
30106 004092598

The University Library
Leeds

Medical and Dental
Library

Digitized by the Internet Archive
in 2015



https://archive.org/details/b21508033

LEEDS & WEST RIDING

DIE LEHRE

VON DEN

GESCHWÜLSTEN.

DIE LEHRE

VON DEN

GESCHWÜLSTEN

MIT EINEM

MIKROSKOPISCHEN ATLAS

(63 TAFELN MIT 296 FARBIGEN ABBILDUNGEN)

IN ZWEI BÄNDEN

VON

DR. MAX BORST,

PRIVATDOCENT UND I. ASSISTENT AN DEM PATHOLOGISCHEN INSTITUT
DER UNIVERSITÄT WÜRZBURG.

ERSTER BAND.

WIESBADEN.
VERLAG VON J. F. BERGMANN.
1902.

Nachdruck verboten.

Übersetzungen, namentlich auch ins Ungarische, vorbehalten.

UNIVERSITY OF LEEDS
MEDICAL LIBRARY

603860

HERRN GEHEIMRAT

PROFESSOR Dr. EDUARD VON RINDFLEISCH

MEINEM LEHRER UND VÄTERLICHEN FREUNDE

WIDME ICH DIESES WERK

IN HERZLICHER VEREHRUNG UND TREUER DANKBARKEIT.

Vorwort.

Die Kenntnis der Entstehungsgeschichte einer wissenschaftlichen Arbeit ist von einiger Bedeutung für deren richtige Beurteilung. Desshalb darf ich vorausschicken, dass das vorliegende Werk aus Vorlesungen über Geschwülste seinen Anfang genommen, die ich im Verein mit in grösserem Massstab durchgeführten makro- und mikroskopischen Demonstrationen seit Jahren abhalte. Zunächst bestrebt, einen mikroskopischen Atlas mit nicht umfangreichem Text zu schaffen, befriedigte mich dieses Ziel im weiteren nicht und mit der intensiveren Vertiefung in die Sache wuchs das Verlangen, so umfassend als nur möglich zu Werke zu gehen. Dazu war ein ausgedehntes Litteraturstudium nötig und ich gestehe es, dass es auf meinen wissenschaftlichen Wegen diese schier unüberwindlichen Berge von Litteratur vor allem waren, welche mir hie und da den Mut nahmen. Am Schlusse dieses Buches habe ich eine Litteraturübersicht gegeben, die, wenn sie auch bei dem gewaltigen Umfang der Geschwulstlitteratur nicht den Anspruch auf Vollständigkeit macht, gleichwohl die wichtigsten Arbeiten zur Geschwulstlehre verzeichnet. Vor allem sind die letzten zwanzig Jahre (bis Anfang 1902) eingehend berücksichtigt, und wenn ich auch manches — der Vollständigkeit halber — nach Referaten Anderer ins Litteraturverzeichnis aufgenommen habe, so wurden doch zum weitaus grössten Teil die angeführten Arbeiten im Original studiert — und es mag daraus ein Teil meiner Arbeit abgeschätzt werden.

So ging aus dem ursprünglich bescheidenen Plan eine umfassende Darstellung der modernen Geschwulstlehre hervor und möge man aus dieser Entstehungsgeschichte des Buches, dessen

Ziele ich mir immer höher steckte, die vielfach etwas wechselnde Behandlung des Stoffes verstehen und nachsichtig beurteilen.

Wohl besitzen wir eine Geschwulstlehre von unvergänglicher Bedeutung. Neben diesem klassischen Werke, das Virchow geschaffen hat, erscheint alle Arbeit der Epigonen auf dem gleichen Gebiete unzulänglich. Dessen ist sich der Verfasser am besten bewusst und er giebt sein Buch hinaus nicht nur mit den Gefühlen der unbegrenzten Verehrung und Bewunderung für den grossen Meister, sondern auch in aller Bescheidenheit und mit jener Zaghaftigkeit, die den Jünger überkommt, wenn er den Meister vor sein Werk hintreten sieht.

Wenn nun aber Virchows Lehre von den Geschwülsten nicht nur zur Zeit ihrer Verkündung bahnbrechend, ja in allem grundlegend war, sondern auch in ihren Grundfesten auch heute noch unerschüttert dasteht, so wird gleichwohl die Berechtigung des Versuches einer modernen Geschwulstlehre nicht zu verkennen sein. Denn in den Bahnen, die Virchow gewiesen, ist rastlos weiter gearbeitet worden und wir stehen heute nicht ohne den Ausweis über geleistete Fortschritte da. Unsere Kenntnisse von der Morphologie und Biologie der Geschwülste haben sich erweitert und vertieft; die Untersuchungen über die Histogenese, das Wachstum und die Verbreitungsweise der Geschwülste sind in gründlicher Weise fortgeführt worden; die Abgrenzung anderer Formen des Wachstums von dem echt geschwulstmässigen sind auf Grund neugewonnener ätiologischer Einblicke und unter Betonung physiologischer Gesichtspunkte schärfer durchgeführt worden als dies früher möglich war. Neue Einteilungsvorschläge sind gemacht worden, die auf den erwähnten Fortschritten basieren. Auch die Ursachen der Geschwulstbildungen haben inzwischen in weitgehendem Maasse Bearbeitung gefunden. Leider sind wir trotzdem gerade hier in der Erkenntnis weniger vorwärts gekommen und es ist zu bedauern, dass die ätiologische Forschung, dem Zeitgeiste entsprechend, ihr Ziel allzu einseitig in der Auffindung äusserer Krankheitsursachen gesehen hat. Gerade in diesen Tagen, in welchen man dem parasitären Erreger der geschwulstmässigen Neubildungen so nahe zu sein glaubt, ist wohl der Hinweis auf die

Unzulänglichkeit derartiger Ursachen und auf das wahrscheinliche Zugrundeliegen innerer, in der Entwickelung und Organisation begründeter Ursachen, die eine lokale und allgemeine Disposition bedingen, am Platze.

So ist also eine Weiterentwickelung nach vielen Richtungen hin zu verzeichnen und es lohnte sich daher gewiss, davon zusammenfassend Kenntnis zu geben. Seit seiner Thätigkeit als pathologischer Anatom hat sich der Verfasser mit Vorliebe den Fragen der Geschwulstlehre zugewandt und verfügt, dank einem reichhaltigen Material, in fast allen Punkten über eigene Untersuchungen. Das wird, wie ich hoffe, aus den folgenden Darstellungen hervorgehen. Ich glaube jedoch, dass die subjektive Färbung nicht über das erlaubte Maass hinausgeht.

Was die Figuren anlangt, so sind sie alle in den Farben der Originalpräparate wiedergegeben. Zu allermeist ist die Hämatoxylinfärbung zur Darstellung gekommen, zumal diese Färbemethode überall gekannt ist und auch von Jedem gegebenen Falls leicht angewendet werden kann. Wo andere Färbungen den bildlich wiedergegebenen Präparaten zu Grunde liegen, ist dies bei den Figuren vermerkt. Von ganz komplizierten Färbungen wurde abgesehen, da schon zur Wiedergabe in der jetzigen Form durchschnittlich 9—10facher Farbendruck nötig war.

Die mikroskopischen Präparate habe ich aus einem überaus reichhaltigen Material mit grösster Sorgfalt ausgesucht. Die Originalzeichnungen sind — mit vereinzelten Ausnahmen — nach Präparaten meiner eigenen Sammlung von Herrn Universitätszeichner W. Freytag in künstlerischer Weise angefertigt. Bei den wenigen Präparaten, die ich der Güte Anderer verdanke, findet sich ein Vermerk in der Figurenerklärung. Ich habe davon abgesehen, die Anwendung von Farben ganz oder bei einer Reihe von Figuren auszuschliessen, weil der in den Farben der Originalpräparate ausgeführte mikroskopische Atlas mir als eine besonders wertvolle und den modernen Bedürfnissen des Anschauungsunterrichtes angemessene Beigabe des Werkes erschien. Auch war durch eine derartige durchaus treue Wiedergabe der Originalpräparate jedem Schematisieren und auch allem Skizzenhaften aus dem Wege gegangen.

Relativ häufig habe ich Präparate bei schwacher und schwächster Vergrösserung in den Zeichnungen wiedergegeben, weil derartige Übersichtsbilder oft sehr instruktiv sind und, so viel ich sehe, sich nicht allzu häufig in Lehrbüchern, Atlanten und sonstigen einschlägigen Werken finden. Somit glaube ich hier eine Lücke auszufüllen. Bei jeder Figur sind übrigens die genauestens ermittelten Vergrösserungen angegeben.

Ich darf dieses Vorwort nicht ohne den Ausdruck der dankbaren Gefühle schliessen, die ich für Alle hege, die an dem Werden dieses Buches Anteil haben. Vor allem für den Verleger, Herrn J. F. Bergmann, der in stets entgegenkommender und freigiebigster Weise an der Ausstattung des Buches gearbeitet und das Zustandekommen desselben in jeder Weise gefördert hat. Dann für die litho- und typographische Abteilung der kgl. Universitätsdruckerei von H. Stürtz in Würzburg, deren Leiter und Beamte es niemals an Entgegenkommen fehlen liessen und der Herstellung, insbesondere der Tafeln, alle erdenkliche Mühe zuwandten. Nicht an letzter Stelle möchte ich des trefflichen Universitätszeichners Herrn Wilhelm Freytag dankbar gedenken, der die Originale zu den Figuren nach den mikroskopischen Präparaten mit aller seiner Künstlerschaft und mit nie erlahmendem Eifer ausgeführt hat.

Meinem verehrten Lehrer, Herrn Geheimrat Professor Dr. von Rindfleisch bin ich zu allergrösstem Dank verpflichtet für das wohlwollende Interesse, das er meiner Arbeit stets entgegenbrachte und für die Freiheit, die er der Ausdehnung meiner Studien nach jeder Richtung hin gewährte. Ich freue mich herzlich, dass meine Gefühle der Verehrung und dankbaren Ergebenheit für ihn mit der Widmung dieses Buches ihren Ausdruck finden durften.

So wandere denn dieses Buch hinaus und erbitte sich nachsichtige Richter. Ein ernster Drang zur Erforschung der Wahrheit hat ihm das Leben gegeben. Möchte das dem Werk doch auf der Stirne geschrieben stehen! Dann fehlte ihm wohl nicht ein gütiger Willkommgruss!

Würzburg, im Mai 1902.

Inhaltsverzeichnis der beiden Bände.

I.

Allgemeiner Teil.

Einleitung und Begriffsbestimmung.

Seite

Weite Fassung des Begriffes Geschwulst. Engere Fassung 4; Geschwulst durch Gewebsneubildung. Hypertrophie, Hyperplasie, Regeneration 4a; Atypische Regeneration 5; Beispiele einer Störung regenerativer Prozesse durch Entzündung, Narbenbildung etc. 5a; Entzündliche Neubildung (entzündliche Hyperplasie) 6; Morphologische und funktionelle Differenzen bei entzündlichen Hyperplasieen 6a; Infektiöse Neubildung (sog. infektiöse Granulome) 7; Entstehung, Wachstum, mangelhafte Ausreifung der infektiösen Granulome 7a; Metastasenbildung bei den infektiösen Granulomen 8; Charakterisierung der geschwulstmässigen Neubildung 9; Definition der echten Geschwulst 10; Definitionen anderer Autoren und Bemerkungen hiezu 11; Vergleich zwischen blastomatöser und andersartiger Gewebsneubildung: Ursachen und Ziele der regenerativen, hyperplastischen, infektiösen Neubildung 12 u. 13; Betrachtungen über Ursachen und Ziele der geschwulstmässigen Neubildung 13a; Fortsetzung des Vergleichs: Beziehungen der verschiedenen Neubildungsprodukte zur Umgebung 14; Aufhebung der organischen Kontinuität am Ort der Geschwulstbildung 14a; Verschiedenheit der Generalisation bei infektiösen Neubildungen u. Geschwülsten 15; Morphologische Atypie bei geschwulstmässigen und andersartigen Neubildungen 16; Anaplasie, Kataplasie, Rückkehr zum „embryonalen" Typus 17; Metaplasie. Frage der Veränderung des Zellcharakters bei der Geschwulstbildung 17a; Physiologische Atypie der geschwulstmässigen Neubildungen 18; Verlauf des Prozesses bei Blastomen und sonstigen Neubildungen 19

Morphologie der Geschwülste und Einteilung.

Seite

Die **grobanatomischen** Eigentümlichkeiten der Geschwülste 20 u. 20a; Formenbildungen beim Wachstum im Innern von Organen: Nodus. Infiltratio 21 u. 21a; Formen beim Wachstum an der Oberfläche: Tuber, Fungus, Polypus, Papilla, Vegetatio dendritica 21a u. 22; Konsistenzverhältnisse, Farben, durch regressive Prozesse bedingte grobanatomische Eigentümlichkeiten 22 u. 22a; Erweichungen. Sog. Krebsnabel. Vernarbung. Geschwürsbildung 23; Aussehen der Geschwüre. Gröbere Strukturen in Geschwülsten 23a; Verschiedene Formen von Cystenbildung in Geschwülsten . 24

Feinere Morphologie. Stroma und Parenchym. Histoide und organoide Geschwülste 25

Das **Parenchym.** Morphologische Differenzen gegenüber dem Muttergewebe 26; Granulastruktur. Funktion in Geschwülsten 26a; Kernteilung. Mitotische Teilung. Abweichungen vom Typus 27; Pathologische Mitosen. Direkte Kernteilung 27a

Das **Stroma.** Verschiedene Herkunft und Beschaffenheit 28; Spezifische Einwirkungen der Geschwulstparenchyme auf das Stroma 28a; Genese des Stromas 29; Blut- und Lymphgefässe, Nerven in Geschwülsten 29a

Einteilung. Die mikroskopische Morphologie als Einteilungsprinzip 30; Die Histogenese als Einteilungsprinzip 31; Einteilung unter Beachtung morphologischer, histogenetischer und biologischer Momente 32; Schwierigkeiten bei der Einteilung von Geschwülsten mit mehreren Parenchymen 32a; Bindesubstanzgeschwülste. Epithelgeschwülste. Reife und unreife Formen 33; Mischgeschwülste. Untergruppierung bei diesen 33a. Reife und unreife Formen der Mischgeschwülste 34

Namengebung bei Geschwülsten 34; Benennung der Bindesubstanzgeschwülste. Vorschlag betr. der Sarkome 34a; Benennung der typischen Epithelgeschwülste 35; Benennung der atypischen Epithelgeschwülste (der Karzinome) 36; Benennung der Mischgeschwülste. Notwendigkeit neuer Namen 36a

Einteilung der Geschwülste mit Berücksichtigung der Keimblätterlehre 37; Andere Einteilungsvorschläge 37a; Bestimmung des Grades der Wachstumsdegeneration. Hyperplastische und heteroplastische Geschwülste . 38

Entstehung, Wachstum und Verbreitungsweise, Metastasenbildung, Recidiventwickelung, Rückwirkung auf den Allgemeinzustand.

A. Entstehung der Geschwülste.

Entstehung aus der Kontinuität normaler organischer Verbindungen oder aus isolierten, nicht in organischem Verband stehenden Keimen 39a u. 40; Reaktive Proliferationen in der Umgebung entstehender Geschwülste

Seite

40a; Schwierigkeiten der histogenetischen Untersuchungen 41; Entstehung von Geschwülsten aus örtlichen Entwickelungsstörungen 41a; Idioplastische Fehler als Grundlage von Geschwulstbildungen 42; Unmöglichkeit, die Histogenese aus den Randpartieen von Geschwülsten zu erforschen 42a; Trennung der Studien über Entstehung und über Wachstum 43

Metaplasie 43; Echte, unechte; progressive, regressive; proso-, anaplastische Metaplasie. Rückbildung 43a; Epithelmetaplasieen. Bindesubstanzmetaplasieen 44; Grundlagen der echten Metaplasie. Beziehungen zu den Keimblättern 44a; Beziehungen der durch Abstammung und durch gleichartige physiologische Aufgaben verbundenen Gewebe 45; Die Metaplasiefrage in ihren Beziehungen zur Geschwulstbildung 45a

B. Wachstum der Geschwülste.

Wachstum des Stromas 46; Spezifische Reaktionen. Typische u. atypische Wechselbeziehungen zwischen Parenchym und Stroma 46a

Wachstum der Blutgefässe. Wachstum des Parenchyms 47

Frage der „homologen Infektion" der Nachbargewebe: äussere Einwirkungen? 47a; Umstimmung durch Kontakt? Befruchtung? 48; Mikroskopische Studien über das Wachstum der Geschwülste 48a; Sekundäre Verbindungen von normalem u. blastomatösem Gewebe. Kollaterale Hyperplasie 49

Verschiedenes Tempo des Wachstums 49a

Ursachen hiefür. Örtliche und zeitliche Bedingungen für die Schnelligkeit des Wachstums 50; Rückwirkung allgemeiner Veränderungen im Organismus auf das Geschwulstwachstum 50a

Regressive Metamorphosen in Geschwülsten. Ursachen derselben . . 51

Formen der regressiven Metamorphose. Karyorhexis. Hyperchromatose 52; Glykogen. Amyloid. Hinfälligkeit der Geschwulstzellen. Sog. freie Kerne 52a

Zentrales, expansives Wachstum 53; Peripherisches, infiltratives Wachstum 53a; Wachstum in Blut- und Lymphgefässen, in Drüsengängen 54; Verhalten der Epithelien, der quergestreiften und glatten Muskulatur, der Nervensubstanz, des Binde- und Fettgewebes, der elastischen Fasern, der Endothelien, des Knorpel- und Knochengewebes bei der Geschwulstinfiltration 55, 55a u. 56; Einfluss von Wachstumswiderständen auf die feinere Morphologie der Geschwülste . . 56 u. 57

C. Verbreitung der Geschwülste und Metastasenbildung.

Primäre Multiplizität von Geschwülsten 57a; Sekundäre Multiplizität. Wege zur Unterscheidung 58

Lokale, regionäre, entfernte Metastasen 58a

Metastase auf dem Lymphweg. Entstehung. Histologisches 59; Erkrankung der regionären und der entfernteren Lymphdrüsen. Erkrankung des Ductus thoracicus 60; Umgehung der regionären Lymphdrüsenstationen 60a; Entzündliche Schwellung und Hyperplasie der regionären Lymphdrüsen. Lymphangitis carcinomatosa 61

Seite

Metastase auf dem Blutweg. Entstehung 62; Begleitende Thrombose. Gröbere Form der Embolie 62a; Kapillarembolie. Gesetze für die Lokalisation. Allgemeine Metastase 63; Histologisches zur Blutgefässmetastase. Allgemeines über Entwickelung und Wachstum der Metastasen 63a; Hervorgehen des Parenchyms der Sekundärtumoren ausschliesslich aus den verschleppten Zellen. Genese des Stromas der Tochtergeschwülste 64; Vergleich der morphologischen und biologischen Verhältnisse zwischen Primärtumoren und Metastasen 64a; „Fortschreitende Anaplasie" in den Metastasen. Retrograde und paradoxe Embolie 65; Beispiele für retrograde Metastase auf dem Lymph- und Blutweg 65a

Verbreitung innerhalb von serösen Höhlen. Seminium. Histologisches hiezu 66; Verbreitung innerhalb physiologischer Trakten. Fortsetzung auf ein Nachbarorgan. Implantation 67

Allgemeine und lokale Bedingungen für das Haftenbleiben und die Vermehrung verschleppter Geschwulstzellen 68; Launenhaftigkeit der Metastasenbildung 69; Metastasenbildung bei Mischgeschwülsten 69a

D. Recidiventwickelung.

Lokales, regionäres, kontinuierliches und diskontinuierliches Recidiv. Impfrecidiv. Pseudorecidiv. Spätrecidiv 70; Recidiventwickelung aus zurückgebliebenen Keimen 70a; Recidivbildung durch Neuerkrankung . . . 71

E. Rückwirkung auf den Allgemeinzustand.

Kachexie 72; Ursachen der Geschwulstkachexie. Autointoxikation 73; Blutveränderungen und deren Ursachen. Beziehungen zwischen Kachexie und Metastasenbildung 73

F. Gut- und Bösartigkeit.

Klinische und anatomische Kriterien 74; Ausnahmen. Metastasenbildung bei typisch gebauten Geschwülsten 74a. Destruierendes Wachstum und Metastasenbildung als Merkmale der Malignität. Bemerkungen hiezu 75; Maligne Entartung sog. gutartiger Geschwülste 75a; Qualitätsänderung der Parenchymzellen? Wegfall von Wachstumshemmungen? 76; Kann jede Geschwulst bösartig werden? 76a; Ansichten einiger Autoren über die Ursachen der „malignen Entartung" gutartiger Geschwülste 77; Kombinationen gutartiger und bösartiger Geschwülste 78

G. Heilung.

Medikamentöse Behandlung. Bakterio-(Serum-)Therapie 79

Ätiologie.

Ältere Anschauungen. **Irritative Momente** 79a; Einmaliges physikalisches Trauma. Sonstige mechanische Irritationen 80; Chemische Schädigungen. Entzündung, Narbenbildung 80a. Geschwulstbildung aus Hyperplasieen. Frage der direkten ätiologischen Bedeutung der irritativen Momente

Seite

81; Indirekte Wirkung bei primär gegebener qualitativer Abnormität der Gewebe 81a. Ansichten einiger Autoren über den Zusammenhang von Trauma, Entzündung, Vernarbung und Geschwulstbildung . . . 82

Die Bedeutung von **Bakterien** und **Parasiten** für die Entstehung von Geschwülsten 83; Blastomyceten, Protozoen etc. in Geschwülsten. Nachweis derselben 83a; Scheinbare Beweise für die Infektiosität bösartiger Geschwülste 84; Gründe gegen die Parasitentheorie 84a. Mannigfaltigkeit des Baues der Geschwülste, Wachstumsverhältnisse der Geschwülste, Art der Metastasenbildung als unvereinbar mit der Parasitentheorie 84a und 85; Wirkliche parasitäre Erkrankungen bei Menschen und Tieren 86

Angeborene Grundlage für die Geschwulstbildungen 86; Cohnheims Theorie. Thatsachen für eine angeborene Grundlage der Geschwülste. Kongenitale Geschwülste 86a; Altersdisposition überhaupt. Geschwulstparenchyme von embryonalem Typus. Geschwulstbildung an Stellen komplizierter Entwicklungsvorgänge 87; Geschwülste aus versprengten Keimen. Fissurale, heterotope Geschwülste 87a; Geschwülste aus abnorm persistierenden Keimen. Kombination von sicheren örtlichen Entwickelungsstörungen bezw. Gewebsmissbildungen mit Geschwülsten 88; Primär multiple Geschwulstbildung in einem Organ oder Organsystem. Doppelseitige, symmetrische Geschwülste 89

Erblichkeit 89; Vererbung der Disposition. Spezielle Bemerkungen zur Cohnheimschen Theorie 90; Bedeutung der Aberration etc. Qualität des versprengten Keimes 90a; Ribberts Modifikation der Cohnheimschen Hypothese 91; Die experimentellen Studien über Zell- und Gewebsverlagerungen 91a und deren Ergebnisse. Verpflanzung ganzer Organe 92

Innere Ursachen der Geschwulstbildung. Angeborene Schwäche oder Überkraft der Gewebe 93; Lokale Disposition und deren Grundlagen. Abnorme idioplastische Qualitäten 93a; Bemerkungen zu den Ansichten Hansemanns, Benekes, Billroths, Israels über Wesen und Ätiologie der Geschwulstbildung 94 und 94a; Die Frage der Allgemeindisposition zur Blastomatose 95; Beziehungen des Nervensystems zum Wachstum überhaupt, insbesondere zum geschwulstmässigen 95a; Erworbene Disposition? 96

II.

Spezieller Teil.

Die einzelnen Geschwulstarten.

Erster Abschnitt.

Bindesubstanzgeschwülste mit vollkommener Gewebsreife.

(Sog. gutartige Bindesubstanzgeschwülste.)

A. Eigentliche Bindesubstanzgeschwülste.

1. Fibroma.

Seite

Einteilung der Fibrome; Varietäten des Fibroms 100

Fibroma durum: Grobanatomisches 101; mikrosp. Befund; Desmoid, Fibrosarkom 102; Fibroma cavernosum 103 und 104; Wachstum der Fibrome 105; Verkalkung, unechte und wahre Verknöcherung in Fibromen 106; Regressive Ernährungsstörungen; fibröse Mischgeschwülste 107; Fibroadenoma 108; Fibroma plexiforme 109

Fibroma molle: mikrosp. Befund 109; Sitz der weichen Fibrome, Grenze gegen fibröse Hyperplasieen 110; Verruca, Cutis pendula, Akrochordon. Multiples Auftreten der Fibrome 111; Kongenitale Anlage, hereditäre Disposition; multiple Nervenfibrome 112

Elephantiasis; Formen derselben 113; erworbene Elephantiasis 114; kongenitale Elephantiasis; Riesenwuchs 115

Keloid 116

Naevi; Naevus pigmentosus (Fibroma melanodes) 117; Pigmentnaevus (mikrosk. Befund); Beziehungen zum Lymphgefässsystem 118; Chromatophoren; Herkunft des Pigments in den Melanofibromen 119; Melanoblastentheorie; Theorie der epithelialen Abstammung der Naevuszellen 120; Multiple Pigmentnaevi; Nervennaevi 121

Xanthom; Multiple symmetrische Xanthome 121; Innere Xanthome; Formen des Xanthoms 122; Xanthoma (mikrosk. Befund) 123; Endotheliale Natur der Xanthomzellen 124; Herkunft des Pigments 124; Riesenzellenxanthom 124; Sarkomatöse Varietäten der Xanthome 125; Diabetisches, ikterisches Xanthom 125; Kongenitale Anlage, Disposition und Heredität beim echten Xanthom 126

2. Myxoma.

Myxoma 126; Stellung des Schleimgewebes u. des Myxoms im System 127; Bau, Formen, Sitz der Myxome 128; Kongenitale Myxome 128; Schleimige

Seite

Metamorphose des Binde-, Fett- u. Knorpelgewebes 129; Varietäten des Myxoms 129; Myxosarcoma 130; Sarcoma myxomatodes 130; Myxome u. ödematöse Fibrome d. Schleimhäute 131; Myxome des Nervensystems 132; Blasenmole 132; Blasenmole: mikroskopischer Befund, Stellung zum Myxom 133; Destruierende Blasenmole . 134

3. Lipoma.

Lipoma 134; Wachstum, Varietäten des Lipoms 135; Steatoma 135; Collonema 135; Metamorphosen der Lipome 136; Mischformen 136; Bau der Lipome 137; Kongenitale Anlage, Heredität 137; Multiple, symmetrische Lipome 138; sog. Neurolipome 138; Mikroskopische Verhältnisse der Lipome 139; Beziehungen zum Xanthom 139; Beziehungen der Lipome zur Polysarcie 140; Sitz d. Lipome 140; Gelenklipome 141; Lipoma aborescens 141; Nierenlipome 141; Myolipome, gemischte Lipome, symmetrische Lipome der Nieren 142; Pseudolipome 143; Pseudohypertrophia lipomatosa 143; Lipome bei Spina bifida 143; Madelungscher Fetthals 144

4. Chondroma.

Chondroma 144; Wachstumsmodus der Chondrome 145; Ernährungsverhältnisse im Chondrom 146; Mikroskopischer Befund 146; Verteilung der Saftbahnen im Chondrom 147; Mischformen des Chondroms etc. 147; Multiple Entwickelung, kongenitales Auftreten der Chondrome, Heredität 148; Entstehungsursachen 149; Trauma 149; Metamorphosen 149; Chondroma cysticum 150; Schleimige Metamorphose, Verkalkung 150; Verknöcherung, Aufbruch der Chondrome 151; Einbruch der Chondrome in Venen und Lymphgefässe 152; Metastasen 152; Ekchondrosen 153; Pelvis spinosa 153; Ecchondrosis spheno- occipitalis 153; Ekchondrosen des Respirationstraktus 154; Chondrome des Skelets 154; Chondrome der Weichteile 155, 156; Beziehung versprengter Knorpelkeime zur Geschwulstbildung 157; Osteoidchondrom 157

5. Osteoma.

Osteoma 158; Hyperplastische, heteroplastische Knochenneubildung 159; Osteophyten 160; Hyperostose 160; Enostose 160; Osteosklerose 160; Exostosen 161; Traumatische, kontinuierliche, diskontinuierliche Exostosen 162; Exostosis spongiosa 162; Exostosis eburnea, cartilaginea, clavata 163; Knorpelig vorgebildete, bindegewebige Exostosen 163; Exostosis bursata 164; Sog. Osteome der Gesichtsknochen 164; Tote Osteome 164; Knochenneubildungen der Weichteile 165; Reit- und Exerzierknochen 165; Myositis ossificans etc. 165; Sog. Leptomeningitis ossificans, Duraknochen 166; Knochenbildung im Zentralnervensystem, in der Trachea, den Bronchen und der Lunge 167; Knochenbildung in den Luftwegen 168; Verästelte Knochenbildungen in der Lunge 169; Sog. Penisknochen 170; Knochenbildung an Gefässen 170; Entwickelungsmodus der heteroplastischen Knochen 171; Echte Osteome: Einteilung, Bau, Entstehung 172; Wachstum der Osteome 173; Mischformen 173, 174; Dentalosteome 174; Odontome 174

Seite

6. Angioma.

Hämangioma 174; Bedeutung der Gefässwucherung in Geschwülsten überhaupt 175; Traumatische Angiome 176; Aneurysmatische, variköse Zustände, Rankenaneurysma 176, 177; Eigentliche Angiome 177; Telangiektasie, Naevus flammeus 178; Fissurale, neuropathische Telangiektasieen 178; Histomechanische Prinzipien 179; Histogenese der Telangiektasie 179; Die Telangiektasie als Folge einer Entwickelungsstörung 180; Kapilläres, arterielles, venöses Angiom 181; Angioma hypertrophicum 181; Haemangioma cavernosum 182; Entstehung 182; Neubildung von Gefässen oder Erweiterung vorhandener Gefässe? 183; Kavernöse Geschwülste der Haut 184; Histologische Vorgänge bei der kavernösen Metamorphose des Fettgewebes 185; Beziehungen der kavernösen Geschwulst zum Fibrom 186; Kavernome der Leber 187; Multiple, disseminierte Kapillarektasie der Leber 187; Solitäre Leberkavernome 188; Entwickelung der Leberkavernome 189; Beziehungen zur Kapillarektasie 189; Entstehung der Leberkavernome 190; Beschränkung des Gebietes der Angiome 191; Kombination von Angiom und Sarkom 191; Recidive, Knochenusuren bei Angiomen 192

Lymphangioma 192; Neubildung von Lymphgefässen in Lymphangiomen 193; Lymphgefässneubildung 194; Ursache der Dilatation der Lymphgefässe 195; Stauungstheorie 195; Bedeutung der Bindegewebswucherung in Lymphangiomen 196; Analogieen zwischen Häm- und Lymphangiom 197; Einteilung 197; Lymphangiektasie (Lymphangioma simplex) 198; Lymphangiektasie: mikroskopischer Befund 199; Angeborene, fissurale Lymphangiektasieen 200; Lymphangioma cavernosum: mikroskopisches Bild 201; Hypertrophie der Lymphgefässe 201; Kongenitale Lymphangiome: Elephantiasis, Makrocheilie, -meilie -glossie 202; Chylangiome 203; Lymphangioma cysticum 203; Sog. Cystenhygrome des Halses 204; Sog. Hydrocele colli 205; Cystenhygrome des Nackens 205; Sakralhygrome 205; Lymphangioma hypertrophicum 206; Lymphangioma tuberosum multiplex 207; Kombination von Lymphangiom und Sarkom 208; Lymphangiom und Lipom 208

B. Geschwülste des Muskel- und Nervensystems.

7. Myoma.

Leiomyoma 209; Leiomyoma molle, durum, telangiectaticum, cavernosum 210; Erweichung, Verfettung, Verkalkung der Leiomyome 211; Uterusmyome: Beziehung zu Gefässmuskulatur 212; Sterilität und Myombildung 212; Epitheliale Einschlüsse in Uterusmyomen 213; Adenomyome des Uterus 214; Herkunft der epithelialen Einschlüsse 214; Differentialdiagnose zwischen schleimhäutigen und paroophoralen Adenomyomen 215; Fall von Adenomyomen d. Tubenwinkel, Kugelmyomen des Uterus, Portiokrebs u. Heterotopie tubulärer Drüsen in iliakalen Lymphknoten 216, 217; Adenomyome der Ligamenta lata 218; Adenomyome des Ligamentum rotundum u. der Vagina 219;

Seite

Krebsige Entartung der Adenomyome 220; Myom und Sarkom des Uterus 221; Leiomyome des Verdauungstraktus, der Haut 222; Myômes dartiques 223; Fissurale Hautmyome 223; Myome der Harnwege und Genitaldrüsen 223

Rhabdomyoma 224; Rhabdomyom: mikroskopisches Bild 225 und 226; Metaplasie glatter in quergestreifte Muskulatur 226; Wachstum der Rhabdomyome 227; Degenerationen 227; Entwickelungsstätten der Geschwülste mit quergestreiften Muskelfasern 228; Rhabdomyme des Herzens (embryonaler Charakter) 229; Rhabdomyome der Niere 230; Kongenitale Anlage der Rhabdomyome 230; Beweise für die kongenitale Anlage 231; Keimversprengungen 231

8. Neuroma.

Neurome 232; Einteilung derselben 232; Falsche Neurome 232; Pseudoneurome der peripheren Nerven 233; Falsche Neurome der Ganglien 234; Fibrome und amyelinische Neurome 234; Sog. Rankenneurome, plexiforme Neurome 235; Traumatische Neurome; sog. Amputationsneurome 236; Regeneration von Nervenfasern in den „Amputationsneuromen" 237; Neurome des zentralen Nervensystems 238; Heterotopieen 238; Artefakte als „Neurome" 239; Traumatische „Neurome" des Rückenmarks 240

Echte Neurome 240; Wahre ganglionäre Neurome des Sympathicus 241; Sitz derselben 241; Mikroskopische Verhältnisse der echten ganglionären Neurome 242; Entwickelungsstörungen als Grundlage der wahren Neurome 243; Maligne Neurome 243

9. Glioma.

Glioma 243; Beziehungen der Fasern und Zellen in Gliomen 244; Astrocyten als charakteristische Gliomelemente 245; Mikroskopischer Befund bei Gliomen; Sternzellen-, Spindelzellengliome 246; Ganglienzellenähnliche Gliazellen 247; Glioma molle, Glioma durum 247; Aussehen, schwere Abgrenzbarkeit, Sitz der Gliome 248; Infiltratives Wachstum, langsame Vergrösserung der Gliome 249; Regressive Metamorphosen 250; Blutungen 250; Glioma cysticum 250; Apoplektische Gliome 250; Kongenitale Anlage der Gliome 251; Epitheliale Bildungen in Gliomen 252; Deutung der epithelialen Bildungen; Hinweis auf Entwickelungsstörungen 253; Kongenitaler Hydrocephalus u. Gliombildung 254; Metastasen bei Gliomen 255; Gliosarkome 255; Sarcoma simplex und Glioma sarcomatodes 256; Faserlose Gliome 256; Differentialdiagnose zwischen Sarkom u. Gliom 257; Kombiniertes Sarkom und Gliom 258; Neurogliom 258; Neuroglioma ganglionare 259; Gliome des Rückenmarkes 259; Solide Gliome des Rückenmarkes 260; Neuroepithelioma gliomatosum 261; Gliom und Syringomyelie 262; Syringomyelie als Folge verschiedenartigster Prozesse 263; Höhlenbildung infolge von Entwickelungsstörungen 264; Hydromyelie 264; Typische Syringomyelie: mikroskopisches Bild 265; Stellung der typischen Syringomyelie („primäre Gliose") zum Gliom 266; Primäre Gliose und Gliom 267

Seite

Gliome der Netzhaut 268; Sarkom und Gliom der Netzhaut 269; Neuroepithelioma retinae 269; Kongenitale Anlage der Netzhautgliome 270; Embryonaler Charakter der Netzhautgliome 271; Entwickelungsstörungen als Grundlage der Netzhautgliome 272

Zweiter Abschnitt.

Endotheliale Geschwülste.

(Endotheliome.)

A. Allgemeines.

Anatomische Eigentümlichkeiten der Endothelien 274; Epithel und Endothel 274; Definition des Endothels 275; Physiologische Bedeutung der Endothelien 276; Sekretorische Funktionen der Endothelien 277; Thatsachen der patholog. Histologie zur Biologie des Endothels 278; Entwickelungsgeschichtliche Stellung der Endothelien 279; Epithel der serösen Häute und Endothel der Blut- und Lymphbahnen 280; Entwickelungsgeschichte der Blut- und Lymphgefässe 281; Stellung der pathologischen Anatomie zur Entwickelungsgeschichte der Endothelien 282; Wert des Zurückgehens auf die Keimblätter 283; Zugehörigkeit aller Endothelien, auch der serösen Deckzellen, zum Bindegewebe 284; Analogieen zwischen Endothel der Serosa und Endothel der Blut- und Lymphbahnen 285; Veränderungen der Serosaendothelien bei Entzündungen 286; Serosaendothelien als Bindegewebsbildner 287; Veränderungen der Endothelien der Blut- und Lymphbahnen bei Entzündungen 288; Endothelien der Saftspalten bei Entzündungen 289; Endotheliale Genese der Riesenzellen 289; Wichtigkeit der Rückblicke auf die entzündlichen Veränderungen der Endothelien 290; Epithelähnliche Metamorphosen der Endothelien bei Entzündungen etc. 291; Zwitternatur des Endothels 292

Formenreichtum der Endotheliome 293; Gemeinsame Charakteristika 293; Degenerationen 293; Schichtungsgebilde in Endotheliomen 294; Klinische Besonderheiten 294; Mannigfaltige Namengebung 295; Geschichte der Endotheliome 295; Endotheliom oder Angiosarkom? 296; Verschiedene Einteilungsvorschläge 297; Festhalten an dem Namen Endotheliom 297; Einteilung in Lymphangioendotheliome, Hämangioendotheliome und Coelomendotheliome 298; Wechsel auch im klinischen Verhalten der Endotheliome 299

B. Lymphangioendotheliome.

Lymphangioendotheliome 300; Saftspalten- und Lymphgefässendotheliom 301; Mikroskopisches Bild 301; Adenomähnliche Formationen 302; Kavernöse, cystische Lymphangioendotheliome 303; Cystische Ovarialendotheliome 303; Organoider Bau, alveoläre

Seite

Struktur, Krebsähnlichkeit der Endotheliome 304; Differentialdiagnose zwischen Epitheliom und Endotheliom 305; Deutung des „Übergangs" endothelialer Zellstränge in normale Endothelien 306; Wachstum der Endotheliome 307; Innige Verbindung zwischen Stroma und Parenchym in Endotheliomen 308; Weitere differentialdiagnostische Punkte 309; Bildung von Interzellularsubstanz 310; Verhalten der Blutgefässe in Endotheliomen 310; Alveolärsarkom oder Endothelioma alveolare? 311; Sarkomähnliche Formen der Endotheliome 312; Sog. Carcinoma sarcomatosum 313; Fibromähnliche Endotheliome 310; Faszikuläre Endotheliome der Hirnhäute 314; Beziehungen zu den Peritheliomen 315; Der „fungus durae matris" 315; Scirrhöse Endotheliome 316; Endotheliome der serösen Häute 317; Entwickelungsmodus der sog. Endothelkrebse der serösen Häute 318; Besonderheiten beim Wachstum und der Verbreitung der „Endothelkrebse" 319; Auffassung des Endothelioms der serösen Häute als entzündliche Neubildung 320; Formenreiches Endotheliom des Peritoneums mit Cystenbildung 321; Lungenendotheliome 322; Möglichkeit der Verwechslung mit Plattenepithelkrebs 323; Papilläre Lymphangioendotheliome 324; Scirrhöse Endotheliome des Magens und anderer Organe 325; Kompliziertes Stroma in Endotheliomen 326; Hyalines Stroma, Schleim- und Knorpelgewebe als Stroma 327; Verhältnis der Zellstränge zum Schleim- und Knorpelgewebe 328; Endotheliale Umwandlung von Chondromen 329; Beispiel einer beginnenden Endothelwucherung in einem Chondrom der Submaxillardrüse 330; Sitz der Lymphangioendotheliome 331

C. Hämangioendotheliome und Peritheliome.

Hämangioendotheliome 332; Namengebung und Einteilung 333; Beziehung zu den sogenannten Angiosarkomen 334; Verschiedene Definition des Angiosarkoms 335; Bau und Formen des Hämangioendothelioma simplex 336 und 337; Fett- und Glykogengehalt in Blutgefässendotheliomen der Knochen und Nieren 338; Papilläre Formen der Blutgefässendotheliome 339

Peritheliome 340; Perithelorgane 340; Beziehungen der Perithelien zu den perivaskulären Räumen 341; Adventitialzellen 341; Mangelnde Einigung über den Begriff Perithel 342; Bau der Peritheliome 343; Sarkomartige und krebsähnliche Formen 343; Metamorphosen der Peritheliome 314; Sitz 344; Peritheliome der Meningen 345; Knotiges Peritheliom der Pia 346; Bau 346; Diffuses, multiples, papilläres Piaperitheliom 347; Peritheliom des Nodulus caroticus 348; Bau der Peritheliome des Nodulus caroticus 349

Wachstum der Blutgefässendotheliome und Peritheliome 350, 351; Kapillarsprossung 351; Wachstum innerhalb präexistierender Blut- und Lymphräume 352; „Übergänge" der Endotheliome in Sarkome 353; Deutung solcher Übergänge 354; Kombinationen von Lymphangioendotheliom und Sarkom 355; Kombinationen von Hämangioendotheliom und Sarkom 356; Gleichzeitige Wucherung verschiedener Endothelsorten in endothelialen Geschwülsten 357; Familiäre Epitheliome 358; Multiples Auftreten der Endotheliome 358

D. Cylindroma.

Seite

Cylindroma 359; Cylindromatöse Epitheliome und Sarkome 360; Eigentliche (endotheliale) Cylindrome 361; Hyaline Entartung der Gefässe etc. 361; Hyaline Produkte seitens der (endothelialen) Geschwulstzellen 362; Hyaline Lymphangioendotheliome 363; Verschiedene Namengebung 363; Mikroskopische Verhältnisse des Lymphangioendothelioma hyalinum 364; Wesen der hyalinen Produkte 365; Entstehung derselben 365; Beziehungen der hyalinen Cylinder zu den Zellen, den Gefässen, dem Stroma 366; Sekretorisches und degeneratives Hyalin 367; Hyalin, Mucin, Amyloid in den Cylindromen 368; Hyaline Peritheliome 369; Perithelioma cylindromatosum peritonei 370; Sitz, Wachstum, Verbreitungsweise der Cylindrome 371; Cylindromatöse Mischgeschwülste 372; Beimengung von Schleim- und Knorpelgewebe . . 372

E. Psammoma.

Psammoma 373; Endotheliale Genese 373; Virchows Psammom 374; Beschaffenheit der Sandkörper 374; Entstehung der Sandkörper 375; Zellige Grundlage 375; Beziehung zu Gefässen 375; Beziehungen der hyalinen Degenerationen zur Entstehung der Sandkörper 376; Weitere Bemerkung über die Entwickelung der Sandkörper 377; Zelliger Anteil der Psammome 378; Schichtungen 378; Stroma 378; Gefässe 378; Variabilität im Bau der Psammome 379; Sitz derselben 379; Multiples Psammom des Peritoneums 380; Psammöse epitheliale Geschwülste 381

F. Cholesteatoma.

Cholesteatoma 381; Äussere Erscheinungsform der Cholesteatome 382; Cholesteatome des Ohres 382; Cholesteatom der Paukenhöhle: Entzündung oder Geschwulst? 383; Metaplasie oder Aberration? 384; Cholesteatome der ableitenden Harnwege 384; Cholesteatome der Haut, des Auges, der Geschlechtsdrüsen 385; Cholesteatome des Zentralnervensystems 386; Bau der eigentlichen „Endothelperlgeschwülste" der Meningen 387; Unterscheidung zwischen meningealen Dermoiden und Epidermoiden und meningealen endothelialen Cholesteatomen . . . . . 388 u. 389

Dritter Abschnitt.

Bindesubstanzgeschwülste mit unvollkommener Gewebsreife.

(Sarkome.)

A. Allgemeines.

Seite

Definition des Sarkoms 391; Sarkom und Granulationsgewebe 392; Degeneration des Wachstums. Mangelhafte Ausreifung 393; Variabilität der Sarkome; Sarkome als histioide Tumoren 394; Das Stroma der Sarkome, Vergleich mit dem Karzinom 395; Organoide, alveoläre Sarkome 396; Sarcoma carcinomatodes 396. Blutgefässe der Sarkome 397; Lymphgefässe in Sarkomen 398. Das Parenchym der Sarkome 398; Mitotische und amitotische Teilungsvorgänge 399; Interzellularsubstanz 400; Sarkombildung und plastische Entzündung, Ausgangspunkte der Sarkome 401; Erste Entwickelung der Sarkome 402; Thatsachen für die kongenitale Anlage zur Sarkombildung 403; Sarkomatöse Entartung gutartiger Bindesubstanzgeschwülste 404; Trauma, Protozoen als Ursache der Sarkome 405; Wachstum der Sarkome; Entzündliche Reaktion des normalen Gewebes 406; Grobanatomische Merkmale der Sarkome 407; Regressive Metamorphosen; Hyperchromatose 408; Blutungen in Sarkomen, Pseudomelanosarkome 409; Schleimige, hyaline Entartung 410; Örtliche Destruktivität, Recidivbildung 410; Metastasierung; Sarkomatöse Thromben, Emboli 411; Histologische Prozesse bei der Entstehung der Metastasen 412; Lymphdrüsenmetastasen 412; Rückwirkung auf den Gesamtorganismus . . . 413

B. Die einzelnen Sarkomformen.

Einteilungsprinzipien 414

a) Die einfachsten Sarkome.

Rundzellensarkome 415; Kleinzelliges, granulationsähnliches Rundzellensarkom 416; Medulläres, lymphadenoides Rundzellensarkom 417; Grosszelliges Rundzellensarkom, Sarcoma carcinomatodes 418; Alveolärsarkom; Wachstum der Rundzellensarkome 419; Wachstum des Sarkoms im Binde-, Fett-, Muskelgewebe, in Gefässen . . . 420

Spindelzellensarkome: Kleinzelliges Spindelzellensarkom 421; Beziehung der Spindelzellenfaszikel zu Gefässen; Faserkerngeschwulst 422; Grosszelliges Spindelzellensarkom 423; Epitheloidzellen-, Sternzellen-, Netzzellensarkome 424; Plattenzellensarkome: Beziehungen zum faszikulären Endotheliom.

Seite

Riesenzellensarkome 425; Verschiedene Arten von Riesenzellen 426; Die Riesenzellensarkome der Knochen 427; Periostale, myelogene Riesenzellensarkome; Herkunft der Riesenzellen in den Epuliden; und in den Riesenzellensarkomen überhaupt . . . 428 und 429

b) Die höher entwickelten Sarkome.

Fibroma sarcomatosum 430; Bestimmung der Grenze gegen das zellreiche Fibrom 431

Myxoma sarcomatosum, Unterschied gegenüber sekundären, schleimigen Erweichungen 432; Ausgangspunkte der sarkomatösen Myxome . . . 433

Lipoma sarcomatosum 433

Chondroma sarcomatosum, Mikroskopisches Bild 434; Rudimentäre Knorpelbildung; Verkalkung, Erweichung 435

Osteoma sarcomatosum, Bau des knöchernen Geschwulstparenchyms 436; Anordnung der knöchernen Substanz; strahliger Bau gewisser Osteosarkome 437; Periostale Sarkome der Knochen 438; Myelogene Sarkome der Knochen; Sarkomatöse Knochencysten 439; Periostale Osteosarkome mit knochenmarkartigem Gewebe nebst Markzellenhaufen und hämatoblastischen Elementen 440, 441; Bildung der Knochenschale bei zentralen Sarkomen der Knochen; Osteoidsarkome 442. Eindringen der Osteosarkome in normalen Knochen, Histologische Vorgänge dabei 443; Lakunäre Resorption, Gitterfiguren, Osteosarkome und gewöhnliche Sarkome der Knochen 444; Knöchernes Parenchym und knöchernes Stroma; Klinische Bedeutung der Osteosarkome 445; Metastasen der Osteosarkome, Variabilität der Metastasen 446

Melanosarkome 447; Metastasierungsfähigkeit, Allgemeine Melanosarkomatose 448; Wechsel der Pigmentierung in den Metastasen, Regressive Metamorphosen 449; Muttergewebe der Melanosarkome 450

Beziehungen der Melanosarkome zu den Pigmentmälern 451; Frage der epithelialen Abkunft der melanotischen Geschwülste 452; Unnas Theorie. Mikroskopisches Bild der Melanosarkome 453; Verschiedene Zellformen in Melanosarkomen 454; Alveoläre Pigmentsarkome 455; Bemerkungen über die Pigmentierung im Parenchym der melanotischen Sarkome 456; Unregelmässigkeit der Pigmentierung; Pigmentinfiltration u. Pigmententartung 457; Pigmentierung im Stroma; Pigmenttransport 458; Chemische Beschaffenheit des melanotischen Pigments 459; Pseudomelanosarkome 459; Beziehung des melanotischen Pigments zum Hämosiderinpigment 460; Verwandtschaft der autochthonen u. hämatogenen Pigmente 461; Vorgänge bei der normalen Pigmentierung (Haut und Haar) 462; Selbständige Entstehung des Pigments im Epithel. Einschleppungstheorie 463; Pigmentierung sowohl im Epithel als im Bindegewebe; Pigmentstoffwechsel 464; Anwendung der Theorieen über normale Pigmentierung auf die Melanome 465; Wesen der Melanosarkomerkrankung: Dyskrasie; vikariierende Pigmentbildung 466; Pigmentablagerung als Proliferationsreiz 467; Wachstum der Melanosarkome und ihrer Metastasen 468; Örtliche Entwickelungsstörungen als Ursache der Naevi u. Melanosarkome 469; Pigmentbildung seitens beliebiger Zellen, vor allem seitens der Endo-

Seite

thelien 470; Eigene Anschauungen über Pigmentbildung und -resorption in den Naevis 471; Eigene Anschauungen über die Pigmentierungsvorgänge in den Melanosarkomen . . . . . 472 u. 473

Chloroma 474

Lymphoma sarcomatosum 474; Lymphosarkom und Sarkom der Lymphdrüsen; mikroskopischer Bau des ersteren 475; Ausgangsgewebe der echten Lymphosarkome, Verlauf 476; Echte Sarkome und progressive hyperplastische Tumoren der Lymphdrüsen 477; Einfach hyperplastische (infektiöse) Lymphome 478; Leukämische Lymphome 479; Hyperplastischer Charakter der leukämischen Lymphome 480; Aleukämische Lymphome (Pseudoleukämie) 481; Beziehungen zwischen leukämischen u. aleukämischen Lymphomen 482; Beteiligung der Lymphdrüsen, der Milz, des Knochenmarks bei Pseudoleukämie 483; „Heteroplastische Lymphome" in inneren Organen 484; Fibröse Metamorphose älterer aleukämischer Lymphome 485; Beziehungen zu infektiösen Granulomen, besonders zu der Tuberkulose 486; Fieberbewegungen, Bakterienbefunde bei aleukämischen Lymphomen 487; Vergleich des echten Sarkoms der Lymphdrüsen mit den aleukämischen Lymphomen 488; Entstehung und Bedeutung der „Metastasen" bei Pseudoleukämie 489; Endotheliale Wucherungen bei Pseudoleukämie 490; Kundrats Lymphosarcomatosis 490; Beziehungen zwischen der Lymphosarcomatosis und der Pseudoleukämie 491

Myeloma multiplex: verschiedene Namen 492; Grobanatomisches Bild 493; Mikroskopisches Bild; hyperplastischer Charakter des Prozesses 494; Fälle mit Knochenneubildung; Auffassung des multiplen Myeloms als myelogene Form d. Pseudoleukämie 495

Angioma sarcomatosum 496; Beziehungen zu den Endotheliomen 497; Verschiedene Definition des Angiosarkoms 498; Entstehung angiosarkomartiger Bilder in gewöhnlichen Sarkomen 499

Myoma sarcomatosum 500; Leiomyoma sarcomatosum 500; Rhabdoma sarcomatosum, Zellformen etc. 501; Entstehung; Keimverirrung oder Metaplasie 502; Übergang glatter in quergestreifte Fasern; Wachstum 503

Neuroma sarcomatosum. Primäre und sekundäre Sarcome der Nerven 504; Sarkomatöse Entartung der Nervenfibrome; Maligne wahre Neurome 505

Glioma sarcomatosum. Unterschied gegenüber dem Gliom 506; Faserlose sarkomatöse Gliome 507; Glioma sarcomatosum der Retina 507; Embryonaler Charakter. Entwickelung aus embryonalen Keimen 508; Rosetten mit Cylinderzellen in den sarkomatösen Gliomen der Retina. Wachstum 509

Vierter Abschnitt.

Epitheliale Geschwülste.

A. Ausgereifte Formen der epithelialen Geschwülste.

(Fibroepitheliale Geschwülste.)

Seite

Einleitung. Zusammensetzung aus Epithel und Bindegewebe 511; Typische und atypische Formen 512

1. Papillome.

Allgemeines über den Bau der Papillome 514; Bindegewebe oder Epithel als primär wucherndes Gewebe 515; Formativer Einfluss des Epithels auf das Bindegewebe 516; Verschiedenheiten des formativen Einflusses bei Deck- und bei Drüsenepithelien 517; Grobanatomisches Aussehen der Papillome, Einteilung 518; Papillombildung bei hyperplastischen und entzündlichen Prozessen; Ätiologie 519; Papillome auf Grund von Entwickelungsstörungen. Parasiten. Klinisches Verhalten 520; „Übergang" in Krebs, sog. maligne Papillome 521; Sog. sekundäre Papillome 522

Harte Papillome, Verrucae 523; Hornwarze, Naevus papillaris 524; Spitzes Kondylom 525; Cornu cutaneum: Bau, Histogenese 526; Vorkommen, Aussehen der Hauthörner, „Übergang" in Krebs 527

Weiche Papillome 528; Mikrosk. Verhältnisse, Hyperplastischer Charakter vieler weicher Papillome 529; Papillome der Harnblase 530; Ätiologie der Papillome der ableitenden Harnwege 531; Entwickelungsstörungen als Grundlage. Papillome d. Uterus, d. Tuben, d. Ovarien etc. 532; Krebsige Formen der weichen Papillome. Papillome der Aderhautgeflechte 533; Heterologe Papillome. Papillenbildung in Adenomen und Kystomen. 534

Epithelioma contagiosum: Mikr. Bau, Molluskumkörperchen 535

Wachstum der Papillome 536

2. Adenome.

Auffassung der Adenome als fibroepitheliale Geschwülste 538; Differenzen im Bau der Adenome gegenüber dem Muttergewebe 539; Funktionelle Bedeutung der Adenome 540

Ätiologie: Entwickelungsstörungen als Grundlage 541; Hervorgehen der Adenome aus überschüssigen, versprengten, persistierenden Keimen 542; Adenomentwickelung und Entzündung 543

Wachstum der Adenome 544

Sog. maligne Adenome 545

Morphologische Vergleiche zwischen glandulärer Hyperplasie, einfachem und malignem Adenom 546; Verweisung des Ade-

Seite

noma malignum in die Gruppe der Karzinome 547; „Übergang" der Adenome in Krebs 548

Adenom und glanduläre Hyperplasie 548; Morph. u. biol. Kriterien zur Abgrenzung des Adenoms von der gland. Hyperplasie 549

Glanduläre Hyperplasieen: Mamma lactans 550; Sog. Hypertrophia simplex mammae. Schleimhauthyperplasieen 551; Mikroskopisches Bild der glandulären Schleimhauthyperplasieen 552; Zottenpolypen, Drüsenpolypen der Schleimhäute 553; Multiple Polypenbildung in Magen und Dickdarm; Kombination mit Krebs 554; Hyperplastische Wucherungen der Talg- und Schweissdrüsen 555; Sog. Prostatahypertrophie 556; Fibromuskuläre und drüsige Hyperplasie der Prostata 557; Hyperplasie der Schilddrüse (Struma hyperplastica) 558; Hypertrophie und Hyperplasie in Niere und Leber 559; Hypertroph. und hyperplast. Prozesse infolge von Cirrhose der Leber (und Niere) 560; Hypertrophische Cirrhose der Leber 561; Multiple knotige Hyperplasie der Leber bei Cirrhose 562; „Adenom"- und „Krebs"entwickelung in der Leber bei Cirrhose 563; Auffassung der karzinomartigen Wucherung als Ausschreitung hyperplastischer Wachstumsvorgänge 564, 565; Innere Beziehungen zwischen der Cirrhose und der parenchymatösen Neubildung 566; Hypertrophie und Hyperplasie des Pankreas bei Cirrhose 567.

Adenome der **Mamma** 568; Fibroadenome und reine tubulöse Adenome der Mamma 569; Entstehung der Mammaadenome 570; Chronische Mastitis und Adenom der Mamma 571; Differentialdiagnose zwischen Mastitis chronica und Adenom der Mamma . . 572

Solitäre Adenome des **Mastdarms**, des **Magens** 573

Solitäre, echte Adenome der **Leber** 574

Adenome der **Niere** 575; Entwickelung der Nierenadenome 576

Adenome der **Talg-** und **Schweissdrüsen** 577

Adenome der **Schilddrüse** 578; Maligne Formen 579; Glykogengehalt; Beziehungen zur einfachen Struma hyperplastica 580

3. Cystadenome (Kystome).

Begrenzung des Gebietes der Kystome 581; Entstehung der Cysten 582; Einteilung der Cystadenome (Kystoma simplex, papilliferum) 583; Echte und falsche Papillen 584; Allgemeines über Wandung, Epithelbelag, Inhalt der Cysten 585

Cystadenome der **Mamma** 586

Mastitis cystica 587

Maligne Formen der Mammakystome 588

Cystadenome der **Ovarien**, Glandulärer, papillärer Typus 589; Kystoma serosum und pseudomucinosum, Metamorphosen 590; Aufbruch der serösen und pseudomucinösen Kystome nach der Peritonealhöhle 591; Sog. Pseudomyxoma peritonei; Entstehung der Ovarialkystome 592; Beziehungen zum Keimepithel, zum Wolffschen Organ 593

Hydrops folliculi und Kystoma ovarii 594

Cystadenome der **Nieren** 594

Cystadenome der **Leber** 595

Seite

Kongenitale Cystenniere und **Cystenleber**, Grobanatomisches Bild 596; Theorieen über die Entstehung 597; Auffassung der kongenit. Cystenniere und Cystenleber als echte Geschwulst 598; Beweise hierfür. Mikroskopische Verhältnisse 599; Eigene Anschauungen über die Entstehung der kongenitalen Cystenniere und Cystenleber 600, 601; Cystenniere und -leber der Erwachsenen; analoge Prozesse in anderen Organen 602

Cystadenome der **Testes** 603

Cystadenome der **Lunge** 604

Kystome der **Kiefer: Adamantinome**, Mikrosk. Bild 605; Vergleich mit den verschiedenen Entwickelungsstadien des Schmelzorgans 606; Entstehung der Adamantinome 607

Adenomatöse Mischgeschwülste 608

B. Ungereifte Formen der epithelialen Geschwülste.

(Karzinome.)

Allgemeines.

Vergleich mit den Papillomen und Adenomen 610; Degeneration des epithelialen Wachstums, Atypie 611; Bemerkungen über die Bezeichnung „Karzinom“ und über den Begriff „Epithel“, Unterschied zwischen Epithel und Endothel 612, 613; Historisches über das Karzinom 614; Morphologische, histogenetische Charakterisierung des Karzinoms 615; Trennung endothelialer und epithelialer organoider Gewächse 616

Mikroskopischer Bau.

Mikroskopischer Bau der Karzinome: Stroma 617; präexistierendes und neugebildetes Stroma 618; „Kleinzellige Infiltration“, Riesenzellen, Knochenresorption etc. 619; Osteoplastische Karzinome, Metaplasie des Knochens 620; Ursachen und Bedeutung der Stromaneubildung 621; Sekundäre Veränderungen im Stroma 622. Parenchym der Karzinome 622; Verhalten der Endothelien gegenüber dem Parenchym 623; Alveolärer Bau des Karzinoms; Zusammenhang aller „Alveolen“ 624; Allgemeines über die Parenchymzellen der Karzinome 625; Ähnlichkeiten u. Unterschiede gegenüber den Mutterzellen 626; Protoplasma („Einschlüsse“ in demselben) u. Kerne der Krebszellen 627; Hypertrophie der Kerne (Riesenkerne, Riesenkernkörperchen etc.) 628; Teilungsvorgänge: Indirekte Teilung, Pathologische Mitosen 629; Bedeutung der abnormen Vorgänge im Mitosenablauf 630; Direkte Teilung. Die Parenchymkörper der Karzinome, C. solidum 631; C. adenomatosum (mikrocysticum), Einfluss von Wachstumwiderständen 632; Quantitatives Verhältnis zwischen Stroma und Parenchym, Scirrhus, Medullarkrebs 633

Grobanatomisches Verhalten.

Seite

Regressive Metamorphosen 635; Ursachen und Wesen der rückläufigen Prozesse 636; Projektion derselben auf physiologische Vorkommnisse 637; Sekretion in Krebsen, „Innere Sekretion" 638; Bedeutung der Sekretion in Krebsen für die Zwecke des Gesamtorganismus 639; Formen der regress. Metamorphose, Einfache Atrophie, Verkalkung 640; Fettige Metamorphose 641; Verkäsung, Hydropische Entartung 642; Schleimentartung 643; Schleimgerüstkrebs, Gallertkrebs 644; Verhornung (keratohyaline Metamorphose) 645; Hyaline und kolloide Entartung 646; Amyloid, Glykogen in Karzinomen, Eiterungsprozesse 647; Grobanat. Erscheinungen d. regr. Metamorphose: Erweichungen, Krebsnabel 648; Blutungen, Pigmentierungen, Cystenbildungen 649; Geschwürsbildung: Entstehung, Charakteristica des krebsigen Geschwürs 650, 651; Beschaffenheit von Grund und Rändern der Krebsgeschwüre 452; Weitere Ausbreitung der Geschwüre, Folgen der Ulzeration 653

Einteilung.

(Formen der Karzinome.)

Einteilung nach morphologischen Kriterien 654; nach der Beschaffenheit der Parenchymzellen und -Körper, nach bes. histol. Eigentümlichkeiten 655; Histogenetische Beziehungen als Einteilungsprinzip 656; Deck- und Drüsenepithelkrebse; Schwierigkeit der scharfen Trennung beider 657

Karzinome der äusseren Haut. Plattenepithelkrebse 658; Beschaffenheit des Parenchyms, Schichtungskugeln 659; Verhornungsprozesse; hyaline, fettige Entartung 660; Beschaffenheit des Stromas. Wachstumsmodus der Plattenepithelkrebse 661; Grobanatomisches Bild der Hautkrebse. Ulzeration, Ulcus rodens 662; Fungöse, papilläre Formen, Talgdrüsenkrebs 663; Karzinom und Endotheliom der Haut 664; Melanocarcinoma? Plattenepithelkrebse der Schleimhäute; Heterologie 665; Metaplasie? Sekundäre Epidermoisierung? Aberration? 666

Karzinome der Schleimhäute. Cylinderepithelkarzinom 664; Makroskopische und mikroskopische Morphologie, Wachstummodus 668; Heterologe (heterotope) Cylinderepithelkrebse 669

Karzinome der Drüsen 669; Carcinoma adenomatosum, Adenoma malignum 670; Carcinoma acinosum, tubulare, folliculare 671; Wachstummodus der Drüsenkrebse. Sekretion, Degenerationen 672; Carcinoma adenomatosum cysticum — Cystocarcinoma simplex und papilliferum 673; Carcinoma glandulare solidum, Medulläre Form 674; Scirrhöse Form 675

Die Histogenese der Karzinome.

Historisches: Bindegewebe, Endothelien, Epithel als Matrix der Karzinome 677; Allgemeines über die Vorgänge bei der Entwickelung eines Karzinoms 678; Ribberts Ansichten über die Karzinomgenese 679;

Seite

Beweiskraft der sog. beginnenden Krebse 680; Studium der Randpartieen 681; Trennung von Histogenese und Wachstum 682

1. Histogenese der Karzinome der äusseren Hau .

Histogenese der Karzinome der äusseren Haut nach Thiersch, Hauser u. A. 683; Ribberts Auffassung und Deutung 684; Hinweise auf Irrtümer 685; Eigene Beobachtungen über die Histogenese des Hautkrebses 686, 687, 688, 689; Schlussbemerkungen zur Histogenese des Hautkrebses 690

2. Histogenese der Karzinome der Schleimhäute.

Histogenese der Karzinome der Schleimhäute nach Hauser u. A. 691; Ribberts Auffassung und Deutung, Eigene Beobachtungen 692; über die Histogenese der Schleimhautkrebse 693, 694

3. Histogenese der Drüsenkarzinome.

Histogenese der Karzinome der Drüsen 695; Beispiel für die wechselnde Deutung mikrosk. Bilder in Bezug auf die Krebsentwickelung 696

Das Wachstum und die Ausbreitung der Karzinome.

Wachstum. „Nachbarinfektion". Entzündliche, regenerative Epithelwucherungen, Verschmelzungen von normalem und krebsigem Epithel etc. in der Umgebung von Karzinomen 698, 699; Verhalten der Endothelien beim Krebswachstum 700; Verhalten von Epithelien gegenüber Krebszellen bei verschiedener und gleicher Abstammung 701; Beobachtungen über das Wachstum der Krebse der Haut 702; Beobachtungen über das Wachstum der Schleimhautkrebse 703, 704; Wachstum der Karzinome drüsiger Organe 705; Schlussbemerkungen zum Wachstum der Krebse 706; Wachstumwiderstände 707

Verbreitung in Lymphräumen 707; Verbreitung in präexistierenden Drüsenräumen 708

Metastasenbildung auf dem Lymphweg, Lokale Metastasen 709; Metastasen in regionären Lymphdrüsen: histologische Vorgänge dabei 710; Entferntere Lymphdrüsenmetastasen, Krebs des Duct. thoracicus 711; Retrograde Lymphgefässmetastase 712

Metastasenbildung auf dem Blutweg, Wachstum in Venen 713; Kapilläre und gröbere Embolie, Histologische Vorgänge dabei 714; Histologisches zur Blutgefässmetastase, Allgemeine Karzinose 715; Retrograde Blutgefässmetastase 716

Verbreitung durch Aussaat (Seminium) 716; Histologische Vorgänge dabei 717

„Implantations"metastasen 718

„Abklatschkarzinome", „Impfkarzinome" 719; Gründe für und wider die Implantation 720

Übergreifen des Krebses auf ein Nachbarorgan 721

Wachstum der Metastasen, Verhältnisse zwischen Primärgeschwulst und Metastasen 722; Vergleich der Verhältnisse des Stromas 723; Vergleich der Verhältnisse des Parenchyms 724. Hervorgehen von Krebsen aus gereifteren Epithelgeschwülsten 725;

Seite

„Krebsige Entartung" von Adenomen 726; „Krebsige Entartung" von Papillomen 727; Weitere Bemerkungen zur „krebsigen Entartung" gutartiger Epithelgeschwülste und einfacher Hyperplasieen 728, 729

Krebsige Mischtumoren 730

Multiple Primärkrebse. Allgemeine Vorbemerkungen hierzu 731; Multiple Krebse im Bereich eines und desselben Organs oder Organsystems 732; Multiple Krebse in der Haut, in Schleimhäuten 733; Multiple Krebsentwickelung in Schleimhäuten 734, 735; Multiple symmetrische Krebse etc. 736

Altersdisposition bei Krebs 737; Karzinome bei jugendlichen Individuen 738; Ungleiche Rückbildung der Gewebe im Alter (Thiersch) 739

Häufigkeit des Karzinoms überhaupt 739; Verteilung auf die Geschlechter; Relative Häufigkeit des Karzinoms in einzelnen Organen 740

Klinischer Verlauf der Karzinomkrankheit 741

Heilung des Karzinoms 742

Recidivbildung aus zurückgebliebenen Geschwulstkeimen 743; Recidivbildung durch Neuerkrankung 744; Sog. Impfrecidiv 745; Zeitliches Auftreten der Recidive 746

Bedeutung der Karzinomentwickelung für den Gesamtorganismus 747; Kachexie 748; Ursachen der Entwickelung der Kachexie 749; Die Bösartigkeit der Karzinome als eine Folge ihrer örtlichen Destruktivität 750; Beispiel hierzu 751; Blutbefunde, Stoffwechsel bei Krebskranken 752

Ätiologie der Karzinome

Irritativer Ursprung der Karzinome: Mechanische Reize: Die Karzinome der Unterlippe bei Pfeifenrauchern 753; Die Karzinome der Gallenblase im Anschluss an Steinbildung 754; Chemische Reize: Karzinom bei beruflichen Schädigungen 755; Karzinom auf Grund chronisch-entzündlicher und geschwüriger Zustände 756; Karzinomentwickelung aus Polypen, aus Epithelmetaplasieen 757; Cirrhose und Karzinom (Cirrhosis carcinomatosa) 758; Die Karzinome im Gefolge des einfachen chronischen Magengeschwürs 759; Karzinome der Brustdrüse nach Mastitis 760; Karzinomentwickelung in Zusammenhang mit spezifischen Entzündungen, insbesondere der Tuberkulose 762; Deutung der diesbezüglichen thatsächlichen Befunde 763; Karzinom und Syphilis 764; Verschiedene Anschauungen über den Zusammenhang zwischen Karzinom und Entzündung 765, 766; Thierschs Karzinomtheorie 767; Cohnheims Theorie, Thatsachen zu Gunsten derselben 768; Hereditäre Disposition bei Krebs 769; Ribberts Theorie 770; Parasitäre Ätiologie 771; Befunde zu Gunsten der Parasitentheorie und Thatsachen gegen dieselbe 772; Impfversuche mit Parasitenkulturen, mit Krebssaft bezw. Krebsgewebe 773; Protozoen als Ursache des Karzinoms; Protozoen bei Tieren. Molluscum contagiosum 774; Pagets, Dariers Krankheit; Blastomyceten, Schimmelpilze als Ursache des Karzinoms 775; Beispiele 776; Zelluläre Vorgänge verschiedenster Art als Grundlage der „parasitären Zelleinschlüsse" 777;

Seite

Unzulänglichkeit äusserer Ursachen für die Karzinomkrankheit 779; Rekurs auf innere Ursachen. Hansemanns Anaplasie 780; Entwickelungsstörungen als Grundlage für das Karzinom 781; v. Rindfleischs Nerventheorie 782; Schlussbemerkungen über das Wesen der Karzinomkrankheit 783

Anhang zu den epithelialen Geschwülsten.

Nebennierengeschwulst.

Typisch und atypisch gebaute Tumoren der Nebenniere selbst 786; Struma suprarenalis. Sog. Adenom der Nebenniere 787; Maligne Tumoren der Nebenniere 788; Accessorische und verlagerte Nebennierenkeime 789; Struma suprarenales aberratae 790; Nebennierentumoren der Niere 491; Typisch gebaute Nebennierengeschwülste in der Niere. Mikoskopischer Bau 792; Atypische, maligne Formen von suprarenalen Geschwülsten in der Niere 793; Drüsen-, Cystenbildungen in suprarenalen Nierentumoren 795; Differentialdiagnose gegenüber den Adenomen, Peritheliomen (Angiosarkomen) d. Niere 796; Differentialdiagnose gegenüber fett- und glykogenhaltigen Endotheliomen 797; Nochmalige Zusammenfassung der Charakteristica der Nebennierentumoren der Niere 798; Wachstum und Verbreitungsweise der suprarenalen Tumoren der Niere 799; Klinische Notizen 800 u. 801

Choriongeschwulst.

Destruierender Placentarpolyp, Destruierende Blasenmole 803; Maligne Choriongeschwulst, Klinisches 804; Ätiologisches. Beziehungen zur Blasenmole 805; Makroskopisches Bild 806; Mikrosk. Bau: Syncytium u. Langhanssche Zellen 807; Verwischung d. charakt. Unterschiede zwischen Syncytium u. Langhansschen Zellen 808; Metastasen 809; Namengebung 810

Fünfter Abschnitt.

Mischgeschwülste.

(Dermoidcysten, Enterocysten und branchiogene Cysten, Mischgeschwülste im engeren Sinne, teratoide Tumoren und Teratome.)

A. Allgemeines.

Mischgeschwülste: Definition; Stroma und Parenchym in Mischgeschwülsten 812; Bisher schon betrachtete Mischtumoren: Gemischte Bindesubstanzgeschwülste 813; Bemerkungen über dieselben 814; Epithelgeschwülste von gemischtem Bau 815; Pseudomischgeschwülste 816

Seite

Entstehung und Wachstum der Mischgeschwülste, Aberration, Metaplasie 817; Entwickelungsstörungen als Grundlage 818; Ausschaltung später sich differenzierender Keime (Wilms) 819; Ausschaltung von Furchungskugeln, Keimblattzellen 820; Wiederholung normaler Entwickelungsvorgänge in den Mischgeschwülsten 821; Multiple, verschiedenartige Keime als Grundlage von Mischgeschwülsten 822; Entstehung aus Geschlechtszellen 823

Mischgeschwülste und Doppelmissbildung 823; Mono- und bigerminale Mischgeschwülste. Teratoide und Teratome 824; Sog. teratoide Cysten . . 825

Grobanatomisches Aussehen der Mischgeschwülste 826

Malignität: Recidive, Metastasen. Entwickelung, Wachstum, Bau der Metastasen 827; Wechselndes Verhältnis zwischen Primärtumor und Tochtergeschwülsten 828

Mikroskopischer Bau der Mischgeschwülste 829

Einteilung der Mischgeschwülste nach den in ihnen vorhandenen Keimblätterderivaten 830 u. 831; Einteilung unter Berücksichtigung von Bau, Wachstum und Entstehung 832; Der Genius loci bei den Mischgeschwülsten 833; Einteilung der Mischgeschwülste nach Körperregionen 834; Näheres über die Beziehungen gewisser Mischgeschwülste zu den Doppelmissbildungen 835; Neuere Anschauungen über die Entstehung von Doppelmissbildungen und ihre Anwendung auf das Gebiet gewisser Mischgeschwülste . . . . . 836 u. 837

B. Die einzelnen Formen.

1. Cystengeschwülste.

Dermoidcysten 838: Bau, Entstehung. Epidermoide: Bau 839; Entstehung der Epidermoide; Traumatische Epithelcysten, Atherome 840; Neoplastische und follikuläre Atherome, Epidermoide (Cholesteatome) der Meningen 841; Trennung in einfache Dermoidcysten und in zusammengesetzte Dermoide 842; Vorkommen der Dermoidcysten: Dermoidcysten der Sacrococcygeal- und Genitoperinealgegend 843; der Schädel- und Wirbelhöhle, der Hypophysis, des Schädelgrundes, des Nasenrachenraums, des inneren Ohres 844; der Orbita, des Halses, des Mediastinums, der Brust- und Bauchhöhle, des Beckenbindegewebes 845; des retroperitonealen Gewebes, der Niere, der Lig. lata 846

Sog. Dermoide der **Genitaldrüsen** 846

Dermoide der **Hoden**: Lage, Bau 847; Wachstum, Entstehung der Hodendermoide 848

Dermoide der **Ovarien**, Lage, Auftreten in überzähligen Ovarien 849; Multiplizität, Kombination mit Kystom etc., Wachstum 850; Bau der Ovarialdermoide 851; Krebsentwickelung in Ovarialdermoiden. Entstehung der Ovarialdermoide . . . . . 852 u. 853

Branchiogene Cysten, Sitz, Entstehung 854; Bau, Wachstum 855; Branchiogene Karzinome 856

Seite

Flimmerepithelcysten des Gehirns, des Halsbindegewebes, des Mundbodens, des Zungengrundes, des Mediastinums und der Speiseröhre 856 u. 857; Flimmerepithelcysten der Pleura, der Leber, der weiblichen Genitalien 858

Enterocysten, Bau, Entstehung, Beziehung zu gewissen Adenomen und Krebsen 859

2. Mischgeschwülste im engeren Sinne.

Mischtumoren der **Niere** 860; Lage, makroskop. Charaktere, klinischer Verlauf 861; Einbruch in Blutgefässe; Metastasen. Mikroskopischer Bau 862; Differenzierungsvorgänge 863; Hervorgehen der verschiedenen Gewebe aus einem gemeinsamen Keimgewebe 864; Bau und Wachstum der Metastasen 865; Entstehung: Metaplasie, Keimversprengung 866; Ableitung aus einem einzigen (mesodermalen) Keim 867; Ektodermaler Beisatz in einigen Nierenmischgeschwülsten 868; Weitere Möglichkeiten für die Entstehung der Nierenmischgeschwülste 869; Multiple Keime als Grundlage 870

Mischgeschwülste d. **Vagina** 870; Wachstum, Grober u. feinerer Bau 871; Entstehung, Beziehung z. einfacheren Scheidensarkomen 872

Mischgeschwülste d. **Cervix uteri.** Wachstum 873; Mikroskopischer Bau, Entstehung 874

Mischgeschwülste d. **Harnblase** 875

Mischgeschwülste d. **Hodens** u. d. **Vas deferens** 876

Mischgeschwülste d. **Mamma** 877; Mammageschwülste mit ektodermalem Beisatz, Bau 878; Wachstum und Entstehung derselben. Einfachere Adenosarkome d. Mamma 879; Wachstum, Bau, Entstehung der einfacheren Adenosarkome 880; Knorpel und knochenhaltige Mammamischtumoren, Entstehung 881

Mischgeschwülste d. **Gesichts** 882; Grobanatomisches, Wachstum, Mikroskopisches Bild 883; Hyaline Bildungen, Schichtungen 884; Frage d. Vorkommens v. echtem Plattenepithel u. v. Epidermis 885; Vorkommen von echten Drüsenschläuchen. Streit um d. endotheliale Natur der Geschwülste, Karzinomatöse „Entartung". Entstehung: Metaplasie 886 u. 887; Keimversprengung. Wilms Ableitung der Mischgeschwülste d. Parotis von einem Ektoderm-mesenchymkeim. Hinsbergs Auffassung 888 u. 889; Frage der Entstehung aus multiplen Keimen 890; Entstehung d. Mischgeschwülste d. Submaxillaris, d. Gaumens, d. Orbita etc. 891

3. Teratoide und Teratome.

Teratoide u. Teratome d. Geschlechtsdrüsen 892

Teratoide Tumoren d **Hodens,** Lage 893; Mikroskopische Verhältnisse, Vorhandensein von Derivaten aller drei Keimblätter 894; Embryoider Charakter 895; Maligne Formen, Metastasen, Entstehung der Hodenteratoide 896

Teratoide d. **Ovarien,** Lage, Bau 897; Entstehung d. Ovarialteratoide . 898

Seite

Teratoide Tumoren und Teratome des vorderen und hinteren Stammesendes 889; Spina bifida cystica, Entstehung von Cystenhygromen aus abgeschnürten Meningocelen 900; Kombination der Spina bifida mit einfachen Geschwülsten (Angiomen, Fibromen, Lipomen) 901; Spina bifida occulta 902; Sakrale Fibrolipomyome, Lipomatöse Pseudoschwänze 903; Beispiele. Durch Tumoren occult gewordene Schädelspalten 904; Kombination der Wirbel- und Schädelspalte mit teratoiden Mischgeschwülsten 905; Beispiele hiezu. Teratoide bei gröberen Bildungshemmungen der Wirbelsäule 906; Entstehung d. m. Spaltbildung und gröberen Defekten der Wirbelsäule verbund. Mischtumoren 907; Entstehung der unter denselben Verhältnissen auftretenden gliomatösen Neubildungen 908; Teratoide und Teratome ohne Spina bifida, Doppelmissbildungen, freie und subkutane Parasiten 909

Bigerminale sakrale Teratome, Grobanatomisches 910; Bau, Gehalt an fötalen Organen und Organrudimenten 911; Bigerminale Teratome des vorderen Stammesendes 912

Monogerminale sakrale Teratoide 913; Sitz, Ausdehnung, Beziehungen zur Umgebung 914; Mikr. Bild: Binde-, Fett-, Muskelgewebe, Knorpel, Knochen; Zentralnervensubstanz 915; Drüsen, Cysten, Organähnliche Bildungen: Darm 916; Sog. Augenpunkte (Pigmentepithel) 917; Zähne, Zahnanlagen; Extremitätenknochen 918; Entstehung der kongenitalen Sakraltumoren 919; Historisches. Ableitung aus einem zweiten Keim 920; Ableitung aus dem Schwanzpol eines einzigen Keimes 921; Beziehungen zu den überzähligen Steisswirbeln, dem postanalen Darm 922; dem Canalis neurentericus, den Vestiges coccygiens etc. 923; Trennung der monogerminalen Sakraltumoren von den bigerminalen 924; Beispiel eines (wahrscheinlich monogerminalen) Sakraltumors von hirnartigem Bau 925

Teratoide u. Teratome am kranialen Pol d. Embryonalachse, Mischtumoren des Schädelgrundes, sog. angeborene Rachenpolypen, Mischtumoren der Hypophysis und der Zirbeldrüse 926 u. 927; Mischtumoren an der Konvexität des Schädels 928

Teratoide und Teratome der Körperhöhlen, Bigerminale Teratome d. Brust- und Bauchhöhle 929; Monogerminale Teratoide der Brust- und Bauchhöhle 930

Teratoide und Teratome der Halsregion, der Kopfhöhle, der **Hirnventrikel** 931 u. 932

Literatur zum allgemeinen Teil 933–941

Literatur zum speziellen Teil 942–982

Autorenregister 983–998

I.

ALLGEMEINER TEIL.

1. Einleitung und Begriffsbestimmung.

Ein weithin ausgedehntes Gebiet der menschlichen Pathologie liegt vor unseren Blicken. Die Schritte, die wir hineinlenken, sind beflügelt von dem Verlangen, eine Welt von Erscheinungen des kranken Lebens kennen zu lernen, die in ihrem Ursprung ebenso rätselhaft, als in ihren Wirkungen verderblich und furchtbar ist. Fragen wir uns, bevor wir die mühevolle Wanderung antreten, nach dem Umfang und den Grenzen des Gebietes, das wir zu durchmessen haben. So wird uns einerseits das Maass der für unsere Aufgabe nötigen Kräfte klar werden, andererseits wird sich vielleicht auch ein vorteilhafter Angriffspunkt unseres Gebietes offenbaren. Wir wollen aber bei diesem Beginnen eingedenk sein, dass es scharfe Grenzen, wie nirgends in der Natur, so auch hier nicht giebt, so dass wir uns vielfach mit unbestimmten Umrissen begnügen müssen. Unsere erste Frage lautet also: Was versteht man unter einer echten Geschwulst?

Soferne wir den Begriff möglichst weit und allgemein fassen, kann jede beliebige Volumszunahme eines Organes oder Organteiles als Geschwulst bezeichnet werden. Zunächst geht jede stärkere Füllung der Blutgefässe (Hyperämie) einer Örtlichkeit mit Schwellung einher: sowohl bei aktiver, wie passiver Blutfülle sehen wir Schwellungen der Haut, der Schleimhäute und der verschiedensten Organe. Ferner können durch Transsudate, Exsudationen, Hämorrhagieen in präformierte oder neu geschaffene Hohlräume Anschwellungen entstehen, für die als Beispiele der Hydrops der Gelenkhöhlen, die Hydrocele des Hodens und Samenstranges, das Hygrom der Sehnenscheiden und Schleimbeutel, das Hämatom der Dura mater, das Kephalhämatom der Neugeborenen etc. angeführt sein mögen. Serum, Blutkörperchen, entzündliche Ausschwitzungen aus den Gefässen

können die Körpergewebe auch diffus infiltrieren, wodurch Schwellungszustände entstehen, wie wir sie bei den Ödemen, beim Caput succedaneum der Neugeborenen, bei den Phlegmonen des Unterhautzellgewebes oder bei den sog. entzündlichen Anschoppungen der Organe (Tumor inflammatorius) beobachten; bei den letzteren kommt gewöhnlich zu der Anhäufung von Exsudat in den Geweben auch noch das Moment der Blutfülle als die Schwellung befördernd hinzu. Volumszunahme eines ganzen Organes kommt ferner bei entzündlicher Reizung auch dadurch zu stande, dass die Gewebselemente selbst anschwellen; als Beispiel darf die sog. trübe Schwellung der Leber und Niere gelten, wie sie im Verlauf von Infektionskrankheiten zur Beobachtung kommt. Eine andere Art von Geschwulstbildung kann durch die Ausdehnung eines präexistierenden Hohlraumes zu stande kommen, wenn dessen physiologische Ausmündung an eine Oberfläche verlegt ist. Hierher würde vor allem ein grosser Teil von Cystenbildungen (Retentionscysten) gehören; in den verschlossenen Hohlräumen können sich nun physiologische oder krankhaft veränderte Sekrete oder Produkte der Transsudation und Exsudation anhäufen; durch die letzteren Vorgänge werden die Retentionscysten zu Transsudations- u. Exsudationscysten.

Man sieht, dass eine so weite Fassung des Begriffes Geschwulst, welche auch die eben genannten Schwellungszustände umfassen würde, nicht zur Umgrenzung einer innerlich zusammengehörigen Gruppe von krankhaften Erscheinungen führen kann. Wir müssen vielmehr zu einer präciseren Umschreibung unseres Gebietes das Wort Geschwulst in beschränktem Sinne gebrauchen und darunter nur solche durch das äussere Moment der Volumszunahme charakterisierte Vorgänge verstehen, welche auf Gewebsneubildung beruhen. Von diesem neu gewonnenen Standpunkte aus würden unter den Begriff Geschwulst auch manche der Regeneration zugehörigen Vorgänge, sowie die als Hypertrophie bezw. Hyperplasie bezeichneten Prozesse, endlich die entzündliche Neubildung fallen. Wie sich aus den folgenden Auseinandersetzungen ergeben wird, haben wir allen Grund, die eben genannten proliferativen Prozesse von dem Gebiete der echten oder — wie Thoma sie nennt — autonomen Geschwülste zu trennen. Es wird sich aber der prinzipielle Unterschied, der zwischen den echten Geschwülsten und allen übrigen neoplastischen Prozessen besteht, erst aus einer vergleichenden Betrachtung des Wesens dieser Vorgänge ergeben.

Bei der Hypertrophie im engeren Sinne handelt es sich eigentlich gar nicht um eine Neubildung, sondern nur um Vergrösserung der vorhandenen Elemente (so z. B. bei der Hypertrophie der Körpermuskeln, des Herzfleisches). Die Hypertrophie im weiteren Sinne (einfache Hyperplasie) zeigt uns aber neben Vergrösserung auch eine numerische Zunahme der betreffenden Gewebsbe-

standteile (so z. B. bei der sog. Hypertrophie der Leber). Die dabei neugebildeten Elemente gleichen nicht nur morphologisch den Mutterzellen, sondern sind auch funktionell hochwertig, so dass mit dem Plus an Material auch eine Erhöhung der spezifischen Leistung jedesmal bei der Hypertrophie verbunden ist. Ursächlich scheint die hypertrophische An- und Neubildung auf einer Verstärkung physiologischer Reize zu beruhen (s. unten).

Bei der Regeneration handelt es sich um den Ersatz von verloren gegangenem Gewebe durch neugebildetes. Es ist hierbei von vornherein darauf hinzuweisen, dass den einzelnen Organen bezw. Geweben eine höchst verschiedene Reproduktionsenergie zukommt, eine Thatsache, die zeigt, dass es für die Beurteilung der Wachstumsvorgänge nach der quantitativen Seite hin kein absolutes Mass giebt. Die unter den Begriff Regeneration fallenden Prozesse sind mannigfaltig. Wir wollen hier ganz von der physiologischen Regeneration absehen, wie sie sich an der äusseren Haut, an Schleimhäuten, an Talgdrüsen, in den blutbildenden Organen, in der Mamma (?), in den Geschlechtsdrüsen abspielt; hier folgt dem physiologischen Verbrauch durch Zelluntergang Ersatz durch völlig gleichwertiges Material. Im Gebiete der pathologischen Regeneration kann man mit Aschoff: vollkommene (Niere, Leber, Nerven, quergestreifte Muskeln), unvollkommene (Haut, Schleimhäute, Leber, Submaxillaris, Stützgewebe, Knochenmark etc.) und atypische lokale Regeneration unterscheiden, je nachdem die Neubildung mit Erhaltung oder Verwischung der normalen Struktur (Anordnung und Zusammenfassung der Elemente zu geschlossenen Verbänden und höheren Einheiten) einhergeht, oder, wie bei der atypischen Regeneration, ausser strukturellen Abweichungen sogar funktionelle Minderwertigkeit zeigt. Der atypischen Regeneration werden wir bei Besprechung der entzündlichen Neubildung wieder begegnen. Als eine besondere Form der pathologischen Regeneration ist die sog. kompensatorische Hypertrophie zu bezeichnen, die nach Verlust grösserer Abschnitte von drüsigen Organen (Leber, Niere, Nebenniere) eintritt und jedenfalls funktionell hochwertiges Gewebe liefert. Man vergleiche hiezu das soeben über Hypertrophie Gesagte.

Ursächlich liegt den echt regenerativen Prozessen das gleiche Moment zu Grunde, wie der einfachen Hypertrophie: Erhöhung der funktionellen Reize. Weigert, Ribbert u. A. wollen jegliches Wachstum, so auch das regenerative, durch Fortfall von Wachstumshindernissen bezw. durch Verminderung oder Aufhebung der zwischen den Zellen oder innerhalb derselben bestehenden Spannungsverhältnisse erklärt wissen. Aschoff hat diesen Anschauungen gegenüber mit Recht darauf hingewiesen, dass Ernährung und Wachstum der Lebenssubstanz auf das innigste mit deren funktionellen Kräften verbunden sind; die Reaktion auf adäquate Reize sei eine Zersetzung von funktionsfähiger

Substanz, welcher sofort wieder Neubildung von solcher folge; Verstärkung adäquater Reize führe zu Vermehrung von leistungsfähiger Substanz. Wir können hierauf nicht näher eingehen. Jedenfalls beobachten wir bei der Regeneration eine Neubildung, welche entweder durch Vermehrung der betreffenden hochdifferenzierten Parenchymzellen selbst erfolgt oder, wie z. B. bei manchen Drüsen, in einer Produktion von seiten der Ausführungsgänge vor sich geht. Im ersteren Fall kehren die sich vermehrenden, hochdifferenzierten Zellen bei der Teilung auf einen (wenigstens morphologisch) weniger differenzierten Zustand zurück und differenzieren sich von da aus in einer den Mutterzellen entsprechenden Weise; in letzterem Falle wandeln sich, entsprechend dem Gang der embryonalen Entwickelung, weniger differenzierte Zellen in höher differenzierte um. Es entsteht also, unter Respektierung der für die betreffende Zellart gültigen Wachstumsgesetze, bei der Regeneration ein neues Gewebe, welches sehr häufig morphologisch und in Bezug auf die Funktion durchaus dem Muttergewebe gleichkommt, jedoch nicht selten nach diesen beiden Richtungen hin auch Abweichungen vom Muttergewebe darbieten kann. Diese Abweichungen dürfen wir aber nicht auf innere Ursachen zurückführen; das Wachstum zielt vielmehr ebenso auf die Lieferung durchaus typischen Materials als auf die typische Verwendung desselben hinaus; äussere Momente (gröbere Gewebszerstörungen mit Auflösung jedweder Bahnen, an welche sich die wachsenden Elemente halten könnten, Ernährungsstörungen, entzündliche Reizwirkungen etc.) sind es vielmehr, welche das durchaus typische Wachstum beeinflussen und gewissermassen verunstalten. Das gilt vor allem auch für die funktionelle Unbrauchbarkeit des neuen Gewebes, wie sie bei der sog. atypischen Regeneration hervortritt. Es ist also Wert darauf zu legen, dass bei den atypischen regenerativen Vorgängen die Atypie nicht primär, sondern sekundär ist: das bei jeder Regeneration neugebildete Gewebe enthält die Bedingungen zur völlig typischen Ausreifung von vornherein in sich; dass dies Ziel nicht immer in idealer Weise erreicht wird, liegt an den jeweiligen besonderen lokalen und an accidentellen Verhältnissen. Nun wird häufig bemerkt und gerade mit einem vergleichenden Hinweis auf die echten geschwulstmässigen Prozesse betont, dass bei der Regeneration häufig die Neubildung ausschreite, jedenfalls das für die Deckung des Defektes nötige Mass übersteige. Demgegenüber darf erwähnt werden, dass erstens viele Regenerationsvorgänge ohne einen derartigen Exzess verlaufen, andererseits für die excedierende Neubildung häufig die Mitwirkung besonderer, das Wachstum steigernder Reize (Entzündung z. B.) verantwortlich gemacht werden kann; drittens muss, wie oben schon angedeutet, die physiologische Regenerationsenergie des betreffenden Teiles in Erwägung gezogen werden. Schliesslich ist zu bemerken, dass sich das etwa

übermässige Material bei der Regeneration in der Regel wieder von selbst auf das gehörige und notwendige Quantum reduziert..

Ein brauchbares Beispiel für eine Störung regenerativer Prozesse ergiebt sich aus der Betrachtung der sog. Amputationsneurome. Nach Durchschneidung von Nervenstämmen, wie sie bei der Absetzung von Gliedmassen vorgenommen wird, entwickelt sich häufig eine beträchtliche regenerative Neubildung von den zentralen Enden der Nerven her; zugleich spielen sich aber im Amputationsstumpf die Vorgänge der Wundheilung und Vernarbung ab. Durch diese Kombination nimmt die regenerative Nervenneubildung einen besonderen Charakter an. Die neugebildeten Nerven können nicht weiter auswachsen, finden nicht den erstrebten Anschluss nach der Peripherie; sie biegen schlingenförmig um, verflechten sich in mannigfachster Weise untereinander und mit dem Narbengewebe, so dass schliesslich eine tumorartige, knollige Auftreibung der Nervenenden im Amputationsstumpf entsteht: das sog. Amputationsneurom. Um eine echte Geschwulst handelt es sich hier aber nicht, sondern nur um eine durch die Prozesse der Wundheilung und Narbenbildung komplizierte und dadurch gestörte und in absonderliche Bahnen geleitete Regeneration. In ähnlicher Weise sind die quantitativen und vielfach auch in qualitativer Hinsicht eigenartigen Ausschreitungen regenerativen Wachstums aufzufassen, wie wir sie als Callus luxurians nach Knochenbrüchen und als Caro luxurians von seiten granulierender Wunden beobachten; in ersterem Falle bewirken vorwiegend mechanische Reize eine fortgesetzte Störung der Wachstumsvorgänge; im zweiten Falle wirken oft verschiedene Ursachen zusammen; insbesondere kommen auch entzündungserregende Schädlichkeiten hinzu, so dass die Besprechung des Caro luxurians auch bei der entzündlichen Hyperplasie erfolgen kann.

Von dem Gebiet der Regeneration im engeren Sinne sind jene Neubildungsvorgänge zu trennen, welche ebenfalls nach Substanzverlusten auftreten, jedoch zur Ausfüllung des Defektes mit einem andersartigen Gewebe führen (Flickgewebe — Birch-Hirschfeld). Diese Gruppe von Neubildungsvorgängen zeigt uns im Anschluss an gröbere Zerstörungen (und häufig unter der Mitwirkung mechanischer, chemischer und anderer Reizungen) ein Wachstum, welches allein oder doch ganz vorwiegend von dem nicht spezifischen Parenchym, dem Stütz- und Ernährungsapparat, übernommen wird. Auch hier erfolgt das Wachstum innerhalb physiologischer Bahnen und findet seinen typischen Abschluss mit der Ausfüllung des Defektes durch ein minderwertiges Gewebe, oder allgemein ausgedrückt, mit der Etablierung irgend einer Form der Narbe (Beispiel: die sog. apoplektische Narbe im Gehirn im Anschluss an Erweichungen).

Allen den in dem Kapitel Regeneration betrachteten Prozessen lag also ein typisch inauguriertes, in den „Grenzen des artlichen Entwickelungsplanes (v. Rindfleisch)“ sich haltendes Wachstum zu Grunde, ein Wachstum, bei dem wir nicht nur ein bestimmtes Ziel, sondern auch einen definitiven Abschluss konstatieren konnten. Auch in die ursächlichen Bedingungen des Wachstums war ein Einblick möglich. Kamen in dieser Gruppe von Neubildungsprozessen Abweichungen vom Typus in morphologischer (struktureller) oder gar biologischer (funktioneller) Hinsicht vor, so konnten sie auf sekundäre Einwirkungen zurückgeführt werden. Weshalb es auf die hier festgelegten Punkte so viel ankommt, wird später erhellen, wenn den regenerativen Prozessen die echt geschwulstmässigen, oder wie Klebs

und Beneke sagen, blastomatösen Vorgänge entgegengestellt werden müssen.

Mit einer kurzen Erörterung des Gebietes der entzündlichen Neubildung (entzündliche Hyperplasie) berühren wir Wachstumsvorgänge, welche den echt blastomatösen Vorgängen sehr nahe stehen. Trotz mancher Ähnlichkeit bestehen jedoch unserer Meinung nach prinzipielle Differenzen. Die entzündliche Hyperplasie zeigt uns ein normales, nur entzündlich beschleunigtes Wachstum (v. Rindfleisch). Mechanische, chemische, thermische, bakterielle und andere Reize, wenn sie nur stark genug und andauernd oder doch wenigstens häufig wiederkehrend einwirken, vermögen das Gewebswachstum anzufachen und zu unterhalten. Dass derartigen Reizwirkungen eine wachstumanregende Bedeutung nicht zukomme, sondern dass auch hier das Wachstum durch Wegfall von Widerständen, durch Entspannung etc. im Sinne von Weigert und Ribbert ausgelöst werden soll, scheint mir nicht bewiesen. Die Wucherung nimmt unter den obwaltenden Reizungen nicht nur ein beschleunigtes Tempo an, sondern sie liefert auch ein Produkt, welches — mit den physiologischen Geweben des Mutterbodens verglichen — nicht selten Abweichungen vom Normalen zeigt. Sehr häufig spielen bei den entzündlichen Neubildungen auch regenerative Prozesse mit, welch letztere dann unter dem Einfluss der entzündungserregenden Schädlichkeiten, wie schon oben betont, nicht selten ebenfalls einen besonderen Charakter annehmen. Wir müssen aber daran festhalten, dass auch bei den entzündlichen Neubildungen das Wachstum sich primär in normalen Bahnen bewegt und dass die vorkommenden Atypieen durch die vorhandenen Irritationen bedingt sind, deren Qualität, deren Einwirkung nach Ex- und Intensität, deren Angriffspunkt etc. in jedem einzelnen Falle verschieden ist. Daraus erklären sich die wechselvollen Formen, unter denen das entzündlich beschleunigte Wachstum hervortritt.

Ein sehr geläufiges Beispiel für eine entzündliche Hyperplasie geben manche Schleimhäute ab (Magen, Darm, Nase, Uterus). Es entstehen hier unter Einwirkung von Schädlichkeiten, welche die nutritiven, formativen und funktionellen Kräfte der Zellen anregen und steigern, sowohl diffuse als umschriebene Verdickungen, welch letztere bei weiterem Wachstum gerne die Form von Polypen annehmen. Je nach der besonderen Art der Einwirkung bezw. der Natur des Irritamentes wuchern vorwiegend die Stützsubstanzen und die Blutgefässe, wuchern oder schwinden die epithelialen (drüsigen) Komponenten der betreffenden Schleimhäute. Daraus ergeben sich schon gewisse formale Abweichungen des Neubildungsproduktes vom Muttergewebe. Das interstitielle Gewebe kann ferner durch seinen Zellreichtum, infolge von sekundär eintretenden Zirkulationsstörungen durch seinen Saftgehalt (Ödem), durch die besondere Ausbildung der Gefässe (Ektasieen etc.) von dem normalen Verhalten abweichen; auch geringfügige morphologische Differenzen zwischen normalen und neugebildeten Drüsen (Ausbildung und Anordnung derselben) können sich als Folge der Veränderungen im interstitiellen Gewebe ergeben. Immer aber entsteht durch das entzündliche Wachstum wieder Schleimhautgewebe, wenn auch nicht nur in einer rein quantitativen Überschreitung des Normalen. Dazu kommt noch folgender Umstand: es wurde vorhin bemerkt, dass bei der entzündlichen Hyperplasie auch regenerative Wucherungen mitspielen; begreiflicherweise, denn im Verlauf der Entzündungsprozesse geht häufig auch Gewebe, vor allem spezifisches Gewebe, zu Grunde,

und an den zurückgebliebenen Teilen tritt infolge gesteigerter funktioneller Anforderung Neubildung auf. Gerade bei den in Rede stehenden chronisch-entzündlichen Wucherungen der Schleimhäute findet sich häufig, neben dem entzündlichen, das regenerative Wachstum an gewissen Punkten sozusagen kumuliert (örtliche Mehrbildung von Drüsen — sog. glanduläre Hyperplasie).

In etwas anderer Weise, als bei dem angezogenen Beispiel, verbindet sich Entzündung und Regeneration bei jenen entzündlichen Neubildungen, welche in grossen drüsigen Organen das Interstitium heimsuchen: bei den interstitiellen Entzündungen der Leber, der Niere, des Pankreas. Hier geht unter dem Angriff des reichlich neugebildeten Bindegewebes ein guter Teil des spezifischen Parenchyms zu Grunde; der Rest antwortet mit irgend einer Form der Regeneration (Hypertrophie, Hyperplasie). Dabei können in einem Organ von der gewaltigen Reproduktionsenergie, wie sie die Leber besitzt, neben den entzündlichen interstitiellen Wucherungen bedeutende regenerative Neubildungen im Parenchym auftreten, welche gelegentlich in ihrer äusseren Form an echte Geschwülste erinnern (knotige Hyperplasie der Leber bei Cirrhose).

Nach diesen Abschweifungen wieder auf das Gebiet der entzündlichen Neubildung zurückkommend, kann man also sagen, dass sich hier nach den normalen Wachstumsgesetzen Neubildungsprozesse in beschleunigtem Tempo abspielen, die zur quantitativ übermässigen Anhäufung von Gewebe führen, von Gewebe, das in seiner strukturellen (morphologischen) Ausbildung gelegentlich von dem Typus des Ortes abweicht, wobei aber für diese Differenzen der abnorme Reizzustand, unter dem das Wachstum sich ausleben muss, in erster Linie verantwortlich zu machen ist. Fragen wir nach der funktionellen Bedeutung des neugebildeten Gewebes, so muss für viele entzündliche Hyperplasieen anerkannt werden, dass die Neubildung zu einer Steigerung der funktionellen Leistungen des betreffenden Teiles führt. Kein Wunder — denn häufig wirken ja die entzündlichen (wenn auch nicht adäquaten) Reize auch anregend auf die funktionellen Kräfte der betreffenden Gewebe, oder es kombinieren sich, wie vorhin erwähnt, entzündliche und echt regenerative Neubildungsprozesse. In den Fällen, in welchen die entzündliche Hyperplasie nicht mit einer Erhöhung der funktionellen Leistung verbunden ist, da liegt die Ursache, wie bei den vorhin erwähnten atypischen regenerativen Wucherungen, nicht in einem primären Fehler des Wachstums, sondern wieder in den besonderen Verhältnissen, unter denen das an und für sich typische Wachstum sich abspielen muss.

Die Thatsache, dass bei der einfachen und bei der entzündlichen Hyperplasie nicht selten bedeutendere quantitative Wachstumsexzesse hervortreten, die in ihren Produkten rein äusserlich an die Formen echter Geschwülste, von denen sie jedoch innerlich grundverschieden sind, erinnern, begründet für uns die Pflicht, in jedem einzelnen Fall hier strenge Unterscheidung zu treffen. Wir trennen Hyperplasie und echte Geschwulstbildung als dem Wesen nach verschiedene Arten des Gewebswachstums. Diese Trennung hat auch in der Aufstellung der Gruppe der hyperplastischen Geschwülste im Gegensatz zu den heteroplastischen, den echten, autonomen Gewächsen, den Blastomen durch Virchow ihren Ausdruck gefunden.

Ich bin durchaus nicht der Ansicht von Brosch, der Wundheilung, Entzündung und Geschwulstbildung nur als graduell, nicht als prinzipiell verschiedene Prozesse aufgefasst wissen will, oder der Meinung von E. Fabian, der ebenfalls keine wesentlichen Grenzen zwischen Entzündung, Hyperplasie und Geschwulstbildung finden kann. Virchow hat schon betont, wie schwer die entzündlich hyperplastischen Neubildungen von den geschwulstmässigen zu scheiden sind, indem er beispielsweise anführt, wie die Neigung bestehe, denselben Prozess der Bindegewebsneubildung in der Leber oder Lunge für eine interstitielle Entzündung, sobald er sich aber an einem äusserlich zugänglichen und sichtbaren Organ abspiele, z. B. in der Mamma, gleich für eine Geschwulstbildung zu halten. Es handelt sich ja aber auch in Wirklichkeit gar nicht um „denselben Prozess", insoferne man nicht nur den morphologischen, sondern den biologischen Charakter der Neubildung betont. Um bei der Mamma zu bleiben, kommen hier eben sowohl entzündliche wie geschwulstmässige Bindegewebsneubildungen vor und es erwächst daher die Aufgabe, nach trennenden Merkmalen zu suchen. Da diese aber oft weniger auf anatomischen als auf physiologischem Wege zu finden sind, ist die Abgrenzung um so schwieriger und es darf nicht wunder nehmen, wenn sie von Einigen ganz übersehen wird, wie z. B. von E. Fabian, der ganz und gar nicht zwischen der fibrösen Hyperplasie und der echten fibrösen Geschwulst der Mamma trennen kann. Wir werden später genug Gelegenheit haben, zu zeigen, wie sich Geschwulstbildung und Hyperplasie kombinieren, wie sich im Bereich und in der nächsten Umgebung von Geschwülsten häufig Hyperplasie entwickelt; hiebei kann die Aufgabe, das, was hyperplastisch ist und das, was blastomatös ist, von einander zu scheiden, besonders schwierig werden.

Eine besondere Auffassung vertrat Klebs, der ebenfalls Hyperplasie und Geschwulstbildung für gleichartig erachtete; jede Geschwulstbildung liess er mit einer allgemeinen Hyperplasie der ortsangehörigen Gewebe beginnen; die Geschwulst entwickele sich aus dieser „Holoblastose" durch Überwuchern eines oder mehrerer Gewebsarten. Lubarsch u. A. haben bereits sehr richtig hiezu bemerkt, dass die Klebssche Holoblastose wohl für die Hyperplasie gelte, nicht aber für die echten Geschwülste. Es führt also eine genauere Verfolgung des Klebsschen Gedankens eher zu einer Trennung als zu einer Gleichstellung von Hyperplasie und autonomer Geschwulstbildung.

Unter den entzündlichen Neubildungen ist eine bisher nicht besprochene Gruppe besonderer Beachtung wert, da gerade deren Trennung von den echten Blastomen einige Schwierigkeiten bereitet hat, nicht nur weil in dieser Gruppe oft sehr umfangreiche, auch zum Zerfall neigende Gewächse zur Beobachtung kommen, sondern weil auch in der Entwickelung und dem Verlauf des Neubildungsprozesses, sowie in seiner Rückwirkung auf den Allgemeinzustand eine scheinbar tiefer begründete Übereinstimmung mit den echten Geschwülsten besteht. Ich meine die infektiösen Neubildungen, die sog. infektiösen Granulationsgeschwülste, oder infektiösen Granulome.

Bei diesen Neubildungen wird die vorhin bereits hervorgehobene Thatsache, dass ein von Hause aus typisch in Scene gesetztes Gewebswachstum infolge sekundärer Einwirkungen von seinem richtigen Wege abgelenkt und in abnorme Bahnen gebracht werden kann, noch greifbarer zu demonstrieren sei. Den infektiösen Granulomen gehören die typhösen, tuberkulösen, syphilitischen Neubildungen, die bei der Lepra, der Pest, der Actinomycose etc. auftretenden Gewebswucherungen an, also lauter Krankheiten, deren ursächliche Grundlage wir in einem von aussen in die Gewebe eingeimpften lebendigen Gift (Bak-

terien, Spaltpilze) suchen. Wahrscheinlich gehört noch eine ganze Reihe von solitären und multiplen, metastasierenden oder auf ein ganzes System ausgebreiteten Erkrankungen den infektiösen Neubildungen zu — so z. B. gewisse hyperplastische Erkrankungen der Lymphdrüsen, des Knochenmarkes, der Haut u. s. w. — jedoch ist hier zur Zeit mit dem Mangel gesicherter ätiologischer Kenntnisse auch der Einblick in das Wesen dieser Erkrankungen getrübt. Bleiben wir, um ein Beispiel zu wählen, bei dem spezifischen Neubildungsprodukt der Tuberkulose, dem typischen Tuberkelknötchen. Der in die Gewebe eingedrungene Tuberkelbazillus bewirkt mechanische und (durch Proteïne, Toxine) chemische Reizungen der betreffenden Gewebe. Letztere antworten mit Zellneubildung. Das durch Teilung und Vermehrung der fixen Bindegewebszellen und Endothelien neugebildete Granulationsgewebe, welches die Bazillenansiedelung wie einen Fremdkörper umgiebt und einschliesst, proliferiert zunächst durchaus im Schema der normalen Entwickelung; es würde auch innerhalb dieses Schemas seiner weiteren Ausreifung und Vollendung entgegengehen, also, wie um blande Fremdkörper, zu einer Narbenbildung schreiten — wenn nicht die besondere Art der Krankheitsursache in das a priori normale Wachstum eingreifen und in dessen Gang störend einwirken würde. Die in den Leibern der Tuberkelbazillen enthaltenden Gifte, die durch den Stoffwechsel der Bazillen und die auf Grund gegenseitiger chemischer Beziehungen zwischen Bazillen und Gewebe auftretenden Substanzen wirken schädlich auf das neugebildete Gewebe ein und verhindern die weitere Entwickelung der ihrer Ausreifung entgegenstrebenden Zellmassen. Die Folge ist ein Stehenbleiben auf halber Stufe der Entwickelung: die Neubildung sistiert auf dem Stadium der Granulation (Rundzellen, epitheloide Zellen, Spindelzellen, Riesenzellen) und zerfällt auf diesem Stadium unter der Einwirkung der oben genannten gewebsschädlichen Gifte. Es ist also von prinzipieller Wichtigkeit, für diese infektiösen Neubildungen, welche oft bedeutenden Umfang erreichen können, zu betonen, dass hier das Stehenbleiben auf halber Höhe der Entwickelung, der Mangel einer völligen Reifung des neugebildeten Gewebes, nicht etwa in einer, auf inneren Ursachen beruhenden, primären Abweichung vom Wachstumstypus zu suchen ist, sondern in sekundären, die von Hause aus normale Entwickelung' störenden, äusseren Schädlichkeiten. Fallen letztere weg, dann können auch die infektiösen Granulome ihre ihnen bis dahin verwehrte typische Entwickelung wieder aufnehmen, wie die schliesslich oft noch eintretende fibröse (narbige) Umwandlung der noch nicht zerfallenen (nicht verkästen) Teile der Tuberkelknoten beweist.

Wir werden bei den später anzustellenden Vergleichen der infektiösen Granulome mit den echten Blastomen sehen, dass die bei den letzteren vorhandene Atypie des Wachstumsprodukts, die sich

vor allem auch in einer grösseren oder geringeren Unreife der Neubildung zu erkennen giebt, nicht wie bei den infektiösen Granulomen sekundärer Natur ist, sondern auf einer primären Abnormität des Wachstums beruht. Wenn wir sonach die infektiöse Neubildung im Sinne einer gestörten Reaktion der Gewebe auffassen müssen, so rückt damit in den Vordergrund des Interesses nicht etwa die Gewebsneubildung selbst, sondern das ihr zu Grunde liegende und sie wesentlich beeinflussende ätiologische Moment. Dies ist das spezifische Agens der betreffenden Erkrankung, das ihr ihren besonderen Charakter verleiht und die Art des Ablaufes derselben bestimmt; die Gewebsbildung ist als reaktiver Vorgang von untergeordneterer Bedeutung. Ganz anders bei den echten Blastomen, bei welchen gerade die Gewebsbildung das Spezifische und für den jeweiligen Fall Charakteristische ist (Birch-Hirschfeld). Wichtig ist auch zu betonen, dass, wie bei der Wundheilung, der Regeneration, der Hypertrophie etc., so auch bei den infektiösen Granulomen ein Ziel, ein Zweck der Gewebsneubildung auszudenken ist: die Wucherung läuft ja bei den letzteren schliesslich auf eine wirksame Abwehr gegenüber dem eingedrungenen Fremdkörper (Spaltpilz) hinaus; dass dies Ziel nicht erreicht wird, das liegt wiederum in der besonderen Natur und Art der Einwirkung des krankmachenden Agens begründet.

Ein Moment ist es noch, welches von jeher die infektiösen Granulationsgeschwülste den echten Blastomen ebenbürtig zu machen schien: die Generalisation des Krankheitsprozesses im Körper, die sog. Metastasenbildung. Bei den infektiösen Granulomen, wie bei den echten Geschwülsten, sehen wir nicht nur in der näheren und ferneren Umgebung des primären Krankheitsherdes, sondern auch in anderen, weitab gelegenen Organen den gleichen krankhaften Prozess auftreten, wie er sich an dem zuerst befallenen Orte auslebte. Wir bezeichnen das als Metastasenbildung, weil sich gezeigt hat, dass dabei in der That eine Verpflanzung der Krankheit von Ort zu Ort durch Verschleppung der krankmachenden Schädlichkeit auf dem Wege der Blut- und Lymphbahnen stattfindet. Die Metastasenbildung, die Generalisation des krankhaften Prozesses im Körper, ist also den echten Geschwülsten und den infektiösen Granulomen — übrigens auch vielen anderen, wesensverschiedenen, hier aber nicht näher zu erwähnenden Prozessen — gemeinsam. Aber welch fundamentaler Unterschied besteht dennoch gerade hier zwischen infektiösen Granulomen einerseits, echter Geschwulstbildung andererseits! Wiederum bewährt sich bei einem Vergleich der vorhin bereits ausgesprochene Satz, dass die Gewebsbildung bei den infektiösen Granulomen das indifferente, bei den Blastomen das differente Moment darstellt. Bei den ersteren werden die spezifischen Krankheitserreger (Bazillen etc.) verschleppt und wo sie zu sekundärer Ablagerung und Ansiedelung kommen, da spielt sich wieder der gleiche Prozess der Gewebsreaktion ab, nämlich

die Entwickelung eines Granulationsgewebes aus den Bindesubstanzelementen des sekundär befallenen Ortes. Bei den Blastomen jedoch ist es Gewebe (der Primärgeschwulst), welches verschleppt wird, und welches an den Stätten seiner sekundären und weiteren Ablagerungen nun selbst zur Wucherung kommt, auf dem neuen Nährboden anwächst, und sich dort in einer den Typus des Primärgewebes mehr oder weniger deutlich wiederholenden Form reproduziert.

Stellen wir nun den bisher besprochenen Arten von Neubildungsprozessen den Vorgang der Blastomentwickelung gegenüber: Oft ohne jede erkennbare Ursache, scheinbar spontan, nicht selten jedoch unter der Mitwirkung eines Gelegenheitsmomentes, dem eine direkte kausale Bedeutung jedoch nicht zukommt, beginnen bei der Blastomatose irgend welche Gewebe unseres Körpers ein exzessives Wachstum. Dies Wachstum lässt bei allen echten Geschwülsten von vorneherein eine gewisse Selbständigkeit erkennen. Diese dokumentiert sich vor allem darin, dass die Wucherung sich von Anfang an in einen gewissen Gegensatz zu dem umgebenden gesunden Gewebe stellt, indem sie letzteres entweder nur zur Seite schiebt, verdrängt, durch Druck zum Schwunde bringt, oder indem sie gar völlig eigenmächtig und zerstörend in dasselbe vordringt. Für die letzteren Fälle, in welchen sich das zügellose Wachstum in einer Destruktion des normalen organischen Aufbaues Luft macht, hat man treffend von einer Revolution (Israel) oder gar Anarchie (Beneke) der Gewebe gesprochen. Weiter zeigt sich, dass der geschwulstmässigen Neubildung eine Zielstrebigkeit, wie wir sie bei allen bisher besprochenen produktiven Prozessen erkennen konnten, nicht zukommt. Die Hypertrophie, die Regeneration, die einfache und die entzündliche Hyperplasie, die infektiösen Neubildungen waren samt und sonders reaktive Vorgänge, die als Antwort der Gewebe auf irgend eine Form der Reizung aufzufassen waren; die Wucherung war hier also immer zunächst auf das wirksame Bestehen gegenüber dem krankhaften Reizzustand gerichtet. Bei der geschwulstmässigen Proliferation dagegen fehlt ein Zweck, ein Nutzen der Wucherung völlig, liegt jedenfalls durchaus nicht im Plane der Produktion. Drittens kommt hinzu, dass (in den meisten Fällen wenigstens) eine definitive Beendigung des Neubildungsprozesses bei der Blastomatose nicht eintritt. Freilich verhalten sich in dieser Beziehung die einzelnen Geschwülste verschieden; manche wachsen wirklich ins Unendliche, andere erleben einen wenigstens zeitweiligen Stillstand des Wachstums, wieder andere kommen nach einiger Zeit der Proliferation definitiv zur Ruhe. Das scheinbar spontane, sich eigenmächtig Geltung verschaffende, zweck- und ziellose Wachstum erweist sich aber bei den Blastomen nicht nur als ein quantitativ übermässiges, sondern es excedirt auch in qualitativer Richtung. Die Parenchyme aller echten Geschwülste zeigen in anatomischer und physiologischer

Beziehung Differenzen gegenüber den entsprechenden normalen Gewebsbildungen, mit denen sie verglichen werden können. Freilich sind diese Differenzen bei den einzelnen Formen graduell äusserst wechselnd; Abweichungen sind aber immer vorhanden und sie treten vor allem gleich von vorneherein hervor; sie sind also nicht etwa durch sekundäre Einwirkungen entstanden, obwohl Derartiges in Geschwülsten auch häufig vorkommt, sondern primär. Diese primäre Atypie ist es gerade, welche dem Geschwulstwachstum seinen eigenartigen Charakte verrleiht. Es erscheint das Wachstum von vorneherein in falschen Bahnen befindlich; die normalen, für das betreffende Gewebe gültigen Entwickelungsgesetze scheinen durchbrochen; es führt das Wachstum nicht nur zur quantitativ übermässigen Anhäufung von Gewebe, sondern dies Gewebe ist auch qualitativ von anderer Beschaffenheit als das entsprechende normale Gewebe („Muttergewebe"). Dabei ist zu bemerken, dass die qualitative Differenz nicht etwa eine höhere Stufe der Entwickelung bedeutet, sondern jedesmal einen niedereren Grad, so dass man mit vollem Recht von einer Degeneration des Wachstums sprechen kann. Es bleiben also die Geschwulstgewebe anatomisch und physiologisch hinter dem Ziel der normalen Entwickelung zurück. In allen den genannten Besonderheiten zeigt sich die primäre Emancipation des Wachstums von den normalen Gesetzen, zeigt sich, kurz gesagt, die Autonomie des Wachstums, wie sie bei der echten Geschwulstbildung jedesmal in die Erscheinung tritt. Es ist das geschwulstmässige Wachstum in seinem innersten Wesen und seiner äusseren Erscheinungsform atypisch.

Wir können nach dieser Auseinandersetzung den geschwulstbildenden Prozess definieren als ein ohne nachweisbare Ursache entstehendes, örtlich excedierendes, eigenmächtiges und selbstständiges, zweck- und ziellloses Wachstum von Zellen und Geweben, welches ein in morphologischer und biologischer Beziehung mehr oder weniger atypisches Produkt liefert. Das Wesen der Sache trifft auch die kurze v. Rindfleisch'sche Definition, welche die Geschwülste als örtliche degenerative Wachstumsexzesse bezeichnet.

Anhangsweise will ich die Definitionen einiger neuerer Autoren anführen. Ziegler bezeichnet als Geschwulst eine Gewebsneubildung, welche scheinbar selbständig entsteht und wächst, einen atypischen Bau besitzt, auch nicht in nutzbringender Weise in den Organismus eingefügt ist, welche demgemäss auch im allgemeinen keine dem Wohl des Gesamtorganismus dienende Funktion ausübt, und endlich auch kein typisches Ende ihres Wachstums erkennen lässt. Birch-Hirschfeld: Geschwülste sind anscheinend spontan entstandene, in anatomischer und funktioneller Beziehung gegen die physiologischen Gewebe sich abgrenzende, aus Zellen des eigenen Körpers hervorgegangene Neubildungen von fortschreitendem Wachstum. Nach Klebs stellt sich die ganze Gruppe der Neoplasmen als eine übermässige Gewebsproduktion dar, welche zwar im allgemeinen denselben Grundgesetzen folgt wie alle Gewebsbildungen, aber zu Formationen führt, die ausserhalb des normalen typischen Körperaufbaues liegen. Nach Klebs sind die Geschwülste atypisch in

Bezug auf die Körperform, nicht in Bezug auf die Körpergewebe. Ribbert sagt: Geschwülste sind in sich abgeschlossene, vom Organismus in ihrer Ernährung abhängige, sonst in hohem Masse, manchmal ganz unabhängige Neubildungen von Geweben, die mit denen des normalen Körpers mehr oder weniger, niemals aber ganz, übereinstimmen und keinen definitiven Abschluss ihres Wachstums erreichen. Lubarsch definiert folgendermassen: Unter Geschwülsten haben wir zu verstehen scheinbar selbständig entstehende Gewebswucherungen, die zwar in ihrem histologischen Bau mit dem Mutterboden mehr oder weniger übereinstimmen, in der Form aber atypisch erscheinen und trotz ihrer organischen Verbindung mit dem Mutterboden ein selbstständiges, scheinbar eigenen Gesetzen unterworfenes Leben führen, das dem Gesamtorganismus nicht oder nur ganz ausnahmsweise zu gute kommt.

Wie man sieht, besteht in vielen und wesentlichen Punkten Übereinstimmung zwischen diesen Definitionen und der unsrigen. Das Moment des fortschreitenden bezw. keinen Abschluss findenden Wachstums haben wir nicht in die Definition aufgenommen; denn einerseits verhalten sich die Geschwülste in dieser Hinsicht nicht gleich, manche wachsen scheinbar unbegrenzt, bei anderen sistirt das Wachstum trüher oder später und es treten Involutionsvorgänge in solchen Geschwülsten auf. Andererseits finden auch andere Neubildungen, z. B. die infektiösen Granulome, kein „typisches Ende" ihres Wachstums. Dass die Geschwülste nicht nur in Bezug auf die Körperform, sondern auch in Bezug auf die Körpergewebe atypisch sind, das haben, wie mir scheint, die neueren, mit vervollkommneten Methoden durchgeführten Untersuchungen, die ihr Augenmerk auch auf die feineren Verhältnisse (Kern- und Protoplasmastrukturen, Interzellularsubstanzen) gerichtet haben, erwiesen; abgesehen davon giebt es Geschwülste, die aus Geweben bestehen, welche wenigstens im ausdifferenzierten Körper kein Analogon haben und bei welchen auch ein Vergleich mit den entwickelungsgeschichtlichen Vorstufen der Körpergewebe eine völlige Übereinstimmung nicht ergibt. Dass das geschwulstmässige Wachstum denselben Grundgesetzen folge, wie das normale, darf meines Erachtens bezweifelt werden. Wir kennen ja die Gesetze, welche das normale Wachstum beherrschen, im einzelnen nicht und schliessen nur aus dem anatomischen und physiologischen Verhalten einer Gewebsneubildung auf das Zugrundeliegen oder Fehlen ordnender oder richfender Kräfte. Aus dem Vorhergegangenen hat sich aber, wie wir glauben, ergeben, dass die Zügel, welche das normale Wachstum beherrschen, in den Geschwulstbildungen mehr oder weniger gelockert oder gar durchrissen sind. Die Geschwülste leben nach eigenen Gesetzen: die Zellteilungs- und Differenzierungsvorgänge sind in vielen Geschwülsten von der Norm abweichend; in vielen Geschwülsten fehlt überhaupt jeder höhere Bildungstrieb; die Selbstständigkeit der der Gewebsneubildung, ihre gegensätzliche Stellung zu dem vorhandenen normalen Gewebe, die Ziellosigkeit der Proliferation — das alles sind Momente, welche dafür sprechen, dass die geschwulstmässige Gewebsproduktion nicht denselben Gesetzen folgt, wie die übrigen Gewebsbildungen. Bezüglich der organischen Verbindung der Geschwülste mit dem Mutterboden bin ich der Meinung Ribberts, dass eine solche fehlt; die Geschwülste sind in sich abgeschlossene Neubildungen, die sich zu den übrigen Geweben gleich bei ihrer Entstehung, noch mehr aber im Laufe ihres Wachstums, in Gegensatz stellen; von einer organischen Verbindung kann höchstens insoferne die Rede sein, als die Geschwülste in ihrer Ernährung auf die Nachbargewebe angewiesen sind. Schliesslich noch ein Wort über die Bedeutung der Geschwülste für den Gesamtorganismus, welche in einigen Definitionen Platz gefunden hat. Es ist bekannt, dass manche Geschwulstgewebe die Funktionen der Muttergewebe bis zu einem gewissen Grad ausüben können; wenn nun keine besondere Einrichtungen nötig sind, dann kann eine derartige Leistung der Geschwulstparenchyme auch dem Gesamtkörper zu gute kommen. Es ist aber zu betonen, dass ein derartiger Nutzen durchaus nicht im Plane der geschwulstmässigen Neubildung liegt. Daher haben wir in unsere Definition ganz allgemein von der Zweck- und Ziellosigkeit des geschwulstmässigen Wachstums gesprochen.

Es ist nötig, zu den bisher über das Wesen der echten Blastome gemachten allgemeinen Angaben einige speziellere Erläuterungen zu geben, insbesondere noch einmal durch eingehenden Vergleich die Be-

rührungspunkte und die Divergenzen hervorzuheben, welche zwischen den übrigen Formen der Gewebsneubildung einerseits und dem echten geschwulstmässigen Prozess andererseits bestehen.

Was zunächst die ätiologische Seite betrifft, so konnten wir bei der Hypertrophie, einfachen Hyperplasie und Regeneration eine Verstärkung physiologischer (funktioneller) Reize als Ursache der Gewebsneubildung erkennen; bei der entzündlichen Hyperplasie sind physikalische, chemische Reize, unorganisierte und organisierte Gifte für die Entstehung der Wucherung massgebend; ferner spielen auch hier, wie erwähnt, häufig regenerative Neubildungen mit. Bei den infektiösen Granulomen kommen spezifische Mikroben als direkte Erreger des geweblichen Wachstums in Betracht. Für die echten Geschwülste fehlt in der Regel jeder sichere ätiologische Anhaltspunkt. Zwar werden wir alsbald bei Besprechung der Ätiologie der Blastome eine Reihe von Umständen anzuführen haben, welche zu dem Auftreten von Geschwülsten engere Beziehungen zu haben scheinen (Traumen, Entzündungen, Narben, mechanische, chemische, bakterielle, parasitäre Einwirkungen); jedoch treten Geschwülste häufig auch ohne derartige Begleitumstände, also (wenigstens scheinbar) völlig spontan auf, so dass ein Einblick in die direkten ursächlichen Momente, welche zur Geschwulstbildung führen, zur Zeit nicht möglich ist. In diesem Sinne darf also das „spontane" Entstehen einer Neubildung von dem Arzt in vorsichtiger Weise zur Diagnose einer echten Geschwulst mit verwertet werden.

Zweitens ergiebt sich ein Gegensatz zwischen geschwulstmässiger und andersartiger Neubildung aus einer Betrachtung des Zieles der Gewebsproliferation. Die einfache und kompensatorische Hypertrophie und Hyperplasie schafft ein Plus an Material, das dazu bestimmt und auch fähig ist, den gesteigerten funktionellen Ansprüchen gerecht zu werden. Bei der Regeneration läuft die Neubildung auf den Ersatz verloren gegangenen Gewebes hinaus. Kann der Ersatz nicht durch ein Gewebe gleicher Dignität geschehen, so wird der Defekt durch ein minderwertiges Gewebe (Flickgewebe) ausgeglichen; es entsteht eine Narbe. Derartige zur Vernarbung führende Gewebsneubildungen sehen wir auch bei der Wundheilung, bei der Organisation von Thromben und Exsudaten, bei derEinkapselung von Fremdkörpern etc. auftreten. Hier haben die produktiven Prozesse alle ein erkennbares Ziel — es handelt sich um die Wiederherstellung der Kontinuität der Gewebe, um die Auflösung und Substitution pathologischer Produkte, um den Abschluss der Gewebe gegenüber fremden Körpern, also im ganzen um Prozesse, die zur Heilung tendieren und mit der Etablierung eines Narbengewebes ihren Abschluss finden. Auch bei jenen produktiven Prozessen, welche unter der Gruppe der entzündlichen Hyperplasie im engeren Sinne begriffen werden, hat die Neubildung von hause aus eine gewisse Bestimmung.

LEEDS & WORTHINGTON

Handelt es sich doch um die primäre Einwirkung entzündungserregender Schädlichkeiten, so dass die darauf folgenden produktiven Prozesse — als reaktive Lebensäusserungen der Zellen und Gewebe — zunächst auf die Elimination der Schädlichkeiten gerichtet sind. Da die Elimination bei dem fortwährend erneuten Angriff der Krankheitsursache nicht gelingt, kumuliert sich gewissermassen die Reaktion und es kommt zur übermässigen Anhäufung der Neubildungsprodukte. Dass bei den entzündlichen Hyperplasieen häufig auch regenerative Prozesse mitspielen, welche den Zweck haben, spezifisch funktionierendes Gewebe, das durch den Entzündungsprozess zerstört worden ist, wieder zu ersetzen, wurde schon mehrfach erwähnt: so kommt es, dass im entzündlich-hyperplastischen Gewebe häufig auch eine Steigerung der funktionellen Leistungsfähigkeit erreicht wird, wodurch es wiederum den krankmachenden Ursachen gegenüber wirksamer bestehen kann. So liegt also auch bei der entzündlichen Neubildung ein gewisser Sinn in dem produktiven Spiel der Gewebe; dass der ursprüngliche, auf die Abwehr der Krankheitsursache gerichtete Zweck der Neubildung so und so oft nicht erreicht wird, das ist auf die fortwährend wirkenden oder in Intervallen immer wieder aufs neue hervortretenden ursächlichen Schädlichkeiten zu beziehen.

Auch bei den infektiösen Granulomen hat die Gewebsneubildung einen Sinn, indem sie ebenfalls primär eine Reaktion gegenüber den parasitären Eindringlingen bedeutet, derart, dass das in der Umgebung der letzteren entstehende Granulationsgewebe als der Versuch einer Einkapselung der Eindringlinge aufgefasst werden kann. In manchen Fällen wird ja auch dieser Zweck erreicht: das Granulationsgewebe wandelt sich in Narbengewebe um. Meist gelingt aber das zu Endeführen des geweblichen Prozesses nicht, weil in den spezifischen Mikroben, wie erwähnt, ein entwickelungshemmender Faktor gelegen ist, der das neugebildete Gewebe auf halbem Wege zum Zerfall bringt.

Es lassen sich also bei allen den erwähnten Formen von Gewebsneubildung Vorstellungen bilden über die Zwecke, welche die geweblichen Produktionen zu erreichen streben; es sind uns, ebenso wie in die Ursachen, so auch in die Ziele der Neubildungen Einblicke möglich. Ganz anders bei den echten Geschwülsten: Hier fehlt uns ein Verständnis sowohl für die Ätiologie als für das Ziel der Gewebswucherung. Man hat letzteres auch so ausgedrückt, dass man sagte, den echten Geschwulstbildungen komme ein Nutzen für den Organismus nicht zu. Es dürfte aber vielleicht besser sein, zu sagen, dass der geschwulstmässigen Neubildung von vornherein jedwede auf den Nutzen des Organismus gerichtete Zielstrebigkeit fehle. Denn es wird sich im Folgenden zeigen, dass in manchen Geschwulstgeweben auch Sekrete geliefert werden, die vielleicht auch qualitativ mit den physiologischen Sekreten einen Vergleich aushalten. Meist wird nun eine

derartige Sekretion dadurch für die Nutzbarmachung zu den Zwecken des Organismus hinfällig, weil in den betreffenden Geschwulstgeweben von vornherein jede höhere Organisation fehlt, welche — wie in physiologischen Geweben — die etwa von gewissen sekretorischen Einheiten gelieferten Sekrete durch Ausführungsgänge an die gehörigen Orte ableitete; so häufen sich die Sekrete in den Geschwulstgeweben an und veranlassen hier Ektasien der secernierenden Epithelgewebe, Cystenbildung, degenerative Prozesse etc. Jedoch kommt es gelegentlich sogar vor, dass von Geschwulstgeweben gelieferte Sekrete für die Zwecke des Organismus bis zu einem gewissen Grade nutzbar gemacht werden können, nämlich dann, wenn — wie bei Organen mit sog. innerer Sekretion (Schilddrüse, Nebenniere, Pankreas, Niere [?]) — besondere Einrichtungen für die Überführung der Sekrete nicht nötig sind, sondern letztere von den Stätten ihrer Bildung direkt in die Lymph- oder Blutgefässe aufgenommen werden können. Unter solchen Umständen kann es dazu kommen, dass selbst bei destruierenden, vom Parenchym der eben genannten Organe ausgehenden Geschwülsten die Symptome eines Ausfalles der inneren Sekretion mehr oder weniger fehlen, indem das Parenchym der Geschwulst diese Seite der physiologischen Funktion des betreffenden Organes bis zu einem gewissen Grade auszuüben im stande ist. Wir können aber den Nutzen, der dem Gesamtorganismus aus dieser Leistung einer Geschwulst erwächst, nicht als einen von der geschwulstmässigen Neubildung von vorneherein angestrebten auffassen. Alle echten Geschwulstbildungen sind also von Hause aus nicht auf irgend eine nützliche Leistung gerichtet; wenn sich dennoch, wie in den angezogenen Fällen, seltenerweise eine vorteilhafte Seite der Neoplasie herausstellt, so lag sie sicher nicht im Plane der Neubildung, sondern sie lässt sich darauf zurückführen, dass manche Geschwülste noch den physiologischen Sekreten annähernd gleichwertige Produkte liefern, die nun in dem Falle, dass sie keinen Anspruch auf besondere Abfuhr machen, einfach und ohne Wahl und in gleicher Weise, wie die verderblichen Produkte der Geschwülste, in die Säftemasse aufgenommen werden und dadurch dem Gesamtorganismus zu gute kommen. Die Thatsache der primären Zweck- und Ziellosigkeit der Gewebsneubildung bei den Blastomen wird durch derartige accidentelle nützliche Seiten derselben in keiner Weise in ihrer Giltigkeit beeinträchtigt.

Die vorhin erwähnten Beziehungen der Geschwülste zu ihrer Umgebung fordern ebenfalls einen Vergleich mit den anderen Formen von Gewebsneubildung heraus. Wir können die Verhältnisse kurz so ausdrücken, dass die organische Kontinuität der Gewebe bei jeder Form von Gewebsneubildung gewahrt ist, nur nicht bei den Blastomen. Für alle Formen der Regeneration und Hyperplasie ist das ohne weiteres klar: das neue Gewebe bildet sich aus dem alten

heraus, die organischen Beziehungen zu dem letzteren erhalten sich auch beim weiteren Wachstum, das neugebildete Gewebe wird, wie v. Rindfleisch sagt, in typischer Weise in den Ernährungsbereich des alten aufgenommen. Man hat es mit einem einfachen Auswuchs der normalen Gewebsformationen zu thun; vielfach entwickeln sich auch wieder organische Einheiten in direkter Kontinuität mit den präexistierenden. Bei den infektiösen Granulomen scheinen die Verhältnisse anders zu liegen; die Granulomentwickelung schreitet hier von den primären Herden in die Umgebung fort, durch Zerfall der Granulome entstehen Geschwüre, Defekte, kurz Destruktionen aller Art. Darin könnte eine weitgehende Annäherung an die echten Blastome gefunden werden. Jedoch wird eine nähere Untersuchung alsbald ergeben, dass die Uebereinstimmung eine rein äusserliche ist. Die infektiösen Granulome sind als Gewebsreaktionen gegenüber eingedrungenen spezifischen Parasiten aufzufassen; die Granulationswucherung geht aus den alten Geweben kontinuierlich hervor und die von einem Primärherd ausgehende Verbreitung des Neubildungsprozesses in die Umgebung erfolgt nicht etwa durch aggressives Vordringen der Granulomzellen in die normale Umgebung, sondern die Gewebselemente der letzteren sind es, welche sich infolge des Vordringens der spezifischen Mikroben fortgesetzt in Granulomgewebe umwandeln. Die Mikroben sind es also, welche sich zu den Geweben in Gegensatz stellen, das Fortschreiten des Prozesses, die Zerfallsvorgänge — alles steht unter ihrer unmittelbaren und mittelbaren Einwirkung. Bei den echten Geschwülsten stellt sich aber die Neubildung selbst zu den präexistierenden Geweben in Gegensatz: es handelt sich um einen Kampf von Gewebe gegen Gewebe, von Zelle gegen Zelle, nicht um einen Kampf gegen wesensfremde Eindringlinge, sondern um einen Bruderstreit der Gewebe. Zwar nehmen die meisten Autoren an, dass auch bei der Geschwulstbildung das neue Gewebe in der Regel kontinuierlich aus dem alten herauswächst (s. u. Histogenese); aber es ist doch — diese Art der Entstehung einmal zugegeben — zu bemerken, dass bei den echten Blastomen jedesmal und sofort eine Gegensätzlichkeit zwischen altem und neu gebildetem Gewebe hervortritt. Die organische Kontinuität der Gewebe wird am Orte der Geschwulstentwickelung aufgehoben; die Beziehungen des Geschwulstgewebes zu den Nachbargeweben sind lediglich darauf beschränkt, dass die Gefässe der letzteren zur Ernährung der neugebildeten Massen herangezogen werden; eine höhere Gemeinschaft zwischen altem und neuem Gewebe, eine gemeinsame Beteiligung an den in Frage kommenden Aufgaben etc. besteht nicht mehr. Das gilt in gleicher Weise von den sog. gutartigen, wie den bösartigen Geschwülsten. Das Geschwulstgewebe wächst bei den ersteren als Ganzes in geschlossener Form heran und beleidigt die Nachbargewebe lediglich durch brutalen Platzanspruch, drückt, zerrt die Umgebung und bringt sie mechanisch zum Schwund; bei den bösartigen Geschwülsten

wird aber noch ein direkterer Angriff auf das gesunde Nachbargewebe dadurch unternommen, dass sich die geschwulstmässig proliferierenden Elemente in die Spalten und Räume der Umgebung vorschieben, alles mit ihrer Brut infiltrierend und dabei die normalen Strukturen allmählig völlig auflösend. Es ist also zu betonen, dass bei der Blastomatose in jedem Falle ein Gegensatz des Produktes der Neubildung zu den präexistierenden Geweben hervortritt.

Dieser Mangel einer organischen Gemeinschaft zwischen Geschwulstgewebe und normalem Gewebe ist eine so auffallende Thatsache, dass manche Autoren daraus Schlüsse auf die ätiologischen Grundlagen des blastomatösen Prozesses ziehen zu dürfen glaubten: man liess nämlich die Geschwülste hervorgehen aus abgesprengten Gewebskeimen, aus Zellkomplexen, die entweder von vornherein (bei der embryonalen Entwickelung) den organischen Anschluss verpasst hatten (Cohnheim), oder aus solchen, die im postfötalen Leben durch irgend ein gewebliches Ereignis aus dem organischen Verband ausgeschaltet wurden (Ribbert). Nach diesen Ansichten ist der oben berührte Gegensatz zwischen Geschwulstgewebe und normalem Gewebe ein primär gegebener, da die Geschwülste ausschliesslich von Zellen abgeleitet werden, die sich ausserhalb der organischen Verbindungen befinden. Ribbert sagt: „Die Abgeschlossenheit der Neubildung gegen die Umgebung kann deutlich oder undeutlich sein, sie ist aber immer vorhanden und zwar zu allen Zeiten ihrer Entwickelung.“ Aber selbst wenn, wie es für manche Geschwülste doch wahrscheinlich ist, die Entwickelung zunächst aus der Kontinuität der organischen Gewebsverbände heraus erfolgt, so tritt doch sofort ein Gegensatz des Neoplasmas gegenüber dem alten Gewebe hervor, der sich in der vorhin erwähnten selbständigen Art des Wachstums vor allem kundgiebt. Ribbert sieht mit Recht in der Abgeschlossenheit der Tumoren einen wichtigen Gegensatz gegenüber den Hyperplasieen, bei welchen der organische Zusammenhang mit der Umgebung gewahrt sei.

Die Selbständigkeit des neugebildeten Gewebes findet bei einer grossen Reihe von Geschwülsten (nämlich der sog. malignen Gruppe) noch einen besonderen Ausdruck in dem Vorgang der Metastasenbildung. Auch hier sind Vergleiche mit anderen Formen der Neubildung am Platze. Vor allem kommen die infektiösen Neubildungen in Frage, bei welchen eine Verschleppung der Krankheit von einem Primärherd in die nächste Umgebung und nach den verschiedensten, oft weit entfernten Orten auf dem Weg der Blut- und Lymphgefässe sehr häufig ist. Auch die (malignen) Geschwülste verbreiten sich auf diesen Wegen von der Stätte ihrer ersten Entwickelung nach allen möglichen Organen und Stellen des Körpers. Es wird aber ein fundamentaler Unterschied später bei Besprechung der Geschwulstmetastase näher auszuführen sein, der hier nur in seinen Grundzügen

dargestellt werden soll. Bei den infektiösen Granulomen werden die spezifischen Krankheitserreger (Mikroben) verschleppt, und wo sie zu sekundärer Ansiedelung gelangen, da vermehren sie sich und regen die präexistenten Gewebe am neuen Ansiedelungsort, und zwar in erster Linie den Blutgefässbindegewebsapparat, zur Wucherung und zur Granulombildung an. Bei den metastasierenden Blastomen sind es aber aus dem Parenchym der Primärgeschwulst stammende Gewebszellen, welche in Blut- und Lymphbahnen verschleppt werden; sie regen aber bei ihrem Haftenbleiben an anderen Stellen nicht die präexistenten Gewebe dortselbst zur Wucherung an, infizieren sie gewissermassen mit ihrer Eigenart, sondern das verschleppte und abgelagerte Zellmaterial selbst ist es, welches durch rapide, ungemessene Vermehrung die neue Geschwulst am sekundär befallenen Ort hervorbringt. Dies verschleppte Zellenmaterial ist zudem in den einzelnen Fällen ein ganz verschiedenes: jede Form der Bindesubstanz- und Epithelgewebe kann, wie wir hören werden, in den Blastomen reproduziert werden; es können daher alle diese Gewebe auch die Grundlage für eine Metastasenbildung durch Verschleppung in Blut- und Lymphgefässen abgeben. Bei der Metastasenbildung der infektiösen Granulome entsteht immer dasselbe Gewebe, nemlich ein spezifisches Granulationsgewebe, das aus dem Gefäss- und Bindesubstanzapparat der betr. Örtlichkeit hervorgeht. Für die Entwickelung der Metastasen sind also bei den Geschwülsten die für jeden einzelnen Fall spezifischen Gewebszellen das massgebende Moment, während es bei den infektiösen Granulomen die für den betreffenden Fall spezifischen Mikroorganismen sind.

Einige Worte wären noch über die morphologischen Differenzen zu sagen, die, wie erwähnt, zwischen den blastomatösen und den entsprechenden normalen Geweben bestehen. Dass solche Differenzen bei allen echten Geschwülsten hervortreten, dessen wurde bereits ebenso Erwähnung gethan, wie der Thatsache, dass die fraglichen Unterschiede in den einzelnen Fällen bald sehr gering sind, bald sehr stark hervortreten. Es fragt sich nun, ob auch bei nicht geschwulstmässigen Neubildungen formell atypische Gewebe zu stande kommen.

Wir haben bereits oben erwähnt, dass es eine atypische Regeneration giebt und haben auch für die entzündliche Neubildung hervorgehoben, dass hierbei nicht selten morphologische Abweichungen von dem Typus des Ortes vorkommen. Besonders an den Epithelgeweben hat man derartige Vorkommnisse studiert (sog. atypische Epithelwucherungen bei chronischen, produktiven Entzündungen). Ganz besonders aber kann für die infektiösen Neubildungen die Behauptung aufgestellt werden, dass das neugebildete Gewebe ein atypisches ist: mit fertigen Geweben kann es überhaupt nicht verglichen werden, nur zum unfertigen Bindegewebe, zum Granulationsgewebe, bestehen

Beziehungen. Wir haben also bei den infektiösen Granulomen eine Gewebsneubildung, die auf halber Stufe der Entwickelung stehen bleibt, eine Gewebsneubildung, welche die Charaktere weitgehender Unreife ganz ebenso an sich trägt, wie viele echte Geschwulstbildungen.

Aber trotz dieser scheinbaren Analogien bestehen wesentliche Unterschiede: wie schon oben ausgeführt, sind die Abweichungen vom normalen Gewebstypus bei den regenerativen, hyperplastischen und infektiösen Neubildungen sekundärer Natur — es handelt sich immer um gestörte reaktive Vorgänge. Die Neubildungsprozesse sind ihrem Wesen nach durchaus typisch und werden erst durch die besonderen Verhältnisse, unter denen sie sich abspielen müssen, aus dem typischen Geleise gebracht. Das geht am deutlichsten aus einer Betrachtung der infektiösen Granulome hervor. Die mangelhafte Ausreifung der Gewebe liegt hier nicht in einer primären Minderwertigkeit oder Unvollkommenheit der Gewebsbildung, in einem primär mangelhaften Bildungstrieb, begründet, sondern in der spezifischen Einwirkung der Krankheitsursache, welche das Gewebswachstum auf halbem Wege aufhält, bezw. ganz zum Stillstand bringt. Ganz anders bei den echten Geschwülsten: hier ist die Abweichung vom normalen Typus von vornherein gegeben, sie liegt in einem primären Fehler des Wachstums begründet.

Es wurde vorhin bemerkt, dass die morphologischen Differenzen zwischen normalem und blastomatösem Gewebe bald sehr gering, bald sehr ausgesprochen sind. Man hat dafür die alten Namen Homoioplasie und Heteroplasie in Anwendung gebracht. Homoioplastische (besser homologe, homoiotypische) Geschwülste sollten solche sein, welche den entsprechenden normalen Geweben (sog. Muttergeweben) gleich, heteroplastische (besser heterologe, heterotypische) solche, welche ihnen unähnlich wären. Es hat sich aber gezeigt, dass auch die sog. homoioplastischen Geschwülste Abweichungen vom Typus, wenn auch nur sehr geringgradige, darbieten. Andererseits hat auch der Begriff Heteroplasie seine Wandlungen erlebt. Virchow schloss darin eine histogenetische Vorstellung ein, indem er unter Heteroplasie z. B. das Hervorgehen von Epithelien aus dem Bindegewebe (bei der Krebsentwickelung) verstand. Heutzutage wird eine derartige Umwandlungsfähigkeit der Gewebe nicht mehr aufrecht erhalten. Der Ausdruck Heteroplasie wird jetzt gewöhnlich nur in morphologischem Sinn gebraucht. Man versteht darunter, dass eine Geschwulst wesentlich vom Typus des Muttergewebes abweicht. Manche fassen den Begriff noch weiter und reden von Heteroplasie, wenn ein Gewebe an einer Stelle auftritt, wo es nicht hingehört, vermischen also die Heterotopie mit der Heteroplasie; Hansemann sagt z. B. die „moderne" Heteroplasie begreife auch in sich das Hineinwachsen eines Gewebes in ein anderes und die Fortentwickelung des ersteren in letzterem. Hiezu vergleiche S. 38.

Eine neue Bezeichnung hat Hansemann eingeführt, indem er die Differenzen, die zwischen normalem Gewebe und blastomatösem in morphologischer und biologischer Richtung bestehen, in den Begriff der Anaplasie zusammenfasste. Nach Hansemann findet bei der Blastomatose eine Änderung der idioplastischen Qualitäten der Zellen statt: die Zellen verlören dabei gewisse (insbesondere funktionelle) Eigenschaften, während untergeordnete oder im Lauf der Entwickelung in den Hintergrund getretene Eigenschaften zu stärkerer Ausbildung kämen, vielleicht auch neue Qualitäten acquiriert würden. Diese Qualitätenänderung bedeute aber wohl nie eine höhere Fortentwickelung, sondern immer einen Rückschritt: die Zellen nähmen an selbständiger Existenzfähigkeit zu, an spezifischer Differenzierung aber ab — daher man den ganzen Vorgang im Sinne einer Entdifferenzierung, als Anaplasie, bezeichnen könne. Beneke bemerkt hiezu, dass es ein Zurück in der Zellenentwickelung nicht gebe, und will die offenbar fehlerhafte Richtung, in der sich das blastomatöse Wachstum bewegt, als Kataplasie bezeichnet wissen, als ein haltloses Weiterrollen auf dem Wege der prosoplastischen Entwickelung." Im Allgemeinen ist das, was Hansemann unter der Anaplasie begriffen wissen will, früher als Rückkehr zum Embryonalen bezeichnet worden. Hansemann sagt zwar ausdrücklich, dass die Anaplasie nicht denselben Weg zurückgehe, wie ihn die prosoplastische Entwickelung vorwärts gegangen sei, obwohl das auch einmal eintreten könne; aber da er unter Anaplasie eine Abnahme der spezifischen Differenzierung und eine höhere selbstständige Entwickelungsfähigkeit versteht, so ist damit doch im wesentlichen dasselbe gemeint, was die älteren Autoren als den embryonalen Charakter gewisser Geschwulstgewebe bezeichneten. Früher war man ja in der Annahme eines derartigen „cellulären Atavismus" (Israel) gar nicht skrupellos und war geneigt, jeder differenzierten Zelle die Fähigkeit einer Rückkehr auf dem Wege zur Eizelle zuzumuten (s. u. Metaplasie). Heutzutage gilt eine derartige Verwandlungsfähigkeit nicht mehr und fast allzu sehr hält man an der absoluten Starrheit der Zellarten fest. Sicher ist, dass weder bei der Entzündung, noch bei der Geschwulstbildung eine Rückkehr auf den embryonalen Zustand vorkommt (Rabl). Ein embryonales Gewebe ist übrigens ein solches, welches die Fähigkeit zu höherer, typischer Fortentwickelung in sich enthält; für die Geschwülste ist aber gerade die atypische Entwickelung charakteristisch; es handelt sich um eine Degeneration des Wachstums. Eine Rückkehr zum embryonalen Zustand kann also nicht in Betracht kommen. Fragen wir, was für eine Entdifferenzierung im Sinne Hansemanns spricht. Beispiele für eine vorübergehende oder dauernde Abnahme der Differenzierung lassen sich aus dem Studium der entzündlichen, regenerativen, atrophischen Prozesse genug erbringen; auch auf Grund experimenteller Studien (Gewebstransplantation) sind

derartige Beobachtungen gemacht worden. Unter andere Bedingungen gebracht, bei Wechsel der Ernährung, der Beziehungen zu den Nerven, bei Fehlen der funktionellen Inanspruchnahme, kurz gesagt, wenn der Ausdruck erlaubt ist, bei einer Änderung des ganzen Milieus, ändern die Zellen und Gewebe ihre morphologischen Eigenschaften und zeigen auch gewisse spezifische Funktionen nicht mehr. Die morphologische Veränderung sagt uns aber gar nichts darüber aus, dass die Zellen auch dem Wesen nach andere geworden wären und das Nichthervortreten spezifischer Funktionen beweist noch nicht, dass die Zellen diese Qualitäten völlig verloren haben; unter Eintritt normaler Bedingungen stellt sich im Gegenteil nicht selten ebenso die ursprüngliche Form wieder her als die spezifische Funktion. Und wenn das auch nicht mehr möglich ist, so gewinnt doch die Zelle, welche morphologisch und funktionell als eine andere erscheint, nicht an selbständiger Existenzfähigkeit oder gerät in eine ihrer Art fremde Entwickelung. Was die in das Gebiet der Metaplasie (s. d.) gehörigen Vorgänge anlangt, so zeigt sich jedenfalls, dass es eine Verwandlungsfähigkeit, welche ausserhalb der Bahnen der normalen Entwickelung läge, nicht giebt, und ausserdem, dass selbst die derart beschränkte Verwandlungsfähigkeit die engsten, durch die artliche Verwandtschaft gezogenen Grenzen hat. Mit einer Abnahme der Differenzierung der Zellen ist weder eine Steigerung der Wucherungsfähigkeit bezw. der Fähigkeit, auf irgend welche Reize mit stärkerer Wucherung zu reagieren, verbunden, noch erwerben dadurch die Zellen die Fähigkeit, sich nach anderen als nach den für ihre Art giltigen Gesetzen zu entwickeln. Hansemann nimmt nun wenigstens für die Geschwulstbildungen eine Artveränderung an, bei welcher eine Abnahme der Spezifität der Zellen zu einer Steigerung der selbständigen Existenzfähigkeit derselben führen soll; eine derartige, als Anaplasie bezeichnete Qualitätsänderung müsse der Geschwulstbildung, insbesondere der malignen, vorausgehen; es brauche dann nur ein Wucherungsreiz die anaplastischen Zellen zu treffen, um die Geschwulstentwickelung auszulösen. Danach soll die Grundlage der geschwulstbildenden Gewebsmetamorphose eine tiefgreifende Wesensveränderung der Zellen sein. Gerade darin liegt aber meiner Meinung nach eine grosse Schwierigkeit. Von so tiefgreifenden Umwandlungen normal differenzierter Zellen wissen wir nichts. Wir werden später noch mehrmals darauf zurückkommen. Hier sei nur noch das Eine angeführt: wenn Hansemann darauf hinweist, dass bei der normalen Entwickelung die Wachstumsenergie und Wachstumsrichtung der Zellen sich fortwährend ändere und dass die Zellen durch den Gang der normalen Differenzierung fortgesetzt an selbständiger Existenzfähigkeit verlören, dass sie also alle diese Eigenschaften durch Entdifferenzierung wiedergewinnen würden, so ist darin doch wieder der Gedanke enthalten, dass die Zellen bei der Blastomatose auf —

wenigstens im Prinzip — ähnlichen Wegen zurückgingen, die sie bei der normalen Entwickelung eingeschlagen hatten.

Ohne hier weiter auf diese Fragen einzugehen, kann man sagen, dass wohl alle Autoren darin übereinstimmen, dass bei den echten Geschwulstbildungen das gewebliche Wachstum nicht nur ein quantitativ excedierendes, sondern auch von vornherein ein qualitativ abnormes ist; auch darin herrscht Übereinstimmung, dass die Abweichungen vom Typus in degenerativem Sinne aufzufassen sind. Die Differenzierung, Ausreifung der Gewebe ist in den Blastomen stets geringer als in den entsprechenden typischen Geweben. Der Grad der Atypie ist freilich sehr verschieden. Manche Geschwülste zeigen nur sehr subtile Unterschiede gegenüber den entsprechenden typischen Geweben — das sind die sog. homoioplastischen (homoiotypischen) Geschwülste, oder Geschwülste von geringer Ana-(Kata-) plasie (Hansemann, Beneke), oder Geschwülste mit vorgeschrittener Gewebsreife (v. Rindfleisch). Bei anderen Blastomen verbirgt sich der normale Wachtumstypus mehr und mehr, die Atypie des Wachstumsproduktes tritt stärker hervor — das sind die sog. heteroplastischen (heterotypischen) Geschwülste, die stark ana-(kata-)plastischen Tumoren, die Blastome mit mangelhafter Gewebsreife.

Bisher war vorwiegend von den morphologischen Differenzen die Rede, die zwischen Geschwulstgeweben und den entsprechenden normalen Geweben bestehen, und die von anderem Standpunkt aufzufassen waren, als die gelegentlichen morphologischen Atypieen bei nicht geschwulstmässigen Neubildungen. Aber nicht nur in morphologischer, sondern auch in physiologischer Hinsicht bestehen Differenzen und zwar kommen auch hier von einem ziemlich getreuen Festhalten an den physiologischen Eigenschaften des Mutterbodens alle Übergänge vor bis zu völliger Aufgabe derselben. In der Regel geht der Grad der physiologischen Minderwertigkeit des neugebildeten Gewebes mit dem Grad der morphologischen Abweichung vom Normalen parallel. Vor allem sind es die spezifischen Funktionen des Muttergewebes, die in den Geschwulstparenchymen mehr oder weniger zurücktreten oder ganz fehlen; wir werden davon später noch eingehender sprechen. Hier ist nur zu betonen, dass ebenso, wie die morphologischen Abweichungen vom Typus, so auch die hier in Rede stehenden physiologischen, nicht etwa sekundär eintreten, auf Grund der veränderten äusseren Bedingungen, unter denen das Wachstum erfolgen muss, oder auf Grund fehlender funktioneller Inanspruchnahme etc., obwohl Derartiges in Geschwülsten auch vielfach vorkommt — sondern die physiologischen Abweichungen sind von vornherein da, sie sind der Ausdruck der primären, qualitativen Abnormität des Wachstums. Ganz im Gegensatz zu den eventuell vorhandenen physiologischen Fehlern, die an den nicht blastomatösen Neubildungsprodukten gelegentlich zu bemerken sind, und die in jedem Falle sekundär sind.

Beneke bemerkt zu den physiologischen Differenzen, dass den geschwulstmässigen Neubildungen die Reaktionsfähigkeit der regenerativen und hyperplastischen Gewebsproduktionen abhanden gekommen sei. Den blastomatösen Bindesubstanzgeweben fehle z. B. die Fähigkeit der Organisation nekrotischer Substanzen. Es ist aber zu bemerken, dass es auch in dieser Richtung bei den Geschwülsten die verschiedensten Abstufungen giebt und dass rudimentäre organisatorische Prozesse auch in Blastomen zur Beobachtung kommen. In einem Falle sah ich die Geschwulstelemente an der Resorption von ergossenem Blut und an dessen Verarbeitung zu Pigment in hervorragender Weise beteiligt (s. Fig. XLVI). Ferner nehmen die Geschwulstzellen Fremdkörper, Bakterien, Zelltrümmer, vielleicht auch lebende Zellen, Leukocyten z. B., auf. Dass den Elementen der epithelialen Blastome die Fähigkeit, granulirende Flächen zu überhäuten, fehle, gilt wohl nicht für alle Fälle; denn wie es Geschwülste giebt, in welchen die Gewebszellen noch annähernd physiologische Sekrete liefern, so giebt es Tumoren, in welchen die Überhäutung von freiliegenden Flächen geradezu die hervorstechendste Tendenz des Wachstums ist; freilich entsteht dabei niemals eine typische Epidermis oder sonst eine normale Deckschicht. Insoferne kann auch aus dieser Betrachtung ein wichtiger Gegensatz zwischen regenerativem und hyperplastischem Wachstum einerseits und geschwulstmässigem andererseits abgeleitet werden.

Es hat also auch dieser, im Vorhergehenden unternommene Vergleich zwischen blastomatöser und nicht blastomatöser Gewebswucherung, der auf die morphologische und physiologische Atypie des Wachstumsproduktes Bezug nahm, Unterschiede zwischen diesen beiden Gruppen gezeigt, welche in einer Wesensungleichheit derselben begründet sind.

Schliesslich wird von vielen Autoren der fragliche Vergleich auch auf den allgemeinen Verlauf der krankhaften Neubildungsprozesse ausgedehnt. Es wird betont, dass der Prozess der Geschwulstbildung keinen definitiven Abschluss finde, während andersartige Gewebsneubildungen nach kürzerer oder längerer Dauer zu Ende kämen. v. Rindfleisch stellt in dieser Hinsicht den Satz auf: Geschwülste entstehen spontan, heilen aber nicht spontan; Entzündungen entstehen nicht spontan, aber sie heilen spontan. Nun ist ja allerdings richtig, dass die regenerativen und hyperplastischen Neubildungen in der Regel zum Stillstand kommen, nämlich dann, wenn die Wirkung der zu Grunde liegenden ätiologischen Momente aufhört, bezw. wenn schliesslich die Reproduktionsenergie der Gewebe erschöpft ist. Die entzündliche Neubildung hört in der Regel auf, wenn die entzündungserregenden Schädlichkeiten eliminiert sind. Ein gleiches gilt für die spezifischen, infektiösen Neubildungen, die ihren Abschluss finden, sobald die Wirksamkeit der spezifischen Krankheitserreger aufgehoben ist. Jedoch ist gerade für die infektiösen Granulome zu betonen, dass hier infolge der fortwährenden Reproduktion der Krankheitsursache (Vermehrung der Mikroben) auch die Gewebsneubildung sehr oft fortschreitenden Charakter hat und nicht zu definitivem Ende kommt. Andererseits giebt es aber echte Geschwülste, welche nach kürzerer oder längerer Zeit des Wachstums zum Stillstand kommen; das Wachstum ist dann manchmal für alle Zeit erloschen, oder es kann durch besondere Gelegenheitsursachen wieder aufs neue angefacht

werden. Freilich zeigen wieder andere Geschwülste ein progressives Wachstum, dem durch keinerlei Mittel Einhalt zu thun ist, ein Wachstum, das in seiner Intensität und Extensität keine Schranken zu kennen scheint. Diese Betrachtungen zeigen, dass aus dem Moment des fehlenden oder vorhandenen definitiven Abschlusses einer Neubildung kein wesentlicher und wichtiger Gegensatz zwischen Blastomen und sonstigen Neubildungen abgeleitet werden kann.

Dasselbe gilt von dem sog. Recidiv, dem Wiederaufleuchten eines krankhaften Neubildungsprozesses an Stellen, an welchen derselbe spontan oder durch Kunsthilfe vorübergehend zum Stillstand gekommen war. Recidive können sich bei der entzündlichen und infektiösen Neubildung ebenso entwickeln, wie bei den echten Geschwülsten. Allerdings ist die Ursache der Recidivbildung bei den ersteren Prozessen in der Regel evident, nämlich in der erneuten Einwirkung derselben Schädlichkeiten zu suchen, die seinerzeit die erste Erkrankung hervorriefen. Die Einsicht in die Ätiologie der Recidive ist bei den Geschwulstbildungen weniger klar, wie später auseinander zu setzen sein wird.

2. Morphologie der Geschwülste und Einteilung.

Nachdem wir im Vorhergehenden die natürlichen Grenzen unseres Gebietes zu finden und festzustellen versucht haben, erhebt sich nun die Frage, nach einer zweckmässigen Einteilung des ganzen Gebietes. Eine Beschäftigung mit den allgemeinen makroskopischen und mikroskopischen Eigentümlichkeiten der Geschwulstbildungen wird sich auf dem Wege zur Lösung dieser Frage als zweckmässig herausstellen.

Die erste Einteilung und Benennung der Geschwülste geschah nach sinnfälligen äusseren Merkmalen, wie sie in der Form und Gestalt, in Farbe und Konsistenzverhältnissen, sowie in den groben Strukturen der Blastome gegeben sind. So entstanden unter anderen die alten Namen Sarkom und Krebs, um deren Abschaffung man sich zur Zeit so vielfach bemüht, ersterer durch einen Vergleich der Geschwulstmasse mit Fleisch, letzterer durch phantastische Übertragung des Bildes eines Seekrebses auf bestimmte Formen bösartiger Brustdrüsentumoren. Es bedarf keiner besonderen Auseinandersetzung, dass eine auf dieser Basis geschaffene Klassifikation mit dem Wesen

der betreffenden Bildungen nichts zu thun hat, somit also auch keinen Anspruch auf wissenschaftlichen Wert machen kann. Andererseits ist jedoch eine Feststellung der gröberen Erscheinungsformen der Blastome nicht unwichtig, da sie uns manche für die Diagnose verwertbare Fingerzeige giebt. Verweilen wir daher kurze Zeit bei solchen Betrachtungen!

Die äussere Form der Geschwülste ist vielfach abhängig von den Widerständen, welchen das Wachstum begegnet; im Inneren von gleichmässig gebauten Organen findet ein wachsendes Neoplasma einen allseitig gleich wirkenden Widerstand; es strebt daher die Neubildung der Kugelgestalt zu, da die Kugel derjenige stereometrische Körper ist, welcher bei grösstem Volumen den geringsten Umfang hat. Bei den an der Oberfläche von Organen wachsenden Tumoren sind die Widerstände meist einseitig; nach der freien Oberfläche kann sich das Wachstum mehr oder weniger frei entwickeln: daher entstehen hier einseitig vergrösserte Knoten, kalottenförmige, halbkugelige Prominenzen, Polypen oder Zotten und baumförmig verzweigte Wucherungen. Es kommen aber auch an der Oberfläche einseitige Beschränkungen vor, z. B. durch die feste Kapsel eines Organes oder durch ein Nachbarorgan; so entstehen z. B. an der Leberoberfläche durch Druck des Zwerchfells halbkugelige, nach dem Leberparenchym hin einseitig vergrösserte Knoten. Diese Wachstumsbedingungen gelten für alle Geschwülste in gleicher Weise. So z. B. giebt es wohl keine Geschwulstform,welche bei gegebener Möglichkeit, sich frei nach den Oberflächen hin zu entfalten, nicht gelegentlich in papillärer Form auftreten könnte. Wenn also die Gestalt einer Geschwulst im allgemeinen von den mechanischen Widerständen bestimmt wird, mit welchen das Wachstum zu kämpfen hat, also von rein äusseren Dingen abhängig ist, so ist doch andererseits nicht ausser Acht zu lassen, dass auch innere Ursachen die Formen der Blastome wesentlich beeinflussen. Der eigene Wachstumsplan einer Geschwulst und die Widerstände, welche der Durchführung dieses Planes entgegentreten, sind es gemeinsam, welche die Form einer Neubildung bestimmen; je freier sich eine Geschwulst räumlich entfalten kann, desto klarer kommt der ihr immanente Wachstumsplan zur Beobachtung und umgekehrt. In manchen Geschwülsten tritt mit der Neigung zu einer höheren inneren Organisation auch das Bestreben eines engeren gemeinschaftlichen Zusammenschlusses der Gewebsprodukte hervor; solche Geschwülste wachsen dann vorwiegend als in sich geschlossenes Ganzes, daher als deutlich umschriebene Knoten etc., selbst dann, wenn die Wachstumswiderstände einseitig aufgehoben sind. Anderen Tumoren fehlt ein derartiges Organisationsbedürfnis: die Gewebsmassen werden ohne jede Ordnung produziert und in die Nachbarschaft beliebig infiltriert; so entstehen unscharf begrenzte, in die umgebenden normalen Gewebe übergreifende Neubildungen.

Zirkumskripte, scharf gegen die Umgebung abgesetzte, vielleicht sogar durch eine Art Kapsel gegen letztere getrennte Neubildungen gehören in der Regel zu den relativ gutartigen Geschwulstformen, wenigstens ist jede Geschwulst, so lange sie diese Eigenschaften zeigt, prognostisch in günstigerem Sinne zu betrachten, als ein Tumor, der ein diffuses Übergreifen auf die Nachbarschaft erkennen lässt; die infiltrierenden Geschwülste sind fast alle der malignen Gruppe angehörig. Es kann also die Betrachtung der groben Form einer Neubildung und die Feststellung des Zusammenhanges mit der Umgebung wichtige Aufschlüsse geben, sowohl über den eigenen Wachstumsplan der betreffenden Geschwulst als bezüglich ihrer Bedeutung für den Träger.

Daneben ist auch eine Beschäftigung mit anderen äusseren Merkmalen einer Geschwulst, mit den Konsistenzverhältnissen, den Farbenunterschieden, den besonderen makroskopischen Eigentümlichkeiten des Oberflächen- und Durchschnittsbildes in jedem Falle von einiger Bedeutung, denn es ergeben sich daraus Anhaltspunkte für den Bau und die gewebliche Zusammensetzung eines Neoplasmas.

Wir wollen nun diesen allgemeinen Erörterungen eine spezielle Betrachtung der einschlägigen Verhältnisse folgen lassen.

Was zunächst die Formenbildungen der Geschwülste anlangt, bei deren Darstellung ich im wesentlichen v. Rindfleisch folge, so kann man bei Sitz der Geschwulst im Parenchym einerseits, an der Oberfläche von Organen andererseits, folgende Unterscheidungen treffen:

Tritt eine Geschwulst im Parenchym eines Organes auf, so bilden sich entweder Knoten oder Infiltrationen. Die Knoten (nodi, noduli) sind, wie schon erwähnt, der Kugelgestalt zustrebende Körper; ihr Umfang wechselt in weitesten Grenzen; zwischen faustgrossen Kugeln und miliaren Körnchen giebt es alle Übergänge. Die Knoten wachsen entweder als Ganzes von kleinen Anfängen zu mächtigen Körpern heran, indem sie sich gleichmässig in allen Teilen vergrössern und das Nachbargewebe nur zur Seite schieben — sog. zentrales Wachstum — oder es verbindet sich diese Wachstumsform mit einer Infiltration des Nachbargewebes an der Peripherie des Knotens — sog. peripheres, appositionelles Wachstum. Unter peripherem (appositionellem) Wachstum verstehen einige Autoren auch eine allmählige Umwandlung normalen Nachbargewebes in Geschwulstgewebe an der Peripherie von Geschwülsten. Ob eine solche Art des Wachstums überhaupt vorkommt, wird später zu erörtern sein. Beim zentralen Wachstum wird die Nachbarschaft nicht durchwachsen, sondern nur zur Seite geschoben, gedrückt, gezerrt, und dadurch zur Atrophie gebracht. Durch mechanische Reizung der Umgebung kann es in letzterer auch zur Bindegewebswucherung und damit zur Etablierung einer förmlichen Kapsel kommen, durch welche sich das Nachbargewebe gegen die Geschwulst vollkommen absetzt.

Manche Geschwülste besitzen übrigens von vornherein eine eigene Kapsel; diese kann dann durch die erwähnte reaktive Leistung der Umgebung weiter verstärkt werden. Bei Knoten mit peripherem Wachstum entstehen häufig in der Umgebung der ersten Geschwulst neue Knoten, welche mit dem Hauptknoten mehr oder weniger verschmelzen; dadurch kommen unregelmässig höckerige und knollige Formen zu stande.

Die zweite Form, unter welcher Geschwülste im Parenchym der Organe aufzutreten pflegen, ist die Infiltration (Infiltratio). Diese kommt dadurch zu stande, dass die Geschwulst ihre Produkte in vielen, dicht gedrängten, kleinen Herden in den normalen Geweben zur Ablagerung bringt; dabei werden in der Regel präformierte Bahnen für diese Depôts benutzt (Saftspalten, Lymph-, Blutgefässe, Drüsenräume etc.), jedoch auch gewaltsam neue Bahnen geschaffen. Das von der Geschwulst durchwachsene normale Gewebe geht durch Druckatrophie und unter Auflösung seiner Struktur zu Grunde, das Geschwulstgewebe substituiert sich ihm. Geschieht diese Infiltration in einem Organ ganz diffus und kontinuierlich, so kommt es (unter Konsistenzvermehrung) zu ganz gleichmässiger Anschwellung der betreffenden Organteile (z. B. bei Gliomen des Hirnes) oder (selten) eines ganzen Organes (z. B. bei diffusen Krebsen der Niere). Häufiger bilden sich im Laufe der Infiltration diskrete, stärker wachsende Herde heraus, die dann wieder zu kleinen und grösseren Knötchen werden, so dass man von einer knotigen Infiltration sprechen kann; eine solche kommt, wie oben schon erwähnt, bei grossen Geschwulstknoten, die an der Peripherie infiltrierend wachsen, vor.

Bei Sitz einer Geschwulst an der Oberfläche eines Organs sind die Formenbildungen reichlicher: es kommen hier einmal ganz diffuse oder mehr herdförmige Infiltrationen vor, durch welche flache, beetartig über das normale Niveau erhabene und in das letztere allmählig abfallende Anschwellungen entstehen; durch Konfluenz solcher flacher Beete können plattige Verdickungen mit höchst unregelmässigen Konturen resultieren (wie z. B. bei Geschwulstinfiltration der serösen Häute). Häuft sich das Geschwulstgewebe, mehr exstruktiv als infiltrierend wachsend, an der Oberfläche an und vergrössert sich die Höhenausdehnung der gebildeten umschriebenen Herde mehr und mehr, dann kommen bis halbkugelige Prominenzen zu stande, die als Höcker, Tubera, bezeichnet werden (tuberöse Geschwülste). Auch fast völlig kugelige, eiförmige Knoten können sich an der Oberfläche von Organen entwickeln. Davon ist zu unterscheiden, wenn ein mehr in der Tiefe entstandener Knoten sekundär allmählig an die Oberfläche rückt. Durch Auseinanderpfropfung einer Anzahl von Tuberositäten bezw. Knoten entstehen knollige, lappige Geschwülste, sog. Kartoffelgewächse. Weitere Formen des Geschwulstwachstums an Oberflächen sind folgende: Geschwülste mit breiter Basis, auf welcher wie auf

einem kurzen, gedrungenen Stiel ein flachrundlicher Körper aufsitzt, dessen Ränder über die Basis überhängen, werden mit den Pilzen verglichen und Fungi genannt. Geschwülste, deren basale Anheftung von geringem Umfang ist und welche auf einem relativ langen und schmächtigen Stiel einen kugeligen oder eiförmigen Körper als Kopf aufsitzend zeigen, werden als Polypen bezeichnet. Durch das Gewicht des Kopfes (Zug am Stiel) kann sich der Stiel immer weiter verlängern und verdünnen, schliesslich veröden und abreissen. Sind viele Polypen nebeneinander und aufeinander entwickelt und die Köpfe der Polypen vorwiegend kugelig, so kommen traubige Geschwülste zu stande. Als Papille bezeichnet man eine cylindrische, an der Spitze sich verjüngende Erhebung, deren Basis beträchtlich kleiner ist als die Höhe: papilläre Geschwülste bestehen aus solchen Formationen. Sind die Papillen kurz und gedrungen, relativ breitbasig und sehr dicht nebeneinander gruppiert, so bekommt eine solche Geschwulst ein rauhes, zerklüftetes, warziges Aussehen (verruköse Geschwülste). Endlich ist als höchste Formenentfaltung einer Oberflächengeschwulst die dendritische Vegetation zu erwähnen, welche baumförmig verästelte, überaus schlanke Papillen zeigt. Geschwülste dieser Art haben ein zottiges Aussehen und werden als Zottengewächse, Blumenkohlgewächse bezeichnet.

Im Vorhergehenden haben wir eine Reihe von Benennungen kennen gelernt, die für die Geschwülste auf Grund ihrer eigenartigen, groben, äusseren Formen erfunden wurden. Weitere Namen wurden anderen gröberen Eigentümlichkeiten entnommen. Zunächst den Konsistenzverhältnissen: weiche, brüchige, zerfliessende Tumoren wurden mit Hirnmark verglichen und Medullargewächse, Encephaloide genannt. Das gerade Gegenteil sind die derben, schwielig-harten Scirrhen der alten Autoren. Was die an Geschwülsten hervortretenden Farben betrifft, so weisen diese entweder auf den Gehalt der Neubildung an Blutgefässen bezw. auf das Vorhandensein von Blutungen und deren Metamorphosen hin, oder sie sind der Ausdruck einer autochthonen Pigmentierung des Gewächses, oder endlich man hat es mit Produkten der regressiven Metamorphose zu thun. Gefässarme Neubildungen sind blass, weisslichgrau. Gefässreiche Geschwülste sind an der Oberfläche und auf Durchschnitten graurötlich bis dunkelrot gefärbt; die Färbung wird um so gesättigter rot, je mehr die vorhandenen Gefässe auch erweitert sind (telangiektatische, kavernöse Geschwülste); bei Anwesenheit reichlichen venösen Blutes in erweiterten Gefässen nehmen die Geschwülste eine blaurote bis dunkel schwarzblaue Farbe an. Sehr blutreiche, weiche Geschwülste nannten die alten Autoren Blutschwämme (Fungus hämatodes). Blutungen bedingen heller oder dunkler rote, auch blau- bis schwarzrote Färbungen. Bei der Metamorphose des Blutfarbstoffes in Pigment, bezw. im Verlaufe der Pigmentresorption, treten schwarzbraune,

dunkel- und hellbraune, braungelbe, rostbraune, rauchgraue Farben in allen Nuancen auf. Im Gegensatz zu solcher, aus hämorrhagischen Prozessen hervorgehenden, sekundären Melanose (Pseudomelanose) in beliebigen Geschwülsten, sind andere Neoplasmen von Hause aus pigmentiert, da sie aus pigmentproduzierenden Geweben aufgebaut sind — hierher gehören vor allem die braunen und schwarzen Melanome in ihren verschiedenen Abarten. Eigenartige Geschwülste des Knochensystems zeigen infolge autochthoner Pigmentierung grüngelbe bis grasgrüne Farbe und werden als Chlorome bezeichnet (s. d.). Weiter kommen besondere Färbungen zu stande durch Bildung und Anhäufung von Sekreten in Geschwülsten: gewisse primäre Tumoren der Leber z. B., welche Galle bereiten, können grünliche und gallengelbe Färbung zeigen. Auch sekundär können sich Geschwülste mit Gallenfarbstoff durch Imbibition tingieren (z. B. ikterische Färbung von Lebertumoren).

Weitere Eigentümlichkeiten können sich für die gröbere Betrachtung der Geschwülste aus den verschiedenen rückläufigen Prozessen ergeben, besonders wenn letztere in den Geschwülsten grösseren Umfang angenommen haben. Die regressiven Metamorphosen in Geschwülsten haben ihre Ursache teils in einer primären Hinfälligkeit der Neubildung, teils in einem Missverhältnis, das zwischen Wachstum und Ernährung häufig dadurch einzutreten pflegt, dass letztere dem rapiden Wachstum nicht mit gleicher Schnelligkeit zu folgen vermag. Lokale Ernährungsstörungen kommen durch Stase, Thrombose, Obliteration, (hyaline) Degeneration, endlich durch Kompression der Gefässe infolge von Wachstumsdruck innerhalb der Geschwulst zu stande. Endlich haben die regressiven Prozesse auch Beziehungen zu jenen zellulären Vorgängen in Geschwülsten, welche den physiologischen Sekretionen oder Rückbildungen des betr. Muttergewebes analog sind. Eine abnorme Steigerung dieser zellulären Vorgänge sowie die übermässige Anhäufung der dabei gebildeten Stoffe führen zur Entartung (s. später). Bei der Verfettung werden gelbweissliche Verfärbungen erzeugt; nicht selten zeigen diese (entsprechend der Verteilung des Geschwulstparenchyms) eine netzartige Anordnung, wie z. B. in gewissen Brustdrüsenkrebsen — sog. retikulierter Krebs (Carcinoma reticulatum) der Autoren. Hyaline, kolloide, schleimige Entartungen bedingen, wenn sie in grösserem Umfang auftreten, eine schon makroskopisch sichtbare homogene, transparente, gelatinöse Beschaffenheit des Geschwulstgewebes (Gallertgeschwülste, Kolloidgeschwülste der Autoren). Verkalkungen und Verknöcherungen in Geschwülsten treten ebenfalls bei der gröberen Untersuchung hervor. Kalk erscheint als mörtelartig harte, mattweisse Masse oder als körniger Sand, Knochen meist in Form von Splittern, Bälkchen oder Platten. Nehmen regressive Prozesse (einfacher Zerfall, fettige, schleimige Degeneration, im Verein mit ödematösen Zuständen etc.)

grössere Teile einer Geschwulst ein, so führen sie zu Erweichungen, die man je nach ihrer besonderen Beschaffenheit als fettige, schleimige, ödematöse etc. bezeichnet. Die Erweichungsvorgänge sind nicht selten mit Gefässzerreissungen (Blutungen) vermischt. Durch Verflüssigung und Resorption der Erweichungsmassen entstehen unregelmässige Höhlen (Cysten). Erweichungen bilden sich gerne in den ältesten Teilen einer Geschwulst, bezw. in den zentralen Partien von Knoten aus. Liegt eine derartig zentral erweichende Geschwulst nahe der Oberfläche eines Organes, so sinkt die Oberfläche ein und es bildet sich eine nabelartige Depression (genabelte Geschwülste, sog. Krebsnabel). Das ist besonders bei jenen knotigen Geschwülsten der Fall, bei welchen ein Teil der Peripherie des kugeligen Knotens unter der freien Oberfläche eines Organes liegt, die übrige Peripherie aber in dem Parenchym des betreffenden Organes eingeschlossen ist (z. B. bei sekundären, subkapsulären Krebsgeschwülsten der Leber); dann kann die oberflächlich liegende Partie dem von dem Erweich. ungsherd ausgehenden Zug nach dem Zentrum des Knotens hin nachgeben, die übrigen Partien, die fest mit dem Parenchym der Umgebung verbunden sind, aber nicht. An Erweichungen schliessen sich nicht selten Narbenbildungen (Bindegewebswucherung) an, welche die Schrumpfung der durch regressive Metamorphosen verödeten Teile einer Geschwulst noch weiter befördern. Durch Narbenzug können dann auch die eben erwähnten Dellen sich noch weiter vertiefen. So kann schliesslich durch Erweichung und Vernarbung eine ursprünglich medulläre Geschwulst stellenweise oder ganz scirrhös werden.

Zu den makroskopisch feststellbaren Eigentümlichkeiten der Geschwülste gehört auch die Geschwürsbildung. Befallen Geschwülste Körperregionen, welche mit der Aussenwelt in Berührung stehen, so kann das durch die Geschwulstbildung in seinen spezifischen Schutzvorrichtungen geschädigte Gewebe den verderblichen Einwirkungen der Aussenwelt nicht wie normalerweise begegnen. Es treten daher auf Grund mechanischer, thermischer, chemischer, bakterieller Irritationen entzündliche Prozesse und regressive Metamorphosen gerade in den oberflächlichen Partien solcher Geschwülste auf; es kommt zum Zerfall an der Oberfläche und damit zur Ulzeration. Auch dadurch können Geschwüre zu stande kommen, dass grössere erweichende Geschwulstknoten nach den äusseren oder inneren Oberflächen des Körpers hin durchbrechen; gerade in diesem letzteren Fall entstehen durch die Entleerung der Erweichungsmassen nach aussen oft sehr rasch grosse und tiefe Ulzerationen. v. Rindfleisch bemerkt, wie ein solcher Aufbruch einer Geschwulst einer Entlastung der letzteren gleichkommt; der Seitendruck, der bis dahin auf den Gefässen lastet, wird vermindert, die Gefässe erweitern sich, es kommt zur statischen Hyperämie, die aber unter der Mitwirkung von ent-

zündungserregenden Schädlichkeiten bald in entzündliche Hyperämie übergeht. Auch Gefässzerreissungen und damit Blutungen sind häufig mit derartigen Erweichungen verbunden. Durch die Entlastung der Geschwulst wird häufig auch ein rapideres Wachstum derselben angefacht.

Die Geschwüre bei Geschwülsten können sehr verschiedenes Aussehen haben: bald sind sie mehr in die Fläche als in die Tiefe ausgedehnt, bald ist das Umgekehrte der Fall; in letzterem Falle finden sich oft kraterförmige, tiefe Höhlen. Die Geschwürsränder sind entweder wenig erhaben, flach in die Umgebung verstreichend oder stark aufgeworfen, pilzförmig gegen die Nachbarschaft überhängend, oft auch weithin unterminirt. Der Geschwürsgrund ist bald schwielig, narbig, mehr glatt, bald liegt fetzig zerfallenes, verjauchtes Geschwulstgewebe frei, bald ist der Geschwürsgrund mit Knoten gepflastert oder mit fibrinösen, eitrigen Exsudaten bedeckt. Rand und Grund der Geschwüre sind immer in grösserer oder geringerer Ausdehnung von Geschwulstmasse infiltriert. Die Geschwüre bilden häufig die Eingangspforte und den Angriffspunkt für die verschiedensten entzündungserregenden und gewebsschädigenden Stoffe (chemische, bakterielle Gifte); so kommt es in Grund und Rand von Geschwüren zu entzündlichen Exsudationen und Proliferationen, zu eitrigen, phlegmonösen, jauchigen, gangränösen Prozessen, die sich auch auf die tiefer gelegenen Teile der betr. Geschwülste fortpflanzen, bezw. der Ausgangspunkt von Allgemeininfektionen und -intoxikationen werden können.

Auch über die gröberen Strukturen einer Geschwulst kann man sich auf geeigneten Durchschnitten mit blossem Auge orientieren. Seltener gelingt es, die Natur des Geschwulstgewebes selbst ohne weiteres zu erkennen: beim faserigen Bindegewebe, Schleimgewebe, Knorpel- und Knochengewebe ist dies bis zu einem gewissen Grade möglich. Von einer faszikulären Struktur spricht man, wenn auf Durchschnitten durch eine Geschwulst das Gewebe deutlich in welligen Zügen angeordnet ist. Da mit den längs getroffenen Zügen quer- und schräggeschnittene Bündel abwechseln, kommt man zur Vorstellung einer innigen Durchflechtung der Züge. Tritt ein geflechtartiger Zustand besonders deutlich hervor, so spricht man auch von einer plexiformen Struktur. Kommt auf Durchschnitten ein deutlicher Gegensatz zwischen einem maschig angeordneten Stützgerüst (Stroma) und einer in die Maschen (Alveolen) eingelagerten andersartigen Substanz (Parenchym) zur Beobachtung, so spricht man von alveolärer Struktur. Ist das Geschwulstgewebe von Hohlräumen durchsetzt, so dass es fein oder grobporös, schwammig oder wabenartig oder wie blasig aussieht, so wird eine derartige Struktur als cystische bezeichnet.

In den Geschwülsten kommen alle möglichen Formen der Cystenbildung vor: Zunächst Retentionscysten (Dilatationscysten) durch Anhäufung von Sekreten in

den Hohlgängen der Geschwülste. Da in den Blastomen Ausführungsgänge fehlen, so bleibt alles etwa gelieferte Sekret an den Orten seiner Entstehung liegen. Die Anhäufung der Sekrete in den Hohlräumen führt zur Erhöhung des Binnendrucks, und dieser — im Verein mit Wachstumsvorgängen in der Wand der Hohlräume (Ribbert) — zur successive stärkeren Erweiterung der Räume. Als Inhalt dieser Gruppe von Cysten in Geschwülsten, welche gemäss ihrer Entstehung eine eigene Wand besitzen, finden sich seröse, oft mit Blut untermischte, schleimige, kolloide, auch fettige, butterartige Massen. Andere Cysten kommen, wie schon erwähnt, auf Grund von Erweichungen zustande, wenn die Erweichungsmasse verflüssigt und resorbiert wird. Diese Erweichungscysten sind anfangs unregelmässig buchtig, ohne eigentliche Wand, nur von mazeriertem Geschwulstgewebe umgeben und enthalten meist fettkörnigen Detritus oder sonstige Zerfallsprodukte, vielfach auch Blut. Später können sich die Erweichungscysten nach Aufhören der regressiven Prozesse und nach völliger Resorption der Zerfallsmasse gegen die Umgebung schärfer absetzen, indem durch Wucherung von Bindegewebe und Gefässen eine Art Kapsel gebildet wird; so können Erweichungscysten schliesslich glatte Wandungen erhalten und mit klarer seröser Flüssigkeit gefüllt sein. Kommt es sekundär zur Entzündung in der Wand, dann können Exsudate in diese Cysten abgesetzt werden und damit die Erweichungscyste in eine Exsudations-(Absonderungs)-cyste übergehen. Durch Blutextravasate und deren allmählige Abkapselung und Resorption entstehen die sog. Extravasationscysten.

Geschwülste mit reichlicher Cystenbildung hat man früher unter dem Namen der Cystosarkome zusammengefasst und damit die verschiedenartigsten Geschwülste in eine Gruppe gebracht. Heutzutage wird der indifferentere Name Kystom für cystische Geschwülste angewendet. In solchen vielcystischen Tumoren (sog. multilokulären Kystomen) sind die Cysten entweder kugelig oder spaltförmig oder von ganz unregelmässiger Gestalt. Ersteres ist besonders bei Retentionscysten der Fall: diese haben die Neigung, mehr und mehr der Kugelgestalt zuzustreben; es giebt auch Geschwülste, welche aus lauter kugeligen Cysten zusammengesetzt sind (Kystome der Nieren, Hoden, Ovarien, Lungen). Vielfach kann man in den Geschwülsten Konfluenz benachbarter Cysten beobachten. Durch diese Konfluenzvorgänge entstehen Cysten von unregelmässiger Konfiguration. Die Gestalt der Cysten wird auch wesentlich beeinflusst durch Wachstumsvorgänge in den Geschwülsten, besonders in deren bindegewebigem Anteil. Auch Druckverhältnisse sind mitbestimmend für die Form der Cysten. In manchen Geschwülsten haben die Cysten alle vorwiegend spaltförmige Gestalt und wenn nun die Spaltcysten alle in einer Richtung, mehr oder weniger parallel zu einander, verlaufen, so bekommt eine solche Geschwulst ein blättriges Gefüge; man kann sie vorwiegend in einer Richtung, nämlich in der Richtung der Spaltcysten, aufblättern — was zu dem alten Namen Cystosarcoma phyllodes Veranlassung gegeben hat.

Auch Blut- und Lymphgefässe können in Geschwülsten bedeutende Ektasien eingehen und sich zu Cysten umwandeln. Von den Blutgefässen sind es die Venen, welche Cysten bilden können. Ist eine Thrombose dabei mit im Spiel, dann kann der Thrombus zerfallen und resorbiert werden oder es entwickeln sich nach Substitution, Organisation und Kanalisation des Thrombus in letzterem ein- und mehrfächerige Cysten. Diese cystische Entartung von Thromben ist wenig bekannt, aber in Geschwülsten gar nicht so selten. Wächst eine Geschwulst infiltrativ in einem Organ, welches Drüsen enthält, so können auch diese präexistenten Gebilde in Cysten umgewandelt werden: entweder durch Druck auf die Ausführungsgänge oder infolge Konstriktion der letzteren durch neugebildetes Bindegewebe (Obliteratio) oder endlich durch Verstopfung der Ausführungsgänge (Obturatio).

Damit wäre das Wichtigste erörtert, was über die makroskopischen Eigentümlichkeiten der Geschwülste im allgemeinen zu sagen ist. War man früher darauf angewiesen, nach den angeführten gröberen äusseren Merkmalen für die Geschwülste Namen zu wählen und Einteilungsvorschläge zu machen, so wurde später, als man die Geschwulstgewebe mit dem Mikroskop untersuchen konnte,

die feinere Morphologie der Geschwülste als Prinzip für Namengebung und Einteilung proklamiert; es konnte dabei manche alte Bezeichnung beibehalten werden, da, wie früher schon angedeutet, viele gröberen Eigenschaften der Ausdruck einer bestimmten Zusammensetzung der betr. Geschwulst oder eigenartiger geweblicher Vorgänge in derselben sind.

Die Beschäftigung mit den mikroskopischen Besonderheiten der Geschwülste räumte mit jenen alten Vorstellungen auf, welche die Neoplasmen als den Körpergeweben fremdartige Bildungen auffasste; sie stellte die Thatsache fest, dass die Geschwülste, wie unsere physiologischen Körpergewebe, aus Zellen und Interzellularsubstanzen, sowie aus dem zugehörigen Ernährungsapparat, aufgebaut seien, ja es zeigte sich, dass viele Geschwülste den normalen Gewebsformationen morphologisch ausserordentlich nahe kamen. Auf diese Weise ergab sich durch den Vergleich der Geschwulstgewebe mit normalen Geweben eine natürliche Gruppierung innerhalb des ganzen Gebietes. War die gegenseitige Ähnlichkeit gross, so sprach man, wie schon oben erwähnt, von homoiotypischen, bestanden wesentliche Differenzen, von heterotypischen Geschwülsten. Eine weitere Einteilung wurde folgenden morphologischen Betrachtungen entnommen: In manchen Geschwülsten schien nur ein einziges Gewebe am Wachstum beteiligt, die betreffenden Neubildungen erschienen gleichartig aus einer einzigen Gewebsform (Parenchym) von bestimmter Qualität aufgebaut. Virchow nannte solche Geschwülste histioid. In einer anderen Reihe trat ein deutlicher Gegensatz hervor zwischen einem eigenartigen, spezifischen Parenchym und einem nichtspezifischen, aus Stützsubstanz nebst ernährenden Gefässen bestehenden Gewebe (Stroma); solche Geschwülste glichen in ihrem Bau den Körperorganen, in welchen man neben dem Blutgefässbindegewebsapparat noch ein spezifisch differenziertes und spezifisch funktionierendes Parenchym unterscheidet — daher nannte Virchow derartige Geschwülste organoid. Neuere Untersuchungen haben aber gezeigt, dass man in allen Geschwülsten zwischen Stroma und Parenchym unterscheiden kann; in der sog. histioiden Gruppe tritt das Stroma nur wenig deutlich hervor, einmal weil es oft nur sehr spärlich, hie und da sogar lediglich von Blutgefässen (Kapillaren) gebildet ist (wie in vielen Sarkomen); dann aber weil oft Stroma und Parenchym der Geschwulst einander morphologisch sehr ähnlich sind, indem beide gleichen oder verwandten Bindesubstanzformen angehören: in einer fibrösen Geschwulst (Fibrom) z. B. ist das Parenchym fibrilläres Bindegewebe und ebenso das Stroma (monoblastische Tumoren — Polak-Daniels). Bei den sog. organoiden Tumoren ist der Gegensatz zwischen Stroma und Parenchym immer deutlich hervortretend; zumeist handelt es sich um die in jedem Falle deutlichen Differenzen

zwischen epithelialen Geweben und Bindesubstanzformen (diblastische Tumoren-Polak-Daniels).

In anderem Sinne, als oben angegeben, definiert Thoma seine organoiden Geschwülste: das sind nach ihm solche autonome Neubildungen, welche aus Geweben bestehen, die ihrer Struktur nach mit den physiologischen Geweben des Körpers übereinstimmen (z. B. Gliom, Adenom). Im Gegensatz dazu bezeichnet Thoma als celluläre Geschwülste solche, welche aus Geweben bestehen, die sich durch ihren Zellreichtum von normalen Geweben unterscheiden (Sarkome und Karzinome).

Das gegenseitige quantitative Verhältnis von Stroma und Parenchym in Geschwülsten ist sehr wechselnd, oft in einer und derselben Neubildung; ein quantitatives Überwiegen des Stromas bedingt stets eine grössere Festigkeit der Geschwulst (vgl. den früher erwähnten Scirrhus). Ein Überwiegen der Parenchymkomponente drückt sich häufig durch eine grössere oder geringere Weichheit der Geschwulst aus; aber nicht immer, nämlich dann nicht, wenn das Parenchym selbst ein festes Gewebe ist (etwa Bindegewebe, Knorpel, Knochen etc.).

Diese kurze Erörterung über Parenchym und Stroma in Geschwülsten giebt Veranlassung, einige allgemeine Erörterungen über die feinere Beschaffenheit dieser Hauptkomponenten einer jeden geschwulstmässigen Neubildung anzuknüpfen.

Das Parenchym einer Geschwulst (Fig. I—XLVI), als der wichtigere Teil derselben, kann in irgend einer Form von normalen, fertigen oder unfertigen Bindesubstanz- oder Epithelgeweben sein Vorbild finden: es kann also das Parenchym aus Binde-, Fett-, Knorpel-, Knochen-, Gefässgewebe, oder aus Muskel-, Glia-, Nervengewebe bestehen, andererseits die Formationen des Deck- oder Drüsenepithels wiederholen, auch können, wie in den Mischgeschwülsten, verschiedenartige Parenchyme zu einer gemeinsamen, echt geschwulstmässigen Leistung zusammentreten. Dass trotz manchmal weitgehender Übereinstimmung mit normalen Geweben bei den Blastomparenchymen stets einige Differenzen bestehen, welche der Neubildung ein atypisches Gepräge verleihen, wurde schon mehrfach erwähnt. Man muss nur versuchen, unter diesen Differenzen zu unterscheiden zwischen solchen, die primär sind, das blastomatöse Gewebe also von vornherein auszeichnen, und solchen, die erst sekundär auftreten und auf die besonderen und jeweils wechselnden Bedingungen zurückzuführen sind, unter welchen sich das Wachstum abspielen muss (s. später).

Die Differenzen können allerdings sehr gering und nur durch sehr genaue Untersuchung festzustellen sein; bei den sog. homoioplastischen Geschwülsten sind Differenzen für die oberflächliche Betrachtung gar nicht erkennbar. Dennoch sind sie in dem feineren histologischen Bau und in der Organisation des Parenchyms vorhanden. Die Abweichungen des Geschwulstparenchys von den Mutterparenchymen beziehen sich auf Differenzen in der Kern- und Protoplasmastruktur der Parenchymzellen, auf Grössen- und Formunterschiede der Zellleiber und Zellkerne; ferner auf Unterschiede in der Anordnung der Parenchymzellen und deren Zusammenfassung zu Verbänden (Faszikeln, Acinis etc.), endlich in der Quantität und Qualität der gelieferten Sekrete und gebildeten Interzellularsubstanzen u. s. w.

Zu den feineren Differenzen zwischen Muttergewebe und Geschwulstparenchym gehören auch die Verhältnisse der Altmannschen Granula, die wahrscheinlich nicht vorübergehende Stoffwechselprodukte (Ehrlich), sondern wichtigste Bestandteile der Zellen (Altmann), nach Arnold präexistierende, der Funktion dienende Strukturbestandteile der Zellen sind. Burckhardt hat dem Verhalten dieser Granula bei Geschwülsten sorgfältige Studien gewidmet. Im Gegensatz zu Lubarsch, der bei Geschwülsten keine wesentlichen Veränderungen der Granula gefunden haben will, beobachtete Burckhardt bei allen Geschwülsten mit Zunahme der Wachstumsverwilderung (also mit zunehmender morphologischer und biologischer Atypie) Abnahme der Zahl, Grösse und der Färbbarkeit der Granula; schliesslich völiges Verschwinden. Da die Granula in lebhaft wuchernden Zellen ganz fehlen können, schliesst Burckhardt, dass sie mit dem Leben und der reproduktiven Thätigkeit der Zellen nichts zu thun haben; da aber andererseits der Verlust der spezifischen Funktionen mit dem Schwund der Granula Hand in Hand ging, ist Burckhardt geneigt, anzunehmen, dass die Granula mit den spezifischen Zellfunktionen zusammenhängen. Das Schwinden der Granula sieht Burckhardt wohl mit Recht als sekundäre Zellveränderungen an, nicht als primäre, mit der Entwickelung der Blastomatose eng zusammenhängende.

Besonders deutlich sind die in Rede stehenden Differenzen zwischen Geschwulstgeweben und normalen Geweben, wenn die Geschwulstparenchyme durch einen stärkeren oder geringeren Grad der Unreife charakterisiert sind. Die höher ausgereiften Geschwulstparenchyme haben nicht nur in morphologischer, sondern auch in funktioneller Beziehung Berührungspunkte mit den entsprechenden normalen Geweben, mit welchen sie verglichen werden können. Wir haben häufig genug Gelegenheit, die Zähigkeit zu bewundern, mit welcher gewisse Grundzüge des Muttergewebes in den blastomatösen Parenchymen beibehalten werden: Bindesubstanzparenchyme produzieren z. B. spezifische Interzellularsubstanzen (fibrilläre, knorpelige, knöcherne Substanz), oder bilden Pigment, Epithelparenchyme zeigen die Neigung, den physiologischen Sekreten ähnliche Produkte (Galle, Kolloid, Schleim) zu liefern oder überhaupt eine den Muttergeweben entsprechende Metamorphose einzugehen, z. B. zu verfetten, zu verhornen (vgl. Fig. XLIII und XLIV). Ja, es können, wenn sich in Organen mit sog. innerer Sekretion von den Parenchymzellen Geschwülste entwickeln, Ausfallserscheinungen fehlen, indem die Geschwulstzellen die entsprechenden spezifischen Stoffe produzieren. So bleibt bei Pankreaskrebs Diabetes, bei Nebennierenkrebs Morbus Addissonii, bei Schilddrüsenkrebs Myxödem bezw. die eigenartige Kachexie aus, bei Nierenkrebs tritt keine kompensatorische Hypertrophie der anderen Niere auf. Bei Destruktion dieser Organe durch nicht von den Parenchymzellen ausgehende oder durch metastatische Geschwülste oder durch Eiterung, Verkäsung etc. bilden sich dagegen die charakteristischen Krankheitsbilder aus. Hansemann hat das näher ausgeführt und noch auf eine weitere altruistische Beziehung aufmerksam gemacht, die zwischen gewissen mit „Überfunktion“ verbundenen Tumoren der Hypophysis und der sog. Akromegalie besteht (Benda, Marie). In den mangelhaft differenzierten oder ganz unreifen blastomatösen Parenchymen werden nun diese spezifischen funktionellen

Leistungen rudimentär und treten mehr und mehr in den Hintergrund; der rein vegetative Charakter überwiegt.

Die Proliferation des Geschwulstparenchyms geht (wie die des Stromas) auf dem Wege der Karyomitose (der sog. indirekten Segmentierung) vor sich. Es sind jedoch auch die übrigen Formen der Zell- bezw. Kernteilung in Geschwülsten beobachtet worden — die direkte Segmentierung, sowie die direkte und indirekte Fragmentierung.

Die Abweichungen vom Typus der Karyomitose sind durch Klebs, Hauser, Hansemann u. A. hervorgehoben worden. Letzterer stellte fest, dass den einzelnen Zellarten ein bestimmter Mitosentypus zukomme, der häufig so charakteristisch sei, dass man aus ihm die Zellart diagnostizieren könne. In Geschwülsten, besonders bösartigen, änderten nun die Zellen ihren Mitosencharakter; die Veränderungen erstreckten sich auf alle Bestandteile der Mitosen, entweder einzeln oder in Summa (Chromosomen, Spindeln, Teilungsraum, Dauer des Ablaufs der einzelnen Phasen, Lage der Mitosen in den Zellen und Zellverbänden [Keimschichten], Form der Zellen während der Mitose etc.). Hansemann bemerkt noch, dass sich um so grössere Abweichungen vom Typus und auch Differenzen der einzelnen Mitosen untereinander zeigten, je mehr das betr. Geschwulstparenchym auch sonst morphologisch und physiologisch vom Muttergewebe abweiche. Auch dürfe man aus dem reichlichen Vorhandensein von wichtigen Mitosendifferenzen auf die Malignität der Wucherung, aus dem Fehlen von Differenzen aber nicht auf die Gutartigkeit schliessen. Die Differenzen sind nach Hansemann der morphologische Ausdruck jener hypothetischen biologischen Metamorphose (Anaplasie), welche die Zellen bei der Blastomatose durchmachten. Hansemann beschreibt Zellen mit normalem Chromosomengehalt, aber mit Veränderung (Verkürzung, Verdickung) der Chromosomen, Veränderung der Centralkörperchen (Vergrösserung der Polkörper) und Störungen in der Zellteilung (verspätete Zellteilung etc.); ferner hypochromatische Zellen mit verringerter, auch ungerader Anzahl von Chromosomen (und darunter Zweiteilungen, Mehrteilungen, Abortivformen); endlich drittens hyperchromatische Zellen mit vermehrten Chromosomen (darunter wieder zweiteilige und mehrteilige Formen und Abortivformen). Durch Mehrteilung können hyperchromatische Zellen wieder auf ihre normale Chromosomenzahl zurückgeführt werden (Hertwig). Hypochromatische Zellen kommen nach Hansemann in erster Linie durch die von ihm als besonders wichtig angesehenen asymmetrischen Teilungen zustande. Letztere sollen vorwiegend in Karzinomen, selten in Sarkomen, sonst aber bei keinerlei anderen Geschwülsten oder Gewebswucherungen vorkommen. Wie durch inäquale Teilungen die physiologische Differenzierung des Organimus erfolge, so komme durch denselben Prozess bei der Blastomatose eine Entdifferenzierung der fertigen Gewebszellen zu stande. Hypochromatische Zellen können nach Hansemann auch durch teilweisen Untergang von Chromosomen zu stande kommen; endlich auch durch Versprengung von Chromosomen. Oft würden aber derartige aberrierte Schleifen nachträglich doch noch zur Mitose herangezogen, falls sie nicht ausserhalb des Teilungsraumes versprengt wären. Überhaupt ist ein unregelmässiger und verspäteter Übertritt der Chromosomen auch bei normaler Lagerung derselben nicht selten (Vit. Müller); es kann das zu Verwechslung mit Asymmetrie der Mitose führen und man darf daher erst dann von einer solchen sprechen, wenn alle Chromosomen auf beide Pole verteilt sind. Die hyperchromatischen Figuren und pluripolaren Mitosen, die Hansemann in gut- und bösartigen Geschwülsten, aber auch bei der Regeneration und Hyperplasie fand, hält er zwar für den Ausdruck eines gesteigerten Wachstums, aber noch für innerhalb der Grenzen des Physiologischen sich haltende Vorkommnisse.

Mit den Kernteilungen in Geschwülsten haben sich auch Stroebe, Schütz, Vitalis Müller, Cornil, Hauser, Pfitzner, Schottländer, Arnold, Trambusti, Galeotti u. A. beschäftigt. Schottländer, Trambusti u. A. beschreiben pluripolare Mitosen mit fehlender Abschnürung des Protoplasmas, so dass mehrkernige Riesenzellen entstehen; Pfitzner, Galeotti und Trambusti haben hypo- und hyperchromatische Kernteilungsfiguren, Letztere auch asymmetrische Mitosen, beschrieben. Schottländer, Trambusti und Flemmig erwähnen auch Mitosen mit verirrten Chromosomen. Vit. Müller fand die asymmetrischen

Teilungen und hypochromatischen Zellen auch in Sarkomen; er misst ihnen keine diagnostische Bedeutung zu. Stroebe, Schütz, Karg, Trambusti, Galeotti fanden die asymmetrischen Mitosen in den verschiedensten Geschwülsten, auch bei regenerativen und entzündlichen Vorgängen. Galeotti hat durch Wärmeerhöhung experimentell asymmetrische Mitosen (hypo- und hyperchromatische Formen) erzeugt; die durch asymmetrische Mitose entstandenen Zellen verhielten sich ganz so wie die aus normaler Teilung hervorgegangenen. Die hypochromatischen Kerne gingen zu grunde oder teilten sich wieder und es entstanden dann wieder Zellen mit hypochromatischen Kernen. Hyperchromatische Kerne konnten durch multipolare Teilung ihren Chromatingehalt auf das normale Niveau reduzieren, oder es entstanden wieder hyperchromatische Kerne durch bipolare Teilung. Lubarsch und viele andere Autoren sehen die Abweichungen vom Mitosentypus nicht als primär an, sondern fassen sie auf als Störungen des Mitosenablaufs, die sich aus den abnormen Wachstumsverhältnissen der Geschwulstzellen ergeben. Es ist schliesslich noch hinzuzufügen, dass in Sarkomen und Karzinomen auch durchaus normale Mitosen vorkommen (Pfitzner, Stroebe, Hauser u. A.) Weiteres hierüber s. später.

Auf direkte Kernteilungen in Tumoren haben Vit. Müller, Stroebe, Arnold, Nedjelski, Trambusti u. A. hingewiesen. Ersterer glaubt im Gegensatz zu Flemming, dass durch diese Form der Teilung durchaus lebenskräftige Zellen entstehen. Meves sah an amitotisch geteilten Zellen später wieder Mitose eintreten. Marchand (Trambusti, Arnold, Ranvier, Galeotti, Stroebe, Vit. Müller) sah direkte Teilung auch bei regenerativen Prozessen; er glaubt, dass auch vollwertige Zellen durch direkte Teilung hervorgehen könnten, dass aber durch fortgesetzte amitotische Teilung die reguläre Übertragung der erblichen Eigenschaften leidet. Ähnlich Trambusti, der sagt, dass Amitose nicht der Erhaltung der Zellspezies, sondern des Zellindividuums gelte. Nedjelski sah die amitotische Teilung, welche er in den verschiedensten Geschwülsten beobachtete und die bei keiner Geschwulst irgendwie eigenartig verlief, durch Vergrösserung des Nucleolus eingeleitet; die Kernteilung erfolgte durch Abschnürung und Streckung, auch Teilung des Protoplasmas folgte; auch vielkernige Riesenzellen entstanden durch Amitose. Trambusti bemerkt, dass die so entstandenen Riesenzellen kleine, chromatinarme Kerne haben.

Dass durch Störungen der Mitose ein Teil jener als Parasiten gedeuteten Zellleib- und Zellkerneinschlüsse zu stande kommt, wird später auseinanderzusetzen sein. (Hiezu s. Fig. I – XX.)

Über die regressiven Metamorphosen in den Geschwulstparenchymen siehe später Seite 52 ff.

Während die Parenchyme der autonomen Tumoren als das spezifische Gewebe derselben die grösste Mannigfaltigkeit zeigen, ist das Stroma ziemlich gleichförmig gebaut und besteht in den meisten Fällen aus Bindegewebe und Blutgefässen. Freilich wechselt nicht nur die quantitative Entwickelung des Stromas in weiten Grenzen, sondern auch dessen qualitative Ausbildung; auch ist die Herkunft des Stromas nicht immer die gleiche. In letzter Hinsicht muss man zwischen neugebildetem Stroma und solchem unterscheiden, dass aus der präexistierenden Bindesubstanz des betreffenden Organes, in welchem die Geschwulst wächst, hervorgegangen ist. Dieses Aufgebrauchtwerden präexistierender Bindesubstanzen seitens der Geschwülste ist begreiflicherweise eine Erscheinung, die nur an jenen Tumoren hervortritt, welche in fremde Gewebe eindringen und diese mit ihrem Parenchym infiltrieren. In Geschwülsten, welche als Ganzes für sich wachsen und gegen die Nachbargewebe abgeschlossen bleiben, ist alles Stroma neugebildet.

Bei den infiltrativ wachsenden Geschwülsten kann die Beschaffenheit des aufgebrauchten Stromas sehr wechseln, je nach dem Organ, in welchem die Geschwulst wächst: so findet man fibrilläres Bindegewebe, elastische Fasern, Knorpel, Knochen, Muskelfasern, auch nicht selten dem Untergang geweihte epitheliale Überreste des durchwachsenen Organes (Drüsen etc.) in dem Stroma solcher Geschwülste vor. Das präexistierende, als Stroma in das Bereich der Geschwulst aufgenommene Stützgewebe der Organe verhält sich bei der Invasion der Geschwulstelemente entweder passiv, oder es gerät in einen irritativen Zustand, bezw. in Proliferation (s. Fig. XLVIII). Vielfach ist daher das Stroma von polynukleären Leukocyten oder Lymphocyten durchsetzt (Fig. L). oder erlangt infolge reichlicher Zellneubildung einen granulierenden Charakter; es giebt Geschwülste, deren Stroma fast durchweg aus Granulationsgewebe besteht (s. Fig. XLIX). Nicht nur von seiten gewöhnlichen fibrillären Bindegewebes kann reichliche Neubildung bei Geschwulstinvasion erfolgen, sondern auch andere Bindesubstanzgewebe beteiligen sich gelegentlich an der reaktiven Wucherung. Vor allem ist dies vom Knochengewebe bekannt geworden; es giebt krebsige Geschwülste, die bei ihrem Wachstum in präexistierendem Knochen diesen zu weitgehender Neubildung anregen — sog. osteoplastische Krebse (s. Fig. LI und LII). Krebse, welche das fibrilläre Bindegewebe oder die glatte Muskulatur zu starker Neubildung anregen, kann man in ähnlicher Weise als desmo- bezw. myoplastische Karzinome bezeichnen (v. Recklinghausen). Auch ist bemerkenswert, dass es immer nur bestimmte Geschwülste sind, welche einen derartigen Proliferationsreiz auf andere Gewebe ausüben, wie denn überhaupt ganz allgemein zu bemerken ist, dass der Einfluss, den die wachsenden Geschwulstparenchyme auf das normale Gewebe, insbesondere auf die Bindesubstanzformen, ausüben, ein ganz verschiedener ist und dass er vielfach ein spezifischer zu sein scheint. Freilich hängt die Reaktion des Stromas gegenüber einem Geschwulstparenchym nicht allein von der Qualität des letzteren, sondern von sehr verschiedenen Faktoren ab. Nicht selten wächst eine Geschwulst so rapid, dass zu reaktiven Lebensäusserungen des Stromas keine Zeit bleibt. In zweiter Linie ist das Stroma in verschiedenen Organen und Geweben, auch zu verschiedenen Zeiten des Lebens, ganz verschieden, sowohl was den Bau, als die idioplastische Qualität und damit auch die Reaktionsfähigkeit anlangt. Auch daraus können Momente abgeleitet werden, welche das verschiedene Verhalten des Stromas der Organe gegenüber den Geschwulstparenchymen erklären. Jedoch auch mit Berücksichtigung aller einschlägigen Momente bleibt die Thatsache bestehen, dass es obendrein noch spezifische formative Einwirkungen der Geschwulstparenchyme auf die als Stroma der Geschwülste dienenden Bindesubstanzen gibt. Das gilt vor allem dann, wenn es sich um epitheliale Parenchyme handelt; die Einwirkung

lässt sich hier wegen des scharfen geweblichen Gegensatzes von Epithel und Bindesubstanz am vorteilhaftesten studieren. Schon normalerweise sehen wir ja, wie gewisse Sorten von Deckepithel bei ihrem Wachstum das darunter liegende Bindegewebe zur Ausbildung eines eigenartigen Papillarkörpers anregen. Es hat sich gezeigt, dass das auch der Fall ist, wenn das betreffende Epithel auf Bindegewebsflächen gelangt, die sonst keinen Papillarkörper bilden bezw. überhaupt gar nicht unter normalen Verhältnissen von Epithel bedeckt sind: so kann z. B. ein im subkutanen Gewebe verlaufender Fistelgang von der Oberfläche her mit Epidermis ausgekleidet werden und überall, wo das der Fall ist, entwickelt sich ein Papillarkörper (Steiner). Ähnliches gilt von dem Drüsenepithel; dieses zeigt beim Wachstum die Neigung geschlossene Verbände (Tubuli, Alveolen, Follikel) zu bilden; das Bindegewebe folgt nun bei der normalen Entwickelung der Drüsen dem Epithel und ordnet sich in konzentrischen Lamellen um die epithelialen Verbände an, bezw. entwickelt eine besonders geartete Grenzschicht (Membrana propria). Derartige Beeinflussungen des Stromas seitens epithelialer Parenchyme treten nun auch in Geschwülsten hervor, wenn auch in dieser Beziehung, wie in allen anderen, Übergänge von ziemlich getreuer Kopierung der genannten Prozesse bis zu völliger Ausserachtlassung des physiologischen Vorbildes zu beobachten sind. Manche Geschwülste zeigen die normalen Wechselbeziehungen zwischen Epithel und Bindegewebe so gut erhalten, dass die Bindegewebsproduktion inniger, wie in anderen Geschwülsten, zu dem blastomatösen Prozess selbst hinzugehörig erscheint, daher man derartige Tumoren auch fibroepitheliale genannt hat. Das Zusammengehen von Epithel und Bindegewebe ist in diesen Fällen ein so inniges, dass man darüber streiten konnte, ob die Bindegewebswucherung nur als einfach reaktiv-hyperplastische anzusehen sei (Beneke), oder selbst blastomatösen Charakter besitze. Es ist interessant, darauf hinzuweisen, dass manche Geschwülste auch bei ihren sekundären Ansiedelungen (Metastasen) überall die gleiche Einwirkung des Parenchyms auf das Stroma erkennen lassen (z. B. gewisse papilläre Tumoren des Ovariums, die auf das Peritoneum überpflanzt, auch dieses wieder zu papillärer Wucherung anregen). In anderen Geschwülsten verwischen sich nun, wie gesagt, die Epithel-Bindegewebsinfluenzen mehr und mehr. Jedoch lassen sich auch in diesen Fällen oft gewisse, wenn auch atypische, gegenseitige formative Beeinflussungen konstatieren. Manche Geschwulstparenchyme regen das Bindegewebe zu mächtiger Granulation an, andere wieder zu starker Narbenbildung, wieder andere lassen es völlig in Ruhe. Von dem verschiedenen Verhalten des Knochengewebes gegenüber den Geschwulstparenchymen war schon die Rede. Fettgewebe antwortet auf Geschwulstinvasion in der Regel mit Wucherung des interstitiellen Bindegewebes; jedoch können auch

die Fettzellen ihr Fett verlieren und proliferieren. Knorpelgewebe beteiligt sich selten und nicht in ausgiebiger Weise an der reaktiven Wucherung; quergestreiftes Muskelgewebe zeigt nur vorübergehende progressive Metamorphosen (Kernvermehrung, Knospen); es verfällt frühzeitig der Auflösung durch die Geschwulst und geht zu Grunde (s. später). Das ist das Schicksal aller hoch differenzierten Gewebselemente gegenüber dem Angriff einer Geschwulst. Übrigens können auch an epithelialen Geweben (Drüsen) produktive Prozesse (Zellvermehrung, Sprossung, sogenannte atypische Epithelwucherungen) als Reaktion auf eine Geschwulstinvasion auftreten (Anlauf zur Regeneration! entzündliche Hyperplasie!); derartige Wucherungen sind aber stets von beschränkter Ausdehnung und werden häufig wieder rückgebildet bezw. von der Geschwulst erreicht und zerstört (s. später S. 49 ff.)

Durch die besprochenen Proliferationsvorgänge kann also das von einer destruirenden Geschwulst zu ihrem Stützgerüst acquirierte präexistierende Bindesubstanzgewebe sich vermehren und kann der Ausgangspunkt einer oft beträchtlichen Stromaneubildung werden. In den exstruktiv wachsenden, gut- u. bösartigen, Geschwülsten ist, wie erwähnt, alles Stroma neugebildet. Auch hier kann es infolge entzündlicher Irritationen zu leukocytären und lymphocytären Infiltraten des Stromas etc. kommen. Es mag schliesslich noch erwähnt werden, dass sich auch am Geschwulststroma die verschiedensten rückläufigen Prozesse abspielen können (ödematöse Lockerung, kolloide, hyaline Entartung, schleimige Degeneration, Verkalkung (Fig. LV), Verknöcherung etc.

Bei diesen Schilderungen des Geschwulststromas ist als selbstverständlich angenommen, dass sich das etwa neugebildete Stroma einer Geschwulst aus dem Stroma der betreffenden Lokalität durch Teilung und Vermehrung der fixen Bindegewebszellen, Adventitialzellen, Endothelien etc. entwickelt. Das beweisen die Befunde von Mitosen in solchen Zellen; die relative Spärlichkeit von Mitosen im Stroma erklärt Hansemann mit dem eigenartig schnellen Ablauf der Bindegewebsmitosen. Die Einwände Heidemanns gegen diese Ableitung des Stromas sind als unbegründet von Hansemann u. A. zurückgewiesen worden. Heidemann übertrug die Grawitzsche Schlummerzellentheorie auf die Stromagenese: die jungen im Stroma auftretenden Zellen sollten nicht durch (karyomitotische) Teilung aus vorhandenen fixen Zellen hervorgehen, sondern aus den Interzellularsubstanzen erwachen.

Das Stroma giebt den Geschwulstparenchymen nicht nur Halt und Stütze, sondern es vermittelt auch deren Ernährung, indem es die Blutgefässe führt. Die Ausbildung der letzteren in Geschwülsten ist grösstem Wechsel unterworfen. Bald sind die Gefässe so reichlich entwickelt, dass das Geschwulstgewebe gewissermassen von Blut strotzt, bald sind die Neubildungen von nur spärlichen Blutgefässen versorgt. Oft sind die Gefässe erweitert (telangiektatische, kavernöse Abarten der betreffenden Geschwulstformen). Bemerkenswert ist, dass eine regelrechte Ausbildung des Zirkulationsapparates (typische Arterien und Venen mit zwischen ausgespanntem Kapillarsystem) in Geschwülsten gewöhnlich fehlt; vielfach ist eine Geschwulst nur von dünn-

wandigen Blutkanälen durchzogen, denen besondere Charakteristika nicht zukommen. Manchmal kommt es auch vor, dass den Blutkanälen eigene Wandungen fehlen, so zwar, dass letztere direkt von dem Geschwulstparenchym gebildet werden (in Sarkomen z. B.). Ähnliches wie von den Blutgefässen gilt von Lymphgefässen, über deren Entwickelung und Anordnung in Geschwülsten überhaupt noch wenig bekannt ist. Mit dem Fehlen einer höheren, einheitlichen Organisation in den Blastomen ist auch der Mangel eines regelrechten lymphatischen Systems verbunden; sehr häufig fliesst die Lymphe auch in wandungslosen Spalten des Geschwulstparenchyms. v. Heukelom ist sogar der Meinung, dass der Mangel eines richtigen Lymphgefässapparates die Hinfälligkeit der Geschwulstparenchyme und die Neigung zu regressiven Metamorphosen erkläre.

Die Blutgefässe in den autonomen Tumoren sind, wie das Stroma, teils neugebildet, teils (bei infiltrativ wachsenden Geschwülsten) durch die präexistierenden Gefässe der betreffenden Örtlichkeit dargestellt. Für die Neubildung von Blutgefässen (welche vorwiegend durch Sprossung erfolgt) gelten ähnliche Gesichtspunkte, wie sie für die produktiven Prozesse des Stromas angeführt wurden. Der Genius loci spielt auch hier eine wichtige Rolle. Dass von einer genügenden Vaskularisation die Existenz auch der blastomatösen Gewebe abhängig ist, davon war schon die Rede, ebenso davon, dass viele regressiven Metamorphosen in den Geschwulstparenchymen darauf zurückgeführt werden müssen, dass Wachstum der Geschwulst und Ernährung nicht gleichen Schritt halten. Nicht selten bringt es auch das Geschwulstwachstum mit sich, dass bereits vorhandene Gefässbahnen unterbrochen werden. Einmal kann durch gesteigerten Seitendruck eine Kompression der Gefässe durch das wachsende Geschwulstgewebe selbst und schliesslich völlige Obliteration von Gefässluminibus erfolgen; in solchen Fällen verlegt sich also die Geschwulst selbst durch ihr Wachstum die Ernährungsquellen bezw. verhindert die regelrechte Zirkulation. Andererseits kommen Thrombosen sehr häufig vor, letztere auch dadurch, dass das Geschwulstparenchym in offene Gefässe einbricht und in deren Lichtungen weiter wächst. Auch Degenerationen der Gefässwände, inbesondere hyaline Entartung und fibröse Metamorphose, kommen vor. Durch Erweiterung von Blut- und Lymphräumen entstehen hie und da Cysten (s. S. 24); in erweiterten Gefässen bilden sich mit Vorliebe Thromben; diese können, wie auch sonst, bindegewebig substituiert werden, oder (selten) verkalken, so dass sich steinharte Körper bilden, die den sog. Phlebolithen an die Seite zu stellen sind. Von den Gefässzerreissungen, blutigen Infiltrationen und hämorrhagischen Zermalmungen, sowie den damit verbundenen Nekrosen und Erweichungen in Geschwülsten war schon die Rede.

Eigene Nerven, also solche, welche, ähnlich wie Stroma und Gefässe, für die wachsende Geschwulst neu gebildet würden, sind in

echten Blastomen nicht nachgewiesen. Jedoch wäre eine umfassende Bearbeitung gerade dieser Frage sehr wünschenswert. Bei infiltrierenden Geschwülsten findet man natürlich innerhalb des Geschwulstgewebes häufig Nerven eingeschlossen, welche, als präexistierende Gebilde, der betreffenden von der Blastomentwickelung befallenen Örtlichkeit angehören.

Nach dieser Abschweifung über die allgemeinen Eigentümlichkeiten von Stroma und Parenchym in den Blastomen, kehren wir wieder zu unserer Ausgangsfrage zurück und prüfen, ob die mikroskopische Morphologie ein brauchbares Einteilungsprinzip für unser ganzes grosses Gebiet abgiebt. Man darf diese Frage mit einer gewissen Reserve bejahen. Wenn wir uns an das halten, was über die Geschwulstparenchyme gesagt worden ist, nämlich, dass diese zu allermeist eine weitgehende oder entfernte Ähnlichkeit mit normalen Gewebsformationen erkennen lassen, und wenn andererseits durch Erfahrung festgestellt ist, dass alle Körpergewebe gelegentlich in den Blastomen reproduziert werden können, dann können wir auf diesen Thatsachen fussend, die Tumoren in derselben Weise klassifizieren, wie wir das mit den normalen Geweben thun — also in erster Linie Bindesubstanz- und Epithelgeschwülste unterscheiden und bei jeder Gruppe so viel Unterarten, als es Formen der Bindesubstanz- und Epithelgewebe normalerweise giebt. Bei näherer Betrachtung hat aber diese vergleichende Morphologie als Einteilungsprinzip manche Mängel. Einmal giebt es Geschwülste, die mit einer normalen Gewebsformation des ausdifferenzierten Organismus keinerlei Aehnlichkeit haben, deren Parenchyme, wie erwähnt, in hohem Grade unentwickelt, unreif sind; hier könnte höchstens ein Vergleich mit den Entwickelungsstufen der betr. normalen Gewebe helfen. Aber auch ein derartiger Rekurs lässt nicht selten im Stich. Andererseits sind Geschwülste ganz verschiedener Art nicht selten in ihrer mikroskopischen Morphologie einander gleich oder doch sehr ähnlich. Schon die normale Histologie hat Mühe, gewisse Gewebe nach rein morphologischen Gesichtspunkten von anderen zu trennen, wie der Streit über Endothel und Epithel (s. S. 274) oder über das, was man Drüse zu nennen habe, was nicht, beweist. Wie auch von der normalen Histologie zur Entscheidung solcher Streitfragen entwickelungsgeschichtliche und biologische Momente herangezogen werden müssen, so ist auch für die Klassifikation der Geschwülste, wie wir alsbald sehen werden, eine derartige Methode empfehlenswert.

Die angeführten Bedenken haben das rein morphologische Einteilungsprinzip als ungenügend erscheinen lassen. Als die neueren und mit vollendeteren Hilfsmitteln durchgeführten Untersuchungen fast mehr, als auf eine subtilere Erforschung der morphologischen Verhältnisse, auf ein genaues Studium der Vorgänge bei der Entstehung der Geschwülste gerichtet waren, kamen schliesslich auch

die Resultate der histogenetischen Betrachtungsweise für eine Einteilung der Blastome in Frage. Jedoch hat auch diese Richtung anfänglich mehr versprochen, als sie halten konnte. Einmal musste man sich klar werden, dass die Ergründung der Entstehung einer Geschwulst auf direktem Wege so lange nicht möglich ist, als wir den blastomatösen Prozess nicht unter dem Mikroskop in seiner ersten Entwickelung und nächsten Fortbildung ebenso beobachten können, wie etwa die Zirkulationsstörungen und die darauf folgende Auswanderung der farblosen Blutkörperchen aus den Gefässen an dem herausgezogenen Mesenteriums eines curarisierten Frosches. Man war also auf die Deutung toter histologischer Präparate angewiesen. Dass dabei dem persönlichen Ermessen ein weiter Spielraum eingeräumt ist, und die Untersuchung mehr als wünschenswert einen subjektiven Charakter annimmt, das wurde von vielen Seiten hervorgehoben.

Es ist daher die Frage aufzuwerfen: kann die histogenetische Betrachtungsweise wegen der Unsicherheit der Beobachtung als leitendes Prinzip für eine Einteilung der Geschwülste überhaupt in Betracht kommen? Wir möchten glauben — ja. Erstens wäre ja die Histogenese das idealste aller Leitmotive für eine wissenschaftliche Sichtung unseres Gebietes; schon deshalb ist diese Richtung anzustreben, wenn wir auch zur Zeit noch überall das Unvermögen fühlen, sie mit Erfolg durchzuführen. Zweitens ist es aber bei einer, wenn auch kleinen Reihe von Geschwülsten wirklich gelungen, durch Beibringung überzeugender Thatsachen die Erkenntnis der Histogenese weitgehend zu fördern, so dass diese Erfolge zum weiteren Fortschreiten auf der gedachten Bahn ermutigen. Zur Zeit erscheint eine kombinierte morphologische und histogenetische Betrachtungsweise für die Klassifikation von Geschwülsten am empfehlenswertesten. Daneben muss man die biologischen Verhältnisse mit in den Kreis der Betrachtung ziehen. Wie erwähnt, kann man die Begriffe Epithel, Endothel, Drüse nicht ohne Berücksichtigung solcher Momente definieren, noch weniger dürfen bei dem Versuch der Einreihung einer Geschwulst in diese oder jene Klasse die biologischen Eigentümlichkeiten des Geschwulstgewebes ausser Acht gelassen werden. Eine Geschwulst kann z. B. epithelartige Zellen oder sogar drüsenartige Formationen aufweisen und ist doch keine von Epithelien oder Drüsen abstammende Geschwulst, sondern eine Bindesubstanzgeschwulst; die richtige Diagnose ist hier oft nicht aus morphologischen Verhältnissen, sondern durch die Feststellung der Histogenese oder wenn das nicht sicher gelingt, durch Untersuchung der biologischen Eigentümlichkeiten des Parenchyms zu stellen (s. später).

Im Gegensatz zu diesen Anschauungen empfehlen Lubarsch und Hansemann das morphologische Prinzip in den Vordergrund zu stellen; die Histogenese kann nach Lubarsch dem aus der morphologischen Betrachtung gewonnenen Hauptnamen als Adjektiv beigefügt werden. Letzterer Autor bezeichnet denn auch

eine Geschwulst mit epithelialen Zellformen und epithelialer Anordnung der Zellen als ein Epitheliom, auch wenn der Tumor von Bindesubstanzen abstammen würde. Ich halte dem gegenüber an den oben angegebenen Prinzipien fest.

Wir haben aus dem Vorhergehenden die Meinung gewonnen, dass in der That eine Kombination morphologischer, histogenetischer und biologischer Prinzipien für eine Einteilung und Benennung der Blastome das Geratenste sei. Wir stellen durch mikroskopische Untersuchungen fest, aus welchen Geweben die Geschwülste aufgebaut sind und in welcher Weise die Gewebe gegenseitig angeordnet erscheinen. Aus diesen Studien ergiebt sich sehr häufig die Feststellung einer grösseren oder geringeren Ähnlichkeit des Geschwulstgewebes mit bekannten normalen Gewebsformationen. Besteht keine Ähnlichkeit des blastomatösen Gewebes mit fertigen normalen Gewebsformen, dann ist ein morphologischer Vergleich zwischen ersterem und den physiologischen Entwickelungsstadien der letzteren zu versuchen und für die Einteilung nutzbar zu machen. Es würde nun unrichtig sein, wollte man aus der etwa konstatierten morphologischen Ähnlichkeit des Geschwulstparenchyms mit bekannten Gewebsformen ohne weiteres schliessen, dass die Geschwulst auch aus dem betreffenden normalen Gewebe, dem sie gleicht, hervorgegangen sei. Ein derartiger indirekter Schluss auf die Histogenese darf nicht gelten; sondern es giebt die rein morphologische Betrachtung meist (sogar nicht einmal in jedem Fall) die Richtung an, in welcher sich die nun erst genauestens anzustellenden histogenetischen Untersuchungen zu bewegen haben. Gelingt die Feststellung der Histogenese, so kommt diese für die Rubrizierung der betreffenden Geschwulst in erster Linie in Betracht, gleichviel wie die morphologischen Verhältnisse gelagert sein mögen. Kann die Histogenese nicht mit einiger Sicherheit eruiert werden, so müssen bis in die feinsten Details gehende Vergleiche zwischen Geschwulstparenchym und normalen Gewebsformationen für die Einreihung der Geschwulst massgebend sein; die Vergleiche dürfen sich nicht nur auf die im engeren Sinne morphologischen, sondern müssen sich vor allem auch auf die biologischen Verhältnisse beziehen. Manchmal führt auch das nicht zu einer definitiven Beurteilung der Neubildung: in solchen Fällen, in welchen es sich um ganz unreife Wachstumsprodukte ohne jede besondere morphologische oder biologische Eigenart handelt, muss, falls die Histogenese nicht festgestellt werden kann, auf eine sichere Diagnose und damit auf eine korrekte Einreihung in das System völlig verzichtet werden. Es ist nicht unwichtig zu bemerken, dass auf dieser niedersten Stufe der blastomatösen Produktion — auf dem Stadium eines indifferenten Keimgewebes — Geschwülste verschiedenster Provenienz einen gemeinsamen morphologischen Ausdruck finden können. Besteht eine Geschwulst aus mehreren Geweben, so ist zunächst festzustellen, ob die verschiedenen Gewebe alle als Parenchym aufzufassen sind, also

sämtlich an dem eigentlichen blastomatösen Prozess gleichwertig beteiligt sind. Ist dies der Fall, so reden wir von Mischgeschwulst. Für diese Geschwülste ist eine besondere Kategorie aufzustellen. Ist in einer Geschwulst, die aus mehreren Geweben besteht, nur ein einziges Gewebe das Parenchym, während die anderen die Rolle eines gefässführenden Stützgewebes spielen, aber ohne selbst blastomatös zu proliferieren — dann geschieht die Einteilung der Geschwulst nach der Morphologie bezw. Histogenese des eigentlichen blastomatösen Parenchyms. Es darf hier bemerkt werden, dass es Geschwülste giebt, in welchen mehrere Parenchyme blastomatös wuchern, wobei aber eine derartige gegenseitige Anordnung besteht, dass ein Teil der Parenchyme wie das Stroma des anderen Teiles erscheint; in solchen Geschwülsten ist aber auch das Quasi-Stroma blastomatös — daher gehören solche Neubildungen unter die Mischgeschwülste rubriziert. Die histogenetische Erforschung der Mischgeschwülste hat mit noch grösseren Schwierigkeiten zu kämpfen, als die der einfacher gebauten Blastome. Vor allem hat sich bei den Tumoren mit mehreren Parenchymen die Untersuchung darauf zu richten, ob die verschiedenen Parenchyme unabhängig voneinander wachsen, ob sie koordiniert nebeneinander bestehen, oder ob sie sich auseinander heraus entwickeln, ob ein Übergang der einen Gewebsform in die andere (durch Metaplasie, Differenzierung) zu konstatieren ist und vielleicht alle Parenchyme auf eine gemeinsame Form (ein Keimgewebe) zurückgeführt werden können. Im ersteren Falle würde man bezüglich der Histogenese auf die Beteiligung einer Mehrzahl von Gewebskeimen, in letzterem Falle auf das Vorhandensein nur eines blastomatösen Keimes von mehr oder weniger weitgehender Umwandlungsfähigkeit schliessen. Wir werden später bei Erörterung der formenreichen Gruppe der Mischgeschwülste erfahren, welche Bedeutung der Entscheidung dieser Frage zukommt.

Nach dem Gesagten teilen wir also die autonomen Geschwülste ein: erstens in solche, deren Parenchym aus irgend einer Bindesubstanz besteht bezw. aus einer solchen hervorgeht. — Bindesubstanzgeschwülste. Der Bindesubstanzgruppe kann man beiordnen die aus den spezifischen Elementen des Muskel- und Nervengewebes (Nervenfasern, Ganglienzellen, Glia) bestehenden bezw. aus diesen Geweben hervorgehenden Geschwülste. Als zweite Hauptgruppe ist die der Epithelgeschwülste aufzustellen, welche Neubildungen zeigt, in welchen das Parenchym einen Vergleich mit den bekannten Formenbildungen der Deck- oder Drüsenepithelien aushält, bezw. bei welchen eine histogenetische Ableitung aus Deck- oder Drüsenepithel möglich ist. Eine Einteilung der Epithelgeschwülste kann daher in Deck- und Drüsenepithelgeschwülste vorgenommen werden. Es wird aber später auseinander zu setzen sein, dass sich diese beiden Gruppen oft nicht auseinander halten lassen, da viele

Drüsen als Anhängsel von Deckepithelgeweben erscheinen, auch entwickelungsgeschichtlich von Deckepithelien abstammen, so dass vor allem die strikte histogenetische Ableitung der hierher gehörigen Geschwülste ganz unmöglich sein kann. Man teilt daher bequemer die Epithelgeschwülste ein nach ihrem Sitz, d. h. unterscheidet solche der äusseren Haut, der Schleimhäute und der drüsigen Organe. Die ersten zwei Gruppen würden dann sowohl Deckepithel- wie Drüsenepithelgeschwülste enthalten.

Es darf aber nicht vergessen werden, dass die morphologischen und biologischen Ähnlichkeiten der Geschwulstgewebe und entsprechenden normalen Gewebe, auf welche sich diese Einteilung zum grossen Teil gründet, in weitesten Grenzen variieren, dass sie einmal sehr eklatant, ein anderes Mal nur angedeutet sind. Auch wurde bemerkt, dass sich Analogieen nicht selten nur in den Entwickelungsstadien der betr. normalen Gewebe, in deren unreifen Durchgangsbildungen, finden lassen. Daher können wir bei den Bindesubstanzgeschwülsten sowohl, wie bei den Epithelgeschwülsten, je nach der grösseren oder geringeren Übereinstimmung des Geschwulstparenchyms mit den normalen Geweben eine typische und atypische Reihe, bezw. ausgereifte und unreife Formen unterscheiden. Dabei sei aber daran erinnert, dass der Typus des Muttergewebes in keinem Falle von echter Geschwulst wirklich durchaus und nach jeder Richtung hin erreicht wird, so dass, wenn wir von typischen Blastomen reden, dies immer cum grano salis zu nehmen ist. Die atypischen, unreifen Bindesubstanzgeschwülste werden mit dem alten Namen Sarkoma (Fleischgeschwulst), die atypischen Epithelgeschwülste mit Cancer, Carcinoma (Krebsgeschwulst) bezeichnet.

So leicht nach dem Gesagten eine Untergruppierung bei den Bindesubstanz- und Epithelgeschwülsten ist, so schwierig ist das bei den Mischgeschwülsten möglich. Wie erwähnt, sind so jene Geschwülste zu bezeichnen, in welchen mehrere, (ev. in gegenseitigen genetischen Beziehungen stehende) Gewebe das blastomatöse Parenchym bilden. Man könnte nun zunächst eine Einteilung der Mischgeschwülste auf folgende Weise vornehmen: 1. gemischte Bindesubstanzgeschwülste, welche aus mehreren Bindesubstanzformen aufgebaut werden, wobei die einzelnen Bindesubstanzgewebe als selbstständige, jedenfalls integrierende Geschwulstkomponenten auftreten; 2. gemischte Epithelgeschwülste, in welchen das Parenchym aus verschiedenen Epithelsorten besteht; 3. gemischte Bindesubstanz-Epithelgeschwülste, deren Parenchym Bindesubstanz- und Epithelformationen aufweist. Viele Formen der Mischgeschwülste wären aber damit sehr wenig korrekt und treffend bezeichnet. Ein besser brauchbares Einteilungsprinzip lässt sich auch in der Gruppe der Mischgeschwülste aus einem Vergleich des komplizierten Geschwulstparenchyms mit bekannten physiologischen Gewebsbildungen gewinnen.

Freilich kommen bei den Mischgeschwülsten, denen allen, wie wir noch hören werden, embryonale Entwickelungsstörungen zu Grunde liegen, für diesen Vergleich sehr häufig die Gewebsbildungen des Fötus in Betracht. Wenn wir schon für gewisse unreife Formen der zwei ersten grossen Hauptgruppen von Geschwülsten auf einen Vergleich mit entwickelungsgeschichtlichen Vorstufen der normalen Gewebe des fertigen Organismus hinweisen mussten, so ist jetzt zu betonen, dass ein Verständnis der Mischgeschwülste ohne Projektion auf die normalen Vorgänge bei der Embryonalentwickelung überhaupt nicht zu gewinnen ist. Auf Grund eines in dieser Richtung durchgeführten vergleichenden Studiums kann man die Mischgeschwülste einteilen: 1. Mischgeschwülste, welche die Entwickelungsgeschichte eines Körperorganes in mehr oder weniger unvollkommener Weise wiederholen; es können das sowohl normalerweise persistierende, wie normalerweise sich zurückbildende Organe sein. Hierher werden auch einfache cystische Bildungen gerechnet: z. B. solche vom Bau der äusseren Haut, (Dermoidcysten) oder einer Schleimhaut (Enterocysten, Kiemengangscysten etc.). 2. Mischgeschwülste, welche die Entwickelungsgeschichte einer Körperregion in mehr oder weniger unvollkommener (rudimentärer) Form wiedergegeben; z. B. Mischgeschwülste der Nierengegend, der Mammaregion, der Gegend der Geschlechtsorgane, der Speicheldrüsengegend etc. Es sind das gemischte Bindesubstanztumoren, häufiger aber gemischte Bindesubstanzepithelgeschwülste (die sogenannten embryonalen Drüsengeschwülste, Adenosarkome der Autoren). Ferner gehört hierher eine Reihe der komplizierten, aus den verschiedensten Geweben zusammengesetzten Geschwülste des vorderen und hinteren Stammesendes (sog. Rachenpolypen, Sakraltumoren), nämlich jene, welche ein verzerrtes Spiegelbild der normalen Bildungs- und Rückbildungsvorgänge am frontalen bezw. kaudalen Pol des Embryo geben. Die Geschwülste dieser zweiten Gruppe bilden ein Hauptkontingent zu den sog. teratoiden Gewächsen. Weil ihre Entstehung aus einer einzigen Embryonalanlage heraus erklärbar ist, heissen sie auch monogerminale oder autochthone Mischgeschwülste. 3. Mischgeschwülste, welche die Entwickelungsgeschichte einer Embryonalanlage in mehr oder weniger rudimentärer Form wiedergeben (embryoide Geschwülste und Embryome nach Wilms). Die Entstehung dieser Tumoren ist noch nicht genügend aufgeklärt. Man findet in ihnen nicht nur die verschiedensten Gewebe, sondern auch mehr oder weniger weit entwickelte Organe; daher hat man sie als Wundergeschwülste — Teratome — bezeichnet. Weil man sie grossenteils aus einer zweiten, rudimentär neben einer normalen zur Entwickelung gekommenen Embryonalanlage ableiten zu dürfen glaubt, wurden sie den unvollkommenen Doppelmissbildungen (foetus in foetu, foetale Inklusionen) an die Seite gestellt und als parasitäre Ge-

schwülste, rudimentäre Parasiten oder als bigerminale, heterochthone Mischgeschwülste proklamiert. Jedoch werden sie von Anderen aus überschüssigen bezw. versprengten Furchungskugeln einer einzigen Embryonalanlage abgeleitet. Wieder Andere denken an befruchtete Richtungskörperchen (Polzellen) als Grundlage (s. später unter Mischgeschwülste). Zu dieser Gruppe würden gehören: hochkomplizierte Mischgeschwülste der Geschlechtsdrüsen, am vorderen und hinteren Stammesende, in den Körperhöhlen.

Auch für die genannten drei Hauptgruppen der Mischgeschwülste können wieder je zwei Reihen gebildet werden; diese würden, wie bisher, einerseits die typischen, gereifteren, andererseits die atypischen, unreifen Formen repräsentieren, je nach der annähernden Übereinstimmung der betreffenden Geschwülste mit den normalen Bildungen, welche sie imitieren bezw. nach den hervortretenden, mehr oder weniger weitgehenden Verschiedenheiten.

Was nun die Namengebung bei Geschwulstbildungen anlangt, so hat man sich gewöhnt, an diejenige normale Gewebsformation, zu welcher das Geschwulstparenchym die innigsten morphologischen und biologischen Beziehungen hat, bezw. von welchen es histogenetisch abzuleiten ist, die Silbe „oma" anzuhängen. Ich sage ausdrücklich das Geschwulstparenchym; denn nach diesem, als dem wichtigeren Teil, muss die Benennung sich richten. In Geschwülsten, in welchen mehrere Gewebe vorhanden sind, wobei aber eines als Parenchym, die anderen als Stroma anzusprechen sind, muss sich der Name und die Klassifikation nach der Qualität des Parenchyms richten, selbst wenn einmal das Stroma quantitativ das Parenchym überragen sollte. Das gilt besonders für die sog. organoiden Geschwülste. Eine Geschwulst, deren Parenchym aus fibrillärem Bindegewebe besteht, wird also z. B. ein Fibroma genannt; in derselben Weise werden in der Bindesubstanzgruppe die Namen: Myxoma (Schleim-), Lipoma (Fett-), Chondroma (Knorpel-), Osteoma (Knochen-), Angioma, (Gefässgeschwulst), und zwar Hämangioma und Lymphangioma (Lymphgefäss-, Blutgefässgeschwulst) gebildet. Blastomatöse Produktionen des Muskelgewebes erhalten den Namen Myoma, und zwar Myoma laevicellulare oder Leiomyoma für Geschwülste mit glatter, Myoma striocellulare oder Rhabdomyoma für solche mit quergestreifter Muskulatur. Neuroma gilt für Geschwülste aus Nervengewebe; Neuroma ganglionare, Ganglioneurom für solche, die ausser Nervenfasern auch Ganglienzellen neuer Bildung enthalten. Glioma ist die Geschwulst der eigenartigen Stützsubstanz des Zentralnervensystems.

Eine besondere Stellung nehmen unter den Bindesubstanzgeschwülsten diejenigen ein, deren Parenchym an die Formenbildungen des Endothelgewebes erinnert. Diese Geschwülste heissen Endotheliome. Als Endothelien werden die platten Deckzellen aller Blut- und Lymphräume des Körpers bezeichnet; daher können unter den Endothelgeschwülsten, den Endotheliomen, auch zwei Hauptgruppen unterschieden werden. Die Blutgefässendothelgeschwülste — Hämangioendotheliome und die Lymphgefässendothelgeschwülste, Lymphangioendotheliome. Auch die Deckzellen der serösen Häute werden vielfach als Endothelien bezeichnet und damit deren engere Zugehörigkeit zu der Bindesubstanz angedeutet; ob von diesen Endothelien Geschwülste gebildet werden, ist noch nicht völlig sichergestellt. Einige Autoren rechnen die serösen Deckzellen wegen ihrer entwickelungsgeschichtlichen Herkunft vom epithelialen Mesoderm (Coelomepithel) zu den Epithelien und die entsprechenden Geschwülste zu den Epithelgeschwülsten, Karzinomen (Marchand, Benda). Die Sonderstellung, welche die Endotheliome unter den Bindesubstanzgeschwülsten einnehmen, erklärt sich aus den morphologischen und biologischen Besonderheiten, welche die Endothelien von den übrigen Bindesubstanzzellen auszeichnen (s. u. Endotheliom). Die Endothelien nehmen gewissermassen eine Zwischenstufe zwischen Epithelien und

Bindesubstanzzellen ein und zeigen unter normalen und pathologischen Verhältnissen eine weitgehende Variabilität, welche sie bald mehr den echten Epithelien, bald mehr den Bindesubstanzzellen nähert. Diese Variabilität tritt auch in Geschwülsten hervor und sie hat es mit sich gebracht, dass man früher die Endotheliome bald für Epithelgeschwülste, bald für Bindesubstanzgeschwülste hielt. Es können die platten Endothelien kubisch und cylindrisch werden, auch Sekrete produzieren, andererseits aber sich in Spindelzellen umwandeln und als fibroblastische Elemente erscheinen. Aber gerade durch die letztere Eigenschaft ist die Zugehörigkeit der Endothelien zu den Bindesubstanzgeweben und damit die Zugehörigkeit der Endotheliome zu den Bindesubstanzgeschwülsten begründet. Man sieht auch hieraus wieder, dass die Abgrenzung der Endotheliome auf rein morphologischem Weg nicht möglich ist, sondern dass auch hier, abgesehen von histogenetischen Untersuchungen, die biologischen Verhältnisse berücksichtigt werden müssen.

Wie früher schon mehrfach erwähnt, kann man bei den grossen Hauptgeschwulstgruppen eine typische und eine atypische Reihe unterscheiden. In der Bindesubstanzgruppe werden nun die atypischen, unreifen Formen mit dem alten Namen Sarkoma belegt. Dieser Name wurde früher auf alle Geschwülste angewendet, deren Farbe, Konsistenz und sonstige Beschaffenheit einen Vergleich mit Fleisch (σαρξ) aushielt. Geschwülste der verschiedensten Zusammensetzung und der verschiedensten Genese wurden unter diesem Namen subsumiert. Seit Virchow gelten nun nur die atypischen — sich durch ihren vorwiegenden Gehalt an zelligen Elementen auszeichnenden — Geschwülste der Bindesubstanzgruppe als Sarkome. Es giebt daher ebenso viel Sarkomformen, als es typische Bindesubstanzgeschwülste bezw. normale Bindesubstanzformen giebt. Die Bildung der Namen geschieht gewöhnlich in der Weise, dass man an die gangbare Bezeichnung der betreffenden Bindesubstanzform, welche im Parenchym der Geschwulst mehr oder weniger unvollkommen imitiert wird, das Wort Sarcoma anhängt: also Fibro-, Myxo-, Lipo-, Chondro-, Osteo-, Angio-, Myo-, Neuro-, Gliosarcoma. Diese Namengebung ist nicht ganz praktisch, wie gleich auseinandergesetzt werden soll. Unter den Sarkomen giebt es nämlich ganz unreife Formen, die nur aus Zellen (Rund-, Spindel-, Riesenzellen etc.) bestehen, Interzellularsubstanzen aber nicht, oder nur in ganz rudimentärer Art und Weise bilden, und die daher morphologisch mit keiner normalen fertigen Bindesubstanzform eine nur entfernte Ähnlichkeit haben. Diese ganz unreifen Sarkome können höchstens mit unfertigem Bindegewebe (Granulationsgewebe) verglichen werden. Hier kann für die Benennung lediglich die Zellform in Betracht kommen und werden daher diese Sarkome von niederster Entwickelungsreife als Rundzellen-, Spindelzellen-, Riesenzellensarkome unterschieden. Es kann nun vorkommen, dass ein derartiges Sarkom von indifferentem Charakter in einer typischen Bindesubstanzgeschwulst zur Entwickelung kommt. Gewöhnlich wird ein derartiges Vorkommnis so aufgefasst, als ob sich die typische Geschwulst in die atypische Form verwandle, eine sarkomatöse „Entartung" also in dem Sinne stattfinde, dass das Parenchym der typischen Geschwulst aus einem Stadium höherer Gewebsreife in eine niedere Reifungsform übergebe. Dieser Übergang soll sich da und dort in der typischen Geschwulst, an vielen räumlich getrennten Stellen zugleich oder mehr generell, ganz diffus, entwickeln können. Absolut sichere Beweise sind jedoch für einen derartigen Übergang nicht erbracht (s. später). Andererseits kommt es nachgewiesenermassen vor, dass ein Sarkom in einer typischen Bindesubstanzgeschwulst selbständig und unabhängig von dem Parenchym der letzteren auftritt, z. B. ein Rundzellensarkom mitten in einem Lipom, einem Myom. Wie soll man nun eine derartige Neubildung bezeichnen? Korrekt wäre hier, die zwei in der Geschwulst selbständig als Parenchyme wuchernden Gewebe zu nennen und als Substantive nebeneinanderzustellen, also, um bei dem eben angezogenen Beispiel zu bleiben, einer solchen Geschwulst die Bezeichnung Lipo-Sarcoma, Myo-Sarcoma zu geben. Nun sind aber diese Namen, wie eben erwähnt, bereits für die atypischen (sarkomatösen) Varietäten der Bindesubstanzgeschwülste in Anwendung gezogen. Ich möchte daher fragen, ob es nicht angezeigter wäre, diese Varietäten in der Art zu benennen, dass man den Namen der entsprechenden typischen Bindesubstanzgeschwülste das Adjektiv sarcomatosum oder sarcomatodes beigiebt: also von Fibroma, Myxoma, Lipoma, Chondroma, Myoma etc. sarcomatodes spricht, während man die Doppelsubstantiva Lipo-

Sarcoma, Myo-Sarcoma, Glio-Sarcoma lediglich für die wirkliche Kombination einer typischen Bindesubstanzgeschwulst mit einem selbstständigen Sarkom reserviert. In dieser Weise werden wir wenigstens später versuchen, die Namengebung durchzuführen.

Die Epithelgeschwülste können Epitheliome genannt werden. Jedoch ist dieser Name in so vielfachem Sinne angewendet worden, dass es besser ist, ihn gar nicht zu gebrauchen; bald bezeichnet man alle Epithelgeschwülste gemeinsam damit, bald nur atypische Formen, bald nur ganz bestimmte Unterarten der typischen oder atypischen Epithelgeschwülste etc. Will man den Namen doch anwenden, so sollte es wohl nur in ganz allgemeinem Sinne geschehen und Epitheliom jede Geschwulst genannt werden, deren Parenchym aus Epithelien besteht bezw. aus solchen hervorgeht. Unter den Epithelgeschwülsten giebt es solche, welche die Formenbildungen der Deckepithelien oder der Drüsenepithelien ziemlich genau wiederholen; das kann nur in der Weise geschehen, dass das Stroma in diesen Geschwülsten dem epithelialen Wachstum in einer, der normalen Entwickelung von Deckhäuten und Drüsen entsprechenden Weise folgt. Das wachsende Deckepithel hat die Tendenz, blosliegende Bindegewebsflächen zu überkleiden; dieser Tendenz kann das Bindegewebe durch Vergrösserung seiner Oberfläche (Papillenbildung) entgegenkommen; so entstehen der Papillarkörper der äusseren Haut, die Zotten der Darmschleimhaut. Das wachsende Drüsenepithel hat die Tendenz, in sich geschlossene Verbände (Tubuli, Alveolen, Follikel) zu bilden. Dieser Tendenz folgt das Bindegewebe, indem es sich in konzentrischen oder parallelen Schichten um die epithelialen Verbände anordnet und obendrein für die letzteren besondere Eigenmembranen (Membranae propriae) ausbildet: so entstehen die verschiedenen drüsigen Gewebe des Körpers. Diese Gemeinschaft zwischen Bindegewebe und Epithel, die man nicht anders als im Sinne einer gegenseitigen formativen Beeinflussung auffassen kann, tritt nun auch in gewissen Epithelgeschwülsten hervor, die deshalb auch als fibroepitheliale Geschwülste bezeichnet werden: je nachdem derartige Blastome die Formen der Deckhäute (Papillarkörper, Zotten) wiederholen oder die der normalen Drüsengewebe, werden sie Papillome oder Adenome genannt. Kommt es in den letzteren zur Ektasie der Drüsen, so dass das Parenchym der Geschwulst Cysten bildet, so spricht man von Cystadenom oder kurzweg von Kystom. Man sollte den Namen Kystom nur auf cystische Adenome beschränken und ihn nicht, wie das vielfach geschieht, auf alle möglichen echten und unechten Geschwülste mit Cystenbildung ausdehnen. Kommt es in Adenomen und Kystomen zu papillären Wucherungen in die Lumina hinein, so spricht man von Adenopapillom, Cystadenoma papilliferum, papillärem Kystom.

Es ist aus dem Vorhergesagten klar, dass die fibroepitheliale Reihe unter den Epithelgeschwülsten zugleich auch die typischen Formen dieser Geschwulstgruppe repräsentiert; denn durch das in den fibroepithelialen Blastomen durchgeführte gemeinschaftliche Wachstum von Epithel und Bindegewebe kommen den normalen fibroepithelialen Kompositionen sehr ähnliche Gewebsprodukte zu stande. Bei den atypischen Epithelgeschwülsten verwischen sich diese Ähnlichkeiten mehr und mehr, indem das Wachstum des Epithels einen selbständigeren Charakter annimmt. Zwar kann die Tendenz des Epithels Oberflächen zu bekleiden oder geschlossene Verbände zu bilden noch mehr oder weniger deutlich erhalten sein; aber das Bindegewebe macht nicht mehr in typischer Weise mit, bezw. das Epithel wächst für sich allein, emanzipiert sich vom Bindegewebe und lebt seinen Wachstumsdrang in einem Angriff auf normales Gewebe aus. In vielen atypischen Epithelgeschwülsten sind alle morphologischen Ähnlichkeiten mit normalen fertigen Epithelgeweben verschwunden und man könnte höchstens aus der Entwickelungsgeschichte der Epithelgewebe gewisse Analogien heranziehen; aber selbst solche Beziehungen fehlen oft ganz. Das sind die ungereiftesten Formen von Epithelgeschwülsten. Man bezeichnet alle atypischen epithelialen Blastome als Karzinome (Krebse) mit jenem alten Namen, der seit Galenus besteht und der aus einem Vergleich gewisser Brustdrüsengeschwülste mit dem Seekrebs entstanden ist, gewisser Brustdrüsengeschwülste, welche neben narbiger und ulzeröser Deformation der Brustdrüsengegend einen Kranz radiär angeordneter ektatischer Venen zeigen. Ganz verschieden wurde, wie Marchand beschreibt, der heutzutage entbehrliche Name Cancroid, krebsähnliches Gewächs, angewendet. Lebert verstand darunter fressende Ge-

schwüre der Gesichtshaut und des Uterus ohne echt krebsige Eigenschaften; Bennet subsummierte unter Cancroid sowohl wirkliche Krebse (der Lippe, Zunge, des Uterus) als faserige, knorpelige, fettige Tumoren; Virchows Cancroid war ein Krebs, dessen Alveolen mit epidermoidalen Zellen gefüllt weren; ähnlich definierte Paget (nach Marchand).

Also, wie der Name Sarkom, ist auch der Name Karzinom rein äusserlichen, groben Merkmalen gewisser Geschwülste entnommen. Man hat vielfach versucht, diese nichtssagenden und das Wesen der Sache in keiner Weise treffenden Namen auszumerzen, jedoch ohne rechten Erfolg. Die Namen sind zu alt und zu fest gewurzelt, als dass sie sich zur Zeit ohne weiteres entbehren liessen. Im Laufe der historischen Entwickelung der Geschwulstlehre, welche diese Namen mitgemacht haben, haben sie eine andere Bedeutung gewonnen, hat man mit ihnen nicht mehr grob-anatomische, sondern fein-morphologische und schliesslich sogar histogenetische Vorstellungen zu verbinden gelernt, und so gilt heute das Sarkom für atypische Geschwülste, welche aus Bindesubstanzen bestehen bezw. hervorgehen, das Karzinom für die entsprechenden atypischen Epithelgeschwülste. Es ist aber besonders für die Karzinome zu bemerken, dass man hier den Begriff der Atypie weniger nachdrücklich auf die rein morphologischen Verhältnisse bezieht, als auf biologische, auf jene eben erwähnte, für die normalen Verhältnisse unbekannte Selbständigkeit des epithelialen Wachstums, welche sich in der Destruktivität dieser Geschwülste kund giebt. Denn es kann, wie gesagt, ein Karzinom in seinem Parenchym Strukturen bilden, welche den normalen Epithelformationen, z. B. Drüsen, fast ebenso nahe kommen, wie die Strukturen typischer Epithelgeschwülste; die Atypie liegt in solchen Fällen darin, dass das annähernd typisch strukturierte Parenchym eines Karzinoms selbständig für sich, unabhängig von einer konkomitierenden Bindegewebswucherung, in die Nachbargewebe einwächst und diese zerstört bezw. sich an deren Stelle setzt. Für Epithelgeschwülste, welche typische Strukturen hervorbringen, und andererseits die charakteristische atypische Wachstumstendenz zeigen, gelten, je nachdem sie Papillen und Zotten oder Drüsen bilden, die Namen einerseits: Papilläres Karzinom, Papillokarzinom, Carcinoma papillomatosum, Zottenkrebs, Papilloma malignum und andererseits Drüsenkarzinom, Glandularkrebs, Carcinoma adenomatosum, Adenoma carcinomatosum, Adenokarzinom, Adenoma malignum. Man muss Kaufmann recht geben, der bemerkt, dass die Ausdrücke Glandularkrebs, Drüsenkrebs, Carcinoma glandulare in sehr verschiedenem Sinne angewendet werden, sodass man sie besser ganz vermeidet: unter Drüsenkrebs verstehen die Einen ein Karzinom, das sie histogenetisch von Drüsen ableiten, unbekümmert, ob die Struktur des Parenchyms an Drüsen auch erinnert oder nicht; andere bezeichnen als Drüsenkrebs in morphologischem Sinne alle Krebse, deren Parenchym drüsige Strukturen aufweist, endlich wird auch ein Krebs einer Lymphdrüse nicht selten als Drüsenkrebs bezeichnet. Will man den Namen beibehalten, so sollte man ihn in kombiniert morphologisch-histogenetischem Sinne nehmen.

Die Karzinome mit drüsigen Strukturen treten gelegentlich auch in der cystischen Abart auf — Cystocarcinoma, Carcinoma cystosum, cystoides. Endlich kann in solche Cysten hinein eine papilläre Wucherung stattfinden, was man durch den Namen Cystocarcinoma papilliferum, papillärer Cystenkrebs etc. ausdrückt. Diejenigen Karzinome, welche morphologisch von den normalen Epithelformationen am meisten abweichen, bezeichnet man wohl auch mit dem Namen Carcinoma simplex, um damit anzudeuten, dass jedes besondere Charakteristikum fehlt. Auch nach der Zellform hat man die Karzinome benannt und Plattenepithelkrebse, Cylinderepithelkrebse etc. unterschieden. Ein Prinzip für eine Einteilung der Karzinome sollte man aber aus der Zellform nicht ableiten.

Was die Namengebung bei den echten Mischtumoren anlangt, so kann man hier alle als Parenchym geltenden Hauptgewebe einer solchen Neubildung mit den gebräuchlichen Namen aufführen und sie als Substantive nebeneinanderreihen — eine Geschwulst, in welcher Binde-, Schleim-, Fett-, Knorpel-, Endothelgewebe als Parenchyme wuchern, kann danach als Fibro- myxo- lipo- chondro- endothelioma bezeichnet werden; zeigt eine Geschwulst Bindesubstanz- und Epithelgewebe, z. B. Bindegewebe, Schleimgewebe, Knorpelgewebe und Drüsen, so kann sie den Namen Fibro-myxo-chondro-adenoma erhalten. In ähnlicher Weise kann man eine

atypische Neubildung mit karzinomatösen und sarkomatösen Strukturen ein Carcino-Sarcoma nennen. Sind in einer Mischgeschwulst die verschiedensten Gewebssorten vorhanden, so wird sie, wie erwähnt, auch als Teratoid oder wenn gar richtige Organe vorkommen, als Teratom bezeichnet. Dass manche solcher hochkomplizierten Mischgeschwülste im Sinne einer wachsenden dreiblätterigen Embryonalanlage aufgefasst werden können, wurde ebenfalls schon angeführt. Wilms hat für solche embryoartige Geschwülste die Namen Embryoid und Embryom empfohlen, ersteren für solche, in denen die verschiedenartigsten Derivate der drei Keimblätter in totaler Regellosigkeit wuchern, also für die atypischen Formen, letzteren für die höher gereiften und bis zu einem gewissen Grad organisierten Formen.

So viel über die Benennung von Geschwülsten. Man sieht, sie hält sich an die Parenchyme der Blastome. A potiori fit denominatio. Das ist qualitativ zu verstehen. Das Parenchym ist der wichtigste und wesentliche Teil einer Geschwulst. Überwiegt z. B. in Epithelgeschwülsten, wie nicht selten, das Stroma quantitativ bedeutend über das Parenchym, so erhält die Geschwulst ihren Hauptnamen doch nach den parenchymatösen Bestandteilen. Sind in einer Neubildung typische und atypische Strukturen gemischt, so sind für die Benennung die letzteren massgebend, weil sie qualitativ wichtiger sind: eine Geschwulst, die also z. B. Drüsenschläuche und solide Epithelnester hervorbringt, wird ein Carcinoma genannt; die teilweise typische Struktur kann durch das Adjektiv adenomatosum ausgedrückt werden.

Besondere Eigenschaften des Stromas, besonders hervortretende (regressive) Metamorphosen oder sonstige charakteristische, aber nebensächliche Eigentümlichkeiten einer Geschwulst können den Hauptnamen adjektivisch beigefügt werden: also z. B. Fibroma, Lipoma, Glioma, Papilloma molle und durum, Carcinoma scirrhosum und medullare für besondere Konsistenzverhältnisse; Myxoma telangiectaticum, Myoma cavernosum für eine etwa vorhandene stärkere Entwickelung und Ektasie der Blutgefässe; Sarcoma fasciculare, alveolare, Carcinoma tubulosum, acinosum etc. für besondere mikroskopische Strukturen der betreffenden Geschwülste; Fibroma, Chondroma myxomatodes, petrificum, ossificans für die betreffenden Tumoren mit partieller schleimiger Metamorphose oder mit Verkalkung oder Verknöcherung; Endothelioma, Carcinoma psammosum für die entsprechenden Geschwulstformen mit Bildung verkalkter, sandartiger Körper; Endothelioma, Sarcoma hyalinum für solche Geschwülste mit hyalinen Entartungen, oder cylindromatosum, wenn die hyalinen Produkte in Form von Cylindern auftreten; Adenoma, Carcinoma colloides, gelatinosum für die entsprechenden Tumoren mit kolloider und schleimiger Sekretion bezw. Degeneration; Carcinoma keratoides, Hornkörperkarzinom für einen Krebs mit starker Verhornung des Parenchyms; Perlkrebs, wenn die verhornten Massen konzentrisch geschichtete Körper bilden — u. s. f. Jedenfalls sollte als Regel gelten, derartige, wenn auch oft sehr hervorstechende, aber doch immer untergeordnete Eigenschaften einer Geschwulst, niemals als Leitmotiv für die Wahl des Hauptnamens zu machen. Leider haben sich aber derart gewählte Namen bereits allzufest eingebürgert: wie z. B. Psammoma, Cylindroma, Cholesteatoma u. s. w.

Es wurde vorhin erwähnt, dass Versuche gemacht wurden, die alten Namen Sarkom und Karzinom aus der Nomenklatur der Geschwülste zu entfernen. Es würde das gewiss ein Fortschritt sein. Jedenfalls sollte man sich künftig mehr und mehr unabhängig von diesen Namen machen und nicht in jedem einschlägigen Falle die oft sehr gewaltsame Unterbringung einer Neubildung in eine dieser zwei Gruppen durchsetzen. Es giebt Geschwülste, die man besser mit ganz besonderen Namen belegt, wenn sie auch gewisse Ähnlichkeiten im Bau und Wachstum mit den Sarkomen oder Karzinomen zeigen. Als Beispiele führe ich an die Tumoren der Nebenniere: die normale Entwickelungsgeschichte der Nebenniere ist ebensowenig sicher erforscht, als über die physiologische Bedeutung dieses Organes klare Vorstellungen herrschen; daher schwanken die Autoren, ob sie dieses Organ als ein epitheliales bezw. als eine Drüse im engeren Sinne betrachten sollen oder nicht; und in der gleichen Weise schwankt man daher in der Benennung der atypischen Geschwülste der Nebenniere: die einen sprechen von Sarkom, die anderen von Karzinom. Besser wäre es, in solchen Fällen ganz eigene Namen zu wählen, wie das auch von manchen Seiten geschehen ist — z. B. Struma suprarenalis (maligna), Epithelioma suprarenale oder kurzweg Nebennierengeschwulst. Hypernephrom ist nicht zu empfehlen, da es, wie Marchand hervorhebt, zu sehr eigenartigen

Konsequenzen führen würde, wenn man zur Benennung von Geschwülsten die Silbe „oma" an das betreffende Organ, in welchem die Geschwulst entsteht, anhängen wollte. Ein anderes Beispiel für die Notwendigkeit neuer Geschwulstbezeichnungen geben eigenartige Geschwülste der Eihäute: es kommen hier Tumoren vor, welche aus syncytialen Elementen und Langhansschen Zellen, also aus den Deckzellen der Chorionzotten aufgebaut sind: auch hier hat man sich bemüht, diese Tumoren in die Gruppe der Sarkome oder Karzinome einzuzwängen, obwohl noch nicht einmal die normale Entwickelung und Herkunft der genannten Zellschichten klargelegt ist. Also ist es auch diesen Geschwülsten gegenüber am Platze, eigene Namen zu bilden — maligne Chorioncgeschwulst, destruierende Placentargeschwulst Syncytiom, Chorionepitheliom etc. Auch im übrigen könnte eine Bereicherung unsrer Nomenklatur mit brauchbaren Namen nur nützen und zu allgemeiner leichterer Verständigung beitragen. Es giebt z. B. Geschwülste im Zentralnervensystem und in die Retina, die aus gliösen Elementen zusammengesetzt sind, die aber daneben auch epithelartige Formationen enthalten, welche an das embryonale Neuralrohr erinnern; auch darin besteht eine Analogie mit den embryonalen Vorgängen, dass sich aus solchen Neuroepithelschläuchen in den betreffenden Geschwülsten Gliaelemente, sogar rudimentäre gangliöse Elemente herausdifferenzieren. Eine solche Geschwulst zeigt die morphologischen Bilder eines Glioms und eines Adenoms, also könnte man sie Adenogliom oder Glioma adenomatosum (von rein morphologischem Standpunkt) nennen. Das ist auch schon geschehen. Eine solche Bezeichnung träfe aber das Wesen der betreffenden Geschwulst nicht, denn die drüsenartigen Neuroepithelschläuche sind keine Drüsen im gewöhnlichen Sinne — daher passt der Name Adenom, mit dem wir nicht nur rein morphologische, sondern auch histogenetische und physiologische Vorstellungen zu verbinden gelernt haben, nicht. Man sollte daher für die in Rede stehende Geschwulst eine ganz besondere Bezeichnung reservieren, also z. B. Neuroepithelioma gliomatosum u. s. f. Saxer und der Verfasser haben solche neuralrohrartige Wucherungen in Teratomen gesehen und beschrieben.

Man hat auch versucht, die Geschwülste mit Berücksichtigung der Keimblätterlehre einzuteilen. Klebs hat das schon gethan im Anschluss an die Hisschen Anschauungen von einem Bindesubstanzgefässkeim gemeinschaftlicher Abstammung, den His als Parablast den primären archiblastischen Embryonalgeweben entgegensetzte. Klebs unterschied daher Parablastome, unter welche er auch noch die infektiösen Granulome subsummierte, und Archiblastome, zu welchen er auch die Tumoren der Glia und des Nervengewebes überhaupt rechnete. Als Teratoblastome bezeichnete er die komplizierten Mischgeschwülste. Mit dem Fall der Hisschen Lehre fiel auch dieser Einteilungsvorschlag.

Eine andere, an die Keimblätterlehre sich haltende Einteilung unterscheidet ekto-, ento-, und mesodermale, (epi-, hypo- und mesoblastische), eventuell auch noch mesenchymale Geschwülste oder Ektotheliome, Entotheliome und Mesotheliome (B. H. Buxton, v. Rindfleisch). Für Mischgeschwülste werden dann Namen wie epimesoblastische Geschwülste etc. gebraucht. Als holoblastische Tumoren will Marchand die komplizierten (Derivate aller drei Keimblätter enthaltenden) teratoiden Neoplasmen bezeichnet wissen. Aber abgesehen von den noch nicht ganz gesicherten Grundlagen der Keimblätterlehre und von den Kontroversen, die über die entwickelungsgeschichtliche Herkunft vieler Gewebe bestehen, abgesehen davon, ist diese Klassifikation deshalb nicht recht durchführbar, weil — was schon v. Koelliker betonte — die Keimblätter (mit Ausnahme des Entoderms) keine histologisch und physiologisch einheitlichen Primitivorgane sind. Nur aus dem Entoderm gehen lediglich epitheliale Gewebe und Organe hervor; das Ekto- und Mesoderm liefert sowohl Epithel- als Bindesubstanzgewebe. Als Primitivorgane können daher nach v. Koelliker erst spätere Bildungen gelten (Hornblatt, Medullarplatte, Muskelplatten, Urwirbel. Seitenplatten etc.). Man müsste nach dem Gesagten bei einer Einteilung der Geschwülste mit Rücksicht auf die drei Keimblätter z. B. unter den Ektodermgeschwülsten neben Tumoren der Epidermis auch die Tumoren der Glia oder unter den mesodermalen Tumoren neben den Epitheliomen der Niere die Geschwülste des quergestreiften Muskelgewebes — also grundverschiedene Geschwulstformen abhandeln. Aus diesen verschiedenen Gründen empfiehlt sich das Zurückgehen auf die Keimblätter für die Einteilung der Geschwülste nicht.

Bestimmte Vorstellungen über die Ätiologie und Entstehung involviert der Einteilungsvorschlag Hanaus: 1. Tumoren, welche einer gröberen Verlagerung eines Keimteiles ihre Entstehung verdanken, und aus mehr oder weniger gut ausgebildeten Organen zusammengesetzt sind — Teratome. 2. In gleichartige Gewebe eingelagerte, aber in der Struktur abgegrenzte Neubildungen, z. T. mit selbstständiger unbeschränkter Wachstumstendenz — entstanden aus embryonal isolierten, aber innerhalb ihrer spezifischen Gewebsqualität weiter entwickelten Zellhaufen. 3. Tumoren aus stets embryonal bleibendem, zum Altern unfähigem Gewebe — Sarkome; hier ist neben der embryonalen Abschnürung als Grundlage auch noch ein idioplastischer Fehler der Zellen anzunehmen. 4. Ganz isolierte Gruppe, bei welcher das Epithel die Fähigkeit erlangt, ins Bindegewebe und andere Gewebe einzuwachsen und sich auch losgelöst vom Mutterboden zu vermehren — Karzinome.

Die morphologischen und physiologischen Beziehungen sind in folgender Einteilung von Lubarsch berücksichtigt. 1. Geschwülste, welche in der Anordnung ihrer Elemente von dem Mutterboden abweichen, meist aber kein oder nur vorübergehendes Wachstum erkennen lassen — teratoide Neubildungen, Geschwülste aus verlagerten Keimen: Naevi, Adenome, Myxome, Fibrome, Lipome, Chondrome, Osteome. Manches Hierhergehörige muss in die Gruppe der einfachen Gewebstranspositionen, nicht der Gewebswucherungen verwiesen werden. 2. Geschwülste, welche in ihrem Bau und Wachstum eine gewisse Autonomie erkennen lassen, sich aber doch im grossen und ganzen den normalen Lebensgesetzen fügen, indem sie stets die physiologischen Grenzen respektieren: grössere Myome, Adenome, Angiome, Lipome, deren Wachstum sich oft auf längere Zeit ausdehnt und auch nach längeren Ruhepausen wieder von neuem beginnen kann, aber schliesslich doch definitiv zum Stillstand kommt, wonach sich die Neubildung rückzubilden beginnt. 3. Geschwülste, welche sich von den physiologischen Lebensgesetzen völlig emanzipiert haben und in denen vollkommene Gesetzlosigkeit herrscht — Karzinome und Sarkome. Lubarsch spricht von Übergängen zwischen den drei Gruppen, auch davon, dass diese Gruppen vielleicht verschiedene Stadien darstellen, welche jede Geschwulst gelegentlich durchmachen könne (s. später unter Malignität).

Eine ähnliche Einteilung giebt Aschoff, indem er ausführt: 1. es giebt Geschwülste aus embryonal versprengten Keimen, die zeitlebens auf ihrer ursprünglichen Grösse stehen bleiben oder nur im Verhältnis des Körperwachstums zunehmen. (z. B. Naevi, Lipome, Fibrome, Chondrome). 2. Geschwülste, welche ein auffälliges Wachstum, oft erst in späteren Jahren, zeigen, welches sich innerhalb der gewiesenen Gewebsgrenzen hält (z. B. Lipome, Neurofibrome, Adenomyome). 3. Geschwülste mit schrankenlosem Wachstum. Die Ursachen dieses verschiedenen Verhaltens sind unbekannt.

Werfen wir noch einmal einen kurzen Blick auf den ganzen bisherigen Gang unserer Erörterungen, so konnten wir unter allen bekannten Arten von Gewebsneubildung zuerst eine Gruppe unterscheiden, innerhalb welcher das gewebliche Wachstum primär durchaus gesetzmässig erfolgte; in vielen Fällen lieferte das reguläre Wachstum auch Gewebsprodukte, welche (mit den entsprechenden normalen Geweben verglichen) in morphologischer und biologischer Beziehung durchaus typisch waren. Wo Abweichungen zu konstatieren waren, da zeigte eine genauere Untersuchung, dass sie nicht auf einem primären Fehler des Wachstums beruhten, sondern auf sekundären, in den einzelnen Fällen sehr verschiedenartigen Momenten, welche in das von Hause aus gesetzmässige Wachstum störend eingriffen. Bei einigen dieser Gewebsneubildungen allerdings kann, wie wir

sahen, das Wachstum quantitativ bedeutend excedieren, so dass geschwulstartige Formen — diffuse Anschwellungen, Polypen, Knoten zu stande kommen. Es sind das zur Gruppe der Hyperplasie gehörige Gewebsproduktionen, welche wir mit v. Rindfleisch als einfache Gewebsauswüchse auffassen; bei diesen entsteht das neue Gewebe durchaus im Schema der für das betreffende Organ gültigen Wachstumsgesetze und wird in durchaus typischer Weise in den Ernährungsbereich des letzteren aufgenommen. Es gehören hierher viele sog. Warzen, eine Reihe von sog. Papillomen, dann gewisse polypöse Bildungen der Schleimhäute, ferner Hypertrophien und Hyperplasien drüsiger Organe, sog. einfache Strumen, endlich eine Reihe von knorpeligen und knöchernen Auswüchsen des Skelets (sog. Ekchondrosen, Exostosen). Die geschwulstartigen quantitativen Exzesse eines dem Wesen nach typischen Wachstums bezeichneten wir als hyperplastische Geschwülste und sonderten sie von dem Gebiet der echten, autonomen Geschwulstbildungen, den heteroplastischen Geschwülsten, ab. Letztere beruhen in jedem Falle auf einem primär mehr oder weniger atypischen Wachstum, einem Wachstum, welches von vornherein von dem physiologischen Wachstumsplan des betreffenden Muttergewebes oder Mutterorganes abweicht und welches daher auch jedesmal morphologisch und biologisch atypische Gewebsprodukte liefert. Der Wachstumsexzess ist hier ein qualitativer, es verbirgt sich, wie v. Rindfleisch sagt, bei den heteroplastischen Geschwülsten das normale Wachstum mehr und mehr, die „Grenzen des artlichen Entwickelungsplanes" werden mehr oder weniger überschritten, ein „Zerrbild des physiologischen Wachstums" erscheint. In den nach dieser Richtung hin am stärksten degenerierten Geschwulstformen ist der Entwickelungsplan, welcher die Entstehung und Fortentwickelung des Muttergewebes unter normalen Verhältnissen beherrscht, völlig verlassen. Das Wachtumsprodukt kann daher auch nicht mehr als ein einfacher Auswuchs der normalen Gewebe oder Organe bezeichnet werden, sondern das qualitativ abnorme Geschwulstprodukt erscheint als ein mehr oder weniger fremdartiges Gebilde dem betreffenden Organ angehängt, ihm eingepflanzt oder es dringt gar in das normale Organ ein und zerstört es (v. Rindfleisch). Diese Einteilung in hyperplastische und heteroplastische Geschwülste muss jeder anderen Klassifikation übergeordnet sein; sie ist, weil sie das eigentliche Wesen der Neubildungen trifft, auch zugleich die natürlichste. Die Bestimmung des Grades der Abweichung des geweblichen Wachstums von den normalen Wachstumsgesetzen, die Feststellung des Grades der Wachstumsdegeneration aber, vermittelte uns, wie aus dem Vorhergehenden ersichtlich, auch innerhalb der heteroplastischen Geschwülste eine natürliche Scheidung. Wenn wir einerseits für die heteroplastischen Gewächse eine Einteilung nach histogenetischen, morphologischen und biologischen Ge-

sichtspunkten forderten, gewannen wir andererseits durch die Bestimmung des Grades der Abweichung des Wachstums vom normalen Typus (durch die Bestimmung des Grades der Ana-(Kata-)plasie, der Gewebsreife) für jede Geschwulstgattung eine annähernd gereifte und eine unreife Abart. Auf diese Weise berücksichtigte unsere Einteilung des ganzen Gebietes auch das eigentliche Wesen des blastomatösen Prozesses.

3. Entstehung. Wachstum u. Verbreitungsweise. Metastasenbildung. Rezidiventwickelung. Rückwirkung auf den Allgemeinzustand.

A. Entstehung.

In der Begriffsbestimmung, die wir von den echten Geschwülsten gegeben haben und welche diese als primär fehlerhafte, degenerative Wachstumsexcesse unseres Körpers bezeichnet, sind bereits Vorstellungen über die Entstehung der Geschwülste enthalten. Es ist mit unserer Definition gesagt, dass die Geschwülste nichts unserem Organismus wesentlich Fremdartiges darstellen, nichts, was als total heterogenes Element von aussen her an unseren Organismus herangelangt, sich in ihm einnistet und gleichsam wie ein Parasit an ihm zehrt und ihn vernichtet — ähnlich wie etwa die ältesten Autoren glaubten — sondern es ist gesagt, dass die Geschwülste als Produktionen unseres Körpers Abkömmlinge der Körpergewebe sind, ähnlich zusammengesetzt und zum Teil auch ähnlich aufgebaut, wie diese letzteren selbst. Die besondere Art und Weise der Entwickelung einer Geschwulst aus den Körpergeweben ist freilich noch einer eingehenden Betrachtung zu unterziehen. Wir werden auf viele hierher gehörige Fragen in den Erörterungen über das Wachstum und die Verbreitung, sowie über die Ätiologie der Geschwülste eingehen und hier nur das berühren, was Allgemeines über die Vorgänge bei der ersten Entwickelung einer Geschwulst bekannt ist.

Eine Frage, die bis in die neuere Zeit wenig umstritten war, jetzt aber der Gegenstand lebhafter Diskussion ist, lautet dahin: ob

das geschwulstmässige Wachstum aus der Kontinuität normaler, fertig differenzierter, organischer Gewebsverbindungen heraus erfolgt, oder ob die Kontinuität erst gestört sein muss, ehe das Wachstum in die fehlerhafte Richtung gerät. Im Sinne der ersten Ansicht wäre also anzunehmen, dass aus völlig normalen Geweben, in welchen nicht nur die Qualität der zusammensetzenden Elemente, sondern auch deren gegenseitige Anordnung und Verbindung für unsere Erkenntnis durchaus der Norm entsprechend erschiene, eine Geschwulst entstehen könnte, etwa in der Weise, dass die Gewebselemente infolge Änderung ihrer morphologischen und biologischen Qualitäten an einer oder mehreren Stellen begännen, selbstständig zu wuchern und damit die normale Komposition zu stören oder gar zu vernichten. Nach dieser Ansicht wachsen und verbreiten sich die Geschwülste auch in der Weise, dass immer mehr normales Gewebe in den blastomatösen Prozess (durch Umwandlung der normalen Zellen in Geschwulstzellen) einbezogen wird; es soll sich dabei in der Umgebung einer Geschwulst ein Reiz verbreiten, der das normale Gewebe zu gleichartiger Wucherung bringt (sog. homologe Infektion des Nachbargewebes). Die zweite Ansicht bezüglich der Entstehung der Blastome geht davon aus, dass einmal absolut beweisende Thatsachen für ein Herauswachsen der Geschwülste aus der Kontinuität normaler organischer Gewebsverbindungen nicht vorlägen, da noch niemand die allerersten Anfänge einer Geschwulst habe beobachten können; zweitens stehe eine so weitgehende morphologische und biologische Umwandlung (Metaplasie) der Gewebe, wie sie von den Anhängern der erstgenannten Richtung für die Entwickelung des blastomatösen Prozesses angenommen werde, mit allgemeinen biologischen Vorstellungen im Widerspruch. Die Anhänger der zweiten Richtung lassen daher die Geschwülste hervorgehen aus Zellen und Geweben, die sich ausserhalb der normalen organischen Verbände befinden, sei es, dass sie bei der embryonalen Entwickelung überhaupt nicht in gehöriger Weise in den Aufbau der Organe und Regionen des Körpers aufgenommen wurden (Cohnheim), sei es, dass später, im fötalen oder postfötalen Leben, normaliter geknüpfte organische Bande durch die verschiedensten Prozesse wieder gelöst, zersprengt, zerstört wurden (Ribbert). Nach dieser Auffassung gehen also alle Geschwülste aus besonderen Keimen hervor, die mit den normalen Gewebsverbänden nicht in regelrechter Verbindung stehen; aus dieser emanzipierten Stellung solle sich auch die oft so weitgehende Atypie erklären, welche die blastomatösen Gewebe sowohl morphologisch als biologisch von den normalen Geweben unterscheidet. Nach der letzteren Auffassung wachsen die Geschwülste denn auch nicht in der Weise, dass sie das normale Gewebe fortgesetzt zu einer Umwandlung in ihrem Sinne anregen, sondern sie wachsen „aus sich heraus“ (Ribbert), aus der einmal vorhandenen Keimanlage heraus, welche sich durch

fortgesetzte Teilung ihrer Elemente, oft scheinbar bis ins Unendliche, vermehrt; die Nachbargewebe werden von der Wucherung einfach verdrängt oder durchwachsen und nach und nach substituiert; eine Umwandlung in Geschwulstgewebe findet nicht statt. Im Sinne dieser zweiten Richtung wäre also nach Thatsachen zu suchen, welche zeigten, wie das geschwulstmässige Wachstum sich an Geweben und Organen abspielt, welche durch andersartige Prozesse bereits verändert sind; insbesondere wäre auf Prozesse zu achten, durch welche normale organische Gewebsverbände gestört, gelöst, zerrissen würden, und müsste sich zeigen lassen, dass gerade die zersprengten Stücke eines solchen Gewebsverbandes Neigung zeigten, zu schrankenloser Proliferation überzugehen.

Was die zuerst erwähnte Möglichkeit anlangt — das Hervorgehen einer geschwulstmässigen Neubildung aus der Kontinuität normaler organischer Gewebsverbände, so scheint insbesondere das Studium der Histogenese der Karzinome eine Entscheidung im positiven Sinne zu erlauben (s. Fig. 189). Vor allem zeigen mikroskopische Präparate kleiner Krebse der Haut und der Schleimhäute Bilder, welche nicht wohl anders gedeutet werden können, als im Sinne eines von den scheinbar völlig normalen Epithelformationen ausgehenden, kontinuierlichen Hineinwachsens der Epithelien in die Nachbargewebe. Rekonstruktionen von solchen Geschwülsten nach dem Plattenmodellierverfahren (Hauser, Petersen, Honda, Hansemann) haben ausserdem die Ansicht von einem durchaus kontinuierlichen Hineinwachsen der Geschwulst in die Unterlage befestigt. Darüber ist im Kapitel Karzinom eingehend gehandelt. Freilich sind wir auch in der Deutung der mikroskopischen Bilder von beginnenden Karzinomen vielfachen Täuschungen ausgesetzt, vor allem deshalb, weil die sog. beginnenden Karzinome entweder für eine völlig sichere Beurteilung der Histogenese schon zu weit vorgeschritten waren, oder es sich um Prozesse handelte, deren Karzinomnatur nicht über allen Zweifel sicher stand (atypische Epithelwucherungen). In der erstgenannten Hinsicht hat besonders Ribbert darauf hingewiesen, dass durch sekundäres Zusammentreffen von normalen Epithelformationen mit den krebsigen eine Umwandlung der ersteren in die letzteren vorgetäuscht werden könne.

Bei den Sarkomen und den übrigen Bindesubstanzgeschwülsten ist der Nachweis der Histogenese viel schwieriger zu erbringen, als bei den Krebsen. Die Geschwülste sind meist zu weit in ihrer Entwickelung vorgeschritten, als dass sich die Vorgänge bei der ersten Entstehung noch irgendwie sicher erkennen liessen; Geschwulstgewebe und normales Gewebe sind einerseits der Qualität nach einander oft sehr ähnlich, so dass schon dadurch die Unterscheidung erschwert wird, andererseits ist häufig infolge besonderer Wachstumverhältnisse (Infiltration) Geschwulstparenchym und das nachbarliche Ge-

webe so innig vermischt, dass man wohl von einem „Aufgehen" des letzteren in das erstere sprechen kann; aber ob das durch Destruktion geschieht oder dadurch, dass sich das normale Gewebe in Geschwulstgewebe umwandelt — darüber kann man angesichts der histologischen Bilder streiten. Obendrein muss man berücksichtigen, dass die Nachbargewebe, einer sich entwickelnden Geschwulst gegenüber, sich selten ganz passiv verhalten, sondern dass sich — abgesehen von exsudativ-entzündlichen Prozessen — in der Umgebung von Tumoren proliferative Vorgänge entwickeln, die als reaktive Lebensäusserungen gelegentlich bedeutende Grade annehmen können. Nun liegt es freilich nahe, falls man in der nächsten Umgebung des Geschwulstparenchyms an dem normalen Gewebe Proliferationen bemerkt, anzunehmen, dass hier das normale Gewebe im Begriffe sei, sich an der Geschwulstbildung zu beteiligen, in dem Sinne, dass es ebenfalls in die geschwulstmässige Wucherung gerate. Diese proliferativen Vorgänge in der Umgebung von Geschwülsten werden insbesondere dann als beginnende geschwulstmässige Metamorphose imponieren, wenn Geschwulstparenchym und Nachbargewebe kongenial sind, wenn es sich also z. B. um proliferative Prozesse im nachbarlichen Bindegewebe einer Bindesubstanzgeschwulst, z. B. eines Sarkoms, handelt. Bei eklatant differenter Qualität des Geschwulstparenchyms und des Nachbargewebes ist man heutzutage vorsichtiger in der beregten Deutung von proliferativen Prozessen, die sich etwa in der Nachbarschaft abspielen. Früher war man allerdings geneigt, auch hier von Übergängen der normalen Gewebe in die Geschwulst zu sprechen und liess z. B. die in der Umgebung einer epithelialen Geschwulst, eines Karzinoms, zu beobachtenden Wucherungen von Bindegewebszellen, Gefässendothelien, Knorpelzellen etc. als Übergangsbilder dieser Bindesubstanzzellen in die Epithelzellen des Karzinoms gelten. Heutzutage erkennt man eine derartige Umwandlungsfähigkeit differenzierter Zellen nicht mehr an und deutet die besagten proliferativen Prozesse an der Bindesubstanz im Bereich und in der nächsten Umgebung von Epithelgeschwülsten als reaktiv, im Sinne einer einfach entzündlichen oder hyperplastischen oder regenerativen Wucherung. Dagegen ist man auch heute noch geneigt, Wucherungen an Epithelgebilden im Bereich von Epithelgeschwülsten besonders dann im Sinne einer Umwandlung der normalen Gewebe in Geschwulstgewebe zu deuten, wenn das Epithelgewebe der Nachbarschaft und das der Geschwulst gleicher Abstammung sind. Man vergisst dabei, dass auch an Epithelformationen sich ausgedehnte Wucherungen bei entzündlichen, hyperplastischen und regenerativen Prozessen abspielen, Wucherungen, die gelegentlich sogar bis zu einem gewissen Grade formell atypischen Charakter haben können; es kann daher etwas Ähnliches als Reaktion auch in der Umgebung von Epithelgeschwülsten vorhanden sein. Auf alle diese Punkte ist bei Beurteilung der Histogenese einer Ge-

schwulst zu achten und es erhellt aus dem Gesagten, dass das Studium der Histogenese ein überaus schwieriges ist und dass man dabei vielen Irrtümern ausgesetzt ist.

Die Unsicherheit, welche allen histogenetischen Untersuchungen anhaftet, erklärt sich aus der Art des Untersuchungsobjektes und der damit zusammenhängenden Schwierigkeit einer exakten Beweisführung. Wir haben es bei unseren histogenetischen Studien mit histologischen Präparaten zu thun, in welchen das Leben der Gewebe in einem bestimmten Augenblick festgehalten ist; so ergiebt sich der Beobachtung eine Summe von räumlich nebeneinander liegenden geweblichen Zuständen, die nun der forschende Geist wieder zeitlich zu beleben versucht: die Zustände werden auseinander heraus entwickelt, die Zellen bewegen sich, die mannigfachsten Verwandlungen spielen sich ab, man „sieht", wie das und jenes wird — kurz mit schweifender Phantasie wird den toten Objekten Leben eingehaucht. Das kehrt in allen histogenetischen Schilderungen wieder. Hansemann hat sich schon über die Freiheit beklagt, mit der man hierbei vorgeht. Und doch — wird dem wirksam entgegenzusteuern sein? Bis zu einem gewissen Grade gewiss. Man wird seine Phantasie beschränken können, man wird vorsichtiger in der Beurteilung der histologischen Objekte werden, auch mehr wählerisch in der Form der Darstellung — aber völlig wird man den bisher betretenen Weg der Untersuchung nicht verlassen können. Und zwar nicht nur, weil es von überaus verführerischem Reize ist, dem erstarrten Mikrokosmus unserer Präparate mit dem eigenen Geist Leben einzuhauchen und so die Starre zu lösen, sondern auch weil eine andere Art, zum Ziele zu kommen, gar nicht möglich ist, so lange wir nicht die Gewebe in lebendigem Zustand beobachten können. Freilich darf nicht vergessen werden, dass unsere histogenetischen Studien bei Geschwülsten unterstützt sind durch einen Schatz von Erfahrungen, die wir durch Untersuchungen anderer Lebensvorgänge erworben haben und dass ferner unsere Studien an Geschwülsten dadurch gefördert werden, dass wir durch Untersuchung möglichst vieler Objekte den ganzen Prozess der Blastomatose thatsächlich in den verschiedensten Stadien fixiert zur Beobachtung bekommen. Das darf nicht unterschätzt werden. Aber immerhin bleibt noch vieles mangelhaft und lückenhaft, zumal die Anwendung des Experimentes, welche bei anderen Untersuchungen so grossen Vorteil gewährt, bei den Geschwulstbildungen bisher zu keinem Ziele geführt hat — wenigstens ist es bisher noch Niemandem gelungen, ein echtes Blastom experimentell zu erzeugen. Alles dies zusammengenommen, darf man sagen, dass die Histogenese der Geschwülste ein noch nicht genügend aufgeklärtes Gebiet der Onkologie ist.

Wenn wir vorhin, insbesondere durch Anführung der Karzinome der Deckhäute, die Meinung aussprachen, dass eine Geschwulstbild-

ung aus der Kontinuität anscheinend normaler organischer Zellverbände heraus erfolgen könne, so haben wir damit wenigstens eine der vorhin aufgeworfenen Hauptfragen der histogenetischen Forschung im positiven Sinne entschieden. Es erübrigt noch, auf die zweite Frage einzugehen, ob nämlich eine primäre, durch irgendwelche andersartige Prozesse bedingte Lösung organischer Gewebsverbindungen jedesmal oder häufiger zur Geschwulstbildung führt, oder überhaupt zu einer solchen wenigstens disponiert. Dass nicht immer erst eine Lösung organischer Bande vorausgegangen sein muss, ehe eine Geschwulst entstehen kann, das ergiebt sich ja aus der von uns eben als gesichert angenommenen Thatsache, dass die Blastomatose sich auch direkt aus der Kontinuität der organischen Verbindungen entwickeln kann. Dass aber andererseits eine Störung der organischen Zusammenfügung der Gewebe nicht immer, auch nicht häufig, zur Blastomatose führt, das ergiebt sich aus dem Studium der einschlägigen Verhältnisse ohne Weiteres. Wir sehen bei traumatischen Einwirkungen plötzlich in Szene gesetzte, bei chronischen Entzündungen sehr langsam und allmählig erfolgende Lösungen des organischen Zusammenhanges, und können derartige Störungen experimentell auf die verschiedenste Weise hervorbringen — in der Regel tritt aber an den zersprengten oder verlagerten Teilen einer ursprünglich organisch geordneten Gewebsverbindung keine blastomatöse Entwickelung hervor, sondern es machen sich Anläufe zur Regeneration oder Erscheinungen von Rückbildung und einfacher Atrophie geltend, die meist zu definitivem Schwund führen. Dagegen sprechen die Thatsachen dafür, dass ein primäres Nichtknüpfen organischer Bande eher zur Blastomatose disponiert, als ein sekundäres Zerreissen von Verbindungen, die von vorneherein richtig gebildet waren. Wir werden bei der Erörterung der Ätiologie sehen, welche grosse Rolle Entwickelungsstörungen aller Art für die Entstehung von Geschwülsten spielen. Wir werden sehen, wie sich aus überschüssig und fehlerhaft gebildeten, aus mangelhaft rückgebildeten, abnorm persistierenden, aus versprengten und ausser organischem Zusammenhang stehenden Gewebskeimen, auch aus Geweben, die von vornherein nicht in normale Beziehungen zu den regulierenden Einheitsorganen unseres Körpers getreten sind, Geschwülste entwickeln. Nach dieser Richtung hin ist also Ribbert, welcher die Frage der Entstehung von Geschwülsten aus Keimen, die sich ausserhalb von organischen Verbänden befinden, in besonders eingehender Weise erörtert hat, durchaus beizustimmen. Ob eine sekundäre Lösung normal bestehender organischer Gewebsverbindungen im ausdifferenzierten Organismus die direkte Ursache einer Geschwulstbildung werden kann, das ist zur Zeit eine noch offene Frage, die man aber nach den bisherigen Erfahrungen nicht bejahen kann.

Als Ergebnis unserer histogenetischen Betrachtungen können wir also feststellen, dass erstens einige Thatsachen vorliegen, die nicht wohl anders gedeutet werden können, als dass eine Geschwulstentwickelung, von scheinbar normalen Geweben aus, völlig kontinuierlich, erfolgen kann, dadurch, dass die scheinbar normalen Elemente durch Teilung in ungemessene Vermehrung geraten und eine mehr oder weniger atypische Wachstumstendenz erkennen lassen. Dass bei diesem kontinuierlichen „Übergang" scheinbar normaler Gewebszellen in geschwulstmässig wuchernde Parenchymzellen morphologische Veränderungen an den Gewebselementen oft genug beobachtet werden können, soll hier nur beiläufig erwähnt werden, aber zugleich betont werden, dass derartige Abweichungen bei der beginnenden Blastomatose auch fehlen können. Auch müssen wir als möglich zugeben, dass die betreffenden, kontinuierlich in Geschwulst übergehenden Gewebe, vielleicht gar nicht völlig normal sind, sondern nur für unsere Untersuchung so erscheinen. Wir werden später sehen, dass wir viele Thatsachen der Onkologie nur durch die Annahme einer bestehenden Disposition (lokaler und allgemeiner Natur) erklären können, und wir werden bei Besprechung der Geschwulstdisposition auch darauf zurückkommen, dass in scheinbar normalen Geweben Fehler der idioplastischen Ausbildung enthalten sein können, für die wir einen morphologischen Ausdruck mit unseren Hilfsmitteln nicht finden, die aber dennoch vorhanden sind, und die unter pathologischen Verhältnissen sich durch höchst eigenartige Lebensäusserungen der betreffenden Gewebe manifestieren können. Zweitens haben wir erwähnt, dass Geschwülste häufig aus Gewebskeimen entstehen, die entweder gar nicht oder wenigstens fehlerhaft in die organischen Verbindungen des Körpers aufgenommen sind: wir bemerkten in dieser Beziehung, dass durch Störungen der normalen Entwickelungs- und Rückbildungsvorgänge vielfach Gelegenheit zur Schaffung derartiger Keime gegeben ist. Ob drittens durch sekundäre Lösung primär richtig gefügter und richtig differenzierter Gewebe auf Grund von Prozessen aller Art, von Traumen, von Entzündungen etc., eine Grundlage zur Geschwulstentwickelung geschaffen werden könne, schien uns noch näherer Untersuchung bedürftig, im ganzen aber unwahrscheinlich. Wir versparen uns aber die eingehende Erörterung dieser Frage auf später. Hiezu s. Fig. 189.

Ich will hier beiläufig erwähnen, dass eine Reihe von Autoren die erste Entstehung einer Geschwulst auf Verschiebungen des Gewebsgleichgewichts in dem Sinne zurückführt, dass durch vorausgehende oder wenigstens gleichzeitige Veränderungen in der Umgebung die latente Wachstumsenergie eines Gewebes gewissermassen in die That umgesetzt werde. Boll hat schon von einem Grenzstreit zwischen Epithel und Bindegewebe gesprochen, der beim Krebs wieder erwache, nachdem er mit dem Ende der normalen Differenzierung des Organismus zum Stillstand gekommen sei. Thiersch sah in den senilen Veränderungen des Bindegewebes die Ursache des abnormen Tiefenwachstums des Epithels beim Krebs. Ribbert lässt jedes Karzinom mit einer primären Bindege-

webswucherung beginnen, welche Epithelien abschnürt und sie dadurch zu wucherungsfähigen Keimen macht. Heidemann lässt auch erst das Stroma krank werden, ehe das Epithel bei beginnendem Krebs in die Tiefe wächst; er sagt, die Epithelien wucherten infolge irgend einer Reizwirkung; dem Bindegewebe werde dadurch seitens des Epithels die Ernährung entzogen (!); das Bindegewebe werde atrophisch und dabei zellreich (!); dann wachse das Epithel ein. Auch Fütterer lässt die Epithelien bei der Entstehung des Krebses nicht allein, sondern Hand in Hand mit verändertem Bindegewebe in die Tiefe wachsen. Im Allgemeinen kann man jedoch sagen, dass die Annahme einer Veränderung der statischen Beziehungen der Gewebe zur Erklärung der Erscheinungen des geschwulstmässigen Wachstums nicht genügt. Abgesehen von der Unmöglichkeit eines strikten Beweises würde der Wegfall von Wachstumswiderständen oder Wachstumshemmungen durchaus nicht die fehlerhafte Richtung erklären, in welche das Wachstum bei der Geschwulstbildung gerät. Eine Störung des Gewebsgleichgewichts mag bei vorhandener Disposition eines Gewebes zur blastomatösen Entartung für das Ausleben dieser Disposition von Bedeutung sein, aber die direkte Ursache des geschwulstbildenden Prozesses können gewebliche Gleichgewichtsstörungen nicht sein. Näheres darüber später.

Ein Punkt, der bei Beurteilung der Histogenese einer Geschwulst von grösster Wichtigkeit ist, ist folgender: Da die meisten Geschwülste in dem Stadium, in welchem sie zur Untersuchung kommen, bereits so weit vorgeschritten sind, dass über die erste Entstehung nichts mehr auszusagen ist, glaubt man aus dem Studium des fertig gebildeten Geschwulstgewebes, noch mehr aber aus dem Verhalten des Geschwulstparenchyms zu der Umgebung im Bereich der Randpartien, zu richtigen Vorstellungen über die Histogenese zu kommen. Dabei werden Fehler begangen, auf die Ribbert und seine Schüler, auch der Verfasser, in mehreren Arbeiten hingewiesen haben. Wenn das Geschwulstparenchym aus Geweben besteht, welche bekannten normalen Geweben gleichen, so darf daraus nicht ohne weiteres geschlossen werden, dass die Geschwulst durch blastomatöse Metamorphose der betreffenden normalen Gewebe sich entwickelt habe. Es kommt auch vor, dass in Geschwülsten nicht nur ein bekanntes normales Gewebe imitiert wird, sondern es findet häufig auch eine höhere Organisation in Geschwülsten statt, so dass nun meist auch rudimentäre Nachbildungen der entsprechenden normalen organischen Einheiten vorkommen, z. B. von Drüsenläppchen. Findet man in einer Geschwulst solche Analoga von organischen Einheiten, und daneben ungeordnete atypische Wucherungen, dann liegt die Versuchung nahe, anzunehmen, es sei hier wirklich ein Übergang normaler Gewebsformationen in Geschwulstgewebe im Gange. In Wirklichkeit hat man nur verschiedene Entwickelungsstadien der Geschwulst selbst vor sich; von Übergängen zwischen normalem Gewebe und Geschwulstparenchym kann nicht die Rede sein, da ja alles vorhandene Gewebe der Geschwulst angehört. Noch wichtiger ist es darauf hinzuweisen, dass man im Bereich der Randpartien einer Geschwulst zu allermeist keine Studien bezüglich der Entstehung machen kann, sondern nur Untersuchungen über das Wachstum. Es ist, wie noch auseinanderzusetzen sein wird, eine unrichtige Vorstellung, dass an der Peripherie von Geschwülsten fort-

gesetzt eine Umwandlung des normalen Gewebes in Geschwulstgewebe erfolgt. Das kommt in den wenigen Fällen vor, in welchen die Geschwulstentwickelung im Beginne ist, und noch nicht der ganze, zur Blastomatose disponierte Gewebsbezirk in die geschwulstmässige Wucherung aufgegangen ist. Die Geschwülste entwickeln sich aber in der Regel von kleinen Bezirken aus, seltener von mehreren Stellen eines Bezirkes, noch seltener an vielen Stellen eines Organs oder Systems gleichzeitig. Über die erste Entstehung einer Geschwulst kann daher nur dann etwas ausgesagt werden, wenn wir — selten genug — in die glückliche Lage kommen, eine eben beginnende Geschwulstbildung zu untersuchen. Ist die regionäre Anlage zur Blastomatose erschöpft, wenn ich mich der Kürze halber so ausdrücken darf — dann erfolgt das Wachstum der Geschwulst nur aus eigenen Mitteln (Ribbert, Borrmann, Verfasser), durch fortgesetzte Teilung und Vermehrung der einmal vorhandenen Geschwulstzellen, und die Randpartien einer Geschwulst vermögen nichts mehr über deren Entstehungsgeschichte auszusagen. Wie oben erwähnt, kommen allerdings in der nächsten Umgebung von Geschwülsten oft genug Wucherungen vor, die aber vorsichtig zu beurteilen sind und im Sinne einer Reaktion der normalen Gewebe gegenüber der Geschwulst angesehen werden dürfen. Mit der Erörterung dieser Fragen kommen wir zu einer Besprechung des Wachstums der Geschwülste.

Die Erörterungen über die Möglichkeit einer Umwandlung von normalen Zellen in Geschwulstzellen — unter Änderung morphologischer und biologischer Qualitäten — veranlasst uns, über die Umwandlungsfähigkeit, Metaplasie, der Gewebe Einiges zu sagen. Virchow verstand unter Metaplasie die Veränderung des Gewebscharakters unter Persistenz der Zellen. Trotz dieser klaren Definition des Begriffes herrschte später grosse Willkürlichkeit in dessen Anwendung; es wurde z. B. als Metaplasie bezeichnet, wenn ein Gewebe durch ein anderes ungleichartiges verdrängt oder ersetzt wurde. Das geht nicht an. Ebensowenig darf man von Metaplasie sprechen, wenn Zellen unter Veränderung äusserer Bedingungen, z. B durch Druckwirkung, ihre Form ändern, nicht aber ihre Struktur bezw. ihren Artcharakter (Lubarsch); wenn in einer Cyste, in welcher der Binnendruck ein gewisses Maass übersteigt, cylindrisches Epithel zu plattem Epithel wird, ohne dass nun die platten Zellen auch wirklich echtes Plattenepithel (mit Protoplasmafaserung, Stachelpanzer, ev. typischer Verhornung) werden, so haben wir eine einfache Anpassung an veränderte Bedingungen, eine histologische Accommodation (Hansemann), Pseudometaplasie (Lubarsch), vor uns. Dasselbe ist der Fall, wenn bei der Glomerulonephritis productiva die massenhaft desquamierten Kapselepithelien durch Druck an die Wand der Kapsel gepresst werden und dabei wie Spindelzellen aussehen, ohne wirkliche spindelige, faserbildende Bindegewebszellen geworden zu sein.

Eine echte Metaplasie, die Lubarsch definiert als den Ersatz einer spezifischen Zell- oder Gewebsstruktur durch andersartige, ebenfalls bestimmt differenzierte, von gleichartigem Gewebe gebildete Struktur, kommt nun innerhalb gewisser, sehr beschränkter Grenzen vor und zwar entweder ohne oder mit Wucherung. Wenn sich z. B. Fettgewebe in Schleimgewebe umwandelt, verlieren die Fettzellen allmählig ihr Fett und nehmen die sternförmige Gestalt der Schleimgewebszellen an, die sie vor der Infiltration mit Fett gezeigt hatten. Bindegewebe und Knorpelgewebe können ebenso unter Persistenz der Zellen und Änderung der Interzellularsubstanzen in Schleimgewebe übergehen; Schleimgewebe und einfaches Bindegewebe können durch Aufnahme von Fett in Fettgewebe übergehen; fibrilläres Bindegewebe kann sich direkt in Knochen verwandeln, indem die fibrilläre Zwischen-

substanz (meist nach einer Art Hyalinisierung) durch Aufnahme von Kalksalzen zur Knochengrundsubstanz, die Bindegewebszellen zu verästelten Knochenkörperchen werden; auch das Umgekehrte kommt vor. Flache Endothelien können sich, ohne dass Neubildung einträte, in epithelartige kubische und cylindrische Deckzellen umwandeln. Die progressive Metaplasie Lubarschs zeigt uns im Gegensatz zu den eben genannten Beispielen eine durch einen Neubildungsprozess vermittelte Umwandlung des Gewebscharakters. Hier kann man sich vorstellen, dass die Zellen bei der Teilung (Mitose) auf ihren Artcharakter zurückgehen und nun in eine andere, aber in eben diesem Artcharakter bereits begründete Entwickelungsrichtung gelangen; Veränderung der äusseren Bedingungen sind auch hierbei vielfach bestimmend für die neue Richtung. Sofern sich bei dieser Art der Metaplasie eine höhere Fortentwickelung beobachten lässt, kann man von prosoplastischer Metaplasie sprechen: diese Vorgänge gehören zum Teil in das Gebiet der Regeneration, wie z. B. die Umwandlung wuchernder Epithelien von Ausführungsgängen in spezifisch funktionierende Zellen (z. B. Gallengangsepithelien in Leberzellen). Andererseits kommt auch ein Übergang höher differenzierter Zellen in weniger differenzierte vor (anaplastische Metaplasie), so z. B. können wahrscheinlich Gliazellen wieder zu Ependymzellen werden; die Regeneration der Epidermis kann von den Ausführungsgängen der Hautdrüsen aus erfolgen.

Auch die, ebenfalls noch unsicher zu deutenden Fälle von „Rückbildung" an experimentell verlagerten Zellen gehören hierher, Vorgänge, auf die Ribbert besonderes Augenmerk gerichtet hat. Unter „Rückbildung" versteht Ribbert Metamorphosen, bei welchen spezifisch differenzierte Zellen (mit oder ohne vorhergehende Neubildung) auf einfachere Stufen der Differenzierung zurückgehen. Ribbert beobachtete solche Veränderungen bei Epithelien, welche auf verändertes (chron. entzündetes) Bindegewebe geraten: dabei wird Cylinderepithel des Magens kubisch, das Cylinderepithel der Bronchen (bei Ektasie) kubisch und geschichtet; platte Epithelien der Lungenalveolen, Endothelien werden kubisch, Nieren-Hodenepithelien werden bei interstitiellen Entzündungen kubisch, indifferent etc.; bei atrophischen Prozessen im Herzmuskel wurden die Muskelfasern kernreich und hohl, also den embryonalen ähnlich. Besonders sah Ribbert Rückbildungen bei seinen Transplantationsversuchen: an transplantierten Speicheldrüsen z. B. wurden die Drüsenzellen einfacher, das Epithel der Ausführungsgänge wurde mehrschichtiges Plattenepithel, ähnlich dem der Mundhöhle, von dem ja die Speicheldrüse entwickelungsgeschichtlich abstammt. Lubarsch und Aschoff haben diese Rückbildungsvorgänge teils als atrophische Prozesse, teils als unvollkommene regenerative Vorgänge gedeutet; Lubarsch meint, dass eine Entwickelungshemmung im Spiele sei, insofern als das bei den Transplantationen neugebildete Gewebe infolge der veränderten äusseren Einflüsse nicht zur völligen Ausbildung gelange. Ribbert bemerkt auf diese Einwände, dass Atrophie und Rückbildung sich dadurch unterscheiden, dass bei letzterer der Verlust der Differenzierung nicht ganz allmählig erfolge, sondern ein weniger differenziertes Zwischenstadium eingeschaltet sei, auch zeigten sich die Rückbildungserscheinungen hauptsächlich an neugebildeten Zellen. Ich bin der Meinung, dass ein Teil der als Rückbildung gedeuteten Bilder ins Gebiet der Atrophie gehören; andere dieser Bilder gehören aber, wie ich glaube, in das Gebiet der unvollkommenen (unvollendeten) Regeneration, wieder andere fasse ich auf als wirkliche Rückbildung, als eine infolge Änderung der äusseren Verhältnisse und vielleicht infolge Funktionsmangel eingeleitete Rückkehr auf einen einfacheren Zustand (Dauerzustand), aus dem die Gewebe bei geeigneten Bedingungen wieder in den höher differenzierten übergehen können.

Lubarsch bezeichnet die echte Metaplasie auch als Umdifferenzierung; ich möchte diese Bezeichnung nicht empfehlen, da sie Vorstellungen von einer so gründlichen Umgestaltung des Zellcharakters hervorrufen könnte, wie sie in den metaplastischen Vorgängen sich sicher nicht abspielen. Denn was wir Sicheres über echte Metaplasie wissen, hält sich in engsten Grenzen. So kommt es, dass namhafte Autoren, wie Hansemann, von wirklicher Metaplasie nichts wissen wollen, und alle hierher gerechneten Vorgänge als histologische Accommodation und Zellvariation erklären. Wir werden jedoch sehen, dass das Dogma der absoluten Spezifität der Zellen (omnis cellula e cellula ejusdem generis — Bard) nur bedingte Gültigkeit hat, dass die Zellen bis zu einem gewissen Grad verwandlungsfähig sind.

Histologische Accommodation und Metaplasie verhalten sich dabei so, dass im Verlaufe resp. auf dem Boden der histologischen Accommodation echte metaplastische Prozesse an den Zellen sich entwickeln können, aber nicht unter allen Umständen entwickeln müssen.

Wir können Metaplasien an Epithel- und Bindesubstanzgeweben unterscheiden: Was erstere anlangt, so kommt es vor, dass sich Cylinder- (Flimmer-)epithel oder Übergangsepithel in echtes Pflasterepithel (ev. mit ausgiebiger Verhornung) verwandelt (in Nase, Paukenhöhle, Kehlkopf, Luftröhre, Bronchien, Uterus, Gallenblase, Nierenbecken, Urether, Harnblase, Mastdarm). Umgekehrt kann sich z. B. das Übergangsepithel der Harnblase in geschichtetes Cylinderepithel verwandeln. Das ist besonders bei chronisch entzündlichen, katarrhalischen und hyperplastischen Zuständen der betr. Schleimhäute der Fall. Später wird gezeigt werden, wie von dem metaplasierten Epithel gerne bösartige Geschwulstbildung (s. u. Karzinom) ausgeht. Dass eine primäre Geschwulst von Cylinderepithelien gebildet ist, während in den Metastasen echtes Plattenepithel auftritt (Pollack), habe ich noch nicht beobachtet. Zweitens können sich flache Endothelien der Blut- und Lymphgefässe, auch die platten Deckzellen der serösen Häute in kubische und cylindrische Zellen umwandeln. Lubarsch sah sogar im Bereich einer papillösen Efflorescenz einer Herzklappe schleimbereitende Cylinderzellen (Becherzellen) als Oberflächenbelag. Hierzu möchte ich meine Beobachtungen erwähnen, die zeigen, dass unter gewissen Verhältnissen die serösen Deckzellen Schleim produzieren können. Bei Besprechung der von Endothelien ausgehenden Geschwulstbildungen (Endotheliome) wird sich zeigen, dass diese Umbildungsfähigkeit der Endothelien zur Entwickelung drüsenartigen Parenchyms mit hyalinen und schleimigen Ausscheidungen in diesen Tumoren führen kann.

Unter den Bindesubstanzmetaplasien ist zu erwähnen die Umwandlung von Bindegewebe in Schleimgewebe, und von Schleimgewebe in Fettgewebe und umgekehrt, von Knorpel in Schleimgewebe und umgekehrt, von Knorpel in Bindegewebe, von Bindegewebe in Fettgewebe, in Knorpel- und Knochengewebe u. s. w. Besonders letzterer Vorgang, die metaplastische Entwickelung von Knochen aus Bindegewebe, ist sehr häufig und verbreitet: man findet sie (abgesehen von der Heilung von Knochenbrüchen) in der Chorioidea, Sklera, in der Pia und Dura mater (in letzterer nicht verwunderlich, da diese Haut bis zu einem gewissen Lebensalter als inneres Periost fungiert), in pleuritischen Schwielen, in Arterien (Cohn, Bensen-Orth, Rohmer, Mönckeberg), in den Herzklappen (Rohmer, Rosenstein; Letzterer fand sogar Knorpel), in der Lunge (Arnsperger, Pollack, Jerusalem, Verfasser), in Lymphknoten (Pollack), in den Tonsillen (Pollack), in den Muskeln bei der Myositis ossificans progressiva und nach traumatischen Einwirkungen, endlich im Stroma der verschiedensten Geschwülste (s. a. u. Osteom). Der Knochen bildet sich (mit Vorliebe in der Umgebung nekrotischer, verkalkter Herde) entweder direkt aus präexistierendem Bindegewebe oder aus neugebildeten, vernarbendem Bindegewebe; Osteoblasten und Osteoklasten können bei nachweisbaren Appositions- und Resorptionsprozessen fehlen; Auflösung der vorhandenen Kalkherde durch gefässhaltiges Bindegewebe (Mönckeberg) spielen eine grosse Rolle bei der Knochenentwickelung. Der entstandene Knochen kann völlig typisch gebaut sein. Dass Knorpel aus Endothelzellen gebildet werden könne, hat Beneke behauptet; ich habe das noch nicht beobachtet. Unter den metaplastischen Vorgängen spielt auch die Frage des Übergangs glatter in quergestreifte Muskelfassern eine Rolle; ich habe diese Frage bei Besprechung der Myome und Myosarkome, wo sie grosses Interesse beansprucht, erörtert und mich dort gegen eine derartige Metaplasie entschieden; die beiden Muskelsorten haben auch entwickelungsgeschichtlich nichts miteinander zu thun: die quergestreifte Muskulatur geht aus spezifischen Bildungen des Mesoderms hervor, die glatten Muskelfasern sind Produkte des Mesenchyms.

Dass sich Epithelien in Bindegewebszellen und umgekehrt letztere in erstere umzuwandeln vermöchten, das wird wohl heutzutage von den meisten Autoren mit Recht bezweifelt. Die Beteiligung der Endothelzellen der Blut- und Lymphgefässe und der serösen Deckzellen an der Entstehung von Bindegewebe gehört nicht hierher, da den genannten Zellen eine Sonderstellung zukommt und sie im Laufe der Entwickelung in innigere Zugehörigkeit zum Bindegewebe getreten sind. Manche

rechnen freilich die Endothelien zu den echten Epithelien, indem solche Autoren als Epithelien in morphologischem Sinne alle zu einem Deckgewebe (Epithem, Marchand) angeordnete Zellen bezeichnen (Hansemann). Auch wird darauf hingewiesen, dass die Endothelien entwickelungsgeschichtlich keine einheitliche Gruppe seien, indem z. B. die Deckzellen der Serosa vom epithelialen Mesoderm, die Gefässendothelien nach einigen Autoren vom Entoderm abstammten und dadurch also in Beziehungen zu den echten Epithelien träten. Wenn man aber die Begriffe Epithel und Endothel nicht nur morphologisch und genetisch, sondern auch biologisch definiert (s. S. 274 ff.), dann wird man leicht eine Trennung gewinnen und so niemals in die Lage kommen, eine Metaplasie von echten Epithelien in Bindesubstanzen oder umgekehrt annehmen zu müssen.

Ich will nicht verfehlen, darauf hinzuweisen, dass manche Autoren die angeführten Beispiele als echte Metaplasie grossenteils nicht anerkennen wollen, sondern die betreffenden Thatsachen auf eine Keimverlagerung beziehen oder so erklären wollen, dass Substitutionen von Gewebe durch andersartiges, benachbartes Gewebe stattfinden. So wird z. B. die Knochen- (und Knorpel)-Bildung in der Pia, in der Sklera und Chorioidea, in den Muskeln, in der Pleura, in den Tonsillen etc. auf Verlagerung chondro- oder osteoblastischer Keime aus der Nachbarschaft oder gar aus dem Knochenmark durch Embolie (Jerusalem) bezogen. Ähnliches geschieht bezüglich der Epithelmetaplasien; hier denkt man auch ausser an Keimversprengung an ein Hinüberwachsen der neuen Epithelsorte auf die Stelle der zu Grunde gegangenen alten, von der Nachbarschaft her (ev. mit Hilfe von Perforationen, Fisteln etc.), zumal diese Epithelmetaplasien am häufigsten noch bei chronischen Reizzuständen und Entzündungen auftreten (s. S. 665). Dazu muss bemerkt werden, dass allerdings derartige Versprengungen und Substitutionen vorkommen und eine Metaplasie vortäuschen können, dass aber andererseits kein Zweifel an dem Vorkommen echter Metaplasien der vorgenannten Art bestehen kann.

Wie soll man sich nun die Grundlagen einer echten Metaplasie denken? und wo sind die Grenzen derselben im menschlichen Organismus? Auf diese Fragen kann man mit folgenden Überlegungen antworten: Die Spezifität der Zellen wird nach der Ansicht der Autoren erreicht entweder auf Grund fortgesetzter ungleicher Verteilung des Erbplasmas (Bard, Weismann, Roux, Hansemann) oder auf Grund gleichmässiger Verteilung des letzteren mit spezieller Differenzierung infolge von Arbeitsteilung bezw. durch Anpassung an die jeweiligen Verhältnisse (Hertwig, Naegeli, Hugo de Vries, Benda). Vielleicht ist ein vermittelnder Standpunkt möglich, wie er schon in der Weismannschen Hypothese angedeutet ist, welche von dem Zurückbleiben von Eigenschaften der Mutterzellen in Gestalt von Nebenplasmen neben den bei der Differenzierung übertragenen Hauptplasmen spricht. Jedenfalls sprechen entwickelungsgeschichtliche Thatsachen dafür, dass bei der Differenzierung Qualitäten der Mutterzellen in den Tochterzellen erhalten bleiben, oft latent, aber unter gewissen Bedingungen doch wieder erweckbar und fortbildungsfähig. Im allgemeinen kann man in dieser Beziehung sagen, dass die einzelnen Zellgenerationen desto mehr Qualitäten gemeinsam haben, je enger sie verwandt sind, dass aber diese Gemeinsamkeit auch unter verwandten Arten mit der Höhe der Differenzierung abnimmt. Es gelten aber auch noch andere Gesichtspunkte, wie sogleich gezeigt werden wird.

Nach dem Gesagten ist es bei Beurteilung des Zustandekommens metaplastischer Prozesse sehr wichtig, auf die entwickelungsgeschichtlichen Beziehungen der Gewebe zurückzukommen; jedoch würde man mit dem Hinweis, dass die Keimblätter die Grenze bezeichnen, innerhalb welcher Metaplasien vorkommen, den thatsächlichen Verhältnissen nicht völlig Rechnung tragen. Denn, wie Lubarsch bemerkt, kommt es ja vor, dass Epithelien entodermaler Abstammung sich in solche vom Charakter der ektodermalen verwandeln. Man darf also nicht einfach die Beziehungen zu den Keimblättern herstellen, sondern muss die Entwickelungsgeschichte des betreffenden Gewebes genauer verfolgen und insbesondere diejenigen Punkte der Entwickelung fixieren, wo eingreifende Änderungen der Entwickelungsrichtung Platz gegriffen haben. Das Ektoderm bildet unter anderem ausser der Epidermis das Nervensystem; es wird aber niemals vorkommen, dass Epidermiszellen zu Nervenzellen metaplasieren. Das Entoderm bildet die verschiedensten drüsigen Organe, deren spezifische Parenchymzellen nie und nimmer ineinander übergehen können. Das

Mesoderm liefert unter anderem die Muskelplatten und die Niere, aber die Harnkanälchen können niemals sich in quergestreifte Muskelfasern verwandeln oder umgekehrt. Aus dem Mesenchym gehen glatte Muskulatur und Knorpel bezw. Knochen hervor, aber niemals giebt es eine Metaplasie zwischen diesen beiden Geweben. Es finden sich eben zu verschiedenen Zeiten der Ontogenese in verschiedenen Regionen der Keimblätter bedeutsame Wendepunkte der differenziellen Entwickelung; man braucht nur an das Coelomepithel zu erinnern, das als Keimepithel der Geschlechtsdrüsen regionär eine Differenzierung eigenster Art durchmacht; Niemand wird diese Differenzierung einer anderen Region des Coelomepithels zutrauen, oder gar annehmen wollen, dass — weil die Deckzellen der Peritonealhöhle und das Keimepithel der Ovarien in Bezug auf das Coelom enge verwandt sind — nun auch im späteren Leben eine Metaplasie möglich wäre, welche beliebige peritoneale Deckzellen befähigte, etwas wie Ureier oder dgl. zu bilden. Wohl aber können nach meinen Beobachtungen gerade von der Region des Keimepithels eigenartige bösartige Geschwülste des Peritoneums ausgehen, welche in ihrem Parenchym Bilder zeigen, die an die Entwickelung des Eierstocks aus dem Keimepithel erinnern. Die bedeutsamen Wendepunkte in der differenziellen Entwickelung, an welchen auch bei enger Verwandtschaft wichtige und einschneidende Qualitätsänderungen eintreten, fallen naturgemäss mit der Übernahme neuer physiologischer Aufgaben seitens der sich entwickelnden Gewebe zusammen. Man sollte daher die Möglichkeit einer Metaplasie vor allem innerhalb von Entwickelungsphasen suchen, die in physiologischer Beziehung zu einander gehören. Und so können wir die grösste Mehrzahl aller vorkommenden Metaplasien ohne Rücksicht auf die Keimblätter auf gewisse gemeinsame Qualitäten zurückführen, die sich in den mit gleichartigen Aufgaben betrauten Geweben erhalten haben: in den Deckzellen der inneren und äusseren Körperoberfläche und in den eigentlichen Stützsubstanzen. Einem ähnlichen Gedanken hat vielleicht Wilms Ausdruck verschaffen wollen, wenn er bei Besprechung der Metaplasie der Bindesubstanzen schreibt: „den verschiedenen Funktionen der Bindegewebszellen entspricht die Fett-, Knorpel- und Knochenzelle"; je nach dem Wechsel der Funktion könne sich daher der Gewebscharakter ändern.

Die Verwandlungsfähigkeit, welche diese Epithel- und Stützgewebe auch im ausdifferenzierten Körper unter pathologischen Verhältnissen gelegentlich zeigen, haben übrigens ihr Vorbild in der normalen Entwickelungsgeschichte: denn das Entoderm bildet ebensogut geschichtetes Pflasterepithel als Cylinder- und Flimmerepithel und auch während der normalen Entwickelung kommen gegenseitige (metaplastische) Umwandlungen dieser Epithelsorten vor; so z. B. hat der fötale Ösophagus lange Zeit Flimmerepithel, erst später erhält er Pflasterepithel. Ähnliches gilt für den Kehlkopf (Kanthak). Ähnliche Vorkommnisse im ausdifferenzierten Organismus zeigen, dass in den Deckepithelien gemeinsame Qualitäten im Lauf der Differenzierung erhalten geblieben sind, die unter gewissen Umständen wieder erweckt und fortgebildet werden können. Dass in der physiologischen Entwickelung auch die mesenchymalen Gewebe innigste Verwandtschaft zeigen, braucht nur erwähnt zu werden.

Also haben die Rückblicke in die Entwickelungsgeschichte uns zu einem Verständnis der Metaplasien im fertigen Organismus geführt. Aber noch eine Betrachtung ist naheliegend: wir sehen, dass die besprochenen Metaplasien nicht allzu häufig sind und sich unter sonst gleichen Umständen nicht immer, ja nicht einmal mit einer gewissen Regelmässigkeit entwickeln; zweitens sehen wir, dass sich an den metaplastischen Geweben häufig eine Wachstumsdegeneration, meist im Sinne einer malignen Geschwulstbildung, geltend macht. Wäre es angesichts dieser Thatsachen nicht denkbar, dass bei manchen (nämlich seltenen und auffälligen) Metaplasien Differenzierungsfehler im Spiele wären, die von vorneherein eine gewisse Abweichung vom idioplastischen Normalzustand bedeuteten? Unter gewissen Umständen würden dann diese latenten Differenzierungsfehler durch auffallende metaplastische Vorgänge und schliesslich sogar durch blastomatöse Entartung in die Erscheinung treten.

Freilich muss man gerade bei den mit Geschwulstbildung verknüpften Metaplasien, wie Lubarsch verlangt, auch die Möglichkeit des Zugrundeliegens embryonaler Keimverlagerungen in Betracht ziehen. Das ist im Einzelfall gewiss nicht leicht auseinanderzuhalten und spricht hier bei der Entscheidung sehr viel die Er-

fahrung mit. Insoferne hat Lubarsch recht, wenn er sagt, dass die Grenzen der Metaplasie im einzelnen schwer zu bestimmen seien: jedoch darf man im allgemeinen sagen, dass Metaplasien nur vorkommen an Geweben, die nicht nur bezüglich der Abstammung, sondern auch bezüglich der physiologischen Aufgaben eng zusammengehören.

Die Rolle, welche die Metaplasiefrage bei den Geschwülsten spielt, ist bereits mehrfach gestreift worden. Wir wollen nicht alle die Beispiele im Einzelnen anführen, welche zeigen, dass man gerade für die Geschwulstbildungen mit der Annahme metaplastischer Vorgänge äusserst skrupellos war.

So wurde sowohl für die Entstehung, als das Wachstum der Primärgeschwüste und der Metastasen ein Übergang von Bindegewebszellen, Gefässwandzellen in Knorpelzellen, in beliebige Sarkomzellen, in Krebsepithelien (Virchow, Billroth, Weber, R. Maier, Foerster, Wagner, Friedländer, W. Müller, H. Meyer, Sick, Vajda, Gussenbauer, Ruge-Veit), von glatten und quergestreiften Muskelfasern in Krebszellen (Virchow, Klebs, Popper, Liebmann, Wagner, Billroth, Gussenbauer) behauptet. Sogar eine Umwandlung von Leukocyten in alle möglichen Geschwulstzellen wurde früher für wahrscheinlich gehalten oder direkt behauptet (Weber, Billroth, Biesiadeki, Classen, Loeper, Klebs, Schöbl, Wagner). Auch die Blutgerinnsel liess man sich in Geschwulstgewebe verwandeln. Gussenbauer liess die Krebszellen in Lymphdrüsen aus den Gerüstzellen der Ampullen und Markschläuche, ferner auch aus den Lymphkörperchen hervorgehen; ähnlich Hoggan. Zehnder liess eine derartige Umwandlung nur für das Sarkom, nicht für den Krebs zu. Besonders waren es die Blut- und Lymphgefässendothelien, welche der Umwandlung in Krebsepithel für fähig erklärt wurden (Köster, Klebs, Gussenbauer, Buhl-Nobiling, Vogel, Rajewsky, Pagenstecher, Hoggan, Landerer, Klein). Auf dem Standpunkt der alten Virchowschen Lehre von dem Hervorgehen des Karzinoms aus Bindegewebszellen steht noch heute Langerhans. Besonders wurde und wird z. T. heute noch eine weitgehende Metaplasie zugelassen, wenn es sich um die Erklärung der Entstehung von Mischgeschwülsten handelt, vor allem von jenen Mischgeschwülsten, welche Gewebe enthalten, die an dem betreffenden Entwickelungsort der Geschwulst nicht vorhanden sind. Wir werden später (s. S. 817) sehen, wie hier eine Reihe von Autoren in weitgehendster Weise Umwandlungen der präexistierenden Körpergewebe zu den verschiedensten Geschwulstparenchymen zulässt, während andere die Cohnheimsche Hypothese der versprengten Keime Anwendung zieht (Wilms, Arnold, Klebs, Hinsberg u. A.). Jedenfalls soll hier betont sein, dass nach unseren Erfahrungen eine grossartigere metaplastische Umwandlungsfähigkeit der Gewebe, als wir sie in den bisherigen Beispielen von einfacher Metaplasie aufgeführt haben, auch bei der Blastomatose nicht vorkommt.

Dass bei Geschwülsten Bindegewebszellen Epithelien werden könnten, hat besonders Virchow für die Karzinome behauptet; Kromayer (Schalck) behauptet umgekehrt, dass bei den melanotischen Tumoren (Pigmentnaevis etc.) die Epidermiszellen zu echten Bindegewebszellen würden. Das ist beides nicht richtig. Lubarsch beschreibt einen Tumor des Knochens von stellenweise adenomartigem Bau; als Mutterzellen sieht er morphologisch epithelial differenzierte und auch epithelial angeordnete Osteoblasten an, die stellenweise wirklich auch Knochengrundsubstanz bildeten; er nennt den Tumor Adenoma osteoblastomatosum oder Osteoblastoma adenomatosum. Letzteres wäre eher am Platze, wenn die Natur des Tumors überhaupt feststünde; das ist aber nicht der Fall; die Sektion ist nicht gemacht, also weiss man gar nicht sicher, ob der Tumor primär oder eine Metastase ist. Aber selbst wenn er primär und wirklich eine osteoblastische Neubildung ist, so würde man diese Geschwulst nicht im Sinne der positiven Umwandlung von Epithelien in Bindesubstanzzellen verwenden können, denn die epithelial angeordneten Epithelien sind schon deshalb keine echten Epithelien, weil sie Grundsubstanz bilden.

Hansemann, der, wie erwähnt, eine echte Metaplasie im allgemeinen nicht zulässt, reserviert, ähnlich wie Klebs, diese Fähigkeit der Zellen und Gewebe einzig und allein für die Geschwulstbildungen. Bei Entwickelung einer echten Geschwulst fände eine Entdifferenzierung statt; die Geschwulstzellen würden morphologisch und biologisch andere. Diese Veränderung, die Hansemann als Anaplasie bezeichnet,

hat übrigens mit dem, was wir gewöhnlich unter den metaplastischen Vorgängen begreifen, nichts zu thun; denn bei der Metaplasie gewinnen die verwandelten Zellen, um mit Marchand zu reden, eine neue Entwickelungsmöglichkeit, bei den Geschwülsten aber, insbesondere den bösartigen, zeigen sich die Zellen gegenüber den Mutterzellen morphologisch und biologisch verwandelt, aber sie befinden sich ausserhalb jeder typischen Entwickelungsrichtung.

B. Wachstum.

Das Wachstum einer Geschwulst erfolgt durch fortgesetzte Teilung und Vermehrung der am Geschwulstprozess beteiligten Elemente. Dabei müssen wir — zumal alle Geschwülste aus einem die Blutgefässe führenden Stroma und einem eigentlichen, spezifischen Geschwulstparenchym zusammengesetzt sind, zwischen dem Wachstum des Stromas und dem des Parenchyms unterscheiden.

Die Vermehrung des Parenchyms erfolgt auf dem Wege der Karyomitose, seltener durch andere Formen der Teilung; dass häufig bemerkenswerte Abweichungen vom normalen Teilungstypus vorkommen, wurde schon früher erwähnt. Die Vermehrung der Elemente des Stromas (und der Blutgefässe) erfolgt nach dem für sie typischen Wachstumsmodus ebenfalls durch Karyomitose. Das Stroma geht aus der Bindesubstanz, die Blutgefässe (durch Sprossung) aus dem Gefässsystem des Bodens, auf dem die Geschwulst wächst, hervor; sie liefern dem Geschwulstparenchym das Stützgerüst und die Ernährung. Wie schon erwähnt, ist die Neubildung von Stroma (und Gefässen) in den einzelnen Geschwülsten sowohl nach der quantitativen als der qualitativen Seite hin grösstem Wechsel unterworfen: in einigen Geschwülsten, nämlich solchen von exstruktivem Wachstum, ist fast alles Stroma neugebildet, in anderen wieder ist eine Stromaneubildung gar nicht vorhanden und was von Stroma in solchen Geschwülsten nachzuweisen ist, ist auf das präexistierende Stützgewebe des von der Geschwulstbildung befallenen Organes zu beziehen; ein solches Verhalten ist natürlich nur bei destruktiv wachsenden Geschwülsten möglich, bei welchen das präexistierende Stützgewebe der betreffenden Örtlichkeit im Laufe des Wachstums der Geschwulst mit in den Bereich der letzteren aufgenommen wird. Ganz im allgemeinen kann man die Neubildung von Stützgewebe und Blutgefässen in Geschwülsten im Sinne einer Reaktion des Blutgefässbindegewebsapparates gegenüber den Geschwulstparenchymen auffassen. Aber man muss dabei im Auge behalten, dass diese Reaktion nicht nur von äusseren Bedingungen und Gelegenheitsmomenten beeinflusst werden kann, sondern dass auch innere, unserer Erkenntnis freilich vielfach verborgene Wechselbeziehungen zwischen Geschwulstparenchym und Stroma mit im Spiele sind. Zweifellos üben die Geschwulstzellen — seien es nun

epitheliale oder den Bindesubstanzen zugehörige Zellen — einen in den einzelnen Fällen höchst verschiedenen Reiz auf das Stroma aus bezw. es bestehen zwischen Geschwulst- und Stromazellen in den einzelnen Fällen höchst verschiedene Wechselbeziehungen chemischer und physikalischer Natur, welche das gegenseitige Wachstum beeinflussen, beschränken oder anregen oder in eine gewisse, ganz bestimmte Richtung bringen. Es sind das vielfach analoge Wechselbeziehungen, welche auch das normale Wachstum beherrschen. Am deutlichsten tritt die in Rede stehende gegenseitige Beeinflussung hervor, wenn es sich um ein gemeinsames Wachstum epithelialer und bindegewebiger Komponenten handelt. Es ist bemerkenswert, dass in den Fällen, in welchen Bindesubstanz mit Bindesubstanz als Parenchym und Stroma einer Geschwulst zusammenwächst, die gegenseitige Beeinflussung meist sehr gering ist, was wohl auf der Wesensgleichheit aller Bindesubstanzen beruht. Die Stromaentwickelung ist daher in Bindesubstanzgeschwülsten in der Regel gering, oft derart in den Hintergrund tretend, dass man sie vielfach völlig übersehen hat. Ganz anders bei den Epithelgeschwülsten: hier sind Stroma und Parenchym wesentlich verschieden und die gegenseitigen Wechselbeziehungen sind viel ausgeprägter und komplizierter. Schon normalerweise wachsen Bindegewebe und Deckepithel in der Weise gemeinschaftlich, dass ersteres eine, allerdings gelegentlich kompliziert gebaute Oberfläche konstruiert, auf welcher das Epithel sich flächenhaft ausbreitet: das Epithel wird vom Bindegewebe getragen. Bei dem normalen Wachstum der Drüsen dagegen ordnet sich das Bindegewebe rings um die neugebildeten Epithelgebilde an, den stereometrischen Formen der letzteren folgend: das Epithel wird vom Bindegewebe eingeschlossen. Die gleichen Verhältnisse sehen wir beim Wachstum der typischen Epithelgeschwülste wiederkehren. Bei den atypischen Epithelgeschwülsten verzerrt sich das normale Wachstum mehr oder weniger und es ändert sich auch der formative Einfluss zwischen Parenchym und Stroma. Aber immerhin zeigen sich auch bei den unreifsten Formen dieser Gruppe sehr häufig eigenartige, und in den einzelnen Fällen höchst wechselvolle, wenn auch atypische, spezifische Beeinflussungen der parenchymatösen und dem Stützgerüst zugehörigen Bestandteile: hier ist das Wachstum des Stromas gering, dort bedeutend, hier treten grosse Massen Granulationsgewebes, dort breite Lagen schwieligen Narbengewebes um die Epithelkörper auf u. s. w. Neben diesen spezifischen Wechselbeziehungen zwischen Parenchym und Stroma, welche das Wachstum oft wesentlich beeinflussen, ist auch der Thatsache zu gedenken, dass die Bindesubstanz im allgemeinen und das gewöhnliche Bindegewebe im besonderen in den einzelnen Organen und Regionen von verschiedener Qualität ist: das Bindegewebe der Haut ist ein anderes als das der Schleimhäute, das der Leber ein anderes als das der Lunge, auch

ist das Bindegewebe der einzelnen Regionen unserer Deckhäute nicht dasselbe. Diese Verschiedenheiten, welche schon unter normalen Verhältnissen bestehen, treten sehr eklatant hervor, sobald es sich um pathologische Zustände handelt; speziell mit Rücksicht auf die Geschwulstbildungen ergiebt sich, dass die Reaktion des Stromas gegenüber einem Geschwulstparenchym auch je nach Organen, Organbezirken, Regionen verschieden ist. Ein gleiches gilt auch bezüglich der Gefässe: erstens ist der Reiz, den das Geschwulstparenchym auf die Gefässe ausübt, in den einzelnen Fällen wechselnd, gelegentlich sogar spezifischer Natur; dann aber kommt die nach Qualität und Quantität wechselnde Gefässeinrichtung der betreffenden Örtlichkeit in Betracht. Auf den angeführten Momenten beruht also — abgesehen von Nebenumständen (wie z. B. besonderen physikalischen, chemischen, bakteriellen Irritationen, Entzündungen, Wachstumsbeschränkungen durch Drucksteigerung, Wachstumsförderungen durch Druckabnahme etc.) — das in den einzelnen Fällen qualitativ und quantitativ so verschiedene Wachstum des Stromas und der Blutgefässe in Geschwülsten.

Das Wachstum des spezifischen Geschwulstparenchyms ist im Gegensatz zu dem durchaus innerhalb der physiologischen Grenzen sich haltenden Wachstum des Stromas, ein autonomes, daher vielfach von der Norm abweichendes. Gleichgiltig, wie wir uns die erste Entstehung einer Geschwulst vorstellen — immer kann das weitere Wachstum, theoretisch betrachtet, in zwei Richtungen sich bewegend gedacht werden: erstens kann es in der Weise erfolgen, dass alles neue Geschwulstgewebe durch fortgesetzte Reproduktion der einmal gebildeten Geschwulstanlage entsteht; die nachbarlichen Gewebe, auch die kongenialen, würden bei einem solchen Wachstum von den wuchernden Geschwulstelementen entweder zur Seite geschoben oder durchwachsen, sie könnten reaktive Wucherungen eingehen oder sich passiv verhalten oder sich regressiv verändern und zu Grunde gehen — jedenfalls würden sie sich nicht aktiv und direkt an der Blastomatose als solcher beteiligen. Eine zweite Möglichkeit wäre die, dass die an einer oder mehreren Stellen einsetzende geschwulstmässige Wachstumsdegeneration sich gleich einer Infektion von dem Ort ihrer Entstehung auf die nachbarlichen Gewebe ausbreitete, so dass diese — wenigstens soweit sie von gleicher Art wie das Geschwulstgewebe wären — in denselben degenerativen Wachstumsprozess gerieten. In diesem zweiten Fall würde das Wachstum einer Geschwulst nicht oder nicht ausschliesslich durch schrankenlose Vermehrung der einmal gebildeten Geschwulstkeime erfolgen, sondern durch fortgesetzte Einbeziehung vorher normaler Gewebe in den blastomatösen Prozess. Den letzteren Wachstumsmodus liess man früher allgemein gelten; neuere Untersuchungen liessen Bedenken dagegen aufkommen, und zur Zeit giebt es eine, in erster Linie von Ribbert (Borr-

mann) vertretene Richtung, welche ein Wachstum der Geschwülste durch „homologe Infektion" der Nachbargewebe rundweg bestreitet. Verfasser hat dem Studium der Wachstumsverhältnisse der Geschwülste besondere Aufmerksamkeit zugewendet und ist im Wesentlichen zu den gleichen Anschauungen wie Ribbert gelangt. Es werden im folgenden bei jeder einzelnen Geschwulstform die Wachstumsverhältnisse eingehend zu erörtern sein: als Schlussresultat aller der folgenden Einzelbetrachtungen ergiebt sich der Satz, dass das Wachstum der Geschwülste aus eigenen Mitteln erfolgt, dass eine Anregung zu gleichartiger Wucherung in dem angrenzenden normalen Gewebe seitens des Geschwulstgewebes nicht ausgeübt wird, dass selbst bei inniger Berührung und Vermischung von Geschwulstzellen und normalen Zellen gleicher Art eine Anwerbung der letzteren für den blastomatösen Prozess nicht erfolgt.

Es ist auch völlig unverständlich, wie eine derartige Ansteckung erfolgen soll. Man könnte an die Mitwirkung einer ausserhalb der Tumorzellen selbst liegenden Ursache denken. Äussere Einwirkungen können, wie wir gesehen haben, Zellen in verschiedener Weise, allerdings nur bis zu einem gewissen Grade, umgestalten, auch gleichartige Zellen in einen gleichartigen Zustand, z. B. den der Wucherung bringen. Am ehesten könnte man noch an die Mitwirkung von spezifischen Schädlichkeiten denken, seien sie nun chemischer oder bakterieller Natur, oder seien es niedere Lebewesen vom Charakter der parasitären Protozoen etc. Es werden jedoch später die Gründe auseinanderzusetzen sein, die eine Zurückführung des geschwulstmässigen Wachstums auf derartige Ursachen als unzureichend erscheinen lassen. Ist aber die Mitwirkung solcher Ursachen auszuschliessen, so ist das Verständnis einer Übertragung von Eigenschaften der Geschwulstzellen auf normale Zellen noch schwieriger. Bei Beteiligung von äusseren Schädlichkeiten, von Bakterien oder Parasiten, würden ja auch, genauer besehen, nicht Eigenschaften von Zellen auf andere Zellen übertragen, sondern die betreffende Schädlichkeit, also z. B. der Parasit, würde — von Zelle zu Zelle übertragen — in jeder neuen Wirtszelle die nämlichen Veränderungen hervorrufen, wie in der ersten, die er befiel. Eine Übertragung von Eigenschaften lediglich durch Kontakt von Zellen, wie wir sie bei Anerkennung der homologen Infektion beim Geschwulstwachstum annehmen müssten, ist aber biologisch zur Zeit unvorstellbar. Zwar wissen wir von gegenseitigen Beeinflussungen und Wechselwirkungen der Zellen, die für die morphologische Ausbildung und für die physiologische Thätigkeit der Elemente, für die gegenseitige Anordnung der Zellen bestimmend sind, sowie die Konstruktion der Gewebe beeinflussen — jedoch handelt es sich hierbei nicht um Übertragung von Eigenschaften gewisser Zellen auf andere Zellen, sondern lediglich um eine gegenseitige grössere oder geringere Beschränkung oder Fort-

entwickelung von Eigenschaften, welche den einzelnen beteiligten Zellen von vornherein zukommen. Wie soll man sich nun bei dem blastomatösen Wachstum die Übertragung der Eigenschaften der Geschwulstzellen auf vorher ganz normale gleichartige Zellen denken? Wie soll die Parenchymzelle eines verwilderten Magenkrebses eine gesunde Magendrüsenzelle anstecken, so dass sie nun auch zur wild wuchernden Geschwulstzelle würde? Wenn Parasiten oder dergleichen nicht mit im Spiele sind, wogegen, wie angedeutet, vieles andere spricht, wie soll man sich eine derartige Influenz erklären? Wesentliche Eigenschaften werden nach unseren Erfahrungen nur durch Vererbung übertragen. Die Geschwulstzelle ist von einer normalen Zelle wesentlich verschieden, wenigstens sind ihre Lebensäusserungen in wesentlichen Punkten andere als die von normalen Zellen. Man könnte also daran denken, dass eine Art Befruchtung stattfände, dass die Geschwulstzelle und die normale Zelle sich vereinigten, so wie Eizelle und Sperma; als Produkt dieser Kopulation ergäben sich Tochterzellen mit ererbten blastomatösen Eigenschaften. Für eine derartige Annahme, die in einer von Schleich aufgestellten Hypothese enthalten ist, fehlt jeder Anhaltspunkt. Wie soll man sich aber auf andere Weise die Anregung zu dem blastomatösen Prozesse im gesunden Nachbargewebe durch die Geschwulstzellen denken? Mit Ausdrücken, wie gegenseitige Influenz, Umstimmung des Zellcharakters u. dgl. ist nichts gesagt. Beneke meint, dass eine derartige Umstimmung besonders leicht dann erfolge, wenn Geschwulstzelle und normale Zelle nicht nur von gleicher Art seien, sondern wenn auch der momentane Lebenszustand der beiden Zellen gleichsam auf denselben Ton gestimmt sei, also z. B. sich beide in der Phase der Teilung befänden. Auch derartige Überlegungen bringen uns nicht weiter. Wir können jedenfalls sagen, dass eine Übertragung wesentlicher Eigenschaften durch blossen Kontakt von Zellen vorläufig undenkbar ist, und dass ein derartiger Vorgang ohne jede Analogie dastehen würde.

Man wird erwidern, dass die Geschwulstzellen von ihren normalen Vorbildern qualitativ nicht so durchaus verschieden seien, dass man von einer Erwerbung völlig neuer Eigenschaften sprechen könne. Morphologisch und auch in funktioneller Hinsicht besteht nun allerdings manchmal, wie früher auseinandergesetzt, weitgehende Ähnlichkeit zwischen Geschwulstzellen und normalen Zellen; auch sagen Einige, es handle sich bei der blastomatösen Degeneration nicht um das Auftreten völlig neuer Qualitäten in den Zellen, sondern nur um das Zurücktreten gewisser Eigenschaften, z. B. der funktionellen, gegenüber anderen, welche bisher beschränkt waren, dann aber die Überhand gewinnen, z. B. der formativen und nutritiven. Aber damit würde man doch den Thatsachen nicht völlig gerecht werden. Denn einerseits ist nicht selten von einer funktionellen Abschwächung in blasto-

matösen Geweben kaum die Rede, andererseits giebt es Geschwülste, deren Wachstum so langsam geschieht, dass von einer wesentlichen Steigerung der Vegetationskraft nicht die Sprache sein kann. Das Wesentliche der Geschwulstbildung liegt eben nicht so fast in einer grösseren oder geringeren morphologischen und funktionellen Abweichung der Geschwulstzellen vom Typus, auch nicht in einer Erhöhung der Wucherungsenergie, sondern vor allem in der Unabhängigkeit der wuchernden Gewebe von den physiologischen Wachstumsgesetzen, in der Autonomie des Wachstums. Diese grössere Selbständigkeit und Eigenmächtigkeit ist eine besondere und wesentliche Eigenschaft des Geschwulstgewebes, die wir an normalen Geweben nicht kennen. Man kann darüber diskutieren, ob hier eine völlig neue Qualität hervortritt oder ob Hemmungen wegfallen, welche eine vorhandene Qualität, etwa die Ureigenschaft der Lebenssubstanz, das Assimilations- und Fortpflanzungsvermögen, gelegentlich mit imponierender Macht hervortreten lassen. Jedenfalls ist es unerklärlich, wie die in der Blastomatose gewonnene Selbständigkeit der Zellen durch Kontakt auf andere Zellen übertragen werden soll. Man könnte vermuten, die Geschwulstzellen hätten die Fähigkeit die Hemmungen fortzunehmen, welche die Selbständigkeit des Wachstums der normalen Gewebe beschränken. Das wäre aber durchaus Hypothese: denn erstens steht es durchaus nicht fest, ob ein Wegfall von Hemmungen den blastomatösen Prozess an beliebigen Zellen und Geweben auszulösen im stande ist, das ist im Gegenteil sogar nicht wahrscheinlich, und zweitens haben wir ja nicht die geringste Vorstellung, wie diese Hemmungen beschaffen sein könnten und auf welche Weise ihre Wirkung oder die Aufhebung dieser Wirkung von statten gehen sollte. Wir sind also der Meinung, dass der Modus einer Übertragung der blastomatösen Eigenschaften von Geschwulstzellen auf normale Zellen von unserem heutigen biologischen Standpunkt aus nicht auszudenken ist.

Jedoch giebt es auch direkte Beweise für den Mangel einer derartigen Influenz. Diese ergeben sich aus mikroskopischen Studien über das Wachstum der Geschwülste (Fig. LVII—LXXII, LXXXIV bis XCI, ferner 82, 94, 96, 98, 100, 169, 170, 176—179, 182—188). Sehr häufig sieht man im Verlaufe des Geschwulstwachstums die Geschwulstzellen mit normalen Gewebszellen verschiedener und gleicher Abstammung zusammentreffen: die Grenze zwischen beiden ist oft haarscharf, oft verwischt. In Epidermiskrebsen treten die krebsigen Plattenepithelkörper mit den normalen Epidermiszapfen zusammen, ja man kann sogar normale Epidermis direkt auf dem Parenchym von Epidermiskrebsen zur Anheilung und typischen Entwickelung bringen (Kraske-Goldmann); in drüsigen Karzinomen gelangen die krebsigen Drüsen in innigen Kontakt mit normalen Drüsen der gleichen Abstammung oder brechen in die Lumina der letzteren ein;

in Sarkomen wuchern die Parenchymzellen der Geschwulst in Blut- und Lymphgefässen oder in anderen Bindesubstanzgeweben und vermischen sich innig mit den normalen Bindesubstanzzellen; die Parenchymzellen von Chondromen gelangen bei ihrem Wachstum in Kontakt mit normalem Knorpelgewebe u. s. w. Bei diesem vielfachen Zusammentreffen von normalem Gewebe und Geschwulstparenchym gleicher Abstammung kann sich nun zweierlei ereignen: entweder geht das von der Geschwulst angegriffene normale Gewebe zu Grunde, durch einfache Atrophie oder durch irgend eine Form der regressiven Metamorphose, oder es gerät in einen proliferativen Prozess, der verschieden hohe Grade annehmen kann und als reaktiver, entzündlicher, regenerativer, hyperplastischer Vorgang („kollaterale Hyperplasie" — Hansemann) mit um so mehr Berechtigung gedeutet wird, als die Wucherung sich in gewissen, durch die normalen Wachstumsgesetze gebotenen Grenzen hält und obendrein schliesslich nicht nur zum Stillstand kommt, sondern häufig der Rückbildung und endgültigen Atrophie verfällt. Freilich sind gerade die gelegentlich sehr innigen Verbindungen von normalem Gewebe und Geschwulstparenchym sehr verführerisch für die Annahme eines Übergangs, einer Umwandlung des ersteren in das letztere, vor allem dann, wenn weitgehende morphologische Aehnlichkeit zwischen beiden Geweben besteht und die Grenzen nicht scharf, sondern verwischt sind. Es erwächst nun die Aufgabe, derartige „Uebergangsbilder" genau auf ihren Wert zu prüfen. Früher ist man offenbar in dieser Hinsicht zu wenig kritisch verfahren. Heutzutage muss man verlangen, dass angesichts der „Übergangsbilder" ein (durch das Wachstum der Geschwulst bedingtes) sekundäres Zusammentreffen von normalem Gewebe und Geschwulstgewebe, ebenso das Vorhandensein entzündlicher und hyperplastischer Wucherungen, wie sie sich so häufig im Bereich von Geschwülsten am Nachbargewebe abspielen, mit guten Gründen ausgeschlossen wird, ehe man sich bereit erklärt, eine wirkliche Umwandlung des normalen Gewebes in Geschwulstgewebe anzunehmen. Bei derartig vorsichtiger Beurteilung der in Frage kommenden mikroskopischen Bilder werden sich die Beweismittel für eine homologe Infektion des Nachbargewebes seitens der Geschwulstparenchyme mehr und mehr vermindern, und man wird sich nur selten anscheinend zweifellosen, kontinuierlichen Übergängen scheinbar normalen Gewebes in blastomatöses gegenüber sehen — letzteres nämlich dann, wenn da und dort die örtliche Disposition zur Geschwulstbildung noch nicht erschöpft ist und wir die Geschwulst noch in ihren Entwickelungsstadien beobachten können. Dabei muss zugegeben werden, dass die Entwickelung einer Geschwulst in seltenen Fällen primär multipel („multicentrisch") erfolgt, auch in zeitlichen Intervallen, so dass man manchmal in der Lage ist, neben Wachstumsstudien auch noch Beobachtungen über die erste Entstehung zu machen. Der

ganze Streit über die Histogenese zeigt aber, wie selten man solchen Bildern gegenüber ist, welche die erste Entstehung einer Geschwulst einwandfrei demonstrieren. In weitaus den meisten Fällen beginnt eben der blastomatöse Prozess an einer umschriebenen Stelle („unicentrisch"), die längst schon in die Geschwulst aufgegangen ist, ehe man das betr. Objekt zur Untersuchung bekommt. Sobald aber die Phase der Entstehung einer Geschwulst überschritten und lediglich das Wachstum der Geschwulst unserem Studium zugänglich ist, dann wird man sichere „Übergänge" vermissen und wird in der Lage sein, scheinbare Übergänge auf eines oder das andere der vorhin erwähnten Vorkommnisse zurückzuführen. Bezüglich von Einzelheiten verweise ich auf die Kapitel des speziellen Teiles.

Hansemann hat der vorerwähnten kollateralen Hyperplasie eine besondere Besprechung gewidmet. Er fand, dass die Hyperplasie sich vor allem an dem mit dem Geschwulstparenchym verwandten Gewebe abspielt — bei Epidermiskrebsen z. B. also an der Epidermis. Bei Metastasen fehle die kollaterale Hyperplasie. Hansemann führt das scharfe Begrenztsein der Metastasen zum Teil darauf zurück. Ich muss hiezu bemerken, dass dieser Unterschied zwischen Primärtumor und metastatischer Geschwulst nicht in jedem Fall zurecht besteht; ich habe auch bei Metastasen kollaterale Hyperplasie gesehen und sah sie häufig fehlen an dem verwandten Gewebe bei Primärgeschwülsten. Die Reizwirkungen, die in Betracht kommen, sind eben in den einzelnen Fällen sehr verschieden.

Das Wachstum der Geschwülste erfolgt also aus eigenen Mitteln. Die Art des Wachstums ist bei den einzelnen Geschwülsten recht verschieden. Was zunächst das Tempo anlangt, so giebt es sehr langsam wachsende und unglaublich rapid sich vergrössernde Geschwülste; innerhalb dieser Extreme alle Zwischenstufen. Auch ist häufig die Schnelligkeit des Wachstums einer und derselben Geschwulst nicht zu jeder Zeit ihres Bestehens die gleiche. Oft fehlt uns der Einblick in die Ursachen, welche das Wachstum einer Geschwulst hemmen oder beschleunigen. Zunächst kommt den Geschwulstparenchymen von hause aus ein bestimmter, bei den einzelnen Geschwulstformen wechselnder Grad von Proliferationsenergie zu; Geschwülste mit weitgehender Gewebsreife wachsen im allgemeinen langsamer, als die unreifen Formen. Es will scheinen, als ob mit der höheren Organisation in Geschwülsten, wie sie z. B. in jenen fibroepithelialen Tumoren hervortritt, in welchen das Bindegewebe mit dem epithelialen Parenchym nach physiologischem Vorbild gemeinsam wächst, als ob also mit der höheren Organisation in Geschwülsten die Wachstumsenergie infolge gegenseitiger typischer Beeinflussungen zwischen Stroma und Parenchym beschränkt werde. Aber das Vorhandensein einer höheren Organisation ist wohl nicht die Ursache des langsameren Wachstums, sondern die Folge einer von vornherein gemässigten Proliferationsenergie und eines auch qualitativ sich in gewissen Schranken haltenden Bildungstriebes des Parenchyms.

Die den Geschwulstzellen immanente Teilungstüchtigkeit kann durch gewisse sekundäre Verhältnisse beschränkt werden. Vor allem

durch mangelhaft gebotene oder nicht in entsprechender Zusammensetzung gebotene Ernährung: daher hängt das Wachstum einer Geschwulst vor allem auch ab von einer genügenden Blutversorgung; halten Wachstum und Ernährung gleichen Schritt, und ist die Anordnung des Geschwulstgewebes zu dem Ernährungsapparat auch derart, dass das gebotene Nährmaterial in entsprechender Weise verwertet werden kann und die Schlaken des Stoffwechsels in der Geschwulst wieder fortgeschafft werden können, dann ist ceteris paribus ein stetiges und scheinbar unbeschränktes Wachstum der Geschwulst garantiert: Geschwülste, wie gewisse Fibrome, Lipome, Adenome (Kystome) können auf Grund eines solchen Handinhandgehens von Wachstum und Ernährung eine enorme Grösse erreichen. Ausser diesen allgemeinen Bedingungen sind für die Schnelligkeit des Wachstums einer Geschwulst sowohl örtliche wie zeitliche Momente massgebend. Eine örtliche Beschränkung oder Beschleunigung des Wachstums ergiebt sich aus dem Vorhandensein oder Fehlen von Widerständen: in weichen, lockeren Geweben ist — bei gleicher Proliferationsenergie — ein rascherer und ungehinderterer Teilungsablauf möglich, als in starren, dichtgefügten Geweben, z. B. in narbigem Bindegewebe, in Fascien, Sehnen, im Knochen. Derartige örtliche Verhältnisse beeinflussen nicht nur die Schnelligkeit, sondern oft auch die Form des Wachstums. Von ähnlichem Gesichtspunkt aus ist auch der Einbruch einer Geschwulst in präformierte Räume, in Blut- und Lymphgefässe, Drüsenräume etc. aufzufassen: auch durch solche Vorkommnisse wird für das Wachstum freiere Bahn geschaffen. Durch allmählige oder plötzliche Druckabnahme (Entlastung) innerhalb einer Geschwulst, z. B. nach Durchbruch einer starren Geschwulstkapsel oder im Gefolge von partiellen Erweichungen, Verflüssigungen innerhalb der Geschwulst, ferner nach ulzerösem Aufbruch kann ebenfalls das Wachstum eine Beschleunigung erfahren. Traumen, Entzündungen sind gleichfalls im stande, durch Reizwirkung die Proliferationsvorgänge in einer Geschwulst zu beschleunigen. Dann sind zeitliche Verhältnisse massgebend. Gewisse Perioden des Lebens sind nicht nur wichtig für die Entwickelung eines blastomatösen Prozesses, sondern auch für dessen weiteren Verlauf. Manche Geschwülste treten — obwohl wahrscheinlich die Anlage dazu schon bestanden hat — erst in gewissen Abschnitten des Lebens hervor: Sarkome zur Zeit der Entwickelung des Körpers oder gegen Ende der Wachstumsperiode, Karzinome in in der senilen Phase, zur Zeit der Rückbildung des Organismus Die Pubertätszeit, die Schwangerschaft sind ebenfalls Perioden, innerhalb welcher Geschwülste plötzlich hervorzutreten pflegen. Die gleichen Lebensstadien sind es auch, in welchen gelegentlich Beschleunigung oder Hemmung des Wachstums schon bestehender Geschwülste stattfindet. Manche Geschwülste z. B. vergrössern sich rasch innerhalb

der Wachstumsperiode, bleiben aber dann auf der erreichten Grösse stehen oder wachsen wenigstens nach Abschluss des Körperwachstums nur sehr langsam weiter — z. B. gewisse typische Geschwülste des Skeletsystems (Chondrome, Osteome). Andererseits kann eine Schwangerschaft oder die Zeit der Pubertät beschleunigend auf das Wachstum einer bestehenden Geschwulst wirken. Überhaupt ist es bemerkenswert, dass häufig jene Zeiten, in welchen die betr. Organe und Gewebe schon physiologischerweise gesteigerten Fort- oder Rückbildungsvorgängen unterworfen sind, bezw. sich in starker funktioneller Thätigkeit oder funktioneller Atrophie befinden, dass häufig gerade jene Zeiten für die Entstehung und die Weiterentwickelung von Tumoren von Bedeutung sind. Das beste Beispiel ist die Brustdrüse, wie schon Billroth hervorhob. Geschwülste der Brustdrüse treten mit Vorliebe zur Zeit der Entwickelung der Mamma, dann in der Periode der funktionellen Inanspruchnahme (Schwangerschaft, Laktation), endlich in dem Stadium der senilen Rückbildung auf. Dabei ist es bemerkenswert, dass Geschwülste, welche in der Schwangerschaftsperiode entstehen oder bestehen, meist viel rascher wachsen, als ausserhalb dieser Periode. Ähnliches gilt z. B. für das Skeletsystem. Tumoren entstehen hier ganz vorwiegend zur Zeit der Entwickelung und des Wachstums der Knochen, und besonders wieder gerne an solchen Stellen, an welchen das Knochenwachstum schon normalerweise gesteigert ist, also an der Diaphysen-Epiphysengrenze. Wir sehen also, dass die Entwickelung und das Wachstum von Geschwülsten abhängig ist von gewissen örtlichen und zeitlichen Bedingungen und dass vor allem gewisse allgemeine Umwälzungsperioden im Organismus auch in den Lebensvorgängen der Geschwülste ihren Widerhall finden. Andererseits zeigt sich aber oft auch eine bemerkenswerte Unabhängigkeit der Geschwülste von allgemeinen Veränderungen im Organismus; z. B. wächst ein Lipom ungehindert weiter oder verarmt wenigstens nicht an Fett, wenn auch der ganze übrige Körper abmagert (Thoma).

Wir haben vorhin von der Wichtigkeit einer genügenden Ernährungszufuhr zu den Geschwulstparenchymen gesprochen. Tritt auf irgend eine Weise ein Missverhältnis zwischen Ernährung und Wachstum ein, dann machen sich einfach atrophische Prozesse und allerlei regressive Metamorphosen in den Geschwülsten geltend, die im folgenden einer kurzen Besprechung unterzogen werden sollen (Fig. XXI—XLII). Es mag jedoch von vornherein darauf hingewiesen werden, dass nicht alle hierher gehörigen Metamorphosen auf Ernährungsstörungen im engeren Sinne zurückgeführt werden dürfen. Die Geschwulstparenchyme zeigen nicht selten Metamorphosen, welche den entsprechenden Muttergeweben physiologischerweise eigentümlich sind: man sieht z. B. Verhornungsprozesse in Epidermisgeschwülsten auftreten, auch ohne dass Ernährungsstörungen zu grunde

lägen. Auch ist bemerkenswert, worauf Birch-Hirschfeld hinweist, dass in dem Charakter der regressiven Metamorphosen häufig gewisse Beziehungen des Geschwulstparenchyms zu den spezifischen Funktionen der entsprechenden Muttergewebe unverkennbar sind: Brustkrebse neigen zu fettiger, Adenome und Krebse des Magendarmkanals zu schleimiger, epitheliale Schilddrüsentumoren zu kolloider Entartung. Ernährungsstörungen sind in Geschwülsten nun auch dadurch bedingt, dass Stoffwechselprodukte und insbesondere auch Sekrete der Geschwulstzellen nicht in gehöriger Weise ihre Abfuhr finden (Fehlen von Lymphgefässen, Ausführungsgängen), sondern liegen bleiben und sich in übermässiger und schädlicher Weise anhäufen. Hansemann empfiehlt nun, die regressiven Metamorphosen in Geschwülsten nicht nur an und für sich zu betrachten, sondern sie auch mit den in Betracht kommenden Fähigkeiten der betr. Muttergewebe zu vergleichen; man beobachtet dabei Übereinstimmungen und Differenzen; letztere pflegen um so grösser zu sein, je mehr sich das betr. Geschwulstgewebe von dem Muttergewebe auch im übrigen unterscheidet. Hansemann weist mit Recht auch auf die Einwirkung von äusseren (mechanischen, thermischen, chemischen) Schädlichkeiten hin, die bei Geschwülsten besonders häufig regressive Metamorphosen zur Folge haben, da an der Stelle der Geschwulstbildung die normalen Schutzvorrichtungen der Gewebe alteriert sind (Hornschicht, Flimmerhaare, Schleim etc.). Ernährungsstörungen im engeren Sinne treten in Geschwülsten zunächst dadurch auf, dass sich die Parenchyminseln einseitig vergrössern, indem sich eine von den normalen Proportionen abweichende Masse von Gewebe (Geschwulstmasse) zwischen den Blutgefässen anhäuft (v. Rindfleisch). Ferner treten Ernährungsstörungen nicht nur bei von vornherein mangelhafter, sondern auch durch Störung einer zunächst hinreichenden Zirkulation auf. So kommt es z. B. in gestielten, polypösen Geschwülsten leicht zu Kompression der zu- bezw. abführenden Gefässe, die Folgen sind Stauungshyperämie, Ödeme, Blutungen bezw. ischämische Zustände, Nekrosen etc. Nicht selten beraubt sich die Geschwulst durch ihr Wachstum selbst der Ernährungsbahnen, indem zwischen die vorhandenen Geschwulstmassen sich immer neue eindrängen, so dass die Gefässe schliesslich vom Geschwulstgewebe komprimiert und zur Verödung gebracht werden; das ist z. B. in gewissen Fibromen, Chondromen etc. der Fall. Lokale Ernährungsstörungen kommen auch durch embolische und thrombotische Prozesse zu stande; letztere sind in Geschwülsten sehr häufig. Blutungen, hämorrhagische Infarzierungen können auch durch Arrosion von Gefässen seitens des Geschwulstgewebes entstehen, ferner durch Berstung von Gefässen bei plötzlicher Druckentlastung der Gefässwände, z. B. wenn grössere Erweichungen stattfinden; bei Erweichungen kommt es auch dadurch zu Zerreissungen der Gefässe, dass sich etwa obliterierte Teile der Gefässbahn von

den noch wegsamen Abschnitten trennen. Nicht selten führen produktive und regressive Prozesse in der Gefässwand selbst zur teilweisen Verödung der Gefässbahnen, z. B. bei Endoangioitis obliterans oder bei hyaliner Entartung der Gefässe etc.

Die Folgen der Ernährungsstörungen in Tumoren sind sehr verschiedene. An den Parenchymzellen beobachtet man körnigen Zerfall des Protoplasmas, die verschiedenen Bilder des Kernzerfalls und der Kernauflösung (Karyorhexis, Karyolysis), einfache Atrophie, einfache Nekrose, Koagulationsnekrose. Daneben treten auf: fettige, schleimige, kolloide, hyaline, hydropische Degeneration. An manche Degenerationen schliesst sich gerne Verkalkung an (s. u. Psammom). Am Stroma (an den Gefässen) beobachtet man fettige Metamorphose, hyaline, schleimige, amyloide (Burk) Entartung, Nekrose, Verkalkung. Treten regressive Metamorphosen in grösserem Massstabe auf, dann bilden sich Erweichungen, Verflüssigungen, Verkäsungen und im Gefolge derselben häufig partielle Verödungen, Schrumpfungen und Vernarbungsprozesse in Geschwülsten, die früher schon eingehend erwähnt wurden. Auch von den mit den regressiven Vorgängen enge zusammenhängenden Geschwürsbildungen und den Eiterungen und Verjauchungen, die so häufig die Folge der Ulzeration sind, wurde schon gesprochen. Hansemann erzählt, dass er manchmal nicht nur im Primärtumor, sondern in allen Tochtergeschwülsten Eiterung beobachtete; in den vereiterten Tumoren fanden sich Staphylokokken; ausserhalb von Geschwülsten fand sich aber in solchen Fällen kein Eiterherd im Körper.

Die einzelnen Formen der regressiven Metamorphose werden im speziellen Teil an entsprechenden Stellen näher geschildert werden. Hier möchte ich nur auf den von Schmaus und Albrecht eingehend studierten Prozess der Karyorhexis zurückkommen. Dieser Vorgang des Kernzerfalls, welcher nicht in einer Zerreissung des Kerns und der Kernmembran besteht, sondern auf typischen Umlagerungen des Chromatins beruht, wird nach den genannten Autoren häufig durch eine Hyperchromatose des Kernes eingeleitet, und unterscheiden sie eine Kernwand- und eine Kerngerüsthyperchromatose, ferner beobachteten sie Sprossungen von Kernsubstanz ins Protoplasma hinein und schliesslich Kernwanddegenerationen; die Sprossen können verfetten und verkalken. Diese Vorgänge führen zur Teilung des Chromatins in einzelne Partikel, worauf Auslaugung des Chromatins durch Flüssigkeit (mangelhafte Färbbarkeit des Kernes) und endlicher Schwund desselben folgt. Ferner beschreiben die genannten Autoren Karyorhexis mit Pyknose (Verdichtung von Kern und Protoplasma mit folgender Zerklüftung und Schwund des Chromatins und des Kernes). Endlich wird die Bildung metachromatischer Kerne erwähnt (Umlagerungen in der achromatischen Kernsubstanz und im Zellplasma, welche im Verein mit Umordnung und Schwund des Chromatins zu Verwischung der Unterschiede in der Struktur von Kern und Protoplasma führen — dadurch Kernschwund, der von dem Chromatinschwund zu unterscheiden ist). Die Bedingungen, unter welchen Karyorhexis auftritt, sind nach Schmaus und Albrecht nicht an das Leben der Zelle gebunden (cadaveröse Vorgänge, Nekrose). Dass durch Karyorhexis ein Teil der „parasitären Zellenschlüsse" entsteht, sei beiläufig erwähnt.

Die in Geschwülsten, besonders in Sarkomen, so häufig zu beobachtende Hyperchromatose der Kerne hat sehr verschiedene Beurteilung gefunden. Klebs liess sie entstehen durch Aufnahme und Assimilierung von Leukocyten seitens der Geschwulstzellen. Schottländer fasst sie als den Ausdruck besonders guter Ernährung auf. Pfitzner unterscheidet erstens eine Hyperchromatose, welche zum

Kernzerfall führt; dabei findet man auch Degeneration des Protoplasmas; und zweitens eine wirkliche Hyperchromatose, die nichts mit regressiven Zuständen zu thun hat. Diesen vermittelnden Standpunkt nimmt auch der Verfasser ein; es giebt eine Hyperchromatose, welche im Sinne einer wahren Hypertrophie der Kernsubstanz zu deuten ist.

Unter den degenerativen Prozessen wird die Glykogeninfiltration der Geschwulstzellen erwähnt. Fast in allen Geschwulstformen ist gelegentlich Glykogen gefunden worden: in Deck- und Drüsenepithelkrebsen, in Sarkomen, Endotheliomen, Rhabdomyomen, Chondromen, in Nebennieren- und Choriontumoren etc. (Langhans, Marchand, Schiele, Neumann, Lubarsch, Behr, Best). Es tritt das Glykogen meist innerhalb der Zellen, seltener zwischen ihnen, in Form von Schollen und Kugeln (auch sog. „Halbmonden"), andererseits auch diffus auf. Mit einem „embryonalen" Charakter des Geschwulstparenchyms, wie man früher annahm, hat das Glykogen wahrscheinlich nichts zu thun; auch geht ein hoher Glykogengehalt und rasches Wachstum der Tumoren nicht immer parallel (Best). Übrigens ist Glykogen auch bei Entzündungen reichlich gefunden worden (Best) Echtes Amyloid kommt in Tumoren nur im Stroma vor. Hansemann beschreibt amyloidartige, den Hyalinen nahestehende Einschlüsse in Geschwulstzellen.

Durch die verschiedenen degenerativen Vorgänge entsteht eine Reihe von eigenartigen Körperchen, die teils zwischen den Geschwulstzellen, teils innerhalb von Protoplasma oder Kern („Einschlüsse") gefunden werden und von einigen Autoren als „Parasiten" gedeutet worden sind. Ich erwähne hier die konzentrisch gestreiften Corpora amylacea, die hyalinen Körperchen, Fuchsinkörperchen, Russelsche Körperchen etc., die übrigens alle nichts für Geschwülste Spezifisches sind, sondern bei den verschiedensten Prozessen vorkommen.

Es ist klar, dass sich Ernährungsstörungen und damit regressive Prozesse jeder Art ganz besonders in rasch wachsenden Geschwülsten entwickeln müssen; je rascher die Proliferation des Geschwulstgewebes, desto fraglicher das Mitkommen der sich neubildenden Gefässe. Das ist aber nicht die einzige Erklärung für die Thatsache, dass rapid proliferierende Tumoren so sehr zum Zerfall neigen. Denn wir finden nicht selten trotz relativ reichlich vorhandener, wegsamer Gefässe weitgehenden Zerfall. In solchen Fällen liegt es in der Natur des Geschwulstparenchyms begründet, dass nach kurzer Zeit des Bestandes Zerfall eintritt. Wir können in dieser Beziehung von der Kurzlebigkeit der Geschwulstzellen sprechen und konstatieren, dass letztere vor allem rasch proliferierenden Geschwülsten zukommt. Die Schnelligkeit der Proliferation nimmt aber in der Regel mit dem Grad der Unreife der Geschwulstelemente zu — die durch überstürzte Proliferation gelieferten Zellelemente sind stets wenig differenziert und im ganzen unvollkommen ausgebildet, und gerade in dieser Thatsache liegt auch das Verständnis für ihre Hinfälligkeit begründet — es ist eine Brut von Schwächlingen, die nur durch ihre Massenhaftigkeit verderblich wirkt. In solchen zum Zerfall neigenden Tumoren findet man bei frischer Untersuchung massenhaft sog. „freie, nackte Kerne" (Virchow, Rosenthal); das Protoplasma ist also in diesen Fällen besonders hinfällig. Freie Kerne sind aber andererseits auch der Ausdruck fortschreitender Fäulnis. Man muss hier also unterscheiden.

Betrachten wir eine Geschwulst als Ganzes, so können wir zwei Hauptrichtungen unterscheiden, in welchen sich die Vergrösserung einer einmal gebildeten Geschwulstanlage bewegt.

Einmal kann eine gleichmässige Massenzunahme nach allen Richtungen des Raumes hin erfolgen, indem sich die vorhandene Geschwulstanlage geschlossen vergrössert. Geschwülste mit einem solchen Wachstum, welches als zentrales, expansives Wachstum bezeichnet wird, präsentieren sich als Knoten, die, scharf gegen die Umgebung abgesetzt sind, in inneren Organen der Kugelgestalt zustreben, an der Oberfläche wachsend Tubera, Polypen etc. bilden. Wie schon früher ausgeführt, werden die Nachbargewebe von solchen expansiv wachsenden Geschwülsten gedrückt, gezerrt, zusammengeschoben und verfallen infolge dieser vorwiegend mechanischen Belästigung der Atrophie und regressiven Metamorphosen (Erweichung etc.). Nicht selten bildet sich in der Umgebung solcher Geschwülste ein irritativer produktiver Zustand aus, der vorwiegend die Bindesubstanz ergreift und dazu führt, dass sich allmählig eine mehr oder weniger mächtige, bindegewebige Kapsel um den expansiv wachsenden Knoten etabliert. Es darf aber dabei nicht vergessen werden, dass nicht selten die Keime, aus welchen sich Geschwülste entwickeln, schon von vornherein kapsuliert sind, so dass also in solchen Fällen die Geschwulstkapsel nur zum Teil ein Produkt der Umgebung ist, zum anderen Teil der Geschwulst selbst zugehört. Ein direkter Angriff auf das Nachbargewebe wird also bei diesen expansiv wachsenden Tumoren nicht gemacht: daher gehören, wie wir noch hören werden, diese Geschwülste grossenteils der klinisch gutartigen Reihe an, und nur der Sitz solcher Neoplasmen in einem lebenswichtigen Organ (z. B. im Gehirn) kann verderblich werden. Im übrigen zeigen auch viele bösartigen Geschwülste, primäre und metastatische Sarkome und Krebse, ein expansives Wachstum — allerdings nur teilweise; an den Grenzgebieten solcher Geschwülste gegen das Nachbargewebe ist stets mehr oder weniger die zweite Form des Geschwulstwachstums ausgesprochen, die Infiltration (s. u.).

Ich will hierzu bemerken, dass bei expansiv wachsenden Geschwülsten gelegentlich ein direkter Angriff auf das Nachbargewebe vorgetäuscht wird, wenn infolge anhaltenden Druckes in letzterem Defekte entstehen. Das ist besonders eklatant, wenn blutgefässreiche Geschwülste (kavernöse Fibrome, Angiome) gegen Knochen andrängen. Es kann hierbei zur Druckatrophie und Resorption des Knochens ebensogut kommen, wie bei Aneurysmen, die an Knochen andrängen. Bei dünnen Knochen kann sogar Perforation erfolgen. Aber mit der Zerstörung des Knochens, wie er durch bösartige Geschwülste, besorgt wird, hat diese Art der Knochenauflösung nichts zu thun, denn bei ihr handelt es sich nur um die Folgen einer konstanten Druckwirkung.

Ausser dem zentralen, expansiven Wachstum unterscheiden wir das peripherische, infiltrative Wachstum.

Hierbei handelt es sich um das Einwachsen der Geschwulst in die Nachbargewebe bezw. um das aktive Vordringen der Geschwulstzellen auf präformierten oder gewaltsam geschaffenen Bahnen in die normale Umgebung (amöboide Bewegungen an Geschwulstzellen

sahen Virchow, Grawitz, Grohé, Waldeyer, Hansemann). Das an die Geschwulst angrenzende normale Gewebe wird von den Eindringlingen infiltriert, mit ihnen gleichsam überschwemmt, die normalen Strukturen werden mehr oder weniger völlig aufgelöst und ein grosser Teil des nachbarlichen Gewebes (vor allem die spezifischen parenchymatösen Komponenten desselben) geht im Verlauf des Angriffes der Geschwulst zu Grunde. Der Zerfall des gesunden Gewebes geschieht teils durch Druckwirkung, indem die auf vielen Wegen vorrückenden Geschwulstmassen die normalen Gewebe zwischen sich fassen und durch Kompression zum Schwund bringen, teils durch weitgehende Auflösung des organischen Zusammenhanges infolge direkten Angriffs der Geschwulstzellen auf die normalen Zellen, teils durch Ernährungsstörungen, indem die Geschwulstzellen sich um die Gefässe des Nachbargewebes anordnen und die Gewebssäfte für sich in Anspruch nehmen, oder indem sie die Gefässe komprimiren oder gar innerhalb der Gefässe wachsen und sie verstopfen. Es handelt sich also beim infiltrativen oder peripheren Wachstum um eine Destruktion normaler Gewebe durch die wachsende Geschwulst; die infiltrativ wachsenden Geschwülste sind zugleich destruktive Neubildungen. Da sich beim infiltrativen Wachstum schliesslich das Geschwulstgewebe an Stelle des zu Grunde gerichteten normalen setzt, spricht man auch von einer Substitution des letzteren durch das erstere. Geschieht das infiltrative Wachstum in der Weise, dass die infiltrierenden Geschwulstmassen mit der Hauptgeschwulst in ununterbrochenem Zusammenhang bleiben, so spricht man von kontinuierlicher Infiltration. Finden aber Infiltrationen in der Umgebung einer Hauptgeschwulst ohne Zusammenhang mit letzterer statt, was denkbar ist sowohl durch aktives Vordringen (amöboide Beweglichkeit) der Geschwulstelemente (vgl. Fig. LVIII) als durch passives Verschlepptwerden in präformierten Bahnen, dann spricht man von diskontinuierlichem peripherem Wachstum. Die kontinuierliche Infiltration kann sich gelegentlich sogar von einem Organ auf ein anderes benachbartes erstrecken, z. B. vom Magen auf die Leber, vom Uterus auf die Harnblase etc. Verwachsungen der nachbarlichen Organe gehen hiebei voraus. Es ist übrigens zu bemerken, dass sehr häufig ein diskontinuierliches Wachstum nur vorgetäuscht wird, wenn nämlich die Verbindungsstelle eines Infiltrates mit der Hauptgeschwulst klein und umschrieben ist und so leicht der Beobachtung entgeht (Serienschnitte und Rekonstruktion sind hier zu sicherem Entscheid nötig); andererseits können wirklich diskontinuierliche Infiltrate bei weiterem Wachstum sekundär wieder mit dem Hauptgeschwulstherd zusammentreten.

Manche Autoren sprechen von peripherischem Wachstum einer Geschwulst in dem Sinne, dass sie annehmen, an der Peripherie solcher Geschwülste erfolge durch geschwulstmässige Metamorphose fortgesetzt ein Übergang des normalen Ge-

webes in Geschwulstgewebe. Dass ein derartiges Wachstum nach unserer Meinung nicht vorkommt, wurde oben genauer auseinandergesetzt. Auch der Ausdruck appositionelles Wachstum wird bald im Sinne der Infiltration, bald im Sinne einer homologen Umwandlung des Nachbargewebes gebraucht.

Die Wege, welche die infiltrierenden Geschwulstzellen im gesunden Gewebe nehmen, sind, wie gesagt, teils präformiert, teils nicht. Was erstere anlangt, so kommen vor allem die Saftspalten, Lymphräume und Lymphgefässe (Fig. LXVII—LXXII, LXXV) in Betracht, innerhalb welcher sich alle infiltrierend wachsenden Geschwülste, besonders deutlich aber die Karzinome verbreiten. Sehr gerne werden auch die perivaskulären Lymphscheiden von Geschwulstzellen besetzt. In den Blutgefässen wachsen ebenfalls die Elemente aller infiltrierenden Geschwülste, besonders aber der Sarkome, mit Vorliebe (Fig. LVII, LXXII, LXXVI, LXXVII) Nach Goldmanns Untersuchungen, deren Resultate ich bestätigen kann, ist aber auch bei Karzinomen ein Wachstum in Blutgefässen durchaus nicht selten. Besonders sind die Kapillaren und Venen von Geschwulstzellen besetzt; in letztere wachsen sie meist im Sinne des Blutstromes von den Kapillaren aus kontinuierlich hinein; jedoch kommt auch ein gröberer Einbruch von Geschwulstzellen in Venen nach Durchwachsung der Venenwand vor; dies geschieht nicht selten von perivaskulären Lymphräumen aus. Goldmann erwähnt noch ein intramurales Fortschreiten der Geschwulst (Vasa vasorum!), das sich mit proliferierender Endophlebitis verbindet; Lumen und Endothel kann dabei lange erhalten sein. Übrigens haben mir Untersuchungen mit Weigerts Elastinmethode gezeigt, dass (insbesondere bei rundzelligen Sarkomen) auch eine Infiltration von Wandungen grösserer Arterien und danach Einbruch in letztere vorkommt. Sonstige präformierte Wege für Geschwulstzellen sind vor allem Drüsengänge (Fig. LXXXIV—LXXXVI und Fig. 183); man kann Geschwulstzellen häufig innerhalb von Milchkanälchen, Nierentubulis, Gallengängen, Bronchiolen, Magen-Darmdrüsen, Cervixdrüsen etc. vordringen sehen, ein Umstand, welcher begreiflicherweise wieder „Übergänge“ solcher präexistirender Gebilde in Geschwulstgewebe vortäuscht; nicht selten findet man aber die Epithelien der betreffenden Drüsen schön erhalten, oder abgeplattet, oder desquamiert und in regressiver Metamorphose begriffen neben den eingedrungenen Geschwulstzellen vor und kann beide Zellsorten durch die differente Beschaffenheit von Kern und Protoplasma wohl von einander trennen.

Wie sich die durchwachsenen Gewebe gegenüber einer infiltrierenden Geschwulst im Allgemeinen verhalten, ist schon dargestellt worden (s. S. 49). Es wurde erwähnt, dass einerseits allmähliger Schwund, vorwiegend der spezifischen Organteile, andererseits irritative Zustände am nicht spezifischen Parenchym (Entzündung, Leukocytenemigration, lymphocytäre Infiltration, oder Wucherung der fixen Gewebszellen, Granulation) auftreten. Auch von den proliferativen Zuständen, die sich gelegentlich am spezifischen Parenchym entwickeln können (Hyperplasie etc.), war schon die Rede. Jetzt sollen nur noch einzelne Gewebe bezüglich ihres Verhaltens bei einer geschwulstmässigen Infiltration erörtert werden.

Deck- und Drüsenepithelien können im Bereich von Geschwülsten in Wucherung geraten. Die Epidermis ist zum Studium dieser Verhältnisse ein gutes Objekt: es bilden sich (bei Karzinomen häufiger als bei Sarkomen) Wucherungen der Keimschicht aus, dadurch Verbreiterungen des Epithelpolsters, oft verbunden mit übermässiger Verhornung (Hyperkeratose); ferner treten Verlängerungen und Sprossungen der vorhandenen Epidermiszapfen auf, auch neue Zapfen werden gebildet, besonders dann, wenn das Korium zugleich im Zustand der entzündlichen Infiltration und Wucherung sich befindet. Auch an Haartaschen und Talgdrüsen kann man Verbreiterung der Keimschicht und Sprossenbildung beobachten. Solche Bilder sind natürlich, wenn sie sich in der nächsten Umgebung von Karzinomen der Haut abspielten, im Sinne einer beginnenden krebsigen Degeneration der Epidermis gedeutet worden. In Schleimhäuten sieht man ähnliche proliferative, reaktive Prozesse. Zum Studium ist die Schleimhaut des Magens und Dickdarms geeignet. Bei geschwulstmässiger Infiltration vermehrt sich das Epithel der Drüsen, wird dichter, gelegentlich auch mehrzeilig; die Drüsen wachsen in die Länge, schlängeln sich, zeigen Ausbuchtungen und Sprossen, gabeln sich an den Enden etc. Vielfach spielt auch eine totale oder partielle Dilatation eine Rolle. Weiters kann das Epithel unregelmässig werden, stösst sich ab und erfüllt mehr oder weniger die Drüsenlichtung; schliesslich kann das Lumen solide von Zellen ausgefüllt sein, die sich meist in regressiver Metamorphose befinden. Auch solche Bilder sind vielfach in dem vorerwähnten Sinne gedeutet worden. Sie finden sich aber nicht etwa nur bei Krebsen der betreffenden Schleimhäute, sondern auch bei sarkomatöser Infiltration. Ähnliche Proliferationen kann man beim infiltrativen Wachstum von Geschwülsten in drüsigen Organen beobachten. In der Auffassung aller dieser proliferativen Prozesse als irritative, reaktive wird man bestärkt durch die Thatsache, dass erstens derartige Wucherungen auch im Verlauf von chronisch entzündlichen und hyperplastischen Zuständen vorkommen, und dass zweitens häufig genug im Verlaufe des Geschwulstwachstums diese Proliferationsvorgänge an den normalen Parenchymen nicht nur zum Stillstand kommen, sondern dass schliesslich Rückbildung, Atrophie, Auflösung und Schwund der betr. Gebilde erfolgt.

Das Verhalten von quergestreifter Muskulatur (Fig. LX) an der Grenze infiltrativ wachsender Geschwülste hat Fujinami eingehend studiert. Die Tumorzellen trifft man nicht nur zwischen den einzelnen Fasern, sondern auch häufig innerhalb der Sarkolemmschläuche (Fig. 82). Man findet nicht nur alle Formen der Degeneration (einfache und pigmentöse Atrophie, Verschwinden der Querstreifung, Hervortreten einer deutlichen Längsstreifung, Zerfall in Längsfibrillen, Zerfall in discs und sarcous elements, fettige Metamorphose, hyaline, wachsartige Degeneration), sondern auch eine mehr direkte Auflösung der kontraktilen Substanz durch die Geschwulstzellen in Gestalt von lakunärer Resorption, ferner röhrenartige Degeneration (Fujinami) durch Aushöhlung der Fasern seitens der Tumorzellen etc.; endlich beobachtet man kolbige Auftreibungen der Fasern, Auflösung der Fasern in Zellen, Bildung von Riesenzellen und syncytiumartigen Massen. Daneben treten häufig, wenn auch nur vorübergehende Wucherungen auf: Vergrösserung (Hyperchromatose) und Vermehrung der Muskelkerne, Bildung rosenkranzartiger Kernreihen, Entstehung von Muskelknospen etc. Dass die Sarkolemmkerne häufig wuchern und sich wahrscheinlich später an der Stromabildung beteiligen können, sei nur beiläufig erwähnt. Fujinami möchte die progressiven Prozesse an den Muskeln nicht als Anlauf zur Regeneration, sondern (trotz aller Ähnlichkeit der Bilder) als degenerative Vorgänge angesehen wissen. Dem kann ich nicht beistimmen; ich halte die progressiven Prozesse teils durch allerlei direkte Reizwirkungen bedingt, teils fasse ich sie als Versuch zur Regeneration auf. Dass an den quergestreiften Muskelfasern eine bindegewebsartige Metamorphose einerseits, andererseits durch Auflösung in Einzelzellen (Sarkoblasten) eine Umwandlung in Tumorelementen vorkomme (Fujinami) muss ich bestreiten.

Glatte Muskulatur (Fig. LIX) setzt dem Vordringen von Geschwulstelementen wegen ihres dichten Gefüges oft bemerkenswerten Widerstand entgegen: meist beobachtet man an glatten Muskelfasern nur regressive Vorgänge: Atrophie, fettige Metamorphose, Schwund. Ob eine hie und da vorhandene Hyperchromatose der Kerne im Sinne einer regressiven oder progressiven Veränderung zu deuten ist oder nicht, ist fraglich. Ob aus glatten Muskelfasern durch Metaplasie einfache Binde-

gewebszellen werden und damit die glatten Fasern an der Stromabildung beteiligt sein könnten, ist sehr zweifelhaft, jedoch nicht sicher entschieden.

Die Nerven verhalten sich bei der Geschwulstinfiltration in der Regel passiv; das Nervenbindegewebe (Epi-, Peri-, Endoneurium) zeigt häufig Wucherung; auch an den Kernen der Schwannschen Scheide kann man gelegentlich Wucherungsvorgänge beobachten. Nervenmark zerfällt, die Achsencylinder halten sich oft überaus lange; schliesslich gehen auch sie unter Atrophie, Quellung, Zerfall in Bruchstücke etc. zu Grunde. Es mag bemerkt werden, dass die Nervenscheiden sehr häufig als Verbreitungswege von Geschwulstzellen benutzt werden (Klebs, Thoma, Neumann, Ernst) — darauf sind vielleicht die starken Schmerzen zurückzuführen, von denen hie und da eine Geschwulstbildung begleitet ist.

Bei infiltrativem Wachstum einer Geschwulst in Zentralnervengewebe beobachtet man nur die Erscheinungen des Schwundes der nervösen Elemente: Zerfall des Marks (Myelintropfen, Körnchenzellen!) und der Achsencylinder, einfache und pigmentöse Atrophie, Quellung mit Kernschwund, Vakuolisierung etc. der Ganglienzellen; Verlagerung, Abnahme der Färbbarkeit, Schwund der Nisslschen Granula. Auch an gliösen Elementen habe ich keine Wucherungserscheinungen wahrgenommen; die diesbezüglichen Verhältnisse beim Gliom erfordern eine gesonderte Besprechung (s. u. einf. u. sark. Gliom).

Dass das gewöhnliche fibrilläre Bindegewebe bei einer Geschwulstinfiltration der Auflösung bis zu einem gewissen Grad widersteht, dass es sich entweder passiv von der Geschwulst auf einen grösseren Raum hin entfalten lässt und als Stroma der Geschwulst bestehen bleibt, andererseits aber Wucherungen in oft ausgiebigster Weise eingeht, davon war schon die Rede. Jedoch zeigt das fibrilläre Bindegewebe andererseits auch Erscheinungen des Zerfalls: Atrophie, Verfettung, Kernschrumpfung an Bindegewebszellen, Auflösung und Zerfall der Fibrillen, Verflüssigung der Interzellularsubstanz kommt vor. Besonders lange halten sich bei einer Infiltration mit Geschwulstmassen die elastischen Fasern; bei weitgehender Infiltration des Lungenparenchyms z. B. kann man durch geeignete Färbung innerhalb der soliden Geschwulstmasse noch das Netzwerk der Alveolen und die elastischen Ringe der kleinen Bronchien wieder erkennen; ferner sind durchwachsene Gefässwände mit Hilfe solcher Methoden in den Geschwülsten noch überaus deutlich in ihrer Konfiguration darzustellen. Schliesslich zerfallen auch die elastischen Fasern in Bruchstücke und werden ganz aufgelöst. Hansemann, Orth, Schmorl haben Neubildungen elastischer Fasern innerhalb von Geschwülsten erwähnt; auch ich habe solche Beobachtungen gemacht.

Von den Endothelien der Blut- und Lymphgefässe bezw. den ihnen nahe stehenden flachen Deckzellen der Serosa wird noch später eingehend die Rede sein. Beim Wachstum von Geschwülsten zeigen diese Zellen entweder passives Verhalten bezw. sie gehen atrophisch oder durch Verfettung zu grunde oder sie schwellen an und geraten in geringe oder stärkere reaktive Wucherung. Auch an der Stromaentwicklung können sie sich beteiligen (s. Fig. LXII—LXXI).

Bei der Geschwulstinfiltration des Fettgewebes (s. Fig. 94) schieben sich die blastomatösen Elemente zunächst in den feinen Interstitien zwischen den Fettzellen vor, dann geraten sie aber in die Räume, in welchen die zerfallenden Fettzellen liegen, selbst hinein und infiltrieren sich häufig mit dem hier frei gewordenen Fett; ob die Kerne der aufgelösten Fettzellen sich durch Teilung an der Stromabildung beteiligen, vermag ich nicht mit Sicherheit zu sagen, ist mir aber auf Grund einiger Beobachtungen nicht unwahrscheinlich.

Knorpel- und Knochengewebe (Fig. LI, LII, 98, 100) verhalten sich einer infiltrierenden Geschwulst gegenüber verschieden: die Auflösung des Knorpels und Knochens erfolgt zunächst einmal durch aktiven Angriff der Tumorelemente [besonders bei Sarkomen, wobei die Tumorzellen, welche auch in die Knorpel- und Knochenhöhlen eindringen, lakunäre Resorption wie Osteoklasten besorgen (Ernst)]; zweitens wird die Auflösung (bes. bei Krebsen) durch Einwachsen von jungem Bindegewebe und Gefässen in die Knorpel- und Knochensubstanz besorgt; dabei übernehmen die neugebildeten Bindegewebszellen die Rolle von Osteoklasten. Die dabei auftretenden regressiven Vorgänge sind: schollige und fibrilläre Zerklüftung, körniger Zerfall der Knorpel- und Knochengrundsubstanz, Bildung von Gitterfiguren (v. Recklinghausen) im Knochen, Erweiterung der Knorpel- und Knochenhöhlen, Konfluenz

benachbarter Höhlen und Erfüllung derselben mit Geschwulstzellen unter Zugrundegehen der betr. Knorpel und Knochenzellen. Nach v. Rindfleisch entwickeln sich aus den persistierenden Knochenzellen mehrkernige Riesenzellen (Myeloplaxen). Ausserdem sind aber häufig genug auch progressive Veränderungen wahrzunehmen: Beschränkte Teilung und Vermehrung der Knorpel- und Knochenzellen, der periostalen und perichondralen Elemente, Auftreten von Osteoblasten und Neubildung von jungen Knochen durch deren Thätigkeit (Apposition). Das Markgewebe gerät in Hyperplasie, Fettmark kann sich in lymphoides Mark verwandeln, schliesslich kann aus dem Markgewebe ein fibrilläres Stroma werden. Dass in einzelnen Fällen die Knochenneubildung eine ganz kolossale ist, so dass für die infiltrierende Geschwulst ein mächtiges knöchernes Stroma entsteht, ist bereits erwähnt und wird später bei Besprechung der sog. osteoplastischen Krebse noch eingehender zu behandeln sein (Fig. LII). Ob aus Knochengewebe durch Metaplasie Bindegewebe werden kann, ist schwer zu entscheiden, mir aber wahrscheinlich, da man gelegentlich die Knochengrundsubstanz sich direkt in ein fibrilläres Gewebe umwandeln sieht, wobei die Knochenzellen sich zu spindligen Elementen umbilden. Hier möchte ich erwähnen, dass man das Verhalten des präexistierenden Knochens einer infiltrierenden Geschwulst gegenüber ganz ausgezeichnet an Röntgenbildern studieren kann. Es kann sich dabei natürlich nur um die gröberen Verhältnisse handeln. In manchen nicht zu weit vorgeschrittenen Fällen von Sarkom der Knochen kann man im Röntgenbild ausserordentlich schön sehen, wie die normale Architektur des Knochens durchaus erhalten und nur durch zwischengelagertes Sarkomgewebe einfach auseinandergedrängt ist. Das vom präexistierenden Knochen gebildete knöcherne Stroma hat also zunächst noch die typische Anordnung; erst mit dem weiteren Wachstum der Geschwulst beginnt die Auflösung der typischen Knochenstrukturen.

Wir dürfen die Erörterung des Wachstums der Geschwülste nicht schliessen, ohne auf den wichtigen Einfluss hinzuweisen, welcher den Wachstumwiderständen bezüglich der morphologischen Entwickelung in Geschwülsten zukommt. Ich meine hier nicht die gröbere Form der Geschwülste, die ebenfalls durch einseitig oder allseitig einwirkende oder fortfallende Widerstände beeinflusst wird, und von der weiter oben schon die Rede war (s. S. 20a), sondern ich habe die mikroskopischen Verhältnisse im Auge. Die feineren Formenbildungen der Geschwülste sind zunächst der Ausfluss einer in inneren Ursachen begründeten Entwickelungsrichtung, eines den Geschwulstzellen immanenten spezifischen Bildungstriebes. Dieser ist in den einzelnen Geschwulstparenchymen sehr verschieden, kann aber in jedem einzelnen Fall gefördert oder gehemmt werden durch allerlei äussere Beeinflussungen, vor allem durch rein mechanische Momente. Die einzelne Zelle und die Zellverbände sind in Geschwülsten derartigen Einwirkungen vielfach ausgesetzt. Bei einem freien Wachstum in weiten präformierten Bahnen (in Blut-, Lymphgefässen, serösen Höhlen etc.) ist der innere Bildungstrieb der Zellen häufig ungehemmt, daher er hier auch nicht selten seinen prägnantesten morphologischen Ausdruck findet (vgl. Fig. LXXX u. LXXXI); es kann z. B. eine in Blutgefässen wachsende Geschwulst morphologisch viel weniger „anaplastisch“ sein als am Primärherd. Ähnliches gilt für lockere, weiche Gewebe (weiches Bindegewebe, Fettgewebe, Lymphdrüsengewebe etc.). Grösser sind die Widerstände, welche eine wachsende Geschwulst in dichtem glattem Muskelgewebe, in den starren Kanälchen der Knochen, in den schmalen Saftspalten des derben Bindegewebes (der Fascien,

Sehnen etc.) findet; hier findet denn auch nicht nur eine quantitative Hemmung der Proliferation statt, sondern auch eine qualitative Einschränkung, indem der innere Bildungstrieb der Zellen sich nicht völlig ausleben kann, höhere Organisationen und typische Verbände der Zellelemente (Drüsenschläuche z. B.) nicht zu stande kommen können; die engen räumlichen Verhältnisse und der damit in Zusammenhang stehende Wachstumsdruck gestatten das nicht. So kommt es, dass ein und dieselbe Geschwulst recht häufig an verschiedenen Stellen eine ganz verschiedene morphologische Ausbildung zeigt, hier höher organisiert, dort ganz unorganisiert ist. Freilich spielen bei diesem Wechsel der Morphologie ausser den durch lokale Verhältnisse bedingten mechanischen Einwirkungen auch noch andere lokale Einflüsse eine Rolle: physikalische Beziehungen und chemische Wechselwirkungen unbekannter Art zwischen Geschwulstgewebe und dem Gewebe der betreffenden Lokalität, die Einrichtung der Ernährung (Blut-, Lymphgefässapparat etc.), die ev. Mitwirkung von entzündlichen Prozessen und anderes mehr. Auf solchen Grundlagen beruht auch, wie früher erwähnt, die Ex- und Intensität der Stromawucherung, welche ihrerseits ebenfalls nicht selten dem immanenten Bildungstrieb des Parenchyms Grenzen steckt oder wenigstens Hemmungen bereitet.

Zu diesen Auseinandersetzungen wäre die interessante Beobachtung Benekes über freies Geschwulstwachstum in serösen Höhlen zu erwähnen; bei einem Magenkrebs fand Beneke in der Pleurahöhle blastulaähnliche Bildungen, Bläschen, deren Wand von 10—30 Schichten Krebszellen gebildet und deren Lumen mit seröser Flüssigkeit gefüllt war; in der Wand konnten durch erneute interzelluläre Hohlraumbildung wieder Blasen entstehen. Gefässe fanden sich nicht in diesen Blasen, wohl aber Bindegewebszellen — also sassen die Gebilde wohl zuerst (vor ihrer Ablösung) der Pleura auf. Immerhin bleibt das an die Blastula erinnernde primitive epitheliale Wachstum interessant. Ich erkenne darin ein Abbild der charakteristischen Wachstumstendenz des Drüsenepithels, von der weiter oben (s. S. 28a) die Rede war; der primäre Tumor war ja ein Magenkrebs.

C. Verbreitung. Metastasenbildung.

Im Vorhergehenden haben wir uns mit dem örtlichen Ausbruch der Geschwulstkrankheit beschäftigt: die Entstehung und das lokale Wachstum einer echten Geschwulst — die protopathischen Symptomengruppen der Geschwulstkrankheit — waren der Gegenstand unserer Betrachtungen. Nun gehen wir daran, die weitere Ausbreitung des geschwulstmässigen Prozesses im Körper kennen zu lernen (deuteropathische Symptomengruppen). Häufig bleibt nämlich der blastomatöse Prozess nicht auf den Ort seiner ersten Entwickelung beschränkt, sondern wir sehen, dass der gleiche verderbliche Wachstumsvorgang, welcher an dem primär befallenen Orte sich abspielte, im Laufe der Krankheit, früher oder später, auch an entfernteren Stellen, in demselben Körperorgan oder derselben Körperregion, oder in weit abgelegenen Organen und Regionen zur Entwickelung kommt.

Gegenüber solchen Vorkommnissen erwächst nun die Verpflichtung, nachzuforschen, ob die in einem Falle etwa vorhandenen mehrfachen Geschwülste in irgend einem Abhängigkeitsverhältnis zu einander und zu der primär entstandenen Geschwulst stehen, oder ob sie selbständig, unabhängig zur Entwickelung gekommen sind. Man muss nämlich damit rechnen, dass Geschwulstbildungen primär multipel auftreten können. Die Rekonstruktionen von Geschwülsten (Hauser, Petersen) haben diese Ansicht befestigt; man sah Geschwülste nicht nur an einer Stelle (unizentrisch), sondern primär an verschiedenen von einander unabhängigen Stellen (multizentrisch) sich entwickeln. Das kann einmal in der Weise geschehen, dass die primäre Multiplizität auf ein (ev. paariges) Organ oder auf ein System beschränkt bleibt, z. B. auf die Leber, den Uterus, das Ovarium, die Nebenniere, Niere, den Hoden, die Mamma, die Haut, den Genitaltraktus, das Harnsystem, den Magendarmkanal, das Knochensystem, das periphere Nervensystem; in paarigen Organen (Mamma, Ovarien, Tuben, Nieren, Nebennieren, Hoden) kommt es hierbei vor, dass die Geschwulstbildung beide Organe zu gleicher Zeit oder nacheinander befällt. Die multiplen Geschwülste innerhalb eines Organs oder Organsystems können dabei von gleicher oder verschiedener Art sein. Wenn die Geschwulstbildungen in einem Organ von verschiedener Art sind, wie z. B. in einem Falle von Babesiu, wo sich inmitten eines Myoms des Uterus ein Cylinderzellenkrebs fand, oder von Niebergall, wo Myome, Polypen, Sarkom und Krebs in demselben Uterus vorhanden waren, so ist die Frage am Platze, ob nicht eine Geschwulst die Disposition zur Entwickelung der andersartigen schafft. Doch ist darüber bei der Seltenheit derartiger Kombinationen durchaus nichts Sicheres auszusagen. Angesichts einwandfreier Fälle von primär multipler Geschwulstbildung in einem Organ oder Organsystem darf man ursächlich an eine Multiplizität von Geschwulstanlagen denken, z. B. an Bildung überschüssiger Keime oder an Differenzierungsfehler, durch welche die idioplastische Qualität eines Gewebes (z. B. des ganzen Nervenbindegewebes) alteriert wird. Eine Multiplizität von Reizen mag ebenfalls mit im Spiele sein, doch könnte die Irritation allein ohne Zugrundeliegen einer gewissen Disposition nicht zur Erklärung genügen. Multiple Reize kommen vor allem in Frage für die bekannten Fälle von multiplen Hautkrebsen bei chronischem Ekzem, bei Seborrhoe, bei Xeroderma, bei Ulcus cruris, bei Lupus, sowie für die multiplen sog. Paraffin-, Theer-, Russkrebse. Auch für die multiplen Schleimhautkrebse (Darm, Magen) können multiple Reize mit in Frage kommen, obwohl gerade hier die multiple Polypenbildung in Magen und Dickdarm, deren Beziehung zu multiplen Krebsen besonders durch Hauser bekannt wurde, zeigt, dass in erster Linie Entwickelungsstörungen zugrunde liegen (s. später S. 554). Auch ohne Beziehung zu paarigen Organen kommt multiple

Geschwulstbildung symmetrisch vor; hiebei darf man an die Mitwirkung nervöser Einflüsse bei der Anlage der betr. Geschwülste bezw. bei der Auslösung dieser Anlage denken (symmetrischer Reiz). Zweitens können primär multiple Geschwülste in ganz verschiedenen Organen auftreten, und dabei der Art nach gleich oder verschieden sein, z. B. findet sich ein Krebs des Magens neben Ovarialkystom und Uterusfibromen, ein Hautkrebs neben Mastdarmkarzinom, ein Teratoid der Schädelhöhle neben einem zusammengesetzten Dermoid (Embryom) des Ovariums; Walter erwähnt einen Fall von Myomen des Uterus, Lipomen der Niere, Struma suprarenalis aberrans der Niere und Enchondrom der Lunge; Hansemann erwähnt interessante eigene Fälle, die hierher gehören, und solche von Gellhorn, Nehrkorn, Bernard. In einem Fall des Verfassers fand sich ein Schilddrüsenkrebs neben multiplen Nieren- und Uterusfibromen und grossem Papillom der Haut. Das sind natürlich ganz zufällige Kombinationen. An einen tieferen inneren Zusammenhang könnte man vielleicht denken, wenn die multiple Geschwulstbildung verschiedene Organe betrifft, die aber doch funktionell enger zusammengehörig sind: z. B. gleichzeitige Geschwulstbildung in Mamma, Ovarium und Uterus.

Von solcher primärer Multiplizität ist nun die sekundäre zu unterscheiden. Diese beruht auf einer Verbreitung der Geschwulstbildung von einem primären Herd aus, der — im Gegensatz zu den sekundär entstehenden Tochtergeschwülsten — die Muttergeschwulst genannt wird. Die Unterscheidung, ob primäre oder sekundäre Multiplizität vorliegt, kann gelegentlich sehr schwer sein; natürlich nur dann, wenn die verschiedenen Geschwülste gleichen oder ähnlichen Bau besitzen. Bei gleichzeitigem Vorhandensein eines Lipoms der Unterhaut und eines Adenoms der Brustdrüse wird man von vorneherein einen Zusammenhang ablehnen; auch wird ein Plattenepithelkrebs der Speiseröhre zu einem in demselben Körper vorhandenen adenomatösen Cylinderzellenkrebs des Mastdarms nicht in engere Beziehung gebracht werden können. Anders ist es, wenn gleichartige Geschwülste nebeneinander bestehen: z. B. ein Plattenepithelkrebs der Haut und ein solcher der Speiseröhre, oder gar mehrere Adenokarzinome im Darmkanal. Die Entscheidung, ob die gleichartigen Geschwülste in einem gegenseitigen Abhängigkeitsverhältnis stehen oder nicht, wird sich vor allem aus einem Studium der Histogenese ergeben. Gelingt es mit Sicherheit, für die einzelnen Geschwülste die Entwickelung aus dem Gewebe des jeweiligen Standorts nachzuweisen, so sind sie sicher unabhängig voneinander; denn nur bei primären Geschwülsten geht die Neubildung aus den präexistierenden Geweben des Entwickelungsortes der Geschwulst hervor; die sekundären Tumoren gehen aus verschleppten Zellen hervor. Da die Histogenese aber überaus schwierig festzustellen und meist gar nicht mit Sicherheit zu eruieren ist, müssen

andere Wege der Untersuchung zur Entscheidung unserer Frage, ob primäre oder sekundäre Multiplizität vorliegt, betreten werden. Man hat in solchen Fällen durch genaueste Feststellung der morphologischen und mikrophysiologischen Details, ferner auch der Wachstumstendenz den Charakter der betreffenden mehrfachen Geschwülste zu bestimmen; falls sich auf Grund dieser Untersuchungen die mehrfachen Geschwülste als ähnlich oder gleichartig herausstellen, so sind die verschiedenen, alsbald näher zu beschreibenden Möglichkeiten der sekundären Verbreitung von Geschwülsten in Betracht zu ziehen und ist zu erwägen, ob auf Grund solcher Möglichkeiten ein Abhängigkeitsverhältnis der mehrfachen gleichartigen Geschwülste ungezwungen herzustellen ist. Erst wenn das nicht durchführbar ist, darf man bei anatomisch und physiologisch gleichartigen Geschwülsten mit grosser Wahrscheinlichkeit eine primäre Multiplizität annehmen. Weiteres hierüber siehe S. 731 ff.

Wir werden nun die verschiedenen Verbreitungswege einer Geschwulst und damit jene Vorgänge kennen lernen, welche zu einer sekundären Multiplizität der Blastomatose führen. Wie wir bei anderen krankhaften Prozessen die Verpflanzung eines Krankheitsstoffes von einem primären Herd auf entferntere Teile Metastase nennen, so auch bei der Geschwulstbildung. Man hat dies Wort auch etwas freier angewandt und nennt sogar die durch Metastase entstandenen Geschwülste selbst Metastasen. Je nachdem die Tochtergeschwülste in der nächsten Umgebung der Muttergeschwülste, oder in regionären Lymphdrüsen, oder an ganz entfernten Stellen auftreten, spricht man von lokaler, regionärer und entfernter Metastase. Die Metastasenbildung ist eine Eigenschaft der sogenannten bösartigen Neoplasmen, welche durch infiltrierendes, destruktives Wachstum ausgezeichnet sind (Karzinome und Sarkome). In dem Wesen des infiltrierenden Wachstums liegt es ja begründet, dass hierbei die Geschwulstzellen frühzeitig in die Zirkulation (in offene Blut- und Lymphgefässe) gelangen, und so nach entfernteren Stellen verschleppt werden. Dass hierbei auch eine aktive, amöboide Beweglichkeit der Geschwulstzellen in Betracht zu ziehen ist, wurde schon früher erwähnt. Sehr selten treten Metastasen bei jenen Geschwülsten auf, welche sonst durch expansives (exstruktives) Wachstum ausgezeichnet und durch die weitgehende Ausreifung des Parenchyms charakterisiert sind, also bei den sog. gutartigen Tumoren; jedoch kommt auch das vor, z. B. bei Chondromen, Leiomyomen, Adenomen. Nur darf man eine derartige metastasierende Geschwulst nicht mehr unter die gutartigen rechnen. Denn ein infiltrierendes Wachstum bezw. ein Einbruch in Blut- oder Lymphgefässe wird sich auch in den seltenen Fällen, in welchen gereiftere Geschwulstformen metastasieren, als Grundlage dieses besonderen Verhaltens nachweisen lassen.

Damit kommen wir auf die Wege, welche die Geschwulstzellen bei der Metastase einschlagen und auf die einzelnen Formen der Metastasenbildung zu sprechen.

An erster Stelle sind in dieser Hinsicht die Lymphstrassen zu erwähnen; sie sind vorwiegend für die Verbreitung der Karzinome von Bedeutung. Bei dem infiltrativen Wachstum dieser Geschwülste gelangen die Tumorzellen zunächst in die Saftspalten, dann in die mit diesen zusammenhängenden Lymphräume, schliesslich in die vom Ort der Geschwulst wegführenden Lymphgefässe. Die anatomische Untersuchung einschlägiger Geschwülste zeigt uns häufig eine dichte Erfüllung der genannten Lymphwege mit Geschwulstzellen. Grössere Lymphgefässe werden nicht selten unter Zuhilfenahme einer Thrombose von Geschwulstzellen besetzt und gänzlich verlegt, und man kann in einzelnen Fällen die stark aufgetriebenen Lymphgefässe als solide, cylindrische, variköse Stränge von der Primärgeschwulst nach den regionären Lymphdrüsen und von da weiter zentral nach höher gelegenen Lymphdrüsenstationen verfolgen; nicht allzu selten ist auch der Ductus thoracicus thrombosiert und von Tumormasse erfüllt. Ausser einem solchen kontinuierlichen Vorwachsen der Geschwulstzellen innerhalb der Lymphgefässe kommt nun auch eine diskontinuierliche Verbreitung vor, in der Weise, dass einzelne Zellen oder Konglomerate von solchen aus dem Gebiete der Geschwulst mit dem Lymphstrom in wegsamen Lymphgefässen zentralwärts weitergeschleppt werden. Solche verschleppte Keime gelangen nun durch Vermittelung der Vasa afferentia in der Regel zunächst in die regionären Lymphdrüsen; dort werden sie, wie alle von der Peripherie her anrückenden korpuskulären Elemente, gewissermassen abfiltriert und bleiben in den Retikulis der Lymphsinus, insbesondere zunächst der sog. Randsinus hängen; sobald die verschleppten Zellen zur Ruhe gekommen sind, beginnt deren Vermehrung, und die Sinus der Drüse werden mit Geschwulstzellen erfüllt; dann gelangen letztere auch in die Follikel und Follikularstränge, entweder durch direktes Einwachsen von den Sinus her oder durch Vermittlung der Kapillaren und kleinen Venen, welche die Sinus durchziehen, (Fig. LXI und LXXIV). Durch fortgesetzte Teilung und Vermehrung der Geschwulstzellen wird das Lymphdrüsengewebe allmählig durch Geschwulstparenchym substituiert: die Lymphocyten werden verdrängt und gehen z. T. auch zu Grunde; Retikulumzellen, Endothelien, Bindegewebszellen können sich passiv verhalten und mit dem zugehörigen fibrillären Gewebe zu einem Stroma für die Geschwulst entfaltet werden, oder sie geraten in reaktive Wucherung und können gelegentlich ein massiges bindegewebiges Stroma produzieren. Eine Umwandlung von Gewebselementen der besetzten Lymphdrüsen in Geschwulstzellen, wie man früher so häufig angenommen hatte, findet nicht statt. Die metastatisch erkrankten Lymphdrüsen sind in der Regel vergrössert, die Konsistenz

in allerdings sehr verschiedenem Grade vermehrt; auf Durchschnitten sieht man entweder einzelne grauweissliche oder grauröthliche Herde (Knoten) oder es ist die ganze Lymphdrüse in eine, je nach dem Gefässgehalt zwischen Weiss und Dunkelrot wechselnd gefärbte Geschwulstmasse aufgegangen; Verfettungen, Verkäsungen geben opak weiss-gelbliche Verfärbungen. Bei starker reaktiver Stromaentwickelung sind die erkrankten Drüsen ausserordentlich derb, fast schwielig; fehlt diese Reaktion, so quillt oft nach Durchtrennung der prallgespannten Drüsenkapsel die markig weiche Tumormasse über Ist die ganze Lymphdrüse von Geschwulstmasse substituiert, dann kann das infiltrierende Wachstum der Geschwulstzellen sich auch auf die (meist ohnehin bereits gedehnte und in entzündlicher Infiltration befindliche) Drüsenkapsel erstrecken. Die Kapsel wird durchwachsen und die Geschwulstzellen können sich nach Passierung des Kapselbindegewebes in dem lockeren periglandulären Bindefettgewebe meist rascher und ungehinderter verbreiten, als es innerhalb der Lymphdrüse möglich war, in welcher sich mit dem fortschreitenden Wachstum der Geschwulst ein successive sich steigernder Druck geltend gemacht hatte. Aber nicht nur auf diesen gewaltsam erschlossenen Wegen gelangen die Parenchymzellen der metastasierenden Geschwulst ausser Bereich der zunächst erkrankten Lymphdrüsen: auch die Vasa efferentia der letzteren bieten die Möglichkeit einer Weiterverbreitung nach entfernteren Stellen. Dies kann nun wiederum entweder kontinuierlich geschehen, indem nach totaler Substitution des Lymphdrüsengewebes die Geschwulstmasse in die Vasa efferentia hineingelangt und in deren Lumen zusammenhängend weiterwächst, oder (häufiger) diskontinuierlich, indem aus der befallenen Drüse mit dem wegführenden Lymphstrom Keime (Zellen) verschleppt werden. Dann wiederholt sich dasselbe Spiel der Erscheinungen: die verschleppten Zellen gelangen in weiter zentral gelegene Lymphdrüsen durch Vasa afferentia und siedeln sich hier in der gleichen Weise, wie in der zuerst befallenen, an; auch diese Drüsen schwellen zu ansehnlichen Knoten heran. Da, wie gesagt, häufig auch die Kapseln durchwachsen werden und die Infiltration das periglanduläre Gewebe ergreift, verschmelzen in vielen Fällen die einzelnen Knoten zu umfänglichen Paketen, deren Zusammensetzung aus einzelnen Lymphdrüsen mehr und mehr undeutlich werden kann. So können von einem Primärherd aus erst die regionären, dann immer entferntere Stationen der Etappenlinie des Lymphdrüsensystems von den Geschwulstkeimen heimgesucht und die Stätten neuer gleichartiger Geschwulstentwickelung werden. Schliesslich können sogar, wie erwähnt, die Hauptlymphstämme, z. B. der Ductus thoracicus, von den Tumorzellen besetzt und in dicke solide Geschwulststränge verwandelt werden. Aus dem Ductus thoracicus gelangen dann die Keime in die Blutbahn.

Die Erkrankung des Ductus thoracicus (Lit. s. bei Winkler, der auch eine sar-

komatöse Form beschreibt) kann in verschiedener Weise ausgebildet sein. Winkler unterscheidet 1. Anwesenheit freier Krebsmassen im Ductus mit entzündlichen Wandveränderungen. 2. Ansiedelung von Krebszellen auf der Intima, oft mit Thrombose und entzündlichen Wandveränderungen. Mit allmähliger Erfüllung des Ductus durch Thrombus und wuchernde Krebsmasse entstehen knollige Auftreibungen des Ductus; der Thrombus wird von der Wand aus organisiert. 3. Ausgedehnte obliterierende Thrombose des Ductus mit Wandveränderungen und organisatorischen Prozessen. Die Krebsmassen durchwachsen den Thrombus, ev. kann die krebsige Thrombose sich auf die Subclavia fortsetzen. Die Folgen des Verschlusses des Ductus können Erweiterungen rückwärtsgelegener Äste (Mesenterial-Chyluscysten!) sein. Aus dem Ductus gelangen Keime nicht nur in die Blutbahn, sondern es kann auch zur retrograden Verschleppung (s. später) in Seitenzweige des Ductus kommen (Winkler).

Aus dieser Darstellung hat sich ergeben, dass die aus einem Primärtumor verschleppten Zellen in der Regel zunächst in den regionären Lymphdrüsen, wie in einem Filter, zurückgehalten werden; es scheint also, als ob die regionären Lymphdrüsenstationen geeignet wären, den verderblichen Krankheitskeim einstweilen zurückzuhalten. Bis zu einem gewissen Grade ist dies in der That möglich. Jedoch darf man nicht übersehen, dass auch eine Verschleppung von Keimen mit Umgehung der regionären Lymphdrüsenstation möglich ist. Dies ist besonders dann häufig der Fall, wenn die regionären Lymphdrüsen bezw. die zu ihnen führenden Lymphstrassen infolge früherer Prozesse sich in pathologischem Zustand befinden. Wandverdickung, Verengerung, partielle Obliteration von Lymphgefässen, andererseits Induration, Schrumpfung, Verödung von Lymphdrüsen (durch anthrakotische Prozesse z. B.), chronische tuberkulöse Lymphadenitis und Ähnliches wären hier zu erwähnen. So kann es kommen, dass eine Lymphdrüsenstation übergangen wird und die Geschwulstkeime erst in der nächst höher gelegenen haften (s. S. 733). Das ist natürlich auch für den klinischen Verlauf der Krankheit bezw. für den Erfolg einer etwa vorgenommenen Operation von grosser Wichtigkeit. Man glaubt den Geschwulstprozess noch rein örtlich, da die regionären Lymphdrüsen frei sind, während in der That bereits eine Verbreitung der Geschwulstkeime weiter zentralwärts stattgefunden hat.

Ein anderer Umstand kann uns über den wahren Stand der Verhältnisse täuschen. Wir dürfen nämlich nicht übersehen, dass Schwellungen und Verhärtungen regionärer Lymphdrüsen durch die verschiedensten pathologischen Zustände bedingt sein können. Einmal durch die eben kurz erwähnten chronischen Entzündungsprozesse. Dann aber auch infolge frischerer Reizzustände, wie sie von der betr. primären Geschwulst ausgehen können. Diejenigen Geschwülste, welche hier in erster Linie in Betracht kommen, die Karzinome, sind häufig ulzeriert; die Ulzeration bedingt aber die Einwirkung der verschiedensten äusseren Schädlichkeiten, und so sind, wie erwähnt, Entzündung, Eiterung, Nekrose etc. die häufigsten Folgen des ulzerösen Aufbruchs einer Geschwulst. Die regionären Lymphdrüsen erhalten nun auch ihren Teil von den entzündungserregenden Schädlichkeiten

und von den Schlaken der phlogistischen Prozesse in dem Primärgebiet. Die Folge ist eine entzündliche Schwellung der Lymphdrüsen. Mikroskopisch findet man Hyperämie; die weiten Blutgefässe sind strotzend gefüllt und enthalten abnorm viel weisse Blutkörperchen; in den Lymphsinus findet man zerfallende Blutkörperchen, Pigmente, Fetttröpfchen und allerlei Detritus, ferner mit Fettkörnchen oder Fremdkörperchen beladene Leukocyten; die Lymphocyten sind häufig vermehrt; man findet reichliche Mitosen in den Keimzentren der Follikel; nicht selten findet man auch Wucherung der Retikulumzellen und vor allem der Endothelien und dadurch Anhäufung von rundlichen oder unregelmässig gestalteten Zellen von epitheloidem Charakter in den Sinus. Besonders in den Fällen, in welchen stärkere entzündlich-proliferative Prozesse vorhanden sind, die an die sogenannte grosszellige Hyperplasie der Lymphdrüsen erinnern, sind die betreffenden Drüsen beträchtlich geschwellt, bedeutend konsistenter als normal und von grauweisslicher, fast markiger Beschaffenheit. In solchen Fällen ist nun eine Täuschung bei grobanatomischer Untersuchung leicht möglich und man möchte derartige Lymphdrüsen um so eher als metastatisch erkrankt ansehen, als auch die oberflächliche mikroskopische Untersuchung wegen der Anwesenheit grösserer epitheloider Zellen diese Möglichkeit zu unterstützen scheint. Ich habe in mehreren Fällen von kleinen beginnenden Portiokrebsen die Lymphdrüsen des Beckens und die retroperitonealen Lymphknoten bis hoch hinauf in der beschriebenen Weise makroskopisch verändert gefunden; die genauere mikroskopische Untersuchung ergab das Vorhandensein einer entzündlichen Hyperplasie.

Einer eigenartigen Form der Lymphgefässmetastase ist noch zu gedenken: der sog. diffusen (krebsigen) Lymphangitis gewisser Organe. (Fig. LXXIII). Hierbei handelt es sich um eine bis ins Minutiöse durchgeführte Erfüllung sämtlicher Lymphgefässe und lymphatischer Binnenräume eines Organes mit Geschwulstzellen. Am häufigsten kommt das bei Karzinomen vor. Die Lunge giebt das beste Beispiel hierfür; es kann dieses Organ entweder von der Pleura her oder von den Bronchialdrüsen aus im Bereich seiner lymphatischen Adern derart von Geschwulstzellen besetzt und völlig durchwachsen werden, dass nicht ein einziges Lymphgefäss mehr frei ist, und der ganze Zustand einer so vollkommenen Injektion des Lymphgefässnetzes gleicht, wie sie der geschickteste Präparator nicht zu erreichen im stande wäre. Ähnliches kann sich in der Leber ereignen und das ganze Lymphgefässsystem der Capsula Glissonii von Geschwulstmasse besetzt sein.

Ausser auf dem Lymphweg ist eine Verbreitung von Geschwulstkeimen durch die Blutgefässe möglich. Dass nach vollständiger Passierung der Lymphstrasse Geschwulstzellen aus dem Ductus thoracicus ins Blut gelangen können, wurde schon erwähnt. Hier kommt es uns darauf an, zu zeigen, dass auch andere, direktere Wege die Keime ins Blut führen. Vorwiegend bei Sarkomen, aber auch bei den Karzinomen, führt das infiltrative Wachstum der Geschwulstzellen zu einem Vordringen derselben in die Lumina der Blutgefässe. Bei den Karzinomen hat die Verbreitung in Blutgefässen allerdings mehr lokale Bedeutung und ist mehr für die Entstehung diskontinuierlicher

lokaler Metastasen als entfernter Tochtergeschwülste massgebend (Goldmann). Da die Sarkome schon bei ihrer Entstehung eine engere Anlehnung an den Blutgefässapparat zeigen, während die Karzinome sich von vorneherein mehr an die Lymphgefässe halten, ist die vorwiegende Verbreitung der Sarkome in den Blutgefässen verständlich; vielleicht offenbaren sich hier tiefere chemisch-physikalische Beziehungen, indem die Sarkomzellen als Bindesubstanzzellen die dem Blutstrom zugekehrten Flächen, die Karzinomzellen als Epithelien die entgegengesetzten Flächen der Ernährungsterritorien aufsuchen; sitzen ja doch schon normalerweise echte Epithelien niemals direkt den Blutgefässen auf. Hiezu erinnere man sich, dass viele epitheliale Parenchyme physiologischerweise in Lymphräumen stecken. Man hat vielleicht etwas Ähnliches ausdrücken wollen, wenn man sagte, dass die Sarkomzellen das ihnen kongeniale Gefässgewebe leichter durchwüchsen, als die nicht verwandten epithelialen Krebszellen. Wie dem auch sei, im Laufe des geschwulstmässigen Wachstums können sowohl Karzinom- wie Sarkomzellen in die Blutgefässe gelangen. Einmal verhältnismässig leicht nach Durchwachsung der dünnen Endothelrohre der Kapillaren. Von besetzten Kapillaren aus kann nun eine kontinuierliche oder diskontinuierliche Verbreitung der Geschwulstzellen im Lumen des Gefässsystems erfolgen und zwar in der Regel im Sinne des Blutstromes, also nach den Venen hin; kleinere und grössere Venen können — meistens unter Ausbildung einer Thrombose — auf diese Weise allmählig von den Geschwulstelementen besetzt werden. Aber auch ein umschriebener lokaler Einbruch des Geschwulstparenchyms in grössere Venen, (selten in Arterien — Hedinger), ist möglich, indem die Venen- (oder Arterien-)wand von Tumorzellen infiltriert und allmählig durchwachsen wird; nach Durchbruch durch das Endothel entsteht eine freie Kommunikation der Geschwulst mit dem Lumen des betr. Gefässes; auch hierbei tritt bald Thrombose hinzu (s. Fig. LXXVI u. LXXVII). Solche Einbrüche können in primären Tumoren und in Tochtergeschwülsten erfolgen. Karzinomzellen gelangen nicht selten von perivaskulären Lymphräumen (Seelig, Puppel, v. Franqué) aus in die Lumina von Blutgefässen. Auch muss man sich erinnern, dass die Vasa vasorum, ferner die Lymphbahnen in der Wandung grösserer Gefässe (Fig. LXXII) die Wege darstellen können, auf welchen die Tumorzellen, bei Sarkomen wie bei Karzinomen, in die Lumina grösserer Gefässe gelangen können.

Wie erwähnt, gesellt sich häufig Thrombose zu dem Wachstum der Geschwulstzellen in der Gefässlichtung: die thrombotischen Massen werden ebenfalls von den Geschwulstzellen besetzt, durchwachsen und dadurch wieder teilweise aufgelöst. Häufig behalten die Tumorzellen beim Wachstum in der Gefässlichtung bezw. bei der Substitution eines etwa vorhandenen Thrombus etwaige spezifische morphologische

und funktionelle Eigentümlichkeiten bei, bilden z. B. Drüsenschläuche mit schleimigem Sekret als Inhalt (Fig. LXXXI). Ja man kann sagen, dass häufig durch das Wachstum im Lumen grösserer Blutgefässe der ursprüngliche Bildungstrieb des Geschwulstgewebes freier hervortritt als vorher. Neben dem Wachstum der Tumorzellen in der Gefässlichtung und im Thrombus spielen sich die bekannten Vorgänge der Thrombusorganisation von seiten der Gefässwandzellen (Endothelien, Intimazellen) ab; der Thrombus wird von Bindegewebszellen und jungen Gefässen durchwachsen, welche ihrerseits ein Stroma für die Geschwulstkörper etablieren. So wird der Thrombus allmählig substituiert und in seinen älteren Teilen zu Geschwulstgewebe mit Stroma und Parenchym umgewandelt.

Exquisite Beispiele eines Wachstums von Geschwülsten in Blutgefässen haben mitgeteilt: Weber, Foerster, Ernst u. A. für Chondrome; Ernst beschrieb ein Chondrom der Wirbelsäule, welches von den Lumbalvenen aus in die Vena cava inferior bis in den rechten Herzvorhof und mit blosser Ausschaltung der Herzhöhle im Stamm der Arteria pulmonalis weiter in die Hauptzweige der letzteren vorgewachsen war. Mac-Callum veröffentlichte ein blasig-papillöses Endotheliom des Hodens, welches die grossen Gefässe des Bauches erfüllte; Lücke ein Lymphosarkom der Achseldrüsen, das in die Vena subclavia eingebrochen und eine Geschwulstthrombose bis in den rechten Herzvorhof verursacht hatte; Acker ein Schilddrüsensarkom, bei dem sich traubige Krebsmassen in Schilddrüsenvenen, in der Jugularis und Anonyma bis zur Cava fanden; in den Lungenarterien waren wieder traubige Stränge vorhanden; die Trauben sassen teilweise gestielt der Arterienwand auf.

Bisher haben wir in erster Linie von dem Wachstum der Geschwulstzellen in der Lichtung der Blutgefässe im Bereich der Primärgeschwulst gesprochen. Es erhellt, dass diese Vorgänge sehr leicht zur Verschleppung von Geschwulstmaterial führen können, wenn nämlich von den intravaskulären Geschwulstmassen Teilchen losgelöst, weggeschwemmt und mit dem Blutstrom nach entfernteren Stellen transportiert werden. Es wird einen Unterschied ausmachen, ob grössere Geschwulstpartikel verschleppt werden oder nur einzelne Zellen oder mikroskopisch kleine Zellaggregate. Im ersten Fall haben wir es mit einer gröberen Form der Embolie zu thun: der in der Regel von den oben geschilderten Geschwulstthromben losgelöste Pfropf bleibt, je nach seinem Umfang, in kleineren oder grösseren Gefässen hängen und es können sich die allgemeinen Sequelen einer Embolie zu den alsbald näher zu besprechenden Folgen der speziellen Verschleppung von Geschwulstmaterial hinzugesellen. Schöne Beispiele für diese Art der Verschleppung finden sich bei Weber, Förster, Acker, Lücke, Andrée, Zenker u. A. Man findet die Geschwulstemboli in Lungenarterien und anderen Gefässen lose oder fest eingekeilt, an Gabelungen reitend, wandständig oder obliterierend, mit der Wand bereits verklebt oder nicht, vor; auch im Herzen selbst kann man die Emboli auf der Wanderung treffen, hie und da als Stränge zwischen Sehnenfäden geschlungen (Acker). Werden nur Zellen und kleinste Zellgruppen verschleppt, so bleiben selbe meist

erst in Kapillaren haften, (sog. Kapillarembolie), oder können sogar einen nicht zu engen Kapillarkreislauf passieren. Letzteres ist nach Zahn nur dann mit Sicherheit anzunehmen, wenn bei Sitz der Primärgeschwulst im Venengebiet das Foramen ovale geschlossen ist, keine Lungenmetastasen vorhanden sind, und die Sekundärgeschwülste auch nicht durch retrograden Transport (s. d.) entstanden sein können. Unter den drei Beispielen von Kapillarembolie, die Zahn anführt, erwähne ich den eklatantesten Fall, nämlich einen Fall von Krebs der Submaxillargegend mit Knochenmetastasen.

Für die Lokalisation der auf dem Blutweg verschleppten Keime gelten einige Gesetze, die Thoma näher bestimmt hat: erstens findet man die betr. metastatischen Eruptionen einer Geschwulst in der Regel im Bereich des ersten Kapillarnetzes, welches das aus dem Primärtumor kommende Venenblut zu passieren hat. Daher ist die Lunge ein so bevorzugtes Organ für Blutgefässmetastasen. Zweitens sind prädisponierende Momente für die Lokalisation der Blutgefässmetastase sowohl eine Verlangsamung des Blutstromes, als eine Verengerung der Blutbahn; ersteres ist in der Leber, der Milz, dem Knochenmark der Fall; letzteres in der Niere und dem Gehirn. In den genannten Organen finden sich denn auch sehr häufig metastatische, durch Vermittelung der Blutgefässe entstandene Geschwülste (z. B. Metastasen der Leber bei Karzinomen des Magens und Darmes bezw. bei im Gebiete der Pfortader gelegenen Geschwülsten überhaupt; Metastasen in der Lunge bei Primärtumoren im Bereich des grossen Kreislaufs, z. B. bei Sarkomen der Knochen, bei Krebsen der Schilddrüse etc.). Gelangen Geschwulstkeime in den arteriellen grossen Kreislauf entweder durch Einbruch einer primären oder sekundären Geschwulst in die Lungenvenen oder, indem von irgend einem Primärherd verschleppte Zellen den Kapillarkreislauf der Lunge passieren und in die Lungenvenen gelangen oder gar indem sie durch ein offenes Foramen ovale direkt vom rechten in das linke Herz überwandern, dann besteht die Möglichkeit, dass sie in vielen, ja den meisten Organen haften bleiben und dort sich zu metastatischen Geschwülsten entwickeln; in solchen Fällen sind massenhafte Metastasen im ganzen Körper vorhanden — sog. allgemeine Metastase. Das ist besonders bei Sarkomen der Fall. Beispielsweise kann ein Sarkom der Lunge in die Lungenvenen einwachsen und es können sich durch Vermittelung des linken Herzens und durch Verschleppung der Keime in der Arterienbahn des grossen Kreislaufs multiple metastatische Tumoren in der Haut, im Hirn, in den Nieren, der Leber, in der Milz, in den Knochen, in den serösen Häuten, im Herzfleisch entwickeln (Sarcomatosis universalis). Eine derartige allgemeine Metastase ist bei Karzinom viel seltener und kommt eben auch nur dann vor, wenn die Keime ins Blut bezw. ins linke Herz und von da in den grossen Kreislauf gelangt sind.

Sind lebensfähige Geschwulstzellen aus einem Primärtumor in Gefässe irgend eines Organes verschleppt worden und dort haften geblieben, so beginnt deren Teilung und Vermehrung (Fig. LXXVIII und LXXIX); von den wuchernden Geschwulstzellen wird die Gefässlichtung (unter gleichzeitig sich entwickelnder obliterierender Thrombose) allmählig erfüllt oder es entsteht (bei wandständiger Thrombose) ein Geschwulstpolyp, der nur an umschriebenen Stellen eine Verbindung mit der Gefässwand hat. Das Wachstum geht danach nicht nur intravaskulär weiter, sondern die Geschwulstzellen (Acker, Andrée, M. B. Schmidt, Mayr-Verfasser) infiltrieren alsbald die Gefässwände (Fig. LXXXI) und gelangen schliesslich an die Aussenseite der Gefässe in das umgebende Gewebe; von hier geht die Infiltration in der früher näher geschilderten Weise weiter vor sich. Nicht selten ist der sekundäre Durchbruch der Geschwulstzellen aus dem Lumen der Gefässe in die Umgebung der letzteren von Blutungen begleitet.

Die Elemente der Gefässwand verhalten sich entweder passiv gegenüber der Geschwulstinfiltration oder sie geraten in reaktive Wucherung; besonders an den Endothelien kann man gelegentlich weitgehende, in das Gefässlumen gerichtete Wucherungen zwischen die Geschwulstzellen hinein beobachten; es kann auf diese Weise ein zierliches Stroma für letztere konstruiert werden. (Fig. LXXII). M. B. Schmidt fand, dass embolisierte Geschwulstzellen nicht immer blastomatös weiter wuchern, sondern dass nicht selten nach nur geringer Proliferation Stillstand des Wachstums erfolgt, ja Rückbildung bezw. Atrophie eintritt. Der Thrombus erlebt dabei seine typische Organisation (ev. Kanalisation) und enthält schliesslich keine Geschwulstzellen mehr.

Je nach der Wachstumstendenz der betreffenden metastasierenden Geschwulst und den besonderen lokalen Verhältnissen, vor allem auch je nach der Art der Embolie, entstehen durch die Blutgefässmetastase in den befallenen Organen kugelige Knoten oder mehr diffuse Infiltrate.

Wie sich aus dem Vorhergehenden ergiebt, entstehen die metastatischen Geschwülste aus den verschleppten lebensfähigen Geschwulstzellen, durch deren ungemessene Teilung und Vermehrung. Eine homologe Infektion, wie man sie früher in dem Sinne acceptiert hatte, dass die in irgend ein Organ eingeschleppten Tumorzellen das dort vorhandene Gewebe zu dem nämlichen Wucherungsprozess anregten, wie er sich in der Hauptgeschwulst abspielte, oder dass infizierend oder katalytisch auf die Gewebe wirkende Säfte (Virchow), oder befruchtend wirkende körperliche Elemente (Gussenbauers Körnchen) eine solche Umwandlung hervorbrächten, kommt nicht vor. Langerhans lässt sowohl Zellen wie Säfte die Träger des Infektionsstoffes sein; durch letztere würden die jeweils ortsangehörigen Zellen, wie das Ei vom Sperma, befruchtet und zur Proliferation angeregt. Cohnheim hat schon bemerkt, dass Säfte die Infektionsträger nicht sein könnten, da der Knorpel nicht metastatisch erkranke; dass aber auch die verschleppten Geschwulstzellen keine infizierende

Wirkung in dem obengenannten Sinne ausüben, ergiebt sich aus dem Studium der Histogenese der Metastasen ohne weiteres. Wohl bleibt das Gewebe an dem neu befallenen Ort selten ganz passiv; wenn auch seine spezifischen Parenchymelemente in der Regel zu Grunde gehen — der Blutgefässbindegewebsapparat gerät meist in reaktive Wucherung und liefert neues Stroma und neue Gefässe für die wachsende Tochtergeschwulst. Man hat auch die Frage erörtert, ob mit den Parenchymzellen aus dem Primärtumor auch Stromaelemente verschleppt würden; dieser Gedanke kam vor allem in Hinblick darauf zur Sprache, weil in vielen Fällen die quantitative und qualitative Entwickelung des Stromas der Tochtergeschwülste mit den Stromaverhältnissen der Muttergeschwulst auffallend übereinstimmte. Es hat sich aber gezeigt, dass diese Übereinstimmung, wie bereits erwähnt, vielfach auf spezifischen formativen Beeinflussungen beruht, die von den Geschwulstgeweben auf die Stützsubstanzen ausgeübt werden. Jedenfalls ist sicher, dass Stroma bei der Metastase in der Regel nicht mit verschleppt wird, wenigstens nicht mit verschleppt zu werden braucht. Bei den Mischgeschwülsten liegen die Dinge besonders; hier gehört oft das Quasi-Stroma zum Parenchym (s. S. 812). Das Stroma der Tochtergeschwulst wächst also aus der Bindesubstanz des von der Metastase heimgesuchten Ortes heraus, das eigentliche Parenchym der Tochtergeschwulst wird aber ganz ausschliesslich von den eingeschleppten Geschwulstzellen geliefert — eine Thatsache, die sich aus einer genauen histologischen Untersuchung jeder sich entwickelnden Metastase ergiebt. Es liegen also die Verhältnisse beim Wachstum der Metastasen genau so, wie beim Wachstum des Primärtumors.

Er hat nur historisches Interesse anzuführen, dass man seinerzeit von eng humoral-pathologischen Vorstellungen eingenommen, die Geschwulstkrankheit als eine Säfteentmischung ansah und die Tumoren selbst durch Ablagerung krankhafter Stoffe aus dem Blut entstehen liess. Von diesem Standpunkt wurden dann auch die metastatischen Geschwülste nicht in irgend ein Abhängigkeitsverhältnis zu einem primären Muttertumor gebracht, sondern sie erschienen alle für sich selbständig, als der gleiche Ausdruck der bestehenden Dyskrasie des Blutes, die sich dann eben nicht nur an einem Ort und in einem Organ, sondern an den verschiedensten Körperstellen manifestierte.

Nächst dem Studium der Entwickelung und des Wachstums der metastatischen Geschwülste ist von grösstem Interesse ein Vergleich der Tochtergeschwülste mit denen der Muttergeschwulst. Ich habe hier nicht einen Vergleich der gröberen Formen der metastatischen Tumoren mit denen der Muttergeschwülste im Auge. Für diese gilt das früher über die grobanatomischen Formen der Geschwülste und die dabei mitwirkenden Faktoren Gesagte. Metastatische Tumoren können daher je nach ihrer Entwickelung inmitten von Organen oder an deren Oberfläche die verschiedensten Gestalten annehmen; also als Knoten und Infiltrationen, als Tubera, Fungi und Polypen, als papilläre und dendritische Gewächse auftreten. Interessanter ist es, die feinere Morphologie und Biologie der Metastasen und Muttergeschwülste zu

vergleichen. Hansemann hat sich in dieser Frage sehr verdient gemacht. Es hat sich gezeigt, dass die Metastasen in ihrem feineren Bau und bezüglich sonstiger spezifischer Eigentümlichkeiten dem Primärtumor bald sehr ähnlich sein können, bald bemerkenswerte Unterschiede erkennen lassen. Manchmal ist es geradezu erstaunlich, mit welcher Zähigkeit die Geschwulstparenchyme auch nach ihrer Verpflanzung in die verschiedensten Organe die Eigenschaften der Muttergewebe beibehalten: in Lungenmetastasen von knochenbildenden Sarkomen findet man reichliche Entwickelung knöcherner Interzellularsubstanz (Fig. LIII); in Lymphdrüsenmetastasen von verhornenden Epidermiskrebsen kann massenhaft Hornsubstanz gebildet werden (Fig. LXXXIII); in Hirnmetastasen von Hautmelanomen bilden die verschleppten Zellen Pigment (Fig. LXXXII); in Knochenmarkmetastasen bei Cylinderzellenkrebs des Magens kann man die schönsten, schleimbereitenden Cylinderzellenschläuche im Markgewebe wachsen sehen (Fig. LXXXI). Sieht man so einerseits weitgehende Übereinstimmung zwischen Muttergeschwulst und Tochtergeschwülsten, so sind doch andererseits in vielen Fällen auch mehr oder weniger weitgehende Differenzen vorhanden. Für die morphologischen Verhältnisse kommen, wie wir oben schon auseinandergesetzt haben, n Betracht erstens der innere Wachstumstrieb der Geschwulstzellen, zweitens äussere, in lokalen Verhältnissen gelegene Einwirkungen, welche die immanente Wachstumstendenz der Zellen hemmen oder fördern. Das gilt auch für die morphologische Ausbildung in Tochtergeschwülsten. So kommt es, dass z. B. ein Brustkrebs, in dem derben Mammabindegewebe zur Entstehung gekommen, ganz atypischen Bau zeigt und nur solide Zellnester produziert, während in dem lockeren Gewebe der regionären Lymphdrüsen eine freiere Entwickelung der dorthin verschleppten Geschwulstelemente möglich ist und damit ein höherer Grad der Entwickelungsreife des Geschwulstparenchyms erreicht wird: die Lymphdrüsenmetastasen zeigen dann neben soliden Epithelnestern auch drüsenartige Bildungen. Ähnliche Unterschiede treten auch bezüglich gewisser spezifischer Eigentümlichkeiten des Geschwulstparenchyms hervor; ein Hautkrebs z. B., der an der Stelle der Primärgeschwulst keine Verhornung, sondern weitgehende Verfettung der Krebskörper zeigt, kann in den regionären Lymphdrüsenmetastasen sich als Hornkrebs par excellence präsentieren. Das sind allerdings nicht gerade häufige Vorkommnisse. Hansemann hat nun behauptet, dass die etwa vorhandenen Abweichungen vom Typus der Primärgeschwulst in den Metastasen stets ein Zurückgehen auf einen unvollkommeneren Zustand bedeuteten (Anaplasie). Das gilt für die Mehrzahl der Fälle, aber es ist kein unbedingt und allgemein gültiges Gesetz, wie gerade die eben angeführten Beispiele zeigen, in welchen die Metastasen weniger „anaplastisch“ waren als die Primärgeschwülste. Solche Fälle erwähnt auch M. B. Schmidt. In

einigen Fällen will man in den sekundären, tertiären etc. Geschwülsten eine fortschreitende „Anaplasie" beobachtet haben, indem die jeweils neu entstehenden Metastasen der Muttergeschwulst immer unähnlicher wurden. Ob sich hierbei wirklich eine allmählige Verwilderung des inneren Wachstumstriebes der Geschwulstzellen (gewissermassen eine fortgesetzte Degeneration des Zellcharakters) geltend macht oder ob nicht doch äussere Einwirkungen, Änderungen der chemisch-physikalischen Beziehungen etc., mehr als man sich gewöhnlich vorstellt, von Wichtigkeit sind, schliesslich am Ende gar in dem Zustande des Gesamtorganismus gelegene Bedingungen mitspielen — ist schwer zu entscheiden. Ich neige aber mehr der letzteren Auffassung zu. Sehen wir ja doch an vielen Beispielen der pathologischen Histologie, wie weit die Accommodation der Zellen an veränderte Bedingungen gehen kann und welche Variation der morphologischen Verhältnisse dabei herauskommt. Dass die funktionellen Leistungen in den Metastasen nicht selten mehr und mehr zurücktreten, das liegt wohl auch nicht in einer aus inneren Ursachen heraus erfolgenden Änderung des ganzen Charakters und Wesens der Zellen, sondern äussere Einflüsse sind auch dafür vor allem massgebend.

Wir müssen nun noch einige besondere Formen der Metastasenbildung kennen lernen: die rückläufige, retrograde Embolie und die gekreuzte oder paradoxe Embolie. Letztere tritt bei Septumdefekten der Herzvorhöfe und Herzkammern, besonders bei dem relativ häufigen Offensein des Foramen ovale auf: es können dadurch Geschwulstkeime mit Umgehung des Lungenkreislaufes vom rechten Herzen direkt ins linke und damit in den grossen Kreislauf gelangen (Virchow, Cohnheim, Litten, Zahn, Rostan, Hauser, Bonome, Arnold).

Eine retrograde Verbreitung ist beim Wachstum von Geschwülsten innerhalb von Blut- und Lymphgefässen zunächst dann möglich, wenn Geschwulstmassen aus kleineren Gefässen in grössere einwachsen oder durch lokalen Einbruch in grössere Gefässe gelangen, und nun von diesen aus kontinuierlich in noch freie Seitenzweige vordringen. Eine wirkliche Metastase durch diskontinuierliche retrograde Verschleppung tritt ein, wenn eine vorübergehende, einmalige oder öfter wiederkehrende oder gar dauernde Umkehr der Stromrichtung durch irgendwelche Verhältnisse erfolgt. So können z. B. auf dem Lymphweg Geschwulstmassen von den Bronchialdrüsen her kontinuierlich oder diskontinuierlich in die Lunge und Pleura vordringen, desgleichen von den mesenterialen oder retroperitonealen Lymphdrüsen aus in die Chylusgefässe retrograd gelangen, sobald durch Verlegung der Stammgefässe eine Umkehr des Lymphstromes eingetreten ist. Andere Beispiele für retrograden Lymphgefässtransport haben L. Vogel, Winkler angeführt. Nach Verstopfung des Ductus thoracicus oder wenigstens dessen Mündungs-

stelle können retrograde Verschleppungen in die Verzweigungen des Ductus stattfinden. v. Recklinghausen führt aus, wie bei Magenkrebs die epigastrischen und portalen, dann die mediastinalen Lymphdrüsen erkranken, schliesslich nach Verstopfung des Ductus thoracicus retrograde Metastasen in lumbalen und inguinalen Drüsen auftreten. Most fand, dass bei Hodensarkom häufig die linke supraclaviculare Lymphdrüse metastatisch erkrankt; er erklärt dieses Phänomen durch Verschleppung der Zellen von den Lumbaldrüsen nach der Cysterna chyli und von da in den Ductus thoracicus; ist die Mündung des letzteren in die Vene verlegt, dann geraten die Keime retrograd in das Lymphgebiet der Jugularis. Most führt ähnliche Fälle von Troisier, Poncet, Astley-Cooper an. Retrograde Verschleppungen kommen noch häufiger als innerhalb des Lymphgefässsystems in der Blutbahn, und zwar hier auch bei offener Bahn, vor. So können bei primären Geschwülsten der oberen und unteren Körperhälfte retrograde Metastasen auf dem Blutweg in Leber und Nieren, auch im Herzen, in der Dura mater, im Gehirn, im Auge entstehen. Retrograde Metastasen in der Leber sah ich z. B. nach Melanosarkom der Chorioidea oder nach Mammakrebs. Arnold sah bei einem Mammakrebs mit Lymphdrüsenmetastasen den grossen Blutleiter der Dura mit Krebsmassen ausgefüllt; Heller sah bei Darmkrebs einen Embolus in Lebervenen, v. Recklinghausen fand bei Sarkom der Tibia Emboli in Nieren- und Lungenvenen, sowie in der Pfortader; Bonome bei Schilddrüsensarkom (mit Einbruch in die regionären Venen) Emboli und Metastasen in Lebervenen. Sutter sah bei bösartigen Nierengeschwülsten retrograde Metastasen in dem übrigen Urogenitalapparat durch Vermittelung der Vena spermatica interna eintreten. Ernst beobachtete eine Nierengeschwulst mit Einbruch in die Nierenvene und retroperitonealen Lymphdrüsenmetastasen; in den Herzvenen fanden sich Geschwulstpfröpfe eingekeilt (Metastasen im Herzfleisch); embolisches Material war — ausser in Lungenarterien — auch in den Lebervenen (auch in der Pfortader) zu finden (Metastasen in diesen Organen).

Die Lehre von der retrograden Embolie ist durch Heller, v. Recklinghausen, Arnold, Ernst, Ribbert ausgebaut worden. Was die retrograde Verschleppung (und das kontinuierliche retrograde Wachstum) in Lymphbahnen anlangt, so werden derlei Vorgänge nur beobachtet bei Verschluss eines Hauptgefässes. In Venen dagegen kann auch bei „offener Bahn" rückläufiger Transport erfolgen, nämlich dann, wenn die für die Blutbewegung und den Blutdruck in den Venen so wichtigen Momente, die Saugkraft des Herzens und die Aspiration durch die Lungenthätigkeit, vorübergehend oder dauernd eine Störung erleiden; Tricuspidalinsufficienz, Verlangsamung oder Stillstand des Herzens durch Vagusreizung, sowie alle Erkrankungen, welche vorübergehend oder dauernd den intrathoracischen Druck erhöhen, gehören hierher (alle Hustenkrankheiten, Bronchitiden, Stenose der Luftwege, Vaguskompression, Emphysem, doppelseitige Verwachsungen der Lunge, Respirationskrämpfe [künstliche Atmung, Chloroformnarkose], intrathoracische Geschwülste und Ergüsse etc.) — nach v. Recklinghausen und Ernst. Zur rückläufigen venösen Embolie sind vor allem die sog. Hauptvenen geeignet, welche klappenlos sind und in welchen der Druck minimal, bald + bald —, ist; demgemäss

kommen vor allem in Betracht die Venae cavae, anonymae, subclaviae, die Hirnsinus, ferner die Herz-, Nieren-, und Lebervenen (v. Recklinghausen). Wie man sich den Vorgang der retrograden Embolie im einzelnen vorstellen muss, darüber herrscht noch keine Einigkeit: vollzieht sich die retrograde Verschleppung auf einmal und wird der Embolus mit einer gewissen Gewalt grosse Strecken weit rückwärts geschleudert oder geschieht das rückläufige Vorrücken langsam, stationsweise, indem der Embolus, durch Fibrin und Blutplättchen an der Venenwand klebend, mit jeder rückläufigen Welle aufs neue ein Stückchen weit in die umgekehrte Richtung vorgetrieben wird? Ribbert kam auf Grund experimenteller Untersuchung zu der letzteren Meinung, Arnold und Ernst führen jedoch zwingende Gründe dafür an, dass auch eine totale Umkehr des Blutstroms mit Schleuderung der Emboli vorkommt.

Als Metastase im weiteren Sinne bezeichnet man Verschleppung von Geschwulstzellen auf einem anderen Wege, als dem Blut- oder Lymphweg. Das kann auf verschiedene Weise geschehen.

In erster Linie wäre die Verbreitung innerhalb von serösen Höhlen zu erwähnen. Falls man diese als grosse Lymphsäcke ansieht, kann man die Verbreitung von Geschwulstzellen innerhalb derselben der Metastase auf dem Lymphweg beirechnen. Wenn Geschwülste auf serösen Flächen sich primär entwickeln oder sekundär in die serösen Räume gelangen, dann kommt es häufig zu einer förmlichen Aussaat (Seminium) von Keimen (Zellen) im ganzen serösen Raum; es haften dann die Keime an den verschiedensten Stellen, sich allmählig zu neuen Geschwülstchen entwickelnd. Entweder ist die ganze seröse Fläche von tausenden solcher Knötchen besetzt, oder es finden sich gewisse Prädilektionsstellen, welche durch die grösseren Buchten der serösen Säcke bezeichnet sind, im Bereich deren die Bewegungen der Eingeweide am geringsten sind (z. B. der Douglassche Raum, die Gegend zwischen Zwerchfell und Milz bezw. Leber, die Anheftungsstellen des Mesenteriums am Darm, die Basis des Herzens etc.). Wie das Haften der Geschwulstzellen auf der serösen Fläche zu stande kommt, ist nicht leicht zu sagen. Handelt es sich um ein aktives Eindringen in das Gewebe der Serosa? Und kann das bei intaktem Endothel der Oberfläche geschehen, oder müssen zuerst Defekte vorhanden sein? Dass ein freies Wachstum der Geschwulstzellen in serösen Höhlen möglich ist, hat Beneke dargethan; es ist also auch denkbar, dass sich Tumorzellen auf den intakten serösen Flächen ansiedeln und hier bis zu einem gewissen Grad ohne Beihilfe von Stützgewebe und Gefässen gedeihen. Ich verfüge über mikroskopische Beobachtungen dieser Art. Haben sich einmal Tumorzellen an der Oberfläche angesiedelt, dann lässt es sich leicht zeigen, wie junge Blutgefässe und junges Bindegewebe von dem Serosagewebe gebildet werden und in die aufgelagerten Geschwulstmassen einwachsen, ein gefässführendes Stroma für diese herstellend; inwieweit und in welcher Weise an diesen Vorgängen die Deckzellen der Serosa beteiligt sind, muss noch genauer festgestellt werden (s. Fig. LXII). Sind aber einmal derartige organisatorische Prozesse im Gang, sind die Grenzen der serösen Oberfläche auf solche Weise verrückt worden, dann steht

einem Eindringen der Tumorzellen in die Tiefe nichts im Wege. Es ist hier zu erwähnen, dass nicht selten die Verbreitung einer Geschwulst von einer serösen Höhle in die andere, z. B. von der Bauchhöhle nach dem Pleuraraum, vorkommt. Die Lymphwege sind auch hier die Vermittler: durch die Stomata gelangen Geschwulstzellen in die Lymphgefässe des Zwerchfells; und wachsen hier bis an die pleurale Oberfläche weiter; aus den Poren der hier ausmündenden Lymphgefässe kann man dann gelegentlich die Krebsmassen in Gestalt von Tausenden vorspringender Körnchen herausragen sehen (s. Fig. LXXX).

Dieser Aussaat von Keimen in serösen Höhlen steht nahe die Verbreitung von Geschwulstzellen innerhalb von physiologischen Trakten, also z. B. innerhalb des Magendarmkanals, der ableitenden Harnwege, des Genitalschlauches, des Respirationstraktus etc. Über die Möglichkeit einer solchen Verbreitung und Ansiedelung von Keimen und deren Entwickelung zu Tochtergeschwülsten ist Näheres im Kapitel Karzinom zu finden, wo von der sekundären Multiplizität von krebsigen Tumoren die Rede ist.

Weitere Verbreitungsmöglichkeiten von Tumorzellen sind folgende: Einmal ist eine direkte, kontinuierliche Fortsetzung der Geschwulstinfiltration von einem Organ auf ein anderes, benachbartes möglich, z. B. vom Magen oder von der Niere auf die Leber, von der Harnblase auf das Rektum, von der Mamma auf die Lunge etc. Hiebei gehen meist entzündliche Verlötungen voraus und die Geschwulstinfiltration setzt sich durch die Verwachsungen hindurch auf das Nachbarorgan fort.

Aber auch durch einfache Implantation von Geschwulstzellen ist eine Übertragung des blastomatösen Prozesses von einem Organ auf ein anderes möglich, was von den Anhängern einer parasitären Ätiologie der Geschwülste im Sinne einer regelrechten Kontaktinfektion gedeutet wird. Es werden aber keine Parasiten, sondern primäre Geschwulstzellen übertragen. Gegenüberliegende Flächen von Schleimhäuten, in steter Berührung stehende Stellen der äusseren Haut, sind für solche Implantationen geeignet: so entstehen z. B. Karzinome an gegenüberliegenden Stellen der Lippen und der Speiseröhre, an korrespondierenden Flächen der Vulva (Walter, Schimmelbusch u. A.) etc. (s. S. 733 ff.). Schliesslich seien hier die Impfmetastasen erwähnt, die von Operateuren in Laparatomiewunden und -narben, in Nähten etc. nach Exstirpation von Primärgeschwülsten beobachtet und durch Verschleppung von Geschwulstkeimen auf die frischen Wundflächen bei der Operation erklärt wurden (Winter, Dohrn, Weil, Pfannenstiel, Ribbert). Auch die später zu erwähnenden gelungenen experimentellen Übertragungen von Geschwülsten bei Tieren gehören hierher — überall wird bei diesen Vorkommnissen lebendes Geschwulstparenchym übertragen, das am Ort der Verpflanzung

günstige Entwickelungsbedingungen findet und dort aus eigenen Mitteln zur neuen Geschwulst heranwächst.

Nun noch einige allgemeinen Betrachtungen bezüglich der Metastasenbildung! Wenn wir nämlich fragen, ob eine Verschleppung von Geschwulstzellen auf den geschilderten Wegen jedesmal zur Entwickelung von Tochtergeschwülsten führt, so müssen wir nach den hierüber gemachten Erfahrungen mit nein antworten. Einmal darf man ja wohl annehmen, dass nur voll lebenskräftige und widerstandsfähige Zellelemente zur erfolgreichen Verpflanzung geeignet sind; es gelangen aber häufig hinfällige oder bereits in regressiver Metamorphose begriffene Zellen in den Kreislauf, deren Proliferationsenergie äusserst gering oder erloschen ist. Andererseits sind für das Haftenbleiben und die Vermehrung verschleppter Geschwulstzellen sowohl lokale als allgemeine Bedingungen massgebend. Ich habe die Vermutung, dass der Zustand des Blutes und der Lymphe nicht zu allen Zeiten in gleicher Weise geeignet ist, Geschwulstzellen aufkommen zu lassen, indem ich mir vorstelle, dass die Säfte — ebenso wie gegenüber anderen fremden Eindringlingen (Bakterien z. B.) — gewisse Schutzkräfte auch gegenüber eingeschleppten Zellen aufzubringen im stande sind. Es würde nach dieser Ansicht also erst eine gewisse „Dyskrasie" der Säfte eingetreten sein müssen, ehe sich verschleppte Geschwulstzellen zu behaupten vermögen. Auch scheint es möglich, dass die verschiedenen Geschwulstzellenarten den physiologischen oder mit gewissen Schutzkräften bereicherten Säften gegenüber in verschiedenem Grade empfindlich sind, so dass die einen unter gleichen Verhältnissen leicht gedeihen, die anderen nicht oder nur kümmerlich. Auch ist gewiss die chemische Zusammensetzung der Gewebsflüssigkeit der einzelnen Lokalitäten, nach welchen Geschwulstzellen verschleppt werden, höchst verschieden, da ja der Stoffwechsel jedes einzelnen Organes ein anderer ist. Es werden also irgendwo eingeschleppte Tumorzellen nicht überall die zusagenden Existenzbedingungen finden. Hierauf beruht es vielleicht, dass manche Organe so überaus selten von Matastasen heimgesucht werden; in dieser Beziehung wies Virchow darauf hin, dass diejenigen Organe, die häufig primär an Geschwülsten erkranken, selten der Sitz von sekundären Tumoren sind und umgekehrt. Neben diesen vorwiegend auf chemischem Gebiet gelegenen Momenten kommen auch solche physikalischer Natur in Betracht: Wachstumswiderstände, besondere lokale gewebliche Einrichtungen, die ein Haftenbleiben der heranlangenden Keime erschweren oder unmöglich machen u. s. w. Mit Berücksichtigung aller dieser Momente lässt sich für die Thatsache eine Erklärung finden, dass eine gewisse Launenhaftigkeit der Metastasenentwickelung zu recht besteht, dass trotz kreisender Geschwulstzellen Tochtertumoren entweder gar nicht oder doch nur an besonderen Orten entstehen, an anderen nicht (Limacher): Prostata- und Schild-

drüsenkrebse metastasieren z. B. mit Vorliebe in die Knochen, Melanosarkome des Auges in die Leber; bei Krebs oder Sarkom eines paarig vorhandenen Organes erfolgt die Metastase gerne in das andere symmetrische Organ. Auch ist wahrscheinlich, dass Metastasen mit Vorliebe in jenem Organsystem sich lokalisieren, in welchem die Primärgeschwulst sitzt: vielleicht sind manche Fälle von scheinbarer primärer Multiplizität von Geschwülsten im Haut-, im Lymphdrüsen-, im Knochensystem so zu deuten. Vielleicht erklärt sich auch das späte Auftreten von Metastasen in gewissen Fällen bezw. das Hervortreten von Metastasen lange Zeit, oft Jahre (2—17) nach Exstirpation der Primärgeschwulst (Ribbert, Mikulicz, Küster, Borrmann) unter Zuhilfenahme der oben angeführten Momente, insbesondere wäre hier auch an allgemeine Bedingungen zu denken (s. o.)

Verfasser hat ähnliche Anschauungen über die Mitwirkung allgemeiner Faktoren bei der Metastase bei Lubarsch gefunden. Dieser Autor spricht davon, dass die normale Resorptions- und Zerstörungsfähigkeit des Organismus gegenüber eingeschleppten Geschwulstzellen geschädigt sein müsse, ehe Metastasen entstehen könnten; die Stoffwechsel- und Zerfallsprodukte der Geschwulstzellen, vielleicht auch interkurrente Infektionskrankheiten etc. könnten eine derartige Schädigung der Schutzkräfte des Organismus bedingen. Man hat auch erwogen, ob das seltene Vorkommnis einer Metastasenbildung seitens gereifter Geschwulstformen, die sonst als gutartig gelten, auf eine Herabsetzung der Resorptionsfähigkeit des Organismus zu schieben sei. Thatsache ist, dass Tumorzellen in Blut und Lymphe kreisen können, ohne dass Metastasen entstehen; Lubarsch führt eigene und fremde diesbezügliche Beobachtungen an; ich kann einen besonders eklatanten Fall erwähnen: es bestand ein Medullarkrebs der Mamma; die axillaren Lymphdrüsen waren krebsig; in mehreren grösseren Arterien fand ich Konglomerate lebhaft gefärbter Krebszellen vom Charakter derjenigen des Mammatumors; Tochtergeschwülste waren aber ausser den erwähnten Lymphdrüsenmetastasen nicht vorhanden.

Eine zweite Frage ist die, ob ein gewisses quantitatives Übermass und eine immerfort erneute Zufuhr von Geschwulstzellen nötig sei, damit eine Tochtergeschwulst entstehe. Diese Frage ist schwer zu beantworten. Manche Beobachtungen scheinen dafür zu sprechen, dass nach rechtzeitiger Exstirpation einer Primärgeschwulst Keime, die bereits in den Kreislauf gelangt sind, wieder unschädlich gemacht werden können; sogar von einer Rückbildung etwa schon vorhandener Metastasen nach Exstirpation einer Primärgeschwulst hört man berichten. Doch sind Mitteilungen der letzteren Art mit grosser Vorsicht aufzunehmen. Ich glaube, dass es weder wesentlich auf die Quantität der irgendwo eingeschleppten Zellen, noch auf fortgesetzt neue Zufuhr ankommt, sondern einerseits auf die Lebensenergie, Widerstandskraft und Akkomodationsfähigkeit der verschleppten Zellen, sowie auf die angeführten Sonderbedingungen lokaler und allgemeiner Art. Nicht so selten sind die Primärtumoren übersehbar klein und die Metastasen mächtig und auch an Zahl sehr imponierend. Hansemann führt hiefür sehr schöne Beispiele an, er glaubt, dass in solchen Fällen entweder der Primärtumor aufhört zu wachsen und das weitere Wachstum wenigstens vorzugsweise von den Metastasen ausgeht, oder dass

die am Primärherd gebildeten Zellen sich nicht sesshaft machen, sondern gleich verschleppt werden.

Schliesslich sei bemerkt, dass alles, was über Wachstum und Verbreitung der Primärgeschwülste früher gesagt worden ist, auch für Wachstum und Verbreitung der Tochtergeschwülste gilt. Auch von letzteren aus kann wieder Besetzung von Blut- und Lymphgefässen und danach Verschleppung von Keimen auf diesen Wegen erfolgen; dadurch werden die Wege, die eine Geschwulst durch den Körper nimmt, immer komplizierter und verschlungener und immer schwerer entwirrbar.

Ein Wort noch über die Entwickelung der Metastasen bei denjenigen Geschwülsten, in welchen eine Mehrzahl von Geweben Parenchym ist — bei den Mischgeschwülsten. Bei den metastasierenden Formen dieser Tumoren zeigt es sich, dass entweder alle oder nur einige der verschiedenen Gewebsarten des Primärtumors in den Metastasen zur Entwickelung kommen, oder dass gar nur eine einzige Gewebsform — und zwar meist die unreifste — metastasiert. Bezüglich ihrer Deutung liegen jene Fälle einfach, bei welchen es sich um die Entwickelung einer bösartigen Neubildung in einer reiferen einfachen Geschwulstform oder in einem sonst klinisch als gutartig geltendem Mischtumor handelt, z. B. um die Entstehung eines Krebses in einem Adenom, eines Sarkoms in einem Myom, eines Sarkoms in einem Sakralteratom, eines Karzinoms in einem Ovarialdermoid; in solchen Fällen sind die Metastasen natürlich einfach sarkomatös oder krebsig, da nur das krebsige bezw. sarkomatöse Gewebe metastasiert. Anders liegt es bei Mischgeschwülsten, welche von vornherein zu den destruierend wachsenden, bösartigen Formen gehören und in welchen verschiedene, mehr oder weniger unreife Bindesubstanzgewebe, event. auch unreife Epithelgewebe nebeneinander vorkommen. Die Metastasen solcher Mischgeschwülste sind dann entweder krebsig oder sarkomatös oder beides zusammen; auch kann entweder nur ein ganz indifferentes Sarkom- oder Epithelgewebe oder es können auch die weiter ausgereiften Bindesubstanz- und Epithelformen der Muttergeschwulst in den Metastasen zur Entwickelung kommen. Worauf diese Verschiedenheiten beruhen, darüber sind die Ansichten geteilt. Zunächst ist es durchaus denkbar, dass die verschiedenen, in der Muttergeschwulst vorhandenen Gewebe im Verlaufe des Wachstums der Primärgeschwulst für sich metastasieren — entweder alle auf einmal oder, in zeitlichen Etappen, eines nach dem anderen. Für viele Fälle ist es aber wahrscheinlicher, dass indifferente Bildungszellen verschleppt werden, denen die Fähigkeit inne wohnt, sich in die verschiedenen Gewebe des Primärtumors auszudifferenzieren (Beneke, Vetter, Wilms). Letzteres gilt besonders dann, wenn in den Metastasen die verschiedensten Reifestadien der betr. Gewebe zur Beobachtung kommen. Dafür, dass in seltenen Fällen auch eine selbstständige und vielleicht zeitlich in Etappen erfolgende Metastasierung der einzelnen Parenchyme angenommen werden darf, scheint mir der Umstand zu sprechen, dass die einzelnen metastatischen Eruptionen einer Mischgeschwulst ganz verschieden gebaut sein können, wie ich es z. B. in einem Falle von Bindesubstanzepithelmischgeschwulst der Mamma sah, wo die Lymphdrüsenmetastasen zum Teil rein krebsig, zum andern Teil rein sarkomatös waren. Doch sind hier noch weitere Untersuchungen nötig. Weiteres s. hierüber im Kapitel Mischgeschwülste.

D. Recidiventwickelung.

Diejenigen Geschwülste, welche wir maligne nennen, zeichnen sich ausser durch die Fähigkeit der Metastasenbildung dadurch aus, dass nach versuchter operativer Ausrottung der Geschwulst der verderbliche Wachstumsprozess, an der Stelle der Exstirpation oder in

geringerer oder grösserer Entfernung davon, wieder von neuem hervortritt. Das nennt man die Recidivfähigkeit einer Geschwulst und man bezeichnet die nach operativer Entfernung wiederkehrende Neubildung als das Recidiv. Recidive, welche an Stelle der exstirpierten Geschwulst, in der noch nicht verheilten Operationswunde oder in der Narbe auftreten werden als lokale, gelegentlich auch als kontinuierliche Recidive bezeichnet, letzteres besonders dann, wenn sich die Recidivbildung zeitlich sehr enge an die Exstirpation des Primärtumors anschliesst. Tritt das Recidiv in einiger Entfernung von der exstirpierten Geschwulst auf (diskontinuierliches Recidiv), jedoch in der betreffenden Region, so spricht man von regionärem Recidiv; zu den regionären Recidiven rechnen Manche auch die nach Exstirpation auftretenden Recidive (besser Metastasen) in den regionären Lymphdrüsen. Der Ausdruck diskontinuierliches Recidiv wird auch für ein Recidiv gebraucht, welches erst einige Zeit nach der Exstirpation des Primärtumors auftritt.

Unter Impf- oder Transplantationsrecidiv werden jene Fälle zusammengefasst, bei welchen eine neue Geschwulst infolge von Verimpfung der Tumorzellen bei der Operation entsteht: wenn also z. B. ein Karzinom in der Laparatomienarbe nach Exstirpation eines Eierstockkrebses auftritt. Pseudorecidive sind entzündliche Neubildungen, wie sie um eingeheilte Fremdkörper (Seidenfäden etc.) entstehen.

Die Zeit, welche verstreicht, bis ein Recidiv nach erfolgter Operation auftritt, ist bei den einzelnen Geschwülsten sehr verschieden: das Recidiv kann, wie gesagt, direkt im Anschluss an die Operation noch in der heilenden Wunde aufschiessen; es kann aber auch Jahre dauern, bis der blastomatöse Prozess sich wieder geltend macht. In der Regel ist drei Jahre nach der Exstirpation die Gefahr eines Recidives gering. Doch sind Fälle von Recidiven bis 12 und 20 Jahre nach der Operation beobachtet; es ist aber in solchen seltenen Fällen von Spätrecidiven die Frage erlaubt, ob nicht eine Neuerkrankung vorliegt, die von der ehemaligen unabhängig ist. Jedoch ist andererseits nicht zu übersehen, dass Geschwulstkeime in dem nach einer Operation entstandenen Narbengewebe viele Jahre lang liegen bleiben können (s. Fig. XCIV) und erst spät, bei Eintritt gewisser lokaler (und vielleicht auch allgemeiner Bedingungen) wieder mobil werden — „ruhende Keime“ (König). Man führt als physiologische Beispiele solcher ruhender Keime die erst zur Zeit der Pubertät und auch noch später zur Entfaltung kommenden, aber längst vorgebildeten Haare und Zähne (Bart-, Schamhaare, Weisheitszähne) an (hierüber siehe Näheres S. 743 ff.).

Hiezu siehe die Statistiken von König, Korteweg, Gros, Meyer, Stöckle, Ohren, Gurlt, Winiwarter, Wörner, Mayweg, K. Koch, Billroth, Esmarch, L. Heidenhain, Oldekopp, Küster, Volkmann, Fischer, Thiersch, F. Lange, Binder.

Damit kommen wir auf die Frage der Ursachen der Recidivbildung. Zwei Theorien stehen sich hier gegenüber. Entweder man bezieht das Recidiv auf Keime, die bei der Operation in den Geweben zurückgeblieben waren, oder man lässt daneben auch eine Neuerkrankung der zur Zeit der Operation noch nicht veränderten Gewebe zu (Thiersch, Hauser, Tillmanns, Bruns, Aschoff). Thiersch führte die zeitlich kontinuierlichen Recidive auf zurückgebliebene Keime, die zeitlich diskontinuierlichen auf Neuerkrankung zurück, indem er für letztere annahm, dass die gleichen anatomischen Veränderungen, welche der Krankheit am ursprünglichen Sitz disponierend vorangingen, nun in einem späteren Zeitraum auch in der Umgebung zu stande gekommen wären („regionäre Verbreitung der anatomischen Disposition"). v. Rindfleisch spricht von Verbreitung eines formativen Reizes in die Umgebung; der Anstoss zur Neubildung gehe der Neubildung um eine Spanne Zeit voraus, so dass man es den Geweben eine Zeit lang nicht ansehen könne, ob sie von dem formativen Reiz getroffen seien oder nicht. Ganz ähnlich spricht sich Beneke aus, der einen „Erregungszustand" der Gewebe annimmt, welcher weit über die Grenze des als erkrankt erkennbaren Gewebes hinausgehe und der bei den Heilungsvorgängen zur Entwickelung kommen und direkt in Blastomatose übergehen könne.

Eine Entwickelung von Recidiven aus zurückgebliebenen Keimen ist bei infiltrativ wachsenden Geschwülsten — und die recidivierenden Neubildungen sind in der Regel solche — besonders leicht möglich; die makroskopische Grenze der Geschwulst ist hier zumeist nicht auch die mikroskopische, und selbst wenn man in einiger Entfernung von der Geschwulst im scheinbar ganz Gesunden operiert, so können doch auf dem Blut- oder Lymphweg, kontinuierlich oder diskontinuierlich, Geschwulstzellen bereits weiter in die Umgebung vorgedrungen oder verschleppt sein. Ich habe häufig die makroskopisch durchaus normal erscheinenden Randzonen bezw. Schnittflächen exstirpierter Teile untersucht und in einer grossen Anzahl von Fällen Geschwulstzellen in Lymphgefässen und Saftspalten angetroffen. Nun ist natürlich kein Zweifel, dass durch Proliferation solcher zurückgelassener Keime allmählig eine neue Geschwulst entstehen kann. Auch ist klar, dass nicht nur bei den gewöhnlich als maligne geltenden Tumoren, sondern auch bei sonst sich gutartig verhaltenden Geschwülsten eine unvollkommene Exstirpation in dem eben entwickelten Sinn zur Recidivbildung führen kann. Es können also auch die gemeinhin als gutartig bezeichneten Tumoren gelegentlich recidivieren, obwohl eine radikale und vollständige Entfernung dieser Geschwülste bei ihrem expansiven Wachstum meist leicht gelingt; desshalb werden Recidive bei diesen Blastomen relativ selten beobachtet — ein Umstand, der sehr zu Gunsten der Theorie der zurückgebliebenen Keime spricht und gegen die Recidivbildung durch Neuerkrankung geltend gemacht werden kann. Fragen

wir aber doch, ob die Möglichkeit einer Recidivbildung durch Neuerkrankung überhaupt in Betracht kommt. Ich möchte das als selteneres Vorkommnis bezeichnen, aber nicht völlig ausschliessen. Es ist sehr wohl denkbar, dass die örtliche Disposition, die wir, wie wir noch hören werden, für jede Geschwulstbildung als vorhanden annehmen, auf einen grösseren Bezirk eines Organes ausgedehnt oder multipel in einem Organ gegenwärtig ist, und dass die Geschwulsterkrankung nicht gleich beim ersten Male das ganze disponierte Gebiet gewissermassen aufbraucht, sondern dass der blastomatöse Prozess in Etappen zur Entwickelung kommt. Dann ist es denkbar, dass nach völliger Ausrottung einer entstandenen Geschwulst der gleiche Prozess der Wucherung an einer anderen benachbarten oder entfernteren Stelle des betr. Organes oder Systems ganz von neuem beginnt. Daher pflegt man heutzutage, wenn irgend angängig, bei malignen Geschwülsten gleich das ganze Organ zu entfernen. Auch die mikroskopischen Untersuchungen von Recidiven, wie sie inbesondere Hauser durchgeführt hat, sprechen dafür, dass es eine Recidivbildung durch Neuerkrankung giebt, indem man die gleichen histologischen Vorgänge, wie sie sich bei der Entstehung einer Primärgeschwulst abspielen, auch bei der Recidivbildung beobachtet hat. Besonders für die Karzinome (s. d.) hat dies Hauser in überzeugender Weise dargetan; jedoch wird man sich gerade hier hüten müssen, entzündliche und hyperplastische Neubildungsvorgänge am Epithel im Bereich eines recidivierenden Karzinoms im Sinne einer neubeginnenden Karzinomentwickelung zu deuten. Ob bei der Recidivbildung durch Neuerkrankung die Fortdauer jener äusseren Schädlichkeiten, unter deren Auspizien die erste Geschwulst entstand (chemische, physikalische Irritationen, chronisch-entzündliche Zustände der Gewebe etc.) von Bedeutung ist, oder nicht, darf man wohl dahin entscheiden, dass die äusseren Schädlichkeiten allein nicht im Stande sind, einen blastomatösen Prozess recidivieren zu lassen, ebensowenig wie sie im Stande sind, ihn primär direkt hervorzurufen; jedoch wird man nicht umhin können, bei vorhandener lokaler Disposition die Einwirkung von äusseren Schädlichkeiten auch als wichtig für eine eventuelle Recidiventwickelung anzusehen (s. u. Ätiologie).

Bezüglich des Wachstums und der Verbreitungsweise der Recidive gelten die Darstellungen, welche hierüber für die Primärtumoren und Metastasen gegeben wurden.

Hansemann erwähnt Fälle, in welchen die nach Exstirpation einer Geschwulst auftretenden mehrfachen Recidive unter sich und gegenüber dem Primärtumor morphologisch und biologisch nicht gleich waren, sondern ähnliche Unterschiede zeigten, wie sie zwischen Primärgeschwulst und Metastasen vorkommen (s. S. 64a). Häufig waren die Recidive morphologisch und biologisch mehr verwildert als die Primärtumoren. Auch eine, in den einzelnen Recidiven allmählig fortschreitende „Anaplasie“ hat Hansemann beobachtet. Bei Recidivbildung durch Neuerkrankung könne einmal die recidivierende Geschwulst dem Muttergewebe ähnlicher sein als der Primärtumor.

E. Rückwirkung auf den Allgemeinzustand.

Es ist klar, dass bei einer Krankheit von dem Charakter der echten Geschwulstbildungen nicht nur rein lokale Schädigungen des Organismus, sondern auch Rückwirkungen allgemeiner Natur zu erwarten sind. Nicht alle Geschwülste verhalten sich bezüglich dieses Einflusses auf den Gesamtorganismus gleich. Zunächst mag daran erinnert sein, dass auch die im anatomischen Sinn gutartigen (also expansiv, exstruktiv wachsenden, gereiften) Geschwulstformen eine recht verschiedene Rückwirkung auf den Gesamtorganismus je nach ihrem Sitz haben müssen: ein Fibrom der Dura mater hat eine andere Bedeutung als eines am Uterus; ein Kystom des Ovariums, das die Grösse eines hochschwangeren Uterus übersteigt und, die Unterleibshöhle ausfüllend, durch Druck die Funktion aller Abdominalorgane schädigt und die freie Entfaltung der Lunge hemmt, ist von grösserer Bedeutung für den Allgemeinzustand als ein kleines Kystom der Mamma u. s. f. Accidentelle Ereignisse in einer Geschwulst, wie z. B. profuse Blutungen, können auch bei sog. gutartigen Neubildungen von bedenklichen Konsequenzen für den Allgemeinzustand sein. Vor allem sind es aber die infiltrierend wachsenden Neubildungen, welche jenen Symptomenkomplex hervorzurufen im stande sind, den man als die Geschwulstkachexie bezeichnet; und diese ist wiederum bei Karzinomen viel häufiger, als bei Sarkomen, jedoch auch bei ersteren nicht in jedem Falle vorhanden. Starke Abmagerung, fahle Gesichtsfarbe, welke, schlaffe Haut, (Facies Hippokratica), Anämie, Schweisse, diarrhoische Zustände, allgemeiner fortschreitender Marasmus sind die Zeichen einer bestehenden Kachexie. Anatomisch ist Schwund der Fettpolster, Atrophie der Haut und Schleimhäute und der inneren Organe nachzuweisen, in parenchymatösen Organen, insbesondere der Niere, treten degenerative Zustände (trübe Schwellung, Verfettung, selten amyloide Degeneration) auf; an Herz und Leber findet man braune Atrophie. Im Zentralnervensystem, insbesondere im Rückenmark, lassen sich degenerative Zustände (bes. Degeneration von markhaltigen Nervenfasern im Bereich der Hinterstränge) konstatieren. Eine Untersuchung des Blutes ergiebt keine konstanten Befunde; häufig ist Leukocytose vorhanden; ferner wird Verminderung der Gesamtblutmenge, des Hämoglobingehaltes, oder Oligocythämie gefunden; auch die verschiedenen Formen der Anämie bis zu dem Bild der Anaemia perniciosa können vorhanden sein.

Über die Ursachen der Geschwulstkachexie sind die Meinungen geteilt; es sind eben die Grundlagen der Kachexie in den einzelnen Fällen verschieden; auch wirken meist mehrere Umstände zusammen. Zunächst wäre daran zu denken, dass das Nährmaterial, das

eine Geschwulst für sich beansprucht, dem übrigen Körper entzogen würde. Sehr voluminöse Geschwülste müssten dann aber besonders starke Kachexie hervorrufen, was nicht der Fall ist: mannskopfgrosse, Bindesubstanzgeschwülste, auch Sarkome, verlaufen ohne nennenswerte Kachexie, während letztere bei relativ kleinen Krebsen sehr stark ausgeprägt sein kann. Zweitens könnte der ulzeröse Aufbruch einer Geschwulst, der starke Eiweissverlust, der durch die chronischen Eiterungen bedingt ist u. s. w. von Wichtigkeit für das Zustandekommen einer Kachexie sein; jedoch giebt es auch nicht oder nur wenig ulzerierte bezw. eiternde Geschwülste, die schwere Rückwirkungen auf den Allgemeinzustand bedingen. Von grösserer und wesentlicher Bedeutung scheint das Moment der Autointoxikation zu sein. Nicht nur bei ulzerierten Tumoren können schädliche Stoffe (chemische, bakterielle Gifte, Parasiten etc.) von aussen aufgenommen und dann resorbiert werden und in die Säfte gelangen, sondern auch bei nach aussen geschlossenen Geschwülsten kommt es zur Aufnahme von schädlichen Stoffen in den Kreislauf der Körpersäfte, von Stoffen, welche durch Gewebszerfall entstehen oder durch die spezifische Thätigkeit der Geschwulstzellen selbst geliefert werden. Von spezifischen Produkten der Geschwulstzellen kommen vor allem Sekrete in Betracht, denen vielleicht in manchen Fällen eine fermentartige Wirkung auf die Eiweisskörper des Organismus zukommt. Durch Stoffwechselversuche an kachektischen Geschwulstkranken hat man denn auch eine abnorm vermehrte Stickstoffabgabe, also einen gesteigerten Eiweisszerfall, konstatiert. Die Wege, welche den Übertritt der schädlichen Stoffe der Tumorzellen in den Kreislauf vermitteln, sind meist die Lymphgefässe, in welche ja, wie geschildert, alle infiltrierend wachsenden Geschwülste, vor allem aber die Karzinome, frühzeitig einwachsen. Die Karzinome sind aber auch jene Geschwülste, welche vor allem die typische Kachexie hervorrufen; sie sind Geschwülste, die aus Epithelien entstehen, also aus jenen Zellen, die im Körper mit der Lieferung spezifischer (auch fermentativ wirkender [Magensaft z. B.!]) Substanzen betraut sind. Da nun bei der Karzinomentwickelung ein Einwachsen solcher spezifischer Parenchymzellen in die Lymphgefässe statthat, so ergiebt sich, dass, soferne die funktionelle Thätigkeit der Elemente bis zu einem gewissen Grad fortdauert — und das ist häufig der Fall, wie wir wissen — dass also dann die spezifischen Sekrete und sonstigen Stoffwechselprodukte statt an die äusseren oder inneren Körperoberflächen in die Binnenräume des Körpers abgesetzt werden (s. S. 750).

Neben den angeführten Umständen ist begreiflicherweise für den Grad der Rückwirkung einer bösartigen Geschwulst auf den Allgemeinzustand wichtig, welches Organ von der Geschwulstbildung heimgesucht wird und in welcher Weise es von der Neubildung angegriffen wird: ein Krebs der Haut ist in der Regel von geringerer Bedeutung für den

Allgemeinzustand als ein Krebs des Magens, des Pankreas etc. Und wiederum wird z. B. ein knotiger Leber- oder Nierenkrebs eine andere Bedeutung in der gedachten Richtung beanspruchen, als die diffus infiltrierenden Karzinome derselben Organe; bei der ersteren Form bleibt zwischen den vorwiegend expansiv wuchernden Knoten noch funktionsfähiges Parenchym erhalten, bei der letzteren wird allmählig ein grosser Teil des betreffenden Organes oder das ganze Organ infiltriert und sehr vollkommen destruiert. Natürlich kommt im ersteren Fall auch die Anzahl der Knoten in Betracht. Manche Geschwülste haben ihren Sitz an den wichtigen Aufnahmestellen der Nahrung (Zunge, Kiefer, Speiseröhre); unter ihrer Anwesenheit kann der für die Erhaltung der Kräfte und des Lebens so wichtige Akt der Nahrungsaufnahme Störungen erleiden; bei stenosierenden Krebsen der Speiseröhre kann die Nahrungsaufnahme mit der Zeit völlig unmöglich werden. Bei stenosierenden Karzinomen des Pylorus ist der Übertritt der Nahrung in den Darm und damit die regelrechte Verwendung derselben für den Haushalt des Organismus mehr oder weniger gehindert. Was die vorhin erwähnten Blutveränderungen bei Geschwulstkranken anlangt, so sind diese zum Teil auf die gleichen Ursachen zurückzuführen, wie die Geschwulstkachexie im ganzen. Jedoch möchte ich nicht unterlassen, auf eine besondere Möglichkeit hinzuweisen, die in einem Falle meiner Beobachtung erfüllt zu sein schien. Hier war im Verlauf eines Magenkrebs das Bild der Anaemia perniciosa entstanden: das Knochenmark war ganz diffus von Metastasen eingenommen; das Fettmark war im Bereich der wuchernden Karzinomschläuche lymphoid und hämorrhagisch.

Das sind also alles Momente, die bei der Frage des Einflusses einer Geschwulst auf den Gesamtorganismus in Erwägung gezogen werden müssen. Es führen uns aber die eben abgeschlossenen Betrachtungen noch einmal zu einem Punkt, der bei der Metastasenbildung kurz gestreift wurde, zurück. Es war davon die Rede, dass für die wirksame Existenz und das Wachstum verschleppter Geschwulstkeime an sekundären Stellen wahrscheinlich auch allgemeine Bedingungen massgebend seien, dass den normalen Körpersäften auch gewisse Schutzkräfte gegen die eingedrungenen Geschwulstelemente zu Gebote stünden, mit Hilfe deren die Entwickelung solcher Eindringlinge beschränkt oder ganz verhindert werden könne. Jetzt, wo wir in der Geschwulstkachexie die allgemeinen Rückwirkungen der Blastomatose kennen gelernt haben, wird uns das damals Gesagte verständlicher und man darf wohl annehmen, dass auf Grund solcher allgemeiner Schädigungen auch eine Disposition zur Entstehung von metastatischen Geschwülsten geschaffen werden kann. Es handelt sich eben auch bei den Geschwülsten, wie bei den Infektionskrankheiten, um einen Kampf der Zellen und Zellsäfte gegen einen Angreifer, der aber bei der Blastomatose nicht durch einen fremden

Schmarotzer, wie bei den Infektionskrankheiten, sondern durch die eigene Brut dargestellt wird. Alle diejenigen Momente, welche die normale Widerstandskraft des Organismus herabsetzen, werden in diesem Kampfe dem Angreifer die Existenz erleichtern. In der Erörterung der Grundlagen der Geschwulstkachexie haben wir aber eine Reihe von Momenten kennen gelernt, durch welche die Waffen des Organismus stumpf gemacht werden.

F. Gut- und Bösartigkeit.

Im Vorhergehenden war des öfteren von der Gut- oder Bösartigkeit der Geschwülste die Rede. Wir müssen jetzt diese Begriffe näher definieren und ihre Grundlagen untersuchen. Zunächst ist zu bemerken, dass die Kriterien, nach welchen die Einteilung der Geschwülste in benigne und maligne geschah, von vorwiegend klinischen Gesichtspunkten aus aufgestellt worden. Eine Geschwulst, welche langsam wuchs, keine Neigung zur Ulzeration zeigte, nach Exstirpation nicht recidivierte, auch sich nicht metastatisch verbreitete, endlich auch keine verderblichen Wirkungen auf das Wohl des Gesamtorganismus ausübte, nannte man eine gutartige Geschwulst. Rapid wachsende, zu Zerfall und ulzerösem Aufbruch neigende, recidivierende und metastasierende, Kachexie hervorrufende Tumoren waren maligne. Es zeigte sich, dass diese klinischen Merkmale in der Regel auch anatomische Grundlagen besassen, indem die benignen Tumoren der Hauptsache nach zu den expansiv und exstruktiv wachsenden Geschwülsten, die malignen zu den Blastomen mit infiltrierendem und destruierendem Wachstum gehörten. Ferner zeigte sich, dass im übrigen die maligne Gruppe vorzugsweise die unreifen Geschwulstformen, die benigne die reiferen umfasste. Es kann sogar — allerdings nur bis zu einem gewissen Grade (s. u.) — der Satz gelten, dass eine Geschwulst um so bösartiger ist, je geringer ihre Gewebsreife ist: mit dem Fehlen eines höheren Bildungs- und Organisationstriebes in den Geschwulstparenchymen ist nicht nur meist ein rascheres Tempo des Wachstums verbunden, sondern es ist auch die selbständige Existenzfähigkeit der einzelnen Geschwulstzellen grösser; da eine gegenseitige formative Beeinflussung der Geschwulstelemente und ein innerer Trieb zu organischem Zusammenschluss mehr oder weniger mangelt, kann die Infiltration des Nachbargewebes in ganz ungehemmter, zügelloser Weise in Scene gesetzt werden. So haben sich denn morphologische und biologische Anhaltspunkte für die ursprünglich rein klinischen Begriffe der Gut- und Bösartigkeit ergeben. Trotzdem würde eine etwa versuchte Einteilung der Geschwülste nach dieser Richtung hin sehr wenig empfehlenswert sein. Virchow hat schon bemerkt, dass ein solcher Versuch etwa dem Vorschlag einer systematischen Ein-

teilung des Pflanzenreichs in Nutz- und Giftpflanzen entsprechen würde. Auch sind die oben angegebenen klinischen und anatomischen Kriterien, wie schon angedeutet, zwar für die meisten Fälle, aber nicht für alle giltig: es können z. B. auch als gutartig geltende Neoplasmen, wenn sie nicht vollständig exstirpiert werden, recidivieren; es können expansiv und langsam wachsende Tumoren Zerfall und ulzerösen Aufbruch zeigen (Chondrome). Es giebt ferner infiltrierend wachsende Tumoren, bei welchen keine Metastasen zu entstehen pflegen, z. B. Gliome, manche Krebse der Haut (Ulcus rodens); es können ferner vereinzelte Geschwulstformen mit weitgehender Gewebsreife Metastasen setzen (Chondrome, Myome, Adenome), ja, es ist sogar behauptet worden, dass einfach hyperplastische Geschwülste (der Schilddrüse, der Leber z. B.) metastasieren können (Middeldorpf, Feurer, v. Eiselsberg); auch vom normalen Schilddrüsengewebe ist das angenommen worden. Wenn nun auch viele dieser Angaben noch sehr der Nachprüfung bedürftig sind und insbesondere die Metastasenbildung seitens normalen Schilddrüsengewebes durch die Beobachtung von Oderfeld und Steinhaus keineswegs einwandfrei erwiesen ist, so kann doch andererseits kein Zweifel sein, dass auch hochentwickelte Geschwulstparenchyme metastasieren können. Natürlich darf man eine solche metastasierende Geschwulst trotz der morphologisch geringen Atypie nicht mehr als gutartige bezeichnen; eine genauere Untersuchung der Wachstumsart wird wenigstens das Vorhandensein einer infiltrierenden Wachstumstendenz ergeben; auch lässt sich die Neigung zur Metastasenbildung häufig aus dem Vorhandensein engerer Beziehungen des Geschwulstparenchyms zu dem Blut- oder Lymphgefässsystem erklären, so z. B. gerade bei den in Frage kommenden Tumoren der Leber und Schilddrüse. Dazu muss man bedenken, dass man nie eine Geschwulst ganz und in allen ihren Teilen untersuchen kann.

Wenn also für die meisten Fälle die Regel gilt, dass die anatomisch durch expansives, exstruktives Wachstum und durch vollkommenere Gewebsreife ausgezeichneten Geschwülste die klinisch gutartigen, die infiltrativ, destruktiv wachsenden und unreifen Blastome die klinisch bösartigen sind, so gilt das doch nicht ganz allgemein. Wir fragen uns daher mit Recht, ob es ein ganz zuverlässiges anatomisches Kriterium der Gut- oder Bösartigkeit giebt.

Hansemann bejaht diese Frage, indem er eine Geschwulst, die anatomisch durch destruierendes Wachstum ausgezeichnet ist und Metastasen setzt, in jedem Fall für maligne erklärt. Dazu ist zu bemerken, dass erstens destruierendes Wachstum und Metastasenbildung nicht immer zusammen vorhanden sind, dass es also destruierend wachsende Geschwülste giebt, die keine Metastasen machen. Es müsste also eines von diesen beiden Kriterien zur Charakterisierung einer bösartigen Geschwulst hinreichen. Und in dieser Hinsicht kann man

wohl nur die Metastasenbildung als durchaus und in jedem Fall charakteristisch für die Malignität hinstellen, die Metastasenbildung aber nur in dem Sinne, dass das verschleppte Parenchym an dem Ort seiner sekundären Ansiedelung nun auch wieder zu einer echten Geschwulst heranwächst, nicht nur einfach embolisiert wird. Letzteres betont Hansemann mit vollem Recht. Dass ein infiltrierendes und damit auch bis zu einem gewissen Grad destruierendes, das normale Gewebe auflösendes Wachstum auch bei nicht metastasierenden Tumoren vorkommt, darauf wurde oben schon hingewiesen. Überhaupt muss sich jede Geschwulst bei ihrer Entstehung zunächst Platz für ihr weiteres Wachstum schaffen und das kann nur durch Gewebszerstörung geschehen. Die kleinen Fibrome der Niere wird wohl Jeder für die gutartigsten Neubildungen erklären, die es giebt; und doch wachsen diese Geschwülstchen bei ihrer ersten Entwickelung infiltrativ, indem die jungen Fibromspindelzellen zwischen die Harnkanälchen eindringen und einen Teil derselben zum Schwund bringen. Davon hat mich ein genaues Studium des Wachstums dieser kleinen Tumoren vollkommen überzeugt; später, wenn die Geschwülstchen einmal eine bestimmte Grösse erreicht haben, erfolgt das Wachstum expansiv und das umgebende Gewebe wird einfach zur Seite geschoben, komprimiert; oft bildet sich dabei auch eine Art Kapsel aus dem Nierenbindegewebe. Auch bei anderen als gutartig geltenden Geschwülsten zeigt sich, dass die wachsende Geschwulstanlage erst eine gewisse Grösse erreicht haben muss, ehe sie sich gegen die Umgebung scharf absondert und sich nur expansiv vergrössert. Dass das infiltrierende Wachstum allein nicht unbedingt den Charakter der Bösartigkeit ausmacht, dafür möchte ich ein von Aschoff erwähntes Beispiel anführen: Aschoff erinnert an die Vorgänge der normalen Placentation und vergleicht diese Vorgänge, bei welchen normaler Weise massenhaft fötale Zellen in die mütterlichen Gewebe einwachsen, mit den Vorgängen bei der einfachen und destruierenden Blasenmole bezw. bei den malignen Choriontumoren, in welchen der genannte physiologische Prozess zwar imitiert wird, aber in einer gesetzlosen und zügellosen Weise. Man kann also ein infiltrierendes Wachstum als absolut sicheres anatomisches Merkmal der Bösartigkeit einer Neubildung nicht ansehen. Immer kommt man wieder auf die Unabhängigkeit des Wachstums von den physiologischen Wachstumsgesetzen als wesentliches Merkmal der echten Geschwulstbildungen hinaus. Der Grad dieser Unabhängigkeit giebt auch den Grad der Malignität an. Wenn man also das infiltrierende Wachstum als Kriterium der Bösartigkeit einer Neubildung festhalten will, muss man damit die Vorstellung der Ziel- und Zügellosigkeit der Infiltration verbinden. Im Übrigen kommt bei der Beurteilung der Malignität oder Benignität einer Neubildung sehr viel auf die Erfahrung an. Hansemann betont das mit Recht. Er nennt gutartige Geschwülste solche,

die keine Metastasen machen und nicht destruierend wirken; auch solche Geschwülste gehören in diese Gruppe, die sich nur gelegentlich mit einer malignen Geschwulstbildung kombinieren z. B. ein Teratom des Eierstockes mit einem Karzinom; er spricht ferner von lokal bösartigen Geschwülsten als solchen, welche destruierend wachsen und recidivieren, aber keine Metastasen machen; endlich bezeichnet er als bedingt bösartige Geschwülste diejenigen, die destruierend wachsen und gelegentlich Metastasen machen, wie z. B. die Teratome des Hodens. Ein Karzinom ist für Hansemann immer eine bösartige Geschwulst, auch wenn es keine Metastasen gesetzt hat, weil es destruierend wächst.

Hansemann hat auch versucht, einen Parallelismus herzustellen zwischen dem Grad der Bösartigkeit einer Geschwulst und dem Grad der Abweichung des Geschwulstgewebes vom Muttergewebe, also dem Grad der „Anaplasie". Er fand, dass stark anaplastische Geschwülste auch immer Neigung zeigen, sich weitgehend zu generalisieren; das Gegenteil traf nicht zu: schwach anaplastische Geschwülste recidivierten oder metastasierten nicht oder es bildeten sich Recidive und Metastasen von stärkerer Anaplasie. Nach meinen Erfahrungen treffen diese Sätze, wie übrigens auch Hansemann bemerkt, nicht immer zu. Ich fand z. B. stark anaplastische Hautkrebse, die lokal blieben und andererseits wenig anaplastische Magen- oder Darmkarzinome mit weitgehender Generalisation.

Häufig zeigen Geschwülste eine Phase der Entwickelung, in welcher sie die oben angegebenen anatomischen und klinischen Merkmale der Benignität aufweisen; früher oder später, im Anschluss an ein Trauma, an eine Entzündung, an gewisse Epochen des Lebens oder ohne jeden ersichtlichen Grund ändert sich das: die Geschwulst produziert unreifere Gewebe, wächst in anderer Form, infiltrierend, recidiviert und bildet Tochtergeschwülste. Man sagt dann, die gutartige Geschwulst sei bösartig geworden, sei „maligne entartet". Wie das vor sich geht, weiss niemand recht zu sagen: man spricht davon, dass die Tumorzellen aus diesen oder jenen Ursachen oder aus ganz unbekannten Gründen ihre Qualitäten ändern, dass sie stärker „anaplastisch" werden, dass sie immer mehr an spezifischer Differenzierung verlieren, während ihre selbständige Existenzfähigkeit zunimmt. Es ist aber schwer, sich vorzustellen, wie fertig differenzierte Zellen, auch wenn es Geschwulstzellen sind, sich aus irgend welchem Anlass entdifferenzieren oder sonst irgendwie von Grund aus verändern sollten; ferner ist unklar, wie sie durch Entdifferenzierung zu unbegrenzter Vermehrungsfähigkeit sowie zu dem ganz atypischen, destruierenden Wachstum kommen sollten. Wir stehen hier vor derselben Frage, die bei der Besprechung der Entstehung der Geschwülste gestreift wurde und die uns noch später bei einer Studie über die Ätiologie der Blastome eingehender beschäftigen soll. Auch für die Entstehung der Geschwülste ist die Frage von grösster Wichtigkeit, ob es denkbar ist, dass physiologisch durchaus vollwertige, also in jeder Beziehung normale Zellen und Gewebe durch eine Qualitäts änderung von Grund aus sich in Geschwulstgewebe verwandeln können,

oder ob es nicht wahrscheinlicher ist, dass die blastomatös werdenden Zellen und Gewebe von Hause aus anders sind als physiologische. Darüber später mehr. In der uns hier zunächst beschäftigenden Frage der malignen Degeneration sog. gutartiger Geschwülste bin ich der Meinung, dass auch hier eine Qualitätsänderung, deren Eintritt oft sehr plötzlich, wie mit einem Schlage, gedacht werden müsste, nicht anzunehmen ist. Die Vorstellung, dass bei „maligner Degeneration" entweder an einer oder an mehreren umschriebenen Stellen oder ganz diffus in der fertig gebildeten Geschwulst eine stärkere Wachstumsverwilderung auf Grund einer wesentlichen Veränderung des Charakters der schon differenzierten Geschwulstzellen Platz greife, so dass diese letzteren nun ihre bis dahin charakteristischen Formen, ihre spezifischen Eigentümlichkeiten, auch den gegenseitigen Zusammenschluss, die höhere Organisation etc., aufgäben, um in unreifer und ungeordneter Form weiter zu wachsen, diese Vorstellung vermag ich nicht zu teilen. Ich bin vielmehr der Meinung, dass die sog. gutartigen Geschwülste, an welchen nach einer gewissen Zeit des Bestehens maligne Eigenschaften hervortreten, von vornherein die Bedingungen einer stärkeren Wachstumsdegeneration in sich enthalten. Ich gehe dabei von der Meinung aus, dass Ursachen allgemeiner und lokaler Art das Wachstum einer Geschwulst in Schranken halten können und dass nach Wegfall solcher lokaler und allgemeiner Beeinflussungen eine stärkere Wachstumsverwilderung hervortreten kann. Die Art der Entwickelung der letzteren darf man sich aber nicht so vorstellen, dass vorher fertig gebildetes, ausgereiftes Geschwulstgewebe sich in atypisches umwandeln würde, sondern was von dem Moment der Befreiung des Wachstumstriebes ab an Geschwulstgewebe neu entsteht, das zeigt die Unreife und die Destruktivität und die in der Metastasierungsfähigkeit hervortretende hohe selbständige Existenzfähigkeit eines malignen Geschwulstparenchyms. Welche Bedeutung lokal wachstumhemmenden Faktoren zukommt, das haben wir beim Studium der Wachstumsverhältnisse der Primärtumoren und der Metastasen genugsam erörtert; je nach den lokalen Bedingungen kann ein und dieselbe Geschwulst das wechselvollste Bild aufweisen. Bezüglich der „malignen Degeneration" einer vorher sich als gutartig präsentierenden Geschwulst wäre im Sinne eines Wegfalls von Wachstumshemmungen zu erwähnen: Befreiung einer Geschwulst aus der Haft einer umschliessenden Kapsel (durch Dehnung und Sprengung, durch allmählige Atrophie der Kapsel, durch entzündliche Vorgänge innerhalb derselben mit Lockerung des Gewebes); ferner Entzündungen und Wachstumsprozesse (Gewebsverschiebungen), welche sich in der Umgebung einer nicht kapsulierten Geschwulst abspielen und welche das statische Gleichgewicht der Gewebe alterieren; ferner Zerfallsvorgänge, Blutungen, Nekrosen und Erweichungen, welche sich im Geschwulstgewebe selbst oder in dessen Umgebung ereignen und ebenfalls das

Gleichgewicht der Gewebe stören, z. B. wie bei Verflüssigungen und Erweichungen, durch Druckabnahme entlastend auf das gewebliche Wachstum wirken. Weiters kann eine durch irgend welche Vorgänge bedingte Freigabe wegsamer Blut- oder Lymphgefässe und sonstiger präformierter Bahnen an die wachsende Geschwulst nicht nur eine einseitige Aufhebung von Wachstumswiderständen bedeuten, sondern auch das Signal zur Generalisation des Geschwulstprozesses werden. Ganz abzusehen von chemischen und physikalischen Wechselwirkungen der Zellen und Gewebe, und von dem Einfluss uns unbekannter, aber dennoch gegenwärtiger Kräfte, welche die Wachstumsneigungen des Organismus beherrschen: Aenderung der Beziehungen zum Blutgefässsystem, zu dem Nervensystem u. s. w. Dass allgemeine Einflüsse massgebend sind, ist mehr als wahrscheinlich; sehen wir ja doch das maligne Wachstum einer bis dahin gutartigen Geschwulst nicht selten zeitlich mit gewissen Perioden des Lebens zusammenfallen (Pubertät, Schwangerschaft, senile Involution).

Ich bin also der Meinung, dass die Fähigkeit zu einer stärkeren Wachstumsentartung in den scheinbar gutartigen Geschwülsten, die später bösartig werden, von vornherein enthalten ist, und dass es lediglich besondere, uns freilich nicht genugsam bekannte, wachstumshemmende Faktoren lokaler und allgemeiner Natur sind, durch deren Wirkung das Wachstum wenigstens eine Zeit lang sich in gewissen Schranken hält. Dass in der Qualität des Geschwulstgewebes selbst eine wesentliche Bedingung zur „malignen Entartung" gelegen ist, das ergiebt sich auch aus der einfachen Betrachtung, dass gewisse Geschwülste auch bei infiltrierendem Wachstum, auch nach Hineingelangen ihrer Elemente in Blut- und Lymphgefässe nicht jene Eigenschaften erlangen, die wir von malignen erwarten, und dass ferner keine äussere Einwirkung irgend welcher Art im stande ist, manche Geschwülste aus dem sog. gutartigen Stadium herauszubringen. Denn es sind meist ganz bestimmte, dem Pathologen wohlbekannte Geschwulstformen, welche erst ein gutartiges Stadium durchlaufen, ehe sie ihre wahre Natur hervorkehren. Das möchte ich im Gegensatz zu Lubarsch besonders betonen, der zu glauben scheint, dass jede Geschwulst unter Eintritt gewisser Bedingungen (Hineingelangen von Geschwulstzellen in Lymph- oder Blutgefässe etc.) maligne werden könne, eine Anschauung, die auch Wilms teilt und die bei Cohnheim ihren schärfsten Ausdruck gefunden hat, welch letzterer Autor sagt, keine Geschwulst sei von Hause aus bösartig; die Bösartigkeit hänge nicht von der Geschwulst selbst ab, sondern von dem Wegfall physiologischer Wachstumswiderstände.

Hinsberg erklärt sich das Zustandekommen einer malignen Entartung im Sinne Ribberts folgendermassen: Wenn bei einer Geschwulst Epithel und Bindegewebe gemeinsam wachsen, oder wenn, allgemein ausgedrückt, die normalen organischen Beziehungen beim Wachstum einer Geschwulst bis zu einem gewissen

Grade gewahrt bleiben, dann entsteht infolge Mitwirkung ordnender, richtender, wachstumhemmender Kräfte ein Tumor von höherer Gewebsreife mit exstruktiver Wachstumstendenz. Wird durch irgend welche Prozesse (Trauma, Entzündung etc.) das organische Zusammenwirken gestört, also z. B. Epithel vom Bindegewebe getrennt, dann fallen die richtenden Kräfte weg und die Autonomie einer oder mehrerer der Komponenten einer Geschwulst, in dem angezogenen Beispiel also die Autonomie des Epithels, beginnt. Beneke meint, dass ein bösartiges Stadium gewissermassen als kompensatorische Reaktion auf die Nichtanteilnahme einer Geschwulst an den Aufgaben des Organismus (Mangel der Funktion) sich herausbilden könne. Dann wäre es aber noch zu erklären, warum nicht alle Geschwülste bösartig werden.

Israel spricht in der Frage der malignen Degeneration vorher gutartiger Epithelgeschwülste von einem Ausgleich der Proliferation des Epithels durch Wachstumsvorgänge in der Unterlage, also im Bindegewebe. Solange das Bindegewebe durch Oberflächenvergrösserung (Papillenbildung) etc. mit der Epithelwucherung konkurieren kann, kommt es nicht zum Einwachsen des Epithels in die Basis, sondern nur zu einer Ausbreitung auf den (eventuell inzwischen kompliziert gestalteten) Oberflächen; erst wenn dieser Ausgleich nicht mehr möglich ist, wächst das Epithel auch in die Tiefe. Nach dieser Auffassung ist die Annahme einer Steigerung der Proliferationstüchtigkeit, also einer Änderung des Charakters der Geschwulstzellen, entbehrlich. Auch Lubarsch meint, dass diese Annahme vielleicht überflüssig sei, wenn man sich vorstelle, dass jene Einrichtungen, welche das gesetzmässige Verhalten der Gewebe verbürgen, mit dem Beginn der malignen Degeneration wegfielen. Lubarsch denkt auch an die Möglichkeit, dass die Fähigkeit des Organismus, in den Säften kreisende Geschwulstkeime zu vernichten und zu resorbieren, im Verlauf einer Geschwulstbildung allmählig abnehme und dass dann erst die Malignität (Metastasenbildung) aufträte.

Untersucht man eine Geschwulst im Stadium der „malignen Degeneration", so findet man ausgereifte (typische) und unreife (atypische) Strukturen nebeneinander (z. B. Drüsen mit einschichtigem und mehrschichtigem Epithel und daneben solide Epithelnester, oder fertige, durch Interzellularsubstanzen ausgezeichnete Bindesubstanzgewebe neben rein zelligen Partien etc.); man glaubt sich daher berechtigt, eines aus dem anderen genetisch abzuleiten. Aber es ist klar, dass die gleichen Bilder herauskommen müssen, wenn eine Geschwulst eine Zeit lang typisch wuchs, dann von einem gewissen Zeitpunkt an nur atypisches Gewebe produzierte, und wenn nun sich typische und atypische Strukturen räumlich mischen, ohne genetisch derart in Beziehung zu stehen, dass die atypischen Gewebe durch eine Rückverwandlung der typischen entstanden wären.

In diesem Sinne kann ich mir also eine „maligne Entartung" einer gutartigen Geschwulst vorstellen: ein Geschwulstparenchym mit der immanenten Fähigkeit zu stärkerer Wachstumsverwilderung wächst eine Zeit lang unter dem Einfluss wachstumsbeschränkender Faktoren im Sinne einer typischen, gutartigen Neubildung. Von einem gewissen Zeitpunkt an, in welchem die Hemmungen ganz oder teilweise fortfallen, nimmt das Wachstum anderen Charakter an; was von nun ab neugebildet wird, ist atypisch und mischt sich mit den bis dahin entstandenen typischen Strukturen; man findet dann reife und unreife Gewebsbildungen nebeneinander.

In der Frage der malignen Degeneration bösartiger Geschwülste ist endlich noch zu berücksichtigen, dass Kombinationen verschieden-

artiger Tumoren vorkommen, dass an der nämlichen Stelle oder in dem nämlichen Organ, in welchem eine typische Neubildung zur Entwickelung gekommen war, auch eine atypische, völlig unabhängig von der ersten, entsteht. In der Brustdrüse habe ich derartige Fälle beobachtet, die durchaus einwandfrei waren, z. B. die Entstehung eines Karzinoms neben einem Jahre lang bestehenden Fibroadenomknoten. Greift dann das Karzinom im Laufe seines Wachstums infiltrativ auf das Adenom über und durchwächst letzteres, so findet man wieder typische und atypische Strukturen nebeneinander und könnte annehmen, letztere seien aus ersteren entstanden. Auch im Mastdarm sah ich einmal eine derartige Kombination von typischer und atypischer Geschwulst: es fand sich ein faustgrosses Papillom und dicht daneben, völlig unabhängig davon, durch wenig normale Schleimhaut getrennt, ein kirschgrosses, durchaus nicht papilläres, sondern solides, medulläres Adenokarzinom. Wäre der Kranke länger am Leben geblieben, so hätte der Krebs das Papillom erreicht und seine Strukturen mit denen des Papilloms vermischt. In solchen Fällen kann natürlich von einer „malignen Degeneration" der betreffenden gereifteren Geschwulstformen nicht die Rede sein; es handelt sich um das mehr oder weniger zufällige örtliche Zusammentreffen einer typischen und atypischen Geschwulstform. Es weisen derlei Kombinationen allerdings auf die Existenz einer regionären Disposition zur Geschwulstbildung hin.

G. Heilung.

Über die Heilung der Geschwulstkrankheit ist wenig zu sagen. Das Messer führt in dieser Frage die Oberherrschaft. Die expansiv und exstruktiv wachsenden, besonders die kapsulierten Geschwülste sind leicht radikal zu entfernen und ist damit in der Regel dem Prozess definitiv Einhalt geboten. Die infiltrierend und destruierend wachsenden Neubildungen geben auch nach sorgfältiger Entfernung alles verdächtigen Gewebes und bei peinlich durchgeführter Operation im scheinbar Gesunden dennoch meist eine schlechte Prognose. Wie gesagt, ist eben die Grenze, bis zu der die Infiltration vorgedrungen ist, nur mit dem Mikroskop mit einiger Genauigkeit zu bestimmen; aber selbst wenn es gelänge, des örtlichen Prozesses in seiner Kontinuität Herr zu werden, selbst dann ist es im einzelnen Fall unmöglich zu bestimmen, ob nicht bereits diskontinuirlich Keime in die Umgebung oder nach regionären oder entfernteren Lymphdrüsen hin verschleppt worden sind. Selbst bei noch kleinen Primärgeschwülsten können Keime bereits weithin verschleppt sein und können Metastasen innerer Organe schon zu einer Zeit in Masse entwickelt sein, wo der primäre Prozess noch ganz lokal und beschränkt zu sein scheint. So kommt

es, dass bei den fraglichen Geschwulstarten regionäre und entfernte Recidive (Metastasen), auch nach sorgfältigster Ausrottung der Primärtumoren, überaus häufig sind. Schliesslich muss auch, bei einmal vorhandener Disposition zur Blastomentwickelung, an die oben besprochene Möglichkeit einer Neuerkrankung gedacht werden.

Die Vorschläge, die gemacht wurden, um auf anderem als operativem Wege den Geschwülsten beizukommen, können hier nicht eingehend besprochen werden. Es genüge darauf hinzuweisen, dass sowohl die Prinzipien der Bakteriotherapie als die medikamentöse Behandlung in Anwendung gezogen wurden. In letzter Beziehung kam die Lokalbehandlung mit den verschiedensten Ätzmitteln in Betracht, ferner die von Hasse empfohlenen Alkoholinjektionen, endlich die von Czerny u. A. angewandte Arsenikbehandlung. Die bakteriotherapeutischen Versuche bestanden in der Injektion von Toxinen, die aus Geschwülsten gewonnen wurden (Adamkiewiczs Cancroin), in der Behandlung mit Serum, das man durch Verimpfung der fraglichen Krebsparasiten auf Tiere gewann (Bra, Wlaeff, Berger), durch Einspritzung von Antitoxinen, welche nach Injektion von Tieren mit Krebssaft hergestellt worden waren, in das Parenchym der Geschwülste. Auch Toxine oder Antitoxine bezw. Bakterien selbst, die mit der Ätiologie der Geschwülste in gar keinem Zusammenhang standen, wurden verimpft (ich erwähne nur das Streptokokkenserum von Emmerich und Scholl, Spronk, Coley u. A. — s. die Abhandlung von Boltenstern). Die Anwendung der Streptokokkensera schloss sich an die Beobachtung an, dass Geschwülste, insbesondere Sarkome, durch darüber hinwegwandernde Erysipele an Volumen verloren. Mikroskopische Untersuchungen schlossen sich an die erwähnten Behandlungsmethoden selten an. Ich hatte Gelegenheit mit Emmerichs Serum behandelte Sarkome zu untersuchen und fand an den Stellen, in welche Injektionen gemacht wurden, ähnlich wie Friedrich und Petersen, fettige Entartung der Geschwulstzellen und starke Leukocyteninfiltration.

Schliesslich will ich bemerken, dass hie und da Mitteilungen über Spontanheilung von Geschwülsten laut geworden sind. Man geht wohl nicht fehl, wenn man annimmt, dass es sich hiebei (soweit Sarkome oder Karzinome in Frage kommen) wohl meist um Irrtümer in der Diagnose handelt, bezw. dass Prozesse, die in das Gebiet der entzündlichen Gewebswucherungen, Hyperplasien, infektiösen Granulome gehörten, für echt geschwulstmässige gehalten wurden. Um nur einen solcher diagnostischer Irrtümer anzuführen, sei erwähnt, dass jüngst Philippson eine von Kaposi als multiples, idiopathisches Sarkom der Haut bezeichnete metastasierende Krankheit mit spontaner Rückbildung der Hautknoten durch eingehende histologische Untersuchung als eine infektiöse Neubildung erkannt hat. Innerhalb der „gutartigen" Geschwulstgruppe kommen spontane — aber meist auch nur partielle — Rückbildungen (fibröse Schrumpfungen, Verkalkungen etc.) vor; auch können polypöse, gestielte derartige Geschwülste nach Verödung und Ruptur des Stieles ganz eliminiert werden.

H. Ätiologie.

Wir kommen zu einer Erörterung über die letzten Ursachen der Geschwulstbildungen und betreten hiermit ein Gebiet, das, obwohl es von jeher der Schauplatz sowohl ernster Forschung als leichtfertiger Spekulation war, trotzdem bis heute noch in Dunkel gehüllt vor unseren forschenden Blicken liegt. Freilich der Thatsachen, die eine Erkenntnis auch dieses Gebietes wenigstens angebahnt haben, sind im Laufe der Zeit genug festgestellt worden. Wir wollen versuchen, von den diesbezüglichen Beobachtungen und den darauf

fussenden Hypothesen das Wissenswerteste darzustellen, bemerken aber von vornherein, dass der Widerstreit der Ansichten auf dem ätiologischen Gebiet zum Teil darauf zurückzuführen ist, dass die einzelnen Autoren nicht von der gleichen Definition des Begriffes Geschwulst ausgehen. Vielfach werden entzündliche (infektiöse) und hyperplastische Neubildungen mit den echten autonomen Tumoren zusammengeworfen. Ziegler hat daher sehr Recht, wenn er sagt, dass der Streit um die Ätiologie geringer sein würde, wenn man sich darüber einigen könne, was man zu den echten Geschwülsten rechnen wolle und was nicht. Unsere folgenden Abhandlungen über Ätiologie halten sich daher strenge an die eingangs gegebene Definition.

Von den ältesten Anschauungen soll nicht ausführlich gehandelt werden. Es genüge, darauf hinzuweisen, dass man lange Zeit eine Geschwulst als ein dem Körper fremdartiges Gebilde auffasste, als eine Art von Parasit, der von aussen an den Körper herangelangt sei und sich in ihm eingenistet hätte. Diese alte Parasitentheorie ist freilich von unserer hochmodernen grundverschieden. Damals war die ganze Geschwulst der am Körper zehrende und fressende parasitäre Organismus. Heute werden von Vielen, wie wir noch hören werden, mikroskopisch kleinste, niederste Lebewesen (Protozoen etc.) als die parasitären Erreger der Geschwülste in dem Sinne angesehen, dass diese Schmarotzer in die Gewebe und Zellen unseres Körpers gelangen und diese zur schrankenlosen Wucherung anregen. Nach dieser Ansicht ist also eine Geschwulst wohl ein Produkt unseres Körpers, aber hervorgerufen durch parasitäre Organismen. Neben der alten Parasitentheorie ist als überwundene ätiologische Lehre diejenige zu betrachten, welche den Geschwülsten eine Dyskrasie der Säfte, insbesondere des Blutes, zu Grunde legte: die Blastome sollten Ausscheidungen und Ablagerungen krankhafter Stoffe aus den dyskrasischen Säften darstellen. Mit der mikroskopischen Untersuchung der Geschwülste (Joh. Müller) wurde die Erkenntnis gewonnen, dass diese krankhaften Gebilde nichts anderes seien, als Wachstumsprodukte unserer eigenen Körpergewebe, mit den gleichen Bausteinen gebildet und auch ähnlich zusammengesetzt wie diese. Mit der Feststellung der Thatsache, dass die Geschwülste abnorme und fehlerhafte Wachstumsäusserungen unseres Körpers seien, war der erste Fingerzeig für die Richtung gegeben, in welcher sich von nun an die ätiologische Forschung zu bewegen hatte.

In der Frage nach den Ursachen des abnormen Gewebswachstums, wie es in den Geschwulstbildungen zum Ausdruck kommt, hat seit Virchow die Betonung irritativer Momente grosse Bedeutung beansprucht: einmalige, plötzlich einwirkende Traumen, anhaltende oder häufig wiederkehrende physikalische, chemische, bakterielle Irritationen bezw. Gewebsschädigungen, Entzündungsprozesse (meist chronischer Natur), Narbenbildungen u. s. w. sollten im stande sein, plötz-

lich oder allmählig das Wachstum der Gewebe in fehlerhafte Bahnen zu bringen. Wie das geschehen solle, hat man sich in verschiedener Weise erklärt: entweder durch direkte Anregung und Steigerung der proliferativen Kräfte der Zellen durch die genannten Schädlichkeiten, oder durch Aufhebung des Gewebsgleichgewichtes, durch Fortfall von Wachstumshindernissen, oder durch Loslösung von Zellen aus dem Reigen organischer Verbindungen und selbständige Weiterexistenz solcher abgesprengter Keime.

Die Thatsachen, welche für einen irritativen Ursprung der Geschwülste angeführt wurden, sind überaus reichlich und mannigfaltig. Am wenigsten häufig ist ein einmaliges physikalisches Trauma für die Karzinome (Jordan) das Signal zur örtlichen Entwickelung des abnormen Wachstums; vor allem sind es Sarkome, für welche ein derartiges ätiologisches Moment einige Bedeutung zu haben scheint — z. B. Sarkome des Knochens, die nach Frakturen, auch nach Stoss und Schlag (ohne Fraktur) entstehen. Beneke meint, dass hierbei die regenerativen Vorgänge direkt in Sarkom übergingen (sog. Callussarkome). Ferner entstehen Gliome des Gehirns häufig im Anschluss an Kopfverletzungen. Gutartige Bindesubstanzgeschwülste entwickeln sich ebenfalls nicht selten auf traumatischer Grundlage, nach Stoss, Schlag, Quetschung etc. Schimmelbusch erwähnt z. B. einen Fall von Butterkirch und Bumke, in welchem nach Kontusion der Wirbelsäule symmetrische Lipome „unter den Augen der Beobachter(!)“ entstanden; Köttnitz glaubt, dass das Trauma in solchen Fällen durch Vermittelung nervöser Einflüsse wirke. Meist verstreicht eine gewisse Zeit (einige Wochen), bis sich die Geschwulst nach einem akuten Trauma entwickelt. Damit man aber berechtigt ist, einen Zusammenhang anzunehmen, fordert Thiem mit Recht, dass die Geschwulst auch wirklich an Stelle des Traumas zur Entwickelung komme, und zweitens, dass Trauma und ausbrechender blastomatöser Prozess durch eine Reihe von Symptomen verbunden seien, die einen Zusammenhang vermuten lassen. Je nach der Skrupellosigkeit, mit der Statistiken über die ätiologische Bedeutung von Traumen bei Geschwülsten verfasst sind, schwankt der Prozentsatz der positiv auf Trauma zurückgeführten Fälle bedeutend: zwischen 2,5% (Kempf), 2,6% (Würz), 2,06—2,07% (Machol), 4,1% (Lengnick), 3,54% (Wild), 4,1% (Ruff), 13,3% (Liebe), 14,7% (Wolff), 19,7% (Rapok), 44,7% (Löwenthal).

Physikalischen Schädigungen aller Art sind auch verlagerte Organe ausgesetzt. Das (übrigens sehr seltene) Auftreten von Sarkomen im retinierten Hoden (M. B. Schmidt), von Karzinomen in Wandernieren wurde in diesem Sinne für die Irritationstheorie verwertet. Krompecher fand bei doppelseitiger Retentio testis doppelseitige Sarkomentwickelung. Das seltene Entstehen von Krebs des Penis bei Phimose, von Krebs der Zunge und Wange bei kariösen

Zähnen wird ebenfalls auf vorwiegend mechanische Irritation zurückgeführt.

Neben physikalischen Schädigungen sind auch chemische denkbar in jenen Fällen, in welchen wir Krebse der Lippe bei Pfeifenrauchern, Krebse der Gallenblase (der Harnblase und des Nierenbeckens) bei Steinbildung auftreten oder Karzinome an den Ostien des Körpers oder an Engen und besonders komplizierten Passagen physiologischer Trakten sich entwickeln sehen (Krebse des Ösophagus an der Stelle hinter dem Ringknorpel, an der Kreuzungsstelle mit dem Bronchus, am Durchtritt durch das Zwerchfell; Krebse der Lippe, der Zunge, der Nasenöffnung, des Mastdarms, der Vagina, der Portio vaginalis uteri, Krebse des Dickdarms im Bereich der Flexuren oder besonders festen Fixationen mit der Umgebung etc.).

Chemische Schädigungen bringen gewisse Berufsarten mit sich: die (oft multiplen) Hautkrebse der Arbeiter in Paraffin- und Steinkohlentheerfabriken, die Skrotalkrebse der Schornsteinfeger werden auf solche Ursachen bezogen. Weiter wären hier zu erwähnen die nach chronischem starkem Arsenikgebrauch auftretenden Hautkrebse. Bei anderen „Berufskarzinomen" kommen vorwiegend mechanische Schädigungen in Betracht, z. B. bei den (seltenen) Lungenkrebsen der Metallarbeiter, der Arbeiter in Spinnereien, Cigarrenfabriken etc.

Entzündung und Narbenbildung kommen bezüglich ihrer ätiologischen Bedeutung für die Blastomatose in Frage bei dem beobachteten Zusammentreffen von Krebs der Haut mit chronischen Ekzemen (Pagets und Daries Krankheit), mit geschwürigen, fistulösen Prozessen, z. B. mit chronischem Ulcus cruris (Borchers, Friedländer), mit Knochenfisteln und Sequesterhöhlen, ferner mit Narben (Durand), besonders Brandnarben der äusseren Decke. Chronisch entzündliche Zustände und Vernarbungsprozesse sind auch für die Geschwulstbildungen an Schleimhäuten als wichtig hingestellt worden und man hat in diesem Sinne gedeutet z. B. das Auftreten von Krebs bei chronischen Katarrhen des Magens, des Endometriums, von Myomen des Uterus bei chronischer Metritis und Endometritis, von Papillomen der harnleitenden Wege bei chronischen Katarrhen u. s. w. Hiebei verwechselt man häufig Ursache und Wirkung. Weiters erwähne ich die Krebsbildung im Anschluss an das chronische Magengeschwür (Hauser). Ferner wird Geschwulstbildung (und zwar meist bösartige) beobachtet im Anschluss an spezifische Entzündungsprozesse der Haut- und Schleimhäute: z. B. Krebs bei Lupus und Lupusnarben der Haut (Steinhauser, Lang, Kaposi, Volkmann, Pick, Durand, v. Langenbeck); Sarkom auf lupös-narbigem Boden (Tauffer), Sarkom bei Syphilis (Esmarch), Krebs bei syphilitischen (gummösen) Neubildungen und Verschwärungen der Haut und der Schleimhäute. Bemerkenswert ist, dass dabei hie und da primär multiple Karzinome und dazu

bei relativ jungen Individuen auftreten: z. B. multiple Lupuskrebse der Haut. Chronische, einfache und spezifische Entzündungen der drüsigen Organe sind ebenfalls hie und da mit Geschwulstbildung kombiniert, z. B. treten Adenome in Schrumpfnieren, Adenome und Krebse bei Lebercirrhose, Krebse bei oder nach Mastitis auf u. s. w.

Bemerkenswert ist auch, dass Karzinome sich hie und da an Stelle hyperplastischer Neubildungen, bei Leukoplasie der Zungen-, Lippen-, Wangen-, Kehlkopfschleimhaut (le Dentu), bei den sog. Säuferschwielen des Ösophagus, bei Hyperkeratosen der äusseren Haut, bei Polypen, papillären Warzen etc. entwickeln, also im Gefolge von Zuständen, die sich im Verlauf chronisch-entzündlicher Prozesse in Haut und Schleimhäuten entwickelt haben. Die Häufigkeit dieser Kombinationen wird entschieden überschätzt. Man denkt daran, dass an den Stellen solcher Hyperplasieen der Wachstumstrieb der Gewebe bereits eine mindere Fesselung erfahren habe, und dass das atypische (krebsige) Wachstum nur eine weitere graduelle Ausschreitung des einfach hyperplastischen sei. Dass wir dieser Auffassung welche Entzündung, Hyperplasie und Geschwulstbildung für nur graduell verschiedene Prozesse hält, nicht beipflichten können, wurde erwähnt. (Weiteres über die Beziehungen zwischen Krebs und Polypen, Warzen und sonstigen Hyperplasien s. S. 725 ff. und 757).

Prüfen wir die ätiologische Bedeutung derartiger irritativer Momente für die Geschwulstbildungen näher, so muss zunächst auffallen, dass die grössere Menge von echten Tumoren ohne Mitwirkung der genannten Schädlichkeiten, scheinbar völlig spontan, entsteht; andererseits führen die betreffenden Momente überhaupt nur selten zu Geschwulstbildung: verglichen mit der Häufigkeit der Traumen, Entzündungen etc. überhaupt, ist die Anzahl der von Geschwulstbildung gefolgten Fälle ganz verschwindend gering. Schon diese kurze Betrachtung macht eine direkte ätiologische Bedeutung solcher irritativer Momente fraglich. Es kommt aber noch ein weiterer Umstand hinzu: da bei den Tumoren das gewebliche Wachstum in fehlerhafte Bahnen gelenkt erscheint, ist es noch einer besonderen Erklärung bedürftig, weshalb die Gewebe, von den erwähnten Reizen getroffen, nicht im Sinne ihrer physiologischen Wachstumsrichtung proliferieren, sondern stets — und oft so weitgehende — Abweichungen vom typischen Wachstumsplan erkennen lassen. Hier setzt nun freilich eine Hypothese ein, welche für das geschwulstmässige Wachstum eine wesentliche Qualitätsänderung der Zellen und Gewebe annimmt; wie aber Reize irgend welcher Art im stande sein sollen, eine solche biologische Verwandlung zu erzeugen, das bleibt ein Rätsel.

Es bleibt also nach alledem die Thatsache zu Recht bestehen, dass unter der Mitwirkung irritativer Momente der verschiedensten Art Geschwülste hervortreten können; der innere Zusammenhang ist aber unklar. Eine direkte ursächliche Bedeutung scheint den Irrita-

tionen jedoch nicht zuzukommen; wohl aber kann ihre Wirkung eine indirekte sein. Wenn man zu der Hypothese einer örtlichen oder allgemeinen Disposition zur Blastomatose (s. später) seine Zuflucht nimmt, dann ist es verständlich, wie durch Traumen, Entzündungen etc., kurz durch alle Prozesse, durch welche der normale Zusammenschluss der Gewebe mehr oder weniger gelockert oder aufgehoben wird, Verhältnisse geschaffen werden, welche der Manifestation einer solchen Disposition günstig sind. So wäre es auch verständlich, weshalb nicht jedesmal nach Irritationen ein blastomatöser Prozess hervortritt, sondern nur ausnahmsweise — nämlich dann, wenn die irritativen Momente ein disponiertes Gewebe oder einen disponierten Körper treffen. Ich möchte hiezu einen Fall aus meiner Erfahrung anführen. Bekanntlich ist das Tragen von Ohrenringen eine überaus weitverbreitete Mode; es ist dazu ein Durchstechen des Ohrläppchens nötig; in den meisten Fällen geschieht letzteres ohne jede üble Folge. In einem Falle aber entstanden beiderseits im Anschluss an das genannte kleine Trauma bis welschnussgrosse multiple Fibrome. Wird man in einem solchen Fall annehmen, dass das Trauma die Fibrome erzeugt habe oder wird man lieber annehmen, dass in dem Gewebe, auf welches das Trauma eingewirkt hat, die hauptsächlichsten Bedingungen zur Geschwulstentwickelung bereits enthalten waren? Ich denke wohl das Letztere. Worin allerdings eine derartige Disposition gelegen sein kann, ist nicht leicht zu sagen; wir werden aber alsbald eine Reihe von Punkten anführen, die nach dieser Richtung hin verwertet werden dürfen. Jedenfalls erscheint die Hypothese einer primär gegebenen qualitativen Abnormität der Gewebe plausibler als die Annahme, dass bei der Blastomatose primär normale Gewebe ihren Charakter von Grund aus änderten, und dass sie dazu durch physikalische, chemische, bakterielle Reize gebracht werden sollten. Experimentell (Hanau, Brosch u. A.) ist es denn auch noch Niemandem gelungen, Gewebe durch irgend welche Agentien, so lange und so ausgiebig man letztere auch anwendete, derart zu reizen, dass sie blastomatös geworden wären, d. h. dass sie in eine von den normalen Wachstumsgesetzen abweichende Entwickelung gerieten.

Ribbert denkt sich den Zusammenhang zwischen Entzündung (Vernarbung) und Geschwulstbildung so, dass — vor allem durch entzündliche Bindegewebswucherung — Zellen und Zellgruppen aus dem organischen Zusammenhang gelöst würden und dadurch in selbständige Entwickelung gerieten. Wir werden später noch auf diese Ansicht zurückkommen. Hier sei nur soviel darüber gesagt, dass die Lösung organischer Verbände vielleicht die spezielle Veranlassung zur Geschwulstbildung werden kann, jedoch nicht deren direkte Ursache ist. Denn sehr häufig sehen wir eine Absprengung von Zellen aus organischen Verbänden nicht von einer Proliferation der Sprengstücke, sondern von Rückbildung und Atrophie gefolgt. Ribbert stellt daher eine Reihe von Bedingungen auf, die erst erfüllt sein müssten, damit aus abgesprengten Zellen Geschwülste würden: 1. müsste die Ernährung der Sprengstücke ununterbrochen fortgehen und eine genügende sein, also dürfe die Verlagerung nicht plötzlich erfolgen; 2. müssten sich die Zellen an die ver-

änderte Umgebung, den veränderten Stoffaustausch etc., accommodieren; 3. sei es wichtig, ob nur einzelne Zellen ausgeschaltet würden oder organoide Keime, z. B. Epithel allein oder im Zusammenhang mit Bindegewebe. Aber selbst angenommen, nicht zugegeben, dass abgesprengte, bereits differenzierte Zellen besonders zur Wucherung geneigt wären — würde nicht trotzdem das Rätsel bestehen bleiben, weshalb die Wucherung nicht in typischen Bahnen erfolgt? Man müsste denn annehmen wollen, dass die Lösung aus dem organischen Verband nicht nur einen Wegfall von Hindernissen für das normale Wachstum bedinge, sondern dass sie für die gelösten Elemente auch eine Wesensverwandlung, eine Qualitätsänderung, nach sich zöge, durch welche das entfesselte Wachstum auch zugleich ein durchaus fehlerhaftes würde. Wir stehen also auch hier wieder vor der Frage der Möglichkeit einer Qualitätsänderung der Zellen. Ribbert, der diese Möglichkeit früher mit Recht bestritt, scheint neuerdings anzunehmen, dass an verlagerten, aus dem organischen Verband gelösten Zellen morphologische und biologische Änderungen zu stande kommen könnten.

Wie erwähnt, suchen Andere den Zusammenhang zwischen Trauma, Entzündung und Geschwulst mehr allgemein in einer Störung des Gewebsgleichgewichts, in einem Wegfall von Wachstumshindernissen. Auch Ribbert kommt ja auf solche Ideen zurück, indem er der Meinung ist, dass es eine Erhöhung des Wachstumstriebes durch Reizwirkung nicht gebe, sondern dass alles Wachstum durch Auslösung der in den Zellen selbst schlummernden, je nach ihrer immanenten Regenerationsfähigkeit höchst verschiedenen Wachstumsenergie infolge Beseitigung wachstumshemmender Faktoren geschehe. Ribbert denkt sich eine derartige Auslösung nicht bloss im Groben durch Ausfall von Nachbarzellen (Defektbildung), sondern durch einen feineren Mechanismus der Entspannung, wie er z. B. durch Dehnung der Gewebe, Lockerung der Zellgefüge, aber auch durch intraprotoplasmatische Dehnung, durch Verschiebung der Moleküle in den Zellen selbst, hervorgerufen werden könne. Die Hyperämie sei beispielsweise ein solch entspannender Faktor. Ohne näher auf diese allgemeinen Anschauungen über das Wachstum einzugehen, möchte ich nur einwenden, dass es eine höchst ungünstige Einrichtung wäre, wenn durch derartige Entspannungen (gar durch hyperämische Zustände) immer Gewebswucherungen ausgelöst würden. Gewisse Organe, die physiologischerweise häufig wiederkehrenden und anhaltenden Hyperämieen ausgesetzt sind, müssten dann wohl ins Ungemessene wachsen. Das geschwulstmässige Wachstum führt Ribbert übrigens, wie eben erwähnt, auf gröbere Störungen des geweblichen Zusammenhanges zurück.

Thiersch hatte den Gedanken einer Störung des Gewebsgleichgewichts als Grundlage für die Geschwulstbildungen für die Ätiologie der Karzinome verwertet: das ganz vorwiegende Auftreten dieser Geschwülste im höheren Alter, schob er auf die ungleiche senile Rückbildung der Gewebe; indem das Bindegewebe frühzeitig altere, während die Epithelgewebe noch lebenskräftig, sogar wucherungstüchtig seien, gewännen letztere die Oberhand und wüchsen ins Bindegewebe ein. Auch Heidemann lässt bei der Krebsentwickelung das Bindegewebe miterkranken und erklärt das Einwachsen des Epithels in das Bindegewebe eben aus der Art der Erkrankung des letzteren.

Aber auch diesen Hypothesen, welche in Störungen der statischen Beziehungen der Zellen und Gewebe die Ursache der Geschwulstbildungen sehen, darf entgegengehalten werden, dass die meisten derartigen Störungen ohne Blastomatose verlaufen; und was die Karzinome im speziellen bezw. die Thierschsche Hypothese anlangt, so sind erstens die senilen Rückbildungsvorgänge, die doch im allgemeinen in gleicher Weise verlaufen, nur selten von Karzinomentwickelung begleitet, andererseits kommen Karzinome auch nicht allzu selten in Lebensaltern vor, in welchen von seniler Involution nicht die Rede ist. Hansemann macht hiezu mit Recht auf den Widerspruch aufmerksam, der darin besteht, dass Karzinome bei jugendlichen Individuen viel rapider zu verlaufen pflegen, als bei alten Leuten. Drittens sind die senilen Veränderungen im Bindegewebe nicht derart, dass sie einem Einwachsen des Epithels ins Bindegewebe Vorschub leisten könnten; im Gegenteil, das Bindegewebe wird im Alter derber nud durch Verlust an elastischen Fasern starr; die Lymphspalten veröden teilweise, auch viele Blutgefässe (Kapillaren) bilden sich zurück; der Saftreichtum des Bindegewebes ist geringer. Die noch vorhandenen Lymphspalten sind allerdings teilweise erweitert. Schliesslich ist es für die

drüsigen Epithelparenchyme wenigstens nicht richtig, dass hier eine Neigung zu stärkerer Wucherung im Alter hervorträte, im Gegenteil: die spezifischen Parenchymzellen der betr. Organe atrophieren und schwinden. Es mag ja ein Wegfall von Wachstumshindernissen für die Entwickelung von Blastomen nicht ohne jede Bedeutung sein, sicher aber liegt in dem Gewebe selbst, das von der statischen Störung betroffen wird, der allein wesentliche Faktor begründet, der einmal die Blastomatose aufkommen lässt, ein anderes Mal unter gleichen Umständen (Irritationen, Gewebsverschiebungen, Gleichgewichtsstörungen etc.) nicht.

Brosch denkt sich den Zusammenhang so, dass durch ein Trauma, oder irgend ein anderes irritatives Moment, die „Toleranzgrenze" der Zellen überschritten wird, so dass ein produktiver Prozess entsteht; trifft nun die wuchernden Zellen, deren Toleranzgrenze niedriger sein soll als die von normalen Zellen, aufs neue ein Reiz, so steigert sich die Wucherung (schnellere Vermehrung, aber grössere Hinfälligkeit der Zellen) — und das geht so fort bis zur völligen Wachstumsentartung. Die kausale Kette sei also: Irritation- produktiver Prozess-Irritation-Neoplasma. Dass nicht nach jedem Prozess, der diese Bedingungen erfüllt, eine Geschwulst entsteht, soll daran liegen, dass nicht immer die Toleranzgrenze der Zellen überschritten werde. Woodhead glaubt, dass durch die Entzündung die Zellen stärker ernährungsbedürftig würden; sie teilten sich zur Vergrösserung der Nahrung aufnehmenden Oberfläche; der fortgesetzte Nahrungsnotstand führe zu ungemessener Vermehrung. Derartige theoretische und obendrein nicht genau mit den Thatsachen rechnende Spekulationen bringen uns keinen Schritt weiter vorwärts.

Unter den äusseren Schädlichkeiten, die als massgebend für die Ätiologie der Geschwülste angeführt werden, spielen zur Zeit parasitäre Organismen eine grosse Rolle. Ja es scheint, als ob die neuesten, in grösserem Massstab inaugurierten ätiologischen Forschungen von vornherein auf eine Begründung und Befestigung dieser Parasitentheorie hinausliefen. Man hält sich neuerdings zwar vorwiegend an das Karzinom und sucht dessen infektiösen Charakter darzuthun (Guelliot, Czerny, v. Leyden), sogar durch statistische Erhebungen zu beweisen, dass es förmliche Krebsendemien (Behla) gebe (sog. Krebshäuser). Jedoch fehlt es auch nicht an Arbeiten, die mehr generell die ätiologische Seite der Geschwulstlehre vom Standpunkt der Parasitentheorie erfassen möchten. Es ist ja zuzugeben, dass die Karzinome in dem onkologischen System eine sehr eigenartige Gruppe darstellen, für welche vielleicht spezielle ätiologische Momente besonderer Art massgebend sind; andererseits zeigen die Krebse doch wieder so viel Berührungspunkte mit den übrigen Blastomformen, dass es gezwungen wäre, sie ätiologisch unter wesentlich anderen Gesichtspunkten zu betrachten.

An dieser Stelle soll nur kurz auf die Parasitentheorie eingegangen werden, da Spezielles über Parasitenfunde später bei den einzelnen Geschwulstformen zu finden ist. Ich übergehe die Arbeiten, welche mit dem Aufschwung der Bakteriologie auch für die Geschwulstbildungen auf Spaltpilze zurückkamen (Scheuerlens Krebsbacillus, Nédopils, Koubassows Krebsbakterien!). Es hat sich bald herausgestellt, dass in Geschwülsten (besonders in ulzerierten) alle möglichen pathogenen und nicht pathogenen Pilzsorten keimen und gedeihen können, dass diese Schmarotzer entweder ohne jede Bedeutung für die Geschwulstgewebe sind oder Entzündung, Eiterung,

Nekrose, Fäulnis, Verjauchung hervorrufen, dass ihnen aber eine direkte ätiologische Bedeutung nicht zukommt. Von den Spaltpilzen hat man sich also völlig abgewandt.

Desto eifriger wird die Suche nach Parasiten in Geschwülsten betrieben, die bald als Blastomyceten, bald als verschiedenste Formen der Protozoen, Rhizopoden, Infusorien und Sporozoen, unter den letzteren besonders als Coccidien, Gregarinen, Plasmodien, Psorospermien, beschrieben werden.

Parasitäre Gebilde in Geschwülsten haben beschrieben und als ätiologisch wichtig hingestellt: Jürgens, Clarke, Corselli und Frisco, Vedeler, Sanfelice, Pawlowsky, Nils Sjöbring, M. Schüller für Sarkome; Russel, Albarran, Michaux, Malassez, Darier und Wickham (Coccidien bei Pagets Krankheit), Borchardt, Soudakewitsch, Metschnikoff, Podwyssozki und Sawtschenko, Foà, Gorini, Bosc, Ruffer u. Walker, Plimmer u. Ruffer, Korotneff, Sjöbring, Gaylord, M. Schüller, v. Leyden für Karzinome. Als Gipfel des Parasitenwahns darf die Ansicht von L. Pfeiffer und Adamkiewicz gelten, welche Autoren die krebsigen Gewebszellen selbst für die Parasiten halten.

Gegen die Deutung der fraglichen Gebilde als Parasiten bezw. mit Vorsicht haben sich ausgesprochen: Firket, Borrel, Shattock-Ballance, Klebs, Massari u. Feroni, Cazin, Carini, Touton, Claessen, Rebrowsky, Arnold, Siegenbeck van Heukelom, Neisser, Stroebe, Cornil, Noeggerath, Pianese, Hansemann, Ziegler, Marchand, Hauser, Steinhaus, Ribbert, Schütz, Petersen und Exner, Freuthal, Olt, Rosenthal; auch Virchow u. Thoma, die als die Ersten derartige Befunde machten, begnügten sich mit dem Hinweis auf die Ähnlichkeit der Zelleinschlüsse mit Parasiten.

Der Nachweis dieser niederen Lebewesen geschah entweder durch Untersuchung frischen Geschwulstgewebes oder Geschwulstsaftes oder durch Untersuchung fixierter und nach den verschiedensten und kompliziertesten Methoden behandelter Objekte; selten gelang es aus lebendem Geschwulstgewebe Parasiten durch das Züchtungsverfahren (Busse, Sternberg, Jürgens, Sanfelice, Schüller u. A.) darzustellen. Niemals aber glückte es bisher, mit solchen Parasitenkulturen echte Geschwülste hervorzurufen und was in dieser Beziehung an positiven Behauptungen laut wurde (Jürgens, Podwyssotzky, Plimmer, Gaylord. Sjöbring, Leopold, Schüller) hat sich alsbald die Korrektur der Fachleute, der pathologischen Anatomen, gefallen lassen müssen, welche die angeblich experimentell erzeugten Geschwülste jedesmal noch als entzündliche Gewebswucherungen erklärten. Neuerdings züchtete Sternberg Blastomyceten aus Sarkomen; nach Verimpfung sah er entweder keine Reaktion oder er erzeugte, ähnlich wie Lubarsch, nur Entzündung, ev. Granulationswucherungen; hie und da häuften sich die Hefemassen selbst tumorartig an (Pseudotumoren). In jenen Fällen aber, in welchen man Geschwulstgewebe, nicht Parasitenkulturen, verimpfte, liegen die Dinge anders. Hierbei sind wirklich positive Resultate, wenn auch sehr selten, erzielt worden (Hanau, Hahn, Wehr, Moran, Loeb) — Resultate, die freilich nichts für eine parasitäre (infektiöse)

Natur der Geschwülste beweisen, da man bei der erfolgreichen Übertragung lebenden Geschwulstgewebes nichts anderes vor sich hat als eine experimentell gelungene Metastasenbildung. Wären bei solchen Impfungen Parasiten im Spiele, so müsste die histogenetische Analyse der erzeugten Impfgeschwülste eine Anregung der ortsangehörigen Zellen zur blastomatösen Wucherung, also deren Umwandlung in Geschwulstzellen erweisen, was nicht gelingt; es vermehren sich vielmehr ausschliesslich die verimpften Geschwulstzellen und das ortsangehörige Gewebe liefert nur die nötige Stütze und Ernährung.

Für die Infektiosität des Karzinoms wurden die früher erwähnten Beobachtungen geltend gemacht, welche von einer Übertragung des Krebses durch Kontakt (v. Bergmann, Lücke, Behla u. A.) berichten (sog. Abklatschkarzinome s. S. 719), also Fälle, bei welchen z. B Krebs an gegenüberliegenden Stellen der Lippen, der Mundhöhle, der Stimmbänder, der Vulva, der Harnblase, Krebs der Portio und der anliegenden Partie der Vagina (Sippel, Thorn), des Magens und der aufliegenden Partie der Leber etc. auftritt. Als weitere Beispiele einer Kontaktinfektion werden angeführt die Übertragung eines Melanosarkoms des Bulbus auf das Augenlid, eines Peniskrebs auf den Uterus (?) und umgekehrt. v. Leyden erwähnt, dass ein Patient die aus dem krebskranken Magen eines anderen Patienten stammende Spülflüssigkeit aus Versehen trank und zwei Jahre später selbst an Magenkrebs gestorben sei (!) Auch die Impfkarzinome der Chirurgen wurden herangezogen, die zeigen, dass in gesunden Wundflächen durch Berührung mit krebsigen Geschwülsten karzinomatöse Neubildungen sich entwickeln können. Man vergisst aber dabei, dass derartige Thatsachen auch ohne Zuhilfenahme von Parasiten etc. erklärbar sind, nämlich durch Inokulation lebender Krebszellen auf exkoriierte Haut- und Schleimhautflächen, bezw. auf frische Wunden. Dass die Geschwülste nicht infektiös sind, auch die bösartigen nicht, das geht schon daraus hervor, dass sich noch niemals ein Operateur eine Geschwulst inokuliert hat, worauf schon Billroth hinwies.

Unter einem eigenen Gesichtspunkt sind die Übertragungen von einfachen Warzen zu beurteilen (Jadassohn und Lang), da es sehr wohl möglich ist, dass bei diesen hyperplastischen Neubildungen infektiöse (oder chemische) Schädlichkeiten ätiologisch von Bedeutung sind. Ähnlich verhält es sich mit manchen sog. Sarkomen. Lubarsch hat schon darauf hingewiesen, dass die sarkomartigen Geschwülste, die Velich bei Ratten erzeugte, wahrscheinlich eine eigenartige Infektionskrankheit darstellen. Ähnliche infektiöse Pseudosarkome kommen ja auch beim Menschen vor (s. früher S. 7a u. 79).

Ein direkter Beweis für die ätiologische Bedeutung von Parasiten steht also noch aus. Spricht schon dieser Mangel gegen die ganze diesbezügliche Richtung, so lassen sich andererseits noch eine grosse Reihe schwerwiegender Einwände machen. Dass überhaupt in Geschwülsten parasitäre Organismen nachweisbar sind, darf nicht wunder nehmen, da diese Wesen in nach aussen offene, ulzerierte Tumoren leicht eindringen können. Sehen wir aber von diesen Befunden wirklicher Parasiten ab, so ist die grösste Mehrzahl aller derjenigen „parasitären“ Gebilde, die bei Untersuchung fixierter und gehärteter mikroskopischer Präparate aufgefunden und als die mannigfachsten, oft sehr kompliziert gefärbten „Zelleinschlüsse“ abgebildet wurden, von echten Parasiten so weit entfernt, dass nur einerseits die völlige Unkenntnis gewisser zellulärer Vorgänge in Geschwülsten, andererseits eine nur sehr mangelhafte Orientierung in dem Gebiet der Parasitenkunde und endlich eine durch Voreingenommenheit beflügelte,

oft ganz grenzenlose Phantasie zu einer solchen Deutung führen kann. Es wird später genauer auseinanderzusetzen sein, dass die inter- und intracellulären „parasitären" Gebilde, die intraprotoplasmatischen und intranukleären „Zelleinschlüsse" meist nichts anderes sind als der morphologische Ausdruck von zellulären Vorgängen, welche teils in die Reihe der Sekretionen gehören, teils den regressiven Metamorphosen zuzuzählen sind, teils auch mit der Proliferation (Mitosenbildung) zusammenhängen (s. Fig. XXI—XLII).

Dass schliesslich eine ganze Reihe von Thatsachen der Geschwulstlehre mit der Annahme einer parasitären Ätiologie unvereinbar ist, das sei noch schliesslich auseinandergesetzt. In den Geschwülsten wachsen bestimmte Gewebe unseres Körpers in quantitativ und qualitativ mehr oder weniger fehlerhafter Weise. Eine morphologische Betrachtung der Blastome ergiebt, dass wir zum mindesten ebensoviel Gruppen von Geschwülsten unterscheiden können, als es physiologische Gewebsarten giebt, da ja das geschwulstmässige Wachstum nichts anderes ist als ein mehr oder weniger unvollkommenes Abbild des physiologischen. Daran festhaltend, müssten wir vom Standpunkt der Parasitentheorie verlangen, dass sie ebenso viel verschiedene und spezifische Parasitensorten auffände und darstellte, als es wesentlich verschiedene Geschwulstarten giebt. Wir müssten also Parasiten kennen lernen, welche z. B. nur das Knorpelgewebe, nur die Glia, nur das Pflasterepithel etc. befielen und zur Wucherung anregten, andere Gewebe aber unbehelligt liessen. In der That hört man bereits ausser von Sarkom- und Krebsparasiten auch von einem Lipomprotozoon etc. sprechen. Bei diesen hypothetischen Parasitensorten müssten aber wieder Unterarten angenommen werden, von denen die einen das betreffende Gewebe zu typischer, die anderen zu atypischer Wucherung anregten, denn ob z. B. das Mammaepithel bei seiner Proliferation ein Adenom oder ein Karzinom, das Bindegewebe ein Fibrom oder ein Rundzellensarkom liefert, das bedeutet doch einen grossen und wesentlichen Unterschied. Wie wollte man endlich vom Standpunkt der Parasitenlehre die Entwickelung von Mischgeschwülsten, in denen mehrere specifische Parenchyme wachsen, erklären, oder jene teratoiden, heterologen und heterotopen Tumoren auffassen wollen, in welchen Gewebe vorkommen, die normalerweise gar nicht in dem betreffenden Organ vorhanden sind (z. B. Chondrome des Hodens, Rhabdomyome der Niere) oder in welchen gar eine dreiblätterige Keimanlage wächst und sich Differenzierungsvorgänge abspielen, welche zur Bildung eines rudimentären Embryo fortschreiten, wie es z. B. in den sog. Dermoiden der Geschwulstdrüsen, in Steisstumoren, in Teratomen der Körperhöhlen der Fall ist? Wollte man derartige Erörterungen unter Zugrundelegung der Parasitentheorie weiter spinnen, so käme man zu der Annahme einer so ungeheuerlichen Anzahl von Parasiten, denen eine so eigenartig elektive

und spezifische Wirksamkeit zugeschrieben werden müsste, dass selbst die eifrigsten Parasitenschwärmer davor zurückschrecken müssten. Jedenfalls kennen wir bis jetzt derart ausschliessliche und spezifische Wirkungen auf spezifische Zellen und Gewebe nicht. Spricht also die Mannigfaltigkeit des Baues der Geschwülste gegen die Mitwirkung parasitärer Schädlichkeiten, so ergeben sich aus der Betrachtung des Wachstums der Primärtumoren und aus dem Studium der Histogenese und des Wachstums der Tochtergeschwülste noch weitere Bedenken. An der Stelle des örtlichen Ausbruches der Geschwulstkrankheit wächst ein bestimmtes Gewebe in irgend einer Reifeform selbständig heran; wir haben gesehen, dass das Wachstum einer einmal entstandenen Geschwulst nur aus eigenen Mitteln erfolgt, durch häufig ganz schrankenlose Vermehrung der Geschwulstzellen, und dass eine homologe Infektion des normalen Nachbargewebes nicht erfolgt, selbst dann nicht, wenn Geschwulstgewebe und Nachbargewebe eng verwandt sind. Die Tochtergeschwülste entstehen, wie erwähnt, auf Grund von Verschleppung der primären Geschwulstzellen, ausschliesslich aus den verschleppten Elementen; es sind also, wie Hauser sagt, bei den Geschwülsten die Körperzellen selbst zu Parasiten geworden. Eine Infektion der ortsangehörigen Zellen kommt also auch bei der Entstehung und dem Wachstum der Metastasen nicht vor. Wie wäre ein derartiges Verhalten mit einer parasiten Ursache der Geschwulstbildungen vereinbar? Mit dem, was wir über parasitäre Erkrankungen bei Tieren und Menschen wissen, stimmen die Vorgänge bei der Geschwulstbildung nicht überein. Meist sehen wir bei parasitärer Invasion eine reaktive Wucherung der betr. angegriffenen Gewebe, insbesondere der Bindesubstanzgewebe, auftreten und die entstehende Neubildung hat die Charaktere eines Granulationsgewebes, jedenfalls nicht einer autonomen Geschwulst (vgl. die Bemerkungen über die Unterschiede zwischen infektiösen Neubildungen und Geschwülsten S. 8 u. 15). Es ist uns bisher weder eine parasitäre, noch überhaupt irgend eine andere äussere Einwirkung bekannt geworden, durch welche die Zellen und Gewebe zur Emanzipation von den physiologischen Wachstumsgesetzen gebracht werden könnten.

Ich will schliesslich noch anführen, dass auch die Thatsache des Angeborenseins vieler Geschwülste, auch bösartiger, mit einer parasitären Ätiologie nicht leicht vereinbar ist.

Wirkliche parasitäre Erkrankungen bei Tieren und Menschen, welche auf ähnlichen Organismen, wie sie für die Geschwülste herangezogen wurden, beruhen, kennen wir relativ wenige. L. und R. Pfeiffer haben sich um die Kenntnis der hierhier gehörigen (meist epidemischen) Krankheiten sehr verdient gemacht. L. Pfeifer beschreibt Mikrosporidien in Muskelzellen der Sumpfschildkröte, Myxosporidien (Psorospermien) im Fleisch der Barbe und anderer Fische (Schleihe, Karpfen, Hecht etc.), durch welche tiefe Geschwürsbildungen entstehen; die Parasiten werden dabei in den verschiedensten Geweben und Organen gefunden. Ähnliches berichten nach L. Pfeiffer: Balbiani, Leuckart u. A. Ferner beschrieb L. Pfeiffer Sporozoen beim Schaf und dem Schwein, wo sich schlauchförmige Anhäufungen

von sporenbildenden Parasiten in den Muskeln finden (sog. Miescher'sche Schläuche); solche parasitäre Infektionen kommen auch bei anderen Tieren vor (beim Pferd, Rind, Reh, Affen, der Ziege, der Maus und Ratte, bei der Elster, beim Huhn — nach L. Pfeiffer). Ferner ist auf die durch Psorospermien hervorgerufene epidemische Erkrankung der Seidenraupen (und anderer Insekten) zu verweisen, welche als Pébrinekrankheit bezeichnet wird (Pasteur, Cornalia, Leydig, Balbiani). Unter den Protozoenerkrankungen des Menschen wäre in erster Linie die Malaria zu erwähnen, die bekanntermassen durch ein im Blute lebendes Plasmodium verursacht wird (malariaähnliche Plasmodien finden sich auch im Blut von Vögeln, Amphibien, Insekten). Ferner wäre mit Hauser auf die Befunde von Amöben bei Dysenterie hinzuweisen (Weichselbaum, Ebstein); endlich auf die Angaben von Gubler, Dressler, Leuckart u. A. bezüglich des Vorkommens von Cocciden in den Gallengängen der menschlichen Leber, nach Analogie der Coccidienkrankheit der Kaninchenleber (R. Pfeiffer, Waldenburg, Stieda, Schweitzer). Dass ähnliche Gebilde, wie bei dieser Krankheit, auch bei einer eigenartigen Erkrankung der Epidermis des Menschen vorkommen, aber mit guten Gründen nicht für Parasiten, sondern für Zelldegenerationsprodukte erklärt wurden, wird später bei Besprechung des sog. Molluscum contagiosum (s. S. 534) zu erwähnen sein. Bei allen diesen parasitären Erkrankungen kommt es wohl (ausser zu regressiven Metamorphosen) zu entzündlichen Prozessen, die sich auch gelegentlich durch reichliche Produktion von Granulationsgewebe auszeichnen oder sich im Sinne der sog. atypischen Epithelwucherungen abspielen, niemals aber zu echt geschwulstmässiger Neubildung. Eine Ausnahme macht scheinbar die Coccidenkrankheit der Kaninchen (s. Fig. XCII); hier findet man die Gallengänge stark erweitert und mit Parasiten (meist Dauerformen der Cocciden) erfüllt, während von den Wandungen der Gallengänge papilläre Wucherungen ausgehen, die schliesslich die cystisch erweiterten Gänge fast ganz erfüllen, so dass man auf Durchschnitten durch die Leber weissliche, markige, brüchige, solide Knoten vor sich zu haben vermeint. Man darf aber trotzdem die intrakanalikuläre Papillenbildung, nach Analogie von vielen anderen ähnlichen Vorkommnissen, als entzündlich hyperplastische ansehen — der Charakter der Autonomie fehlt dieser Neubildung; Lubarsch berichtet denn auch, dass sich nach Verschwinden der Parasiten die Wucherungen auch wieder zurückbilden. Endlich wären hier noch die Tumoren zu erwähnen, welche durch die Bilharzia in der Harnblase des Menschen hervorgerufen werden; auch hiebei handelt es sich um entzündliche Hyperplasieen mit papillärem Charakter. Hansemann bemerkt, dass aus diesen Hyperplasieen Karzinome werden können. Das beweist aber doch nicht, dass die Parasiten die direkte Ursache des Karzinoms sind; sie verursachen chronische Entzündung und auf deren Boden entsteht, wie so häufig, ein Krebs. Warum? das wissen wir nicht (s. später).

Unter den parasitären Erkrankungen der Pflanzen (Behla) haben die sog. Gallen vor allem Interesse erregt, weil hiebei durch Parasiten Gewebe zur Wucherung gebracht werden, die sonst nicht dazu neigen, und weil die einzelnen Pflanzengallen je nach der Qualität der Parasiten auch verschieden sind. Es besteht aber nur eine äusserliche Ähnlichkeit dieser Pflanzenkrankheit mit den menschlichen echten Geschwulstbildungen.

Die zweite Hauptrichtung, in der sich die ätiologische Forschung bewegt, ist diejenige, welche eine angeborene Grundlage für die Geschwulstbildungen behauptet. Remak und Virchow hatten schon daran gedacht. Cohnheim war es, der zuerst in grösserem Massstab versucht hat, für alle echten Blastome eine kongenitale Grundlage zu konstruieren. Es hat die Theorie der überschüssigen und versprengten Keime aufgestellt und behauptet, dass bei der embryonalen Entwickelung Zellen und Zellgruppen aus dem normalen Zusammenhang gelöst würden, die nun als unaufgebrauchtes und mehr oder weniger undifferenziertes Baumaterial liegen blieben, um später bei irgendwelchen Gelegenheitsursachen, vor allem bei gesteigerter

Ernährungszufuhr (Hyperämie, Entzündung etc.), bei Herabsetzung der Wachstumswiderstände, unter Eintritt allgemeiner Umwälzungen im Körper, bei physiologischen Steigerungen oder Abschwächungen des lokalen oder allgemeinen Wachstums ungemessen zu proliferieren. Mit der Annahme eines „embryonalen" Charakters der Keime glaubte er die morphologische und biologische Eigenart der blastomatösen Gewebe erklären zu können. Je nach der früheren oder späteren Ausschaltung der Keime aus der Entwickelung, sei das spätere Wachstum derselben verschieden; die Emanzipation von den physiologischen Wachstumsgesetzen erkläre sich daraus, dass die versprengten Keime kein Objekt der formbildenden Kräfte des Organismus wären. Ebenso wie aus überschüssigen und versprengten, so könnten auch aus abnorm persistierenden embryonalen Keimen Geschwülste hervorgehen.

Die Cohnheimsche Hypothese hat viele Wandlungen erlebt. Cohnheim selbst soll schliesslich nicht an ihre Allgemeingiltigkeit geglaubt haben. Seine Nachfolger haben den Gedanken an eine angeborene Grundlage der Geschwulstbildungen teils weiter fortgebildet, teils mehr oder weniger völlig verworfen. Am meisten hat sich neuerdings Ribbert mit einer Wiederbelebung der Cohnheimschen Theorie beschäftigt, indem er dieselbe auch aufs postembryonale Geschehen ausdehnte und behauptete, dass jede Lösung des organischen Zusammenhangs, jede Absprengung von Keimen aus geschlossenen organischen Verbänden, sowohl intra- wie extrauterin, die Grundlage zu einer Geschwulstbildung werden könne. Es wurde von den modernen Anhängern der Cohnheimschen Idee auch betont, dass eine Versprengung embryonaler Keime nicht immer nötig sei; eine einfache Ausschaltung der Keime aus dem normalen Verband ohne Verlagerung (Wilms) könne ebensogut zu Geschwulstbildungen Anlass geben; auch müsse man an Überschussbildung bei der Entwickelung denken, an Baumaterial, das unverbraucht liegen geblieben und in die Kontinuität der organischen Verbände nicht oder nur in lockerer Bindung aufgenommen sei — übrigens lauter Gedanken, die man auch schon bei Cohnheim angedeutet findet.

Wirklich spricht eine grosse Reihe von Thatsachen für eine angeborene Grundlage der Geschwulstbildungen. Einmal wird eine grosse Reihe von Geschwülsten von den Trägern mit auf die Welt gebracht: es sind das teils gereifte Bindesubstanzgeschwülste, z. B. Fibrome, Myxome, Lipome, Chondrome, Angiome, ferner Gliome, Rhabdomyome etc., teils sind es Sarkome und einfache, sowie teratoide Mischgeschwülste und Teratome, sog. zusammengesetzte Dermoide etc. Andererseits treten die gleichen Tumoren im frühesten Kindesalter auf, so dass es gerechtfertigt ist, anzunehmen, dass auch sie kongenital angelegt sind. Auch hat man sich berechtigt geglaubt, Geschwülste bei Erwachsenen, die in ihrem Bau und Wachstum den angeborenen oder in frühem Kindesalter hervortretenden gleichen, unter

demselben ätiologischen Gesichtspunkt, wie die letzteren, auffassen zu dürfen (Wilms). Dass derartige Geschwulstanlagen so lange Zeit liegen bleiben, ehe sie sich blastomatös weiterentwickeln, darin findet man keine Schwierigkeit, indem man auf physiologische Anlagen und deren zeitlich verschiedene Fortentwickelung hinweist (s. S. 70). Während also reife Bindesubstanzgeschwülste, Sarkome und Mischtumoren häufig angeboren oder in frühem Lebensalter aufzutreten pflegen, kommen die Epithelgeschwülste, insbesondere die Karzinome, meist in höherem Alter vor. Neuerdings sind jedoch auch (selten) Karzinome bei sehr jugendlichen Individuen beobachtet worden. Weitere Angaben über die Altersdisposition bei Geschwülsten sind im speziellem Teil zu finden.

Ferner zeigen viele Geschwülste, vor allem Sarkome, Gewebe, welche an die embryonalen Keimgewebe erinnern: eine Geschwulst z. B., welche aus Schleimgewebe besteht, hat in den ausgereiften, fertigen Geweben des differenzierten Organismus kein Vorbild, jedoch in dem embryonalen Bindegewebe. Ähnlich verhält es sich mit den in Herz, Nieren etc. vorkommenden Geschwülsten, die aus quergestreiften Muskelfasern von embryonalem Habitus bestehen, oder mit jenen Nervengeschwülsten, in welchen die Fasern keine Myelinscheiden haben, den sog. amyelinischen Neuromen. In gewissen Gliomen des Gehirns, Rückenmarks und der Retina findet man drüsenartige Wucherungen von Neuroepithel, deren Verhalten an die Entwickelung des Neuralrohres erinnert (Rosenthal, Saxer, Stroebe, Wintersteiner, Verfasser).

Cohnheim führte weiter für seine Theorie an, dass Geschwülste besonders häufig da entstehen, wo sich komplizierte Verhältnisse bei der Entwickelung abspielten, z. B. wo verschiedene Epithelsorten aneinander stossen und sich gegeneinander abgrenzen müssen, oder an Orten, wo sich Teile des embryonalen Körpers entgegenwachsen und miteinander verschmelzen oder wo ursprünglich bestehende Verbindungen gelöst und rückgebildet werden: so beobachten wir häufig Krebse an Ostien (Lippe, Nasenöffnung, Anus, Cardia, Pylorus, Rektum, Portio vaginalis uteri etc.) eine Thatsache, die, wie erwähnt, auch von den Anhängern der Reiztheorie zu ihren Gunsten ausgelegt worden ist. Bemerkenswert ist auch die Entwickelung von Krebsen in Trachea und Ösophagus an der Stelle der ehemaligen Verbindung dieser beiden Organe, um so bemerkenswerter, als dabei (wie es scheint infolge von Verwerfungen) im Ösophagus Cylinderepithel-, in der Trachea Plattenepithelkrebse entstehen können.

Auf abgesprengte Haut- und Schleimhautkeime werden allgemein auch viele Epidermoid- und Dermoidcysten (sog. Cholesteatome der Subkutis, der Brust-, Bauch-, Schädel- und Rückenmarkshöhle, des inneren Ohres etc.) und die sog. Enterocysten zurückgeführt; aus diesen Bildungen können auch echte Geschwülste (Karzinome) hervor-

gehen. Es ist auch beachtenswert, dass die eben genannten Dermoidcysten, sowie auch andere Geschwülste (z. B. Naevi, Angiome etc.), häufig an Stellen sitzen, an welchen embryonale Spalten zur Verwachsung gekommen waren — sog. fissurale Geschwülste. Die Thatsache, dass sich aus versprengten Nebennieren-, Schilddrüsen- und Brustdrüsenkeimen (Lücke, Martin, Blome — Verfasser) hyperplastische Neubildungen und echte, auch bösartige, Blastome entwickeln können, ist hier ebenfalls nicht zu vergessen. Kaufmann fand ein Gliom mit epithelialen (ependymartigen) Hohlräumen im vierten Ventrikel fast frei liegend vor; es war nur durch Gefässe mit der Ventrikelwand verbunden; der Tumor war also wohl aus einem aberrierten Stück der Medullarplatte hervorgegangen. Die so häufig multiplen Knorpel- und Knochengeschwülste des Skelets werden auf Unregelmässigkeiten bei der Entwickelung des Skelets, sowie auf Versprengung von Knorpelkeimen zurückgeführt (besonders für die zentralen Chondrome der Markhöhle giltig). Multiple Knorpel- und Knochenauswüchse der Trachea haben Ribbert und Mischaikoff auf Unregelmässigkeiten bei der Bildung der Knorpelringe der Trachea (Versprengung perichondraler Keime) bezogen. Eigenartige Knorpelgeschwülste der Wirbelsäule sind auf verlagerte Chordareste bezogen worden (H. Müller, Ribbert, Steiner, Hirschberg). Cysten und adenomartig gebaute echte Geschwülste der Kiefer, die sog. Adamantinome (s. S. 605), gehen aus Resten der Schmelzanlage hervor (aus den sog. Débris paradentaires).

Weiters ist die ganze Reihe der sog. heterotopen Geschwülste anzuführen: Lipome und lipomatöse Mischgeschwülste der Pia und des Gehirns; Lipoleiomyome innerhalb der Nieren; Geschwülste mit quergestreiften Muskelfasern im Bereich des Urogenitalapparates (Uterus, Scheide, Niere, Hoden), in der Lunge, im Ösophagus und anderen Organen; Epithelgeschwülste (Krebse) mitten im Bindegewebe, ohne jeden Zusammenhang mit normal gelagertem Epithel; Geschwülste aus Knorpelgewebe in Weichteilen und inneren Organen (Tonsillen, Halsregion, Schilddrüse, Mamma, Hoden, Niere, Harnblase etc.). Ferner gehören hieher die komplizierten Mischgeschwülste überhaupt (Teratoide der Scheide, des Uterus, der Niere, der Harnblase, der Mamma, der Parotis, der Körperpole, die sog. Sakralparasiten und Rachenpolypen), Geschwülste, die grossenteils mit guten Gründen auf versprengte oder ausgeschaltete oder unverbraucht liegen gebliebene Keime aus den verschiedensten Entwickelungstadien des Körpers oder mehr allgemein auf regionäre Entwickelungsstörungen zurückgeführt werden. Es darf nicht vergessen werden, dass man neuerdings versucht, gewisse hochorganisierte Teratome (der Keimdrüsen z. B.) auf versprengte Furchungszellen der ersten Teilungsstadien des befruchteten Eies zu beziehen.

Auf abnorm persistierende Keime sind die einfach cystischen Geschwülste und die Karzinome der Kiementaschenreste, die

branchiogenen Chondrome etc. zu beziehen; ferner Flimmerepithelcysten der Zunge und des Mundbodens (Ductus thyreoglossus!), der Leber und der Speiseröhre; ferner Cysten, Adenome, Cystadenome, Adenomyome (und Karzinome?), die aus Resten des Wolffschen Körpers bezw. des Wolff-Gartnerschen Ganges im Bereich des Urogenitalapparates (Uterus und Adnexe, Hoden, Harnblase) zur Entwickelung kommen. Ferner sind hier zu erwähnen Cysten, Adenome und Karzinome der Kreuzgegend, die auf die Pars portanalis intestini, solche der Bauchhöhle, die auf Reste des Ductus omphalomesentericus, des Urachus zurückgeführt werden können.

Was noch weiter für eine angeborene Grundlage der echten Geschwülste spricht, ist das Hervorgehen von Tumoren aus sicheren örtlichen Entwickelungsstörungen bezw. die Kombination von Geschwülsten und örtlichen Missbildungen (Hegar): z. B. Hervorgehen von Melanosarkomen aus Pigmentierungsanomalien (aus Naevis der Haut, Pigmentflecken der Sklera und Chorioidea); ferner die Entstehung von Gliomen bei Höhlenbildung im Rückenmark, bei Heteropieen und sonstigen Bildungsfehlern des Gehirns; die Kombination von angeborenen Nierenanomalien (Cystenniere) mit Sarkom (Hildebrand), von Entwickelungsstörungen des Uterus mit Adenomyomen; das Auftreten von Geschwülsten aller Art (Gliomen, Dermoiden, Mischtumoren) bei Spina bifida etc. Kystome der Ovarien, der Lungen, Hoden, Nieren, Leber (vor allem die angeborene Cystenniere und Cystenleber) sind zum Teil mit guten Gründen auf einen Fehler der Entwickelung dieser Organe bezogen worden.

Weiters ist zu erwähnen, dass nicht selten Geschwülste symmetrisch bezw. in bilateral angelegten Organen oder primär multipel im Bereich eines Organes oder Systems auftreten können (Systemerkrankungen); hiebei kann man sich vorstellen, dass eine Störung (Fehler der idioplastischen Differenzierung z. B.) sich bei der Entwickelung eines ganzen Organsystems geltend gemacht hat; so hat man z. B. bezüglich der multiplen Fibrome der Nerven an unregelmässige Verteilung der Nervenbindesubstanz oder gar an ein Zurückbleiben des Nervenbindegewebes auf einem niederen Differenzierungsstadium gedacht. Bei den multiplen und symmetrischen Geschwulstbildungen darf man an die Mitwirkung nervöser Faktoren bei der supponierten Entwickelungsstörung denken. Als Beispiele von Symmetrie bei Tumoren führe ich an: symmetrische Naevi, Xanthome (Rayer, Ehrmann, Lehzen-Knauss), Lipome (Grosch, Köttnitz, Ehrmann), Angiome (Laskarides), Myome (Brigidi und Marcacci). Rheinwald sah symmetrische Sarkome an der Epiphysengrenze beider Oberschenkel. Als Beispiele von primär multiplen Geschwülsten in bilateral angelegten Organen mögen gelten: die doppelseitigen Fibrolipome der Niere, die doppelseitigen Adenome, Cystadenome und Krebse der Nieren, Ovarien und der Mamma, die

doppelseitigen Papillome und Krebse der Tuben etc. Verfasser sah einen exquisiten Fall von multiplen symmetrischen Fibromen der Niere, die beiderseits auf den oberen Pol des Organs beschränkt waren. Als Beispiele primär multipler Geschwulstbildung in einem Organsystem erwähne ich: die multiplen Fibrome der Haut und der Nerven, die multiplen Exostosen und Ekchondrosen des Skelets, die multiplen adenomatösen Polypen des Magendarmkanals (Polyposis adenomatosa congenita), ferner die allgemeine Papillomatosis der ableitenden Harnwege. Beobachtete Kombinationen von Adenomyomen des Uterus, Ovarialkystom und Ovarialdermoid bei einem und demselben Individuum können ebenfalls im Sinne einer Entwickelungsstörung im Bereich eines ganzen Systems gedeutet werden. Hier führe ich einen Fall eigener Beobachtung an, bei welchem sich doppelseitige Adenomyome der Tubenwinkel, Kugelmyome des Uterus, Portiokrebs und versprengte Wolffsche Drüsen in iliakalen Lymphknoten fanden.

Von grosser Wichtigkeit ist schliesslich die Frage der Erblichkeit der Geschwülste. Bei gewissen Geschwulstformen (Naevis, Fibromen, besonders den multiplen Fibromen der Haut und Nerven, Lipomen, Chondromen, besonders den multiplen Ekchondrosen und Exostosen des Skelets, Gliomen) ist in der That ein gewisser Grad von Vererbung unverkennbar; oft ist sogar die Neigung zu der betreffenden Geschwulstbildung ganz vorwiegend auf die männlichen oder weiblichen Glieder eines Stammbaumes beschränkt. Bei wieder anderen Geschwülsten (z. B. bei Karzinomen) ist das hereditäre Moment wenig ausgesprochen bezw. es ist die Häufigkeit der betreffenden Geschwulstbildung bei Ascendenten und Descendenten nicht grösser als bei dem Verhältnis der Kopfzahl der betreffenden Familie zu der Kopfzahl der Gesamtbevölkerung und bei der absoluten Häufigkeit der betreffenden Geschwulstbildung überhaupt zu erwarten wäre (Lubarsch). Behla berechnet die Erblichkeit der Karzinome mit 10% sicherlich zu hoch. Man muss auch wohl unterscheiden, ob bei Ascendenten und Descendenten eine Neigung zur Produktion einer ganz bestimmten und immer gleichen Geschwulstform besteht oder nur ganz allgemein eine Disposition zur Blastomatose. Ferner ist auch nicht unwichtig, ob bei Vorhandensein gleicher Geschwulstformen bei Ascendenten und Descendenten die gleichen oder verschiedene Organe befallen sind. Mit Berücksichtigung aller dieser Momente kann man sagen, dass bei gewissen Geschwulstformen ein höherer oder geringerer Grad von Erblichkeit besteht, bei anderen nicht. Wie man sich die erbliche Übertragung vorstellen soll, darüber lassen sich nur Vermutungen anstellen. Wahrscheinlich wird nicht die Geschwulst als solche übertragen, etwa Geschwulstkeime, Zellen, die auf dem Weg der Metastase (Embolie) vom mütterlichen Organismus in den Fötus gelangen würden — obwohl dergleichen auch schon angenommen wurde (vgl. den Fall Friedreich) —, sondern es wird die Dis-

position zur Geschwulstbildung vererbt. Hiebei könnte man an die erbliche Übertragung der Neigung zu Entwickelungsstörungen aller Art, zu örtlichen Gewebsmissbildungen, Keimversprengungen, Bildung überschüssigen Materials, zu Differenzierungsanomalien etc. denken. Durch solche Ereignisse würden in einem Gewebs- oder Organbezirk oder im Bereiche eines ganzen Systems Bedingungen geschaffen, welche — unter Mitwirkung von Gelegenheitsursachen der verschiedensten Art — die Grundlage zu einem pathologischen, blastomatösen Wachstum werden könnten. Als Gelegenheitsursachen könnten Traumen, Irritationen aller Art, Entzündungen, Narbenprozesse Bedeutung haben; aber auch die grossen Evolutions- und Involutionsprozesse des Organismus könnten die örtliche angeborene Disposition zur Blastomatose manifest machen (Wachstumsperiode, Schwangerschaft, Greisenalter); kurz jede lokale oder allgemeine Änderung der Lebensbedingungen und Lebensprozesse müsste geeignet sein, die betreffende Geschwulstanlage zur Fortentwickelung zu bringen (vielleicht auch einmal zu vernichten?) Beneke führt, allerdings nicht vom Standpunkt der Cohnheimschen Theorie ausgehend, die Sarkome der Glia, der lymphatischen Organe, des Skelets, der Faszien an, in welchen Organen schon physiologischerweise zu gewissen Zeiten lebhafter An- und Abbau statthat; er denkt sich, dass es gerade in solchen Perioden lebhafteren Wachstums zu einer Entgleisung der Wachstumsprozesse kommen könne. Man kann sich aber auch vorstellen, dass gerade in diesen Perioden ein etwa bis dahin latent gebliebener angeborener Fehler zur Geltung kommt.

Die Cohnheimsche Theorie hat sich vorwiegend mit der Versprengung embryonaler Keime als Grundlage für eine Geschwulstbildung beschäftigt. Dass thatsächlich sehr frühzeitig bei der foetalen Entwickelung Versprengungen vorkommen, zeigten Roux und Barfurth. Roux beobachtete bei Froschembryonen verlagerte persistierende Blastomeren neben dem Medularrohr und unter der Epidermis; er konnte derartige Versprengungen experimentell erzeugen. Barfurth sah beim Anstechen von Eiern auf dem Blastulastadium Übertritt von Ektodermzellen in die Höhle der Blastula mit Fortentwickelung der Zellen. Es frägt sich nun, ob gerade der Aberration so grosse Bedeutung zukommt. Dass ausser der Versprengung von Keimen auch andere Entwickelungsstörungen die Veranlassung zu blastomatöser Wucherung werden können, wurde schon erwähnt, indem die Bildung einfach überschüssiger Keime oder die einfache Ausschaltung von Keimen aus organischen Verbänden ohne Verlagerung, endlich die abnorme Persistenz von Keimen, als bedeutungsvoll in der beregten Richtung betont wurde. Sind nun aberrierte Keime ganz besonders zur blastomatösen Entwickelung geneigt? Diese Frage muss mit nein beantwortet werden, denn wir sehen aberrierte (auch abnorm persistierende) Keime häufig, ohne dass eine Geschwulst daraus entsteht. Ich erwähne hier nur Einiges: die accessorischen und verlagerten Schilddrüsen, die accessorischen und verlagerten Nebennieren, den Befund von quergestreiften Muskelfasern (Girode, Nehrkorn) und von Knochen (R. Meyer) im Uterus, von Knorpel in hypoplastischer Niere (Verfasser), in Tonsillen, in der Halsgegend, von Drüsen mit cytogenem Gewebe (Abkömmlingen der Uterusschleimhaut oder des Wolffschen Körpers u. Wolff-Gartnerschen Ganges) im Uterus, von Epidermisnestern in der Umgebung des Uterus bezw. im Ligt. latum (R. Meyer), oder im Nebenhoden und am Samenstrang (Langhans, R. Meyer), von

Urnierenkanälchen in iliakalen Lymphknoten (Verfasser). Es gehört also noch etwas Besonderes hinzu, damit sich aus einem aberrierten Keim eine Geschwulst entwickelt; das gilt wohl auch für die einfach ausgeschalteten oder überschüssigen Keime. Also weder die Ausschaltung noch die Verlagerung, noch die abnorme Persistenz embryonaler Keime führt ohne weiteres zur Geschwulstbildung; einmal bleibt das persistierende Gewebe unverändert liegen, oder es differenziert sich im Sinne seiner normalen Entwickelungsrichtung aus und atrophiert dann frühzeitig (wie z. B. die von R. Meyer beobachteten Dermoidcystchen, die schon bei älteren Föten in Rückbildung angetroffen wurden); ein anders Mal tritt beschränkte Wucherung ein, die sich in physiologischen Grenzen hält und dann sistiert, ein drittes Mal entsteht ein cystisches Gebilde, wie bei den Epidermoid-, Dermoid- und Enterocysten, branchiogenen Cysten etc., ein viertes Mal wächst eine echte typische oder atypische, bösartige Geschwulst.

Woran dies verschiedene Verhalten liegt, ist schwer zu sagen. Zunächst kommt es natürlich auf die Qualität des versprengten Keimes an; der Keim muss erstens eine gewisse Wucherungsenergie besitzen. Die Qualität des Keimes wird auch bestimmt durch das zeitliche Stadium seiner Absprengung: je undifferenzierter der Keim, desto mannigfaltigerer Umwandlungen ist er fähig: führt man doch z. B. auf Ausschaltung von Blastomeren aus den ersten Teilungsstadien der Eizelle Geschwülste zurück, die einen rudimentären Embryo repräsentieren; ein in dem Stadium der Blastula abgesprengter Ektodermkeim wird bei seiner späteren Wucherung ein anderes Gewebe liefern als ein Ektodermkeim, der etwa in der Rückenfurche zur Zeit der Entwickelung des Medullarrohres verlagert wird u. s. w. Auch wird man sagen dürfen, dass sehr frühzeitig ausgeschaltete Keime ceteris paribus eine grössere Wachstumsenergie zeigen werden, als aus späteren Stadien der Entwickelung stammende. Aber es ist schwer zu eruieren, weshalb der Keim einmal typisch, ein anderes Mal atypisch wuchert: handelt es sich um einen physiologischen, embryonalen, undifferenzierten Keim, so sollte man doch erwarten, dass er sich bei eventueller Proliferation in einer der normalen Entwickelungsrichtung entsprechenden Weise weiter differenzieren und nicht, dass er in oft ganz fehlerhafter Weise wachsen würde. Die Experimente von Féré und A. Birch-Hirschfeld-Garten (s. später) haben denn auch gezeigt, dass sich verlagertes embryonales Gewebe im Sinne seiner normalen Entwickelungstendenz auch am Ort der Versetzung weiter differenziert. Der embryonale Charakter an sich, d. h. ein möglichst undifferenziertes Stadium des versprengten Keimes, involviert also bei einer ev. späteren Wucherung nicht eine besondere Atypie und Regellosigkeit des Wachstums. Abgesehen davon sind die meisten Aberrationen, die wir kennen, nicht von embryonalen Allüren, sondern weitgehend differenziert. Es ist jedoch allerdings nicht ausgeschlossen, dass auch indifferente, also embryonale Keime liegen bleiben. Hierzu ist nun einmal zu bemerken, dass die versprengten, ausgeschalteten, abnorm persistierenden oder im Überschuss gebildeten Keime vielleicht von Hause aus fehlerhaft gebildet sein können (Differenzierungsfehler, abnorme idioplastische Qualitäten); denn in der Regel ist es ja eine Störung der Entwickelung, ein pathologischer Zustand, welcher zu der Versprengung etc. überhaupt erst führt. Aschoff findet bereits in der Thatsache, dass die Keime persistieren und nicht im Lauf der Entwickelung zu Grunde gehen, einen Beweis dafür, dass die Keime vom Hause aus von besonderer Art seien. Zweitens geraten die fraglichen embryonalen Keime gleich bei ihrer Absprengung in mehr oder weniger abnorme Bedingungen und entwickeln sich nun, je nach der grösseren oder geringeren Beschränkung oder Freilassung ihrer Individualität durch die Umgebung, verschieden. Ähnliches meinen auch Birch-Hirschfeld und Garten, wenn sie sagen, es sei die Reaktion desjenigen Gewebes in Betracht zu ziehen, in welches hinein die Verlagerung erfolge. Auch die besondere Art der Versprengung etc. kann verschieden sein: es wird z. B. von Bedeutung sein, ob der Keim durch die Ausschaltung aus den normalen Verbänden die Beziehungen zum Nervensystem ganz oder nur teilweise aufgegeben hat; ferner ob er in sich bereits bis zu einem gewissen Grade organisiert ist oder nicht, ob z. B. Epithelien allein oder im Zusammenhang mit Bindesubstanzen versprengt sind. Ribbert glaubt, dass im ersteren Fall später ein bis zu einem gewissen Grad gezügeltes, organoides Wachstum (also etwa ein Fibroadenom), in letzterem Fall ein schranken-

loses, rein epitheliales Wachstum (also etwa ein Karzinom) resultieren würde. Aus den Nebenmilzen, Nebenlebern, accessorischen Schilddrüsen, aus den in Niere, Leber, Ligt. latum, Nebenhoden etc., versprengten Nebennierenkeimen etc. würden nach Ribbert deshalb so selten Geschwülste, weil es sich um Verlagerung völlig organisierter (wie Organe gebauter) Keime handle. Es komme auf die Absprengung von einzelnen Teilen eines organisierten Komplexes an. Ebenso wie die Bedingungen und nächsten Folgen der primären Absprengung von Keimen verschieden sein können, ebenso ist die eventuelle frühere oder spätere Weiterentwickelung der Keime zu einer Geschwulst allen möglichen Einflüssen unterworfen: es kommen hier sowohl Momente allgemeiner als lokaler Natur, welche das Wachstum eines solchen Keimes hemmen, beschränken oder fördern, in Frage. Wilms meint, dass der undifferenzierte Keim bei einem späteren Wachstumsversuch sich in der Regel Geweben und Bedingungen gegenüber sehe, die ihm eine normale Differenzierung nicht gestatteten und dass sich daraus die Atypie des Wachstums erkläre.

Wie erwähnt, glaubt Ribbert, dass Störungen des organischen Zusammenhanges (Auslösung von Keimen aus organischem Verband) auch im extrauterinen Leben und nach vollendeter Wachstumsperiode Anlass zur Geschwulstbildung werden können. Er führt für diese Ansicht an: die Entstehung zentraler Chondrome und mancher Ekchondrosen aus versprengten Knorpelkeimen, die durch unregelmässige Ossifikation (bei Rachitis z. B.) gebildet wurden (Virchow, Ackermann, Hanau, Zeroni, Nasse, Coley); ferner erwähnt er die Entstehung von Sarkomen der Knochen nach Frakturen, das Hervorgehen von Geschwülsten aus Resten der Placenta bezw. des Chorions, die Entwickelung von Leberadenomen bei Lebercirrhose, von Adenomen in Schrumpfnieren; endlich führt er die Möglichkeit an, durch experimentelle Verlagerung von Epidermis (Enkatarrhaphie etc.) epidermoide und dermoide Cysten zu erzeugen (nach Analogie der Epithelcysten, die nach traumatischer Verlagerung von Pflasterepithel in der Subkutis und der Iris [verlagertes Hornhautepithel] entstehen). Dass insbesondere auch Karzinome durch extrauterin sich abspielende Verlagerung von Zellen entstehen könnten, das scheint Ribbert unter anderem durch die Beobachtung bewiesen zu werden, dass Zellen gutartiger Epithelgeschwülste durch Verlagerung die unbeschränkte Wucherungsfähigkeit und selbstständige Existenzfähigkeit der Karzinomzellen erlangen könnten: z. B. können nach den Angaben der Autoren Adenome, einfach hyperplastische Geschwülste (?), ja normales Schilddrüsengewebe (?), falls Zellen durch Blut- oder Lymphgefässe verlagert würden, Tochtergeschwülste erzeugen. Hieher gehören auch die interessanten, aber wie mir scheint nicht ganz einwandfreien Beobachtungen über die Entstehung von Krebsen aus verlagertem Epithel gewöhnlicher Ovarialkystome (Pfannenstiel) oder einfacher Urachuscysten (Ribbert); diese Karzinome entstanden meist in der Laparatomienarbe, und die Autoren glauben, dass bei der operativen Entfernung der betr. gutartigen Geschwülste Keime auf die Bauchwunde implantiert wurden, die dann krebsig weitergewachsen wären (?).

Ausgehend von diesen Thatsachen stellt sich Ribbert die Entstehung eines jeden Karzinoms durch primäre Lösung von Epithelzellen aus dem organischen Verband vor; die Lösung wird durch Einwachsen von jungem Bindegewebe ins Epithel besorgt. Ich habe die Vorgänge der Zersprengung von Oberflächen- oder Drüsenepithel durch Bindegewebe bei den verschiedensten Entzündungen und bei Narbenbildungen (besonders schön auch beim Einwachsen von Sarkomen oder Krebsen in die Epidermis) verfolgt, jedoch meist nur regressive Metamorphosen an den Sprengstücken eintreten sehen, nicht selten nach voraufgegangenen unbedeutenden Wucherungserscheinungen; auch Cysten bilden sich nicht selten aus abgesprengten Drüsenschläuchen oder verlagertem Oberflächenepithel. Stärkere Wucherungen beobachtet man bei Epithelgeweben, die schon physiologischer Weise mit hoher Reproduktionsenergie begabt sind. Dass jedoch ein Karzinom entstehe, dazu bedarf es noch des Hinzutretens eines völlig unbekannten Momentes, so dass also die Lösung der organischen Bande vielleicht als ein disponierender Faktor, jedenfalls nicht als die eigentliche Grundlage der Karzinombildung gelten kann. Darüber, sowie über die Entstehung von Karzinomen aus gutartigen Epithelgeschwülsten, die sich Ribbert auf ähnliche Weise durch Bindegewebsabschnürung erklärt s. S. S. 682 ff. u. 729.

Die Bedeutung von Zell- und Gewebsverlagerungen für das Zustandekommen von Geschwülsten wurde auch auf experimentellem Wege zu erforschen versucht. Im Anhang seien die experimentellen Studien kurz angeführt, die sich mit dem Schicksal verlagerter Zellen und Gewebe beschäftigten und die Bedeutung der Resultate derartiger Verlagerungen für die Geschwulstlehre erörterten.

Versuche mit Zell- und Gewebsverlagerungen sind sehr mannigfach angestellt worden. Hier wären in erster Linie die Versuche mit Transplantation der Epidermis zu erwähnen (Dooremal, Goldzieher, Schweninger, E. Kaufmann, Garré, Karg, Jungengel, Goldmann, v. Mangoldt, Thiersch, Reverdin, Krause u. A.): diese Versuche zeigten, dass man Epidermis nicht nur an anderen Stellen zur Anheilung bringen kann, sondern dass durch Versenkung von Epidermis ins subkutane Gewebe Epithelperlen und cystische Bildungen (Epidermoidcysten) erzeugt werden können. Dasselbe ereignet sich nach unbeabsichtigter traumatischer Verlagerung von Epidermiszellen in die Tiefe; ich erwähne hier auch die Iriscysten, die sich aus traumatisch verlagertem Hornhautepithel entwickeln. Ribbert erzielte besonders Erfolg, wenn er mit den Epidermiszellen auch Bindegewebe in Zusammenhang liess und dann verlagerte; die Cysten bildeten sich jedoch später wieder zurück (s. u. traumatische Epithelcysten und Dermoidcysten S. 838).

Die Versuche mit Knochentransplantation (Barth, Ribbert, A. Schmitt, Möller) haben ergeben, dass der transplantierte Knochen allmählig abstirbt und sich ein neuer Knochen auf dem transplantierten anbildet und diesen schliesslich ganz ersetzt. Ribbert sah bei Verpflanzung von Knochen in Lymphdrüsen Neubildungsvorgänge an Markgewebe und Periost; schliesslich ging aber alles wieder zu Grunde. Cohnheim und Maas brachten Periostläppchen in die Blutbahn und sahen beschränktes Weiterwachsen in der Lunge, dann aber Resorption. Ähnlich ging es Leopold und Zahn, die fötalen Knorpel zu ihren Experimenten benützten. Zoppi verpflanzte mit Erfolg Material von Epiphysenfugen und sah Einheilung und sogar Knochenentwickelung. Ribbert konnte ferner durch Anbohren der Intervertebralscheibe Ausfliessen der Chordamasse und Entwickelung einer der Ecchondrosis Clivi Blumenbachii ähnliche Neubildung erzeugen, die aber später wieder resorbiert wurde.

Lengemann verlagerte Lebergewebe in der Leber, Knorpel im Knorpel, ferner Perioststreifen ins intermuskuläre Bindegewebe; ferner verpflanzte er embryonalen Knorpel, Leber und Niere, Teile eines Embryo und ganze Embryonen in die Bauchhöhle; endlich brachte er Emulsionen und Stückchen von Knorpel: Niere, Leber, Placenta, Hoden, Speicheldrüsen, Mammagewebe in die Vena jugularis. Das Material ging meist rasch zu Grunde; grössere Gewebsteile langsamer: sie wurden nach Art eines Thrombus organisiert; die höher differenzierten Zellen schwanden zuerst; an Speicheldrüsen trat vorübergehend Wucherung (Neubildung von Kanälchen) ein; es folgt aber dann definitiver Schwund. Bemerkenswert ist, dass eigenartige Blut- und Knochenmarksveränderungen sich an die Lengemannschen Versuche anschlossen: Leukocytose, hyaline Thromben, vor allem auch Knochenmarkzellen- und Knochenmarkgewebsembolieen; auch das embolisierte Knochenmarkgewebe zerfiel langsam und wurde organisiert. Die Chancen für die Proliferation der eingepflanzten Gewebe wuchsen nach Lengemann umgekehrt proportional dem Grad der Differenzierung der verlagerten Gewebe und waren im übrigen um so günstiger, je weniger der neue Boden von dem ursprünglichen in seinen Ernährungsbedingungen abwich.

Nicht viel anders war das Resultat der Gewebsverlagerungen von Lubarsch, ob er Leber- und Nierenstückchen in Leber- und Nierenwunden implantierte, oder Lebergewebe in Niere desselben Tieres und umgekehrt verpflanzte, oder Speicheldrüse, Schilddrüse, Urether, Hoden und Nebenhodengewebe in Leber oder Niere oder Lymphdrüsen versetzte — immer zeigte sich, dass der grösste Teil der Gewebe zu Grunde ging; an den Resten traten dann vorübergehende, meist etwas unregelmässige (atypische) Wucherungen auf (unvollkommene Regeneration); schliesslich gingen auch diese zurück und das verpflanzte Material schwand unter Überhandnahme von Bindegewebe völlig. Mit Speicheldrüsen und Schilddrüsengewebe gelang es Lubarsch und Anderen noch am ehesten Einheilung mit mässiger Neubildung zu erzielen. Schliesslich resumiert Lubarsch, dass das verschiedene Verhalten der verlagerten Gewebe erstens abhängig sei von der Natur des ver-

lagerten Materials, von dessen Widerstandskraft und Regenerationsfähigkeit, ferner auch von dem Grade der Differenzierung; je höher differenziert die Gewebe sind, desto rascher verfallen sie nach Transplantation dem Untergang. Zweitens sei das Verhalten der transplantierten Gewebe abhängig von den Bedingungen, die sich am neuen Ort für die Ernährung und die Funktion des verlagerten Stückes bieten.

Ribbert fand nach Verpflanzung von Stückchen von Hoden-, Speicheldrüsen-, Talgdrüsen-, Mamma-, Nieren-, Schilddrüsen-, Ovarium-, Muskelgewebe in die Bauchhöhle, ins subkutane Gewebe, in die Augenkammer, in Lymphdrüsen, eigenartige „Rückbildungserscheinungen" (s S. 43a) an den implantierten Stücken und, wenn auch in zeitlich verschiedener Weise, schliesslich stets Atrophie und Schwund. Ribbert bemerkt, dass die Transplantation mit dem Erfolg der einfachen, völligen oder teilweisen, Einheilung mit den meisten Geweben gelingt; dafür sei nur die Ernährung massgebend. Transplantation mit dem Erfolg der Funktion des eingeheilten Materials sei nur möglich bei Organen, welche am neuen Ort die Bedingungen ihrer Thätigkeit finden. Drittens sei wichtig die Verpflanzung eines in sich geschlossenen Gewebes. Stückchen von solchen Organen, welche als Ganzes erfolgreich verpflanzt werden konnten, verfielen der Rückbildung (Ausnahme: die Schilddrüse, deren Follikel Ribbert als selbständige organische Einheiten ansieht). Endlich bemerkt Ribbert, dass die Transplantation nur bei Tieren derselben Species gelingt und bei höheren Wirbeltieren schwerer als bei anderen Tieren.

Alessandri heilte Lebergewebe in Leber, Nierengewebe in Niere, Milzgewebe in Leber mit Erfolg ein; die Verpflanzung von Leber in Hoden und Milz, von Milz in Niere, von Niere in Milz, Hoden und Unterhaut gelang nicht.

Fütterer verlagerte Magen-, Leber-, Nieren-, Hoden-, Endothelzellen in Venen, in die Bauchhöhle, in die Augenkammer, in das Unterhautgewebe, auch Magenepithelien in die Submukosa des Magens der Versuchstiere — er sah niemals Erfolg. Auch Enkatarrhaphien von Haut- und Schleimhautepithel ergaben ihm negative Resultate.

A. Birch-Hirschfeld und Garten brachten fein zerzupfte jüngere Embryonen in die Leber erwachsener Tiere (Kaninchen, Hühner) und sahen vorübergehendes Wachstum von Knorpelgewebe (auch metastatisch in der Lunge), von lymphatischem Gewebe, von Pflasterepithel und von einem Pigmentepithel, das dem der Netzhaut ähnlich war. Der Knorpel hatte sich erst nach der Verpflanzung differenziert. Schliesslich gingen alle Gewebe unter Abkapselung, Verkalkung oder durch Resorption zu Grunde. Ähnliche Resultate hatte Féré, welcher 48—72 Stunden alte Hühnerembryonen jungen Hühnern nach Durchschneidung der Hautnerven subkutan implantierte.

Born beobachtete nach Einbringung embryonaler Gewebe in den Lymphsack des Frosches keine Fortentwickelung.

Weiter sei Rosario Traina erwähnt, der Stücke von Meerschweinchenembryonen (Zehenphalangen, Unter-, Ober-Kiefer, Haut etc.) ins Ovarium von Meerschweinchen einheilte. Die Zellen entwickelten sich gut; es trat auch Ossifikation ein; beim Unterkiefer entwickelte sich aus dem Meckelschen Knorpel typischer Knochen (Osteoblasten!); auch die Haut heilte ein, die Haare wucherten, aber Drüsen bildeten sich nicht. Muskellappen gingen bei der Einheilung zu Grunde. Implantation in Schilddrüse, Hoden, Bauchhöhle und subkutanes Gewebe waren ohne Erfolg; es folgte Resorption.

Von den Verpflanzungen ganzer Organe — Hoden, Ovarium, Schilddrüse Mamma (Enderlen, Barth, Munk, Eiselsberg, Knauer, Gregorieff, Arendt, Sultan, Holdner, Göbell, Joest, John, Hunter, R. Wagner, Loch, Schiff, Schultz, Christiani, Lubarsch, Berthold u. A.) sei nur summarisch erwähnt, dass diese Organe nicht nur oft einheilten, sondern zum Teil auch lebensfähig blieben; z. B. wird von der in die Bauchhöhle verpflanzten Schilddrüse behauptet, dass sie die Kachexia thyreopriva aufzuhalten imstande sei (Eiselsberg, Ribbert, Schiff u. A.); nach Enderlen ist die funktionelle Wirksamkeit aber nur provisorisch. Ferner wird von transplantierten Ovarien mitgeteilt, dass die an anderen Stellen der Bauchhöhle eingeheilten Ovarien auch Eier lieferten, so dass die betr. Tiere trächtig wurden (Knauer, Gregorieff). Ribbert fand bei Ovarientransplantation Anheilung und Eientwickelung; vom Keimepithel bildeten sich Sprossen, die sich aber nicht zu Follikeln umwandelten, sondern zu Cysten wurden,

welche später wieder schwanden. Wenn Ribbert in Entwickelung begriffene Brustdrüsen eines Hundes diesem ins subkutane Gewebe hinter dem Ohr verpflanzte, so beobachtete er nicht nur Einheilung, sondern sogar Milchbildung, als das Tier trächtig wurde. Bei Hodentransplantation beobachtete Ribbert nur Untergang des Pflanzstückes. Nebenhoden heilten ein; auch hier zeigte sich, dass nur die weniger hoch differenzierten Gewebe (Epithelien der Ausführungsgänge) zu beschränkter Wucherung neigten.

Endlich sei noch an die Thatsache erinnert, dass Zell- und Gewebsembolieen auch bei verschiedenen Krankheiten vorkommen (Embolie von Knochenmarkriesenzellen [Aschoff, Lubarsch, Lengemann], von Knochenmarkgewebe [Lubarsch, Lengemann], von Fettzellen, Leberzellen [Jürgens, Klebs], Placentarzellen [Schmorl, Lubarsch], Chorionzotten [Schmorl] etc.) — ohne dass eine nennenswerte Wucherung der verschleppten und aus dem organischen Verband gelösten Elemente einträte.

Nach allem Vorausgeschickten darf man also sagen, dass irritative Momente nicht die letzte und wesentliche ursächliche Grundlage der Geschwulstbildungen sein können, dass aber die gelegentliche Mitwirkung solcher Momente nicht ohne Bedeutung ist. Alles drängt darauf hinaus, neben diesen gelegentlich mitwirkenden äusseren Schädlichkeiten innere Ursachen anzunehmen, die in den Verhältnissen des betreffenden Gewebes oder des ganzen Organismus gelegen sind. Die Erörterungen über die Cohnheimsche Hypothese haben uns ja eine Reihe von Momenten kennen gelehrt, die als lokal oder allgemein prädisponierend zur Geschwulstbildung angesehen werden könnten. Wir kommen in Verfolgung dieser Überlegungen zu der Meinung, dass wahrscheinlich eine angeborene pathologische Qualität der Zellen und Gewebe die Grundlage jeder echten Geschwulstbildung ist. Die irritativen Einwirkungen müssen ein primär eigenartiges Gewebe treffen, wenn die Folge der Einwirkung eine Geschwulstbildung sein soll.

v. Rindfleisch spricht in dieser Hinsicht von einer „angeborenen Schwäche" der Gewebe — mit Rücksicht auf die oft so enormen produktiven Leistungen der Gewebe bei der Blastomatose könnte man ebenso gut von einer angeborenen Überkraft reden. Wollen wir zusammenfassend darstellen, welche anatomischen Grundlagen für den angenommenen angeborenen pathologischen Zustand der Gewebe namhaft gemacht werden können, so kommen hiefür — als im Sinne einer lokalen Disposition zur Blastomatose — in Betracht 1. gröbere Entwickelungsstörungen im Bereich eines umschriebenen Gewebsbezirks, einer ganzen Region, eines Organs, eines Systems. 2. Keimversprengungen oder Ausschaltung von Keimen aus den sich entwickelnden organischen Verbänden ohne Verlagerung. 3. Bildung überschüssiger Keime. 4. Abnorme Persistenz normalerweise sich rückbildender Keime und Organe. 5. Differenzierungsfehler und feinste Störungen in der idioplastischen Ausbildung der Zellen (Bildung eigenartiger Zellindividuen). Auf letzteren Punkt möchte ich besonderen Nachdruck legen: derartige Fehler der Entwickelung subtilster Art

könnten sich an den Elementen normal geschlossener organischer Verbände abspielen; denn geringste Schwankungen der idioplastischen Differenzierung an Zellen bedingen wohl nicht notwendig eine Ausschliessung derselben aus den physiologischen Gewebsverbänden; die Verbände könnten normal gefügt und trotzdem aus Elementen zusammengesetzt sein, die infolge von idioplastischen Fehlern oder Besonderheiten zu eigenartigen Lebensäusserungen prädisponiert wären. Nach Abschluss der Entwickelung wären also weder an den einzelnen Zellen noch an dem ganzen betreffenden Gewebe irgend welche für uns greifbare Veränderungen nachzuweisen. Und doch wären in den durchaus normal erscheinenden Geweben abnorme idioplastische Qualitäten enthalten, deren erfolgreiche Zügelung unter normalen Verhältnissen ebenso als möglich gedacht werden kann, wie ihre Entfesselung unter Eintritt pathologischer Zustände (Traumen, Entzündungen, Irritationen aller Art etc.). Dass an Zellkomplexen, die bei der Entwickelung gar nicht in einen physiologischen Gewebsverband eintreten oder frühzeitig aus einem solchen ausgeschaltet wurden, besonders häufig idioplastische Fehler vorhanden sein werden, darf wohl auch angenommen werden. Die weitgehenden morphologischen und biologischen Differenzen, welche bei den Geschwulstbildungen so häufig und von Anfang an gegenüber den Muttergeweben zu konstatieren sind und die man heutzutage im Sinne einer mit der Blastomatose eintretenden wesentlichen Änderung des Zellcharakters deutet — diese Differenzen führe ich auf einen primären, durch eine abnorme Entwickelungsrichtung erreichten, also angeborenen, pathologischen Zustand der Zellen und Gewebe zurück. Und besonders da, wo von Keimverlagerungen etc. nicht die Rede sein kann, sondern, wie z. B. bei den Karzinomen, die Geschwulstbildung aus der Kontinuität scheinbar völlig normaler organischer Verbände heraus sich entwickelt, besonders da bin ich geneigt, anzunehmen, dass in dem normal erscheinenden Gewebe dennoch von vornherein abnorme Qualitäten enthalten sind, für die wir zwar keinen prägnanten morphologischen Ausdruck finden können, die aber doch gegenwärtig sein müssen, wenn unter sonst gleichen Verhältnissen und Gelegenheitsursachen einmal eine Geschwulst entstehen soll, ein anderes Mal nicht. Ich möchte zu diesen Ansichten ein Beispiel, das Cohnheim für seine Theorie anführte, ebenfalls erwähnen. Den Individuen, an welchen im Laufe des extrauterinen Wachstums partieller oder allgemeiner Riesenwuchs hervortritt, kann man bei der Geburt in keiner Weise etwas Abnormes ansehen; sie scheinen im allgemeinen und in Bezug auf die einzelnen Organe völlig normal gebildet. Und dennoch müssen die Bedingungen zu dem späteren abnormen Wachstum schon vorhanden, bezw. durch eine eigenartige individualistische Entwickelung erreicht sein.

Die meisten Autoren nehmen, wie oben bemerkt, an, dass bei der Blastomatose eine Veränderung des ganzen Wesens der Zellen einträte (Hansemann, Hauser, Beneke, Lubarsch u. viele Andere). Die Zellen sollen ganz neue Eigenschaften (grössere selbstständige Existenzfähigkeit, grössere Wucherungsenergie, die Fähigkeit auf andere Gewebe destruierend zu wirken etc.) gewinnen, andere Eigenschaften verlieren (Abnahme der spezifischen Differenzierung, Abschwächung oder Verlust der funktionellen Fähigkeiten, Verlust des formativen Einflusses etc.). Wie diese Änderung des Zellcharakters („Anaplasie") erreicht wird, darüber macht man sich weniger Gedanken. Hansemann will mit dem Wort Anaplasie sagen, dass die Zellen morphologisch und physiologisch andere geworden sind; er glaubt, dass vielleicht asymmetrische Kernteilung zur Anaplasie führt; doch legt er darauf, wie es scheint, keinen allzu grossen Wert, indem er sagt, dass es eine sekundäre Frage sei, wie die Anaplasie zu stande komme. Die Anaplasie als solche habe mit der Ätiologie nichts zu thun: Anaplasie sei der Ausdruck für die Veränderungen, welche die Zellen eingehen müssten, um maligne Eigenschaften zu besitzen; es gehöre aber, damit ein maligner Tumor entstehe, noch ein Wucherungsreiz hinzu. Treffe dieser eine normale Zelle, so entstehe Hyperplasie im weitesten Sinne des Wortes; treffe er eine anaplastische Zelle, so entstehe ein bösartiges Gewächs. Danach gilt die Lehre von der Anaplasie nur für die malignen Geschwülste und gerade in diesem Punkt könnte meiner Meinung nach die Opposition einsetzen.

Klebs denkt sich die Änderung des Wesens der Zellen erreicht auf Grund tiefer, durch viele Generationen gleich bleibender Umgestaltungen der Vegetationsverhältnisse der Zellen. Beneke, der von einer Zellveränderung in dem Sinne spricht, dass unter Abnahme der funktionellen Kräfte ein Überwiegen der vegetativen Kräfte eintrete, meint, dass es für jede Zellart spezifische formative Reize gebe, welche, im Übermass einwirkend, die Schranken des physiologischen Wachstums einrissen und zur blastomatösen Wucherung führten; nach dieser Ansicht könnten also Zellen durch Reize zur geschwulstmässigen Proliferation gebracht werden. Dass übrigens eine Abnahme der funktionellen und eine Zunahme der vegetativen Kräfte nicht für alle Geschwülste, auch nicht für alle bösartigen, zutrifft, das wurde schon früher erwähnt. Auch fragt Ribbert mit Recht, wie durch diese Veränderungen die fehlerhafte Wachstumsrichtung, welche vielen Geschwülsten zukommt, erklärt werde. Hansemann bemerkt zu der Steigerung der Proliferationsfähigkeit, dass sie nichts mit der „Anaplasie" zu thun habe, sondern mit der speziellen Ätiologie der Tumoren zusammenhänge. Es sind auch durchaus nicht diejenigen Organe besonders zu rapid proliferierenden Geschwülsten disponiert, die schon physiologischerweise eine hohe Reproduktionsenergie besitzen: die Leber besitzt eine solche und doch sind bösartige Tumoren des Leberparenchyms sehr selten.

Es wurde früher (s. S. 17 ff.) eingehender davon gesprochen, wie schwierig es ist, sich vorzustellen, dass Zellen sich aus irgend welchen Ursachen von Grund aus in ihren wesentlichsten Eigenschaften verändern. Man führt neuerdings die Ergebnisse der Züchtung von Bakterien an; auch hier könne man durch entsprechende Abänderungen der Bedingungen, besonders wenn sie durch eine Reihe von Generationen fortgesetzt würden, allerlei Varietäten, Abschwächung und Steigerung der Virulenz etc. erzeugen. Der Vergleich trifft wohl zu für die Verhältnisse bei der histologischen Akkommodation, der Metaplasie und verwandten Prozessen, nicht aber für die Geschwulstbildung. Denn bei dieser treten ganz neue, unerhörte Eigenschaften in den Zellen hervor, während bei den fraglichen Bakterienzüchtungen vorhandene Eigenschaften mehr oder weniger fortgebildet, bezw. in den Hintergrund gedrängt werden. Unter den Autoren, die sich scharf gegen eine Wesensverwandlung der Zellen ausgesprochen und den blastomatösen Prozess ohne eine solche Annahme zu erklären versucht haben, ist in erster Linie Ribbert zu nennen. Neuerdings scheint er allerdings anzunehmen, dass eine Änderung des Zellcharakters doch zu stande kommen könne, nämlich dann, wenn die betr. Zellen vorher aus dem organischen Zusammenhang gelöst worden wären. Auch alle diejenigen Autoren, welche in einer Störung des Gewebsgleichgewichts (vgl. Thiersch), in einem Wegfall von Wachstumshemmungen oder Wachstumswiderständen, in Veränderungen der histochemischen und histomechanischen Bedingungen

des Wachstums (Thoma) etc. die Ursache der Geschwultsbildung suchen, lassen zunächst eine primäre Wesensverwandlung der Zellen aus dem Spiel. Wir haben aber bei Besprechung der Beziehungen von Traumen, Entzündungen, Gewebsschädigungen aller Art zur Geschwulstentwickelung gesehen, dass Störungen des geweblichen Zusammenhangs nicht zur Geschwulstbildung führen, wenn sie nicht ein primär eigenartiges Gewebe treffen. Auch durch Reize, seien sie welcher Art auch immer, kann man durchaus normale Zellen und Gewebe nicht zur Emanzipation von den physiologischen Wachstumsgesetzen und damit auch nicht zur Blastomatose bringen. Wenn ich also durchaus der Ansicht bin, dass die verschiedensten ätiologischen Faktoren nur dann eine Bedeutung beanspruchen können, wenn sie an einem primär abnormen Gewebe zur Wirkung kommen, und wenn ich auch zweitens nicht verkenne, dass an den geschwulstbildenden Geweben in morphologischer und physiologischer Beziehung Differenzen gegenüber den normalen Geweben hervortreten, so möchte ich doch lieber die Hypothese machen, die Differenzen träten an einem von vornherein eigenartigen Gewebe, also infolge kongenitaler Anlage disponierten Gewebe hervor, als zu der anderen Hypothese meine Zuflucht ergreifen, die primär durchaus normale, differenzierte Zellen aus unbekannten Ursachen sich entdifferenzieren, rückverwandeln oder sonstwie von Grund aus umgestalten lässt.

Ich will nicht unterlassen, schliesslich noch eine Ansicht Israels zu erwähnen, die sich allerdings zunächst auf das Wesen der Karzinombildung allein bezieht. Israel macht auch den Vergleich mit den Bakterienkulturen. Er geht von dem Satz aus, dass auch die Zellstämme durch Züchtung variationsfähig seien. Das Wesen der phylo- und cytogenetischen Differenzierung sei fortgesetzte Anpassung an die Bedürfnisse. Durch unausgesetzte Irritationen könnten Zellen schliesslich so weit gebracht werden, dass sie leichter als andere Zellen in Teilung gerieten; durch Anpassung und Vererbung könne daher eine erhöhte Fortpflanzungsfähigkeit und damit (?) eine grössere selbstständige Existenzfähigkeit erreicht werden. Die Deckzellen wucherten auf funktionelle Reize hin und nach Kontinuitätstrennungen; wirken solche Reize immer wieder ein, so wird die Fortpflanzungstüchtigkeit erhöht, eine Neigung zur Überkompensation der Defekte tritt ein. Eine Zeit lang kann das Bindegewebe durch Vergrösserung seiner Oberfläche dem gesteigerten Flächenwachstum der Deckzellen sich anpassen. Überwiegt schliesslich die Epithelneubildung diese Anpassungsfähigkeit des Bindegewebes, dann wächst das Epithel in die Unterlage ein. Da sich ihm dann immer wieder neue Flächen zur Bekleidung bieten, andererseits durch Zerfallsvorgänge immer wieder neue Defekte entstehen, so wird die Wucherungsfähigkeit und spezifische Wachstumstendenz der Deckzellen mmer weiter gesteigert.

Israel geht also von der Variationsfähigkeit der Zellstämme aus. Es fragt sich nur wie weit diese geht. Bei der Geschwulstbildung scheint es sich aber weniger um Fortzüchtung physiologischer Eigenschaften zu handeln, sondern es treten ganz neue Qualitäten hervor, die man sich nicht durch Variation im Sinne Israels entstanden denken kann. Wenn schliesslich Israel von erblicher Disposition bei Geschwülsten redet und diese dadurch erklärt, dass variationsfähige Zellstämme gebildet würden und wenn er andererseits für die Karzinombildung behauptet, dass die Schädlichkeiten variationsfähige Zellstämme treffen müssten, damit ein Karzinom entstehe, und wenn er endlich drittens obendrein von einem individuell schwankenden Verhalten der Basis (i. e. des Bindegewebes) bei der Karzinomentwickelung spricht, so nähert er sich dadurch doch sehr dem hier vertretenen Standpunkt, dass eben die verschiedenen Reize, die zur Geschwulstbildung in Beziehung stehen, erst ein primär eigenartiges und besonders beschaffenes Gewebe treffen müssen, und zwar ein Gewebe, das von Hause aus, also durch die Entwickelung, die es von vornherein genommen hat, zu Lebensäusserungen disponiert ist, die anderen durchaus normal entwickelten Geweben nicht zukommen.

Ob eine lokale Disposition auch erworben werden könne, wie schon Virchow meinte, durch viele vorausgegangene Erkrankungen einer Körperstelle oder eines Körperorganes (Entzündungen) und deren Folgen (Narbenbildung, Hyperplasie) oder durch übermässige funktionelle Inanspruchnahme bezw. häufige Insulte der ver-

schiedensten Art — das ist fraglich. Auch hierbei wäre man gezwungen, anzunehmen, dass im Verlauf solcher Erkrankungen eine wesentliche Charakteränderung der Zellen und Gewebe einträte — was eben, wie oben erwähnt, seine Bedenken hat.

Ob man auch von einer Allgemeindisposition zur Blastomatose sprechen darf, in dem Sinne, dass, mit oder ohne Vorhandensein einer primären lokalen Disposition, in den allgemeinen Verhältnissen des Organismus Momente gelegen wären, welche unter sonst gleichen Verhältnissen bei dem einen Individuum einen blastomatösen Prozess aufkommen liessen, bei dem anderen nicht — das ist schwer zu sagen.

So sehr eine in dieser Hinsicht positiv ausgesprochene Ansicht geeignet wäre, uns gewisse Erscheinungen der Geschwulstlehre zu erklären und so sehr gut eine derartige Hypothese auch in das Motiv der Erblichkeit der Geschwülste hineinpassen würde, so wenig klar lassen sich zur Zeit die Grundlagen für eine Allgemeindisposition zur Blastomentwickelung auffinden oder auch nur hypothetisch formulieren. Wir sind hier schlechter daran, wie bei den Infektionskrankheiten, denn neuerdings hat man bei den letzteren tiefere Einblicke in das Wesen der Begriffe Disposition, Immunität u. s. w. gewonnen. Diese Resultate ermuntern wenigstens auch für die Blastomatose zunächst die Idee einer Mitwirkung allgemeiner Momente nicht fallen zu lassen. In der Qualität des Baumateriales unseres Körpers, in der allgemeinen Organisation des Körpers, in den Beziehungen der Gewebe und Organe zu den Blutgefässen, zum Nervensystem, in der Beschaffenheit der Körper- und Gewebssäfte etc. können individuelle Verschiedenheiten bestehen, die auch für das Zustandekommen oder Ausbleiben einer Blastomatose von Bedeutung sein könnten. Wer Gelegenheit hat, grosse Massen von gesunden Menschen neben einander zu sehen und zu untersuchen, der wird erstaunt sein über die bedeutenden Schwankungen, welche innerhalb der Normalbreite durch die Individuation bedingt sind — aber nicht nur was Grösse und allgemeine Gestaltung, Entwickelung von Muskulatur und Knochen, Fettanhäufung, Beschaffenheit der Haut, Haar- und Hornbildung etc. anlangt, sondern auch was die besondere Beschaffenheit der für die äussere Untersuchung zugänglichen einzelnen Organe betrifft. Auch bei Obduktionen überrascht der innerhalb der Normalbreite sich haltende individuelle Wechsel in der Ausbildung der Organe, z. B. die verschiedene Entwickelung, die Grösse und das Gewicht und die sonstige Beschaffenheit des Herzens und anderer Organe (Gehirn, Leber, Milz, Nieren, Lungen), die Weite und Beschaffenheit der Gefässe u. s. w. Beneke hat, ähnlich wie E. Wagner, auf diese Dinge aufmerksam gemacht, als er nach den anatomischen Grundlagen der Konstitutionsanomalien suchte. Bei Karzinomkranken will er eine auffällige Weite des Aortensystems festgestellt haben. Es ist also nicht unwahrscheinlich, dass

auch in allgemeinen Körperverhältnissen, in der gesamten Körperkonstitution, ein dispositionelles Moment für die Blastomatose gelegen ist und es ist denkbar, dass eine derartige Allgemeindisposition auch vererbt wird. Virchow, Billroth, Marshall, Shattock und Ballance, Esmarch, Birch-Hirschfeld, Thoma, Beneke, Lubarsch, Aschoff, Klebs, Hauser und viele Andere lassen eine (ev. erblich übertragbare) Allgemeindisposition zu.

Esmarch hat geglaubt, dass durch Syphilis der Eltern eine Disposition der Nachkommen zur Geschwulstbildung, insbesondere zu bösartiger, hervorgerufen werde. Das hat sich aber nicht in dem von Esmarch angenommenen Maasse bestätigt. Billroth dachte sich eine spezifische allgemeine Geschwulstdiathese erreicht durch Störungen der allgemeinen Körperernährung und der allgemeinsten Lebensbedingungen, durch welche abnorme Stoffe von spezifisch irritierender Wirkung auf diese oder jene Körperstellen oder Organe erzeugt würden. Beneke spricht gelegentlich einer Besprechung dessen, was man unter Allgemeindisposition zu verstehen habe, von der „biologischen Leistungsfähigkeit der Gesamtsumme der Zellen" und erblickt den Ausdruck derselben „in dem Maass der Reaktion der Gewebe gegen krankheitserregende Momente". Hiefür müssten „anatomische Verhältnisse durch Messung fixiert werden". Weiter sagt er: „einfacher ist die Vorstellung eines sämtlichen Teilen des Organismus ab ovo anhaftenden innormalen Maasses von Leistungskraft, also der Begriff einer ererbten konstitutionellen Schwäche oder Überkraft. Mit diesem letzteren Gedanken möchte ich mich besonders befreunden, zumal in meinen vorhin entwickelten Ansichten über die Grundlage einer lokalen Schwäche oder Überkraft Ähnliches enthalten ist.

Zu der eben behandelten Frage nach den Grundlagen einer allgemeinen Disposition zur Geschwulstbildung möchte ich eine Beziehung erwähnen, der insbesondere durch v. Rindfleisch grössere Bedeutung zuerkannt wurde. Ich meine die Beziehung des Nervensystems zum Wachstum überhaupt und zum geschwulstmässigen Wachstum insbesondere.

v. Rindfleisch sagt: Der Lebenssubstanz ist die Tendenz zu fortgehender Apposition durch Assimilation eigen. Diese Tendenz steht unter dem Befehle eines Entwickelungsplanes, der schon im befruchteten Ei gegenwärtig ist. Dieser Entwickelungsplan bestimmt die zeitliche und räumliche Anordnung derjenigen Punkte, an welchen eine intensivere Zellbildung Platz greifen soll, als an anderen. Durch Druck und Zug, Gegendruck und Dehnung wirken die einzelnen Organe modellierend aufeinander; schliesslich wird eine Gleichgewichtslage erreicht. Nach Vollendung der Entwicklung tritt Stillstand ein und die Wachstumsvorgänge beschränken sich auf den Ersatz des Verbrauchten. v. Rindfleisch geht von der Meinung aus, dass die Überwachung der nach Abschluss der Entwickelung festgestellten normalen Grenzen des Individuums durch das Nervensystem besorgt werde. Eine ungenügende Beherrschung durch das Nervensystem habe zur Folge, dass das Wachstum nicht mehr unter dem Einflusse der normalen regulierenden Kräfte stehe. Man könne also eine „lokale Schwäche" der Gewebe, wie wir sie für die Blastomatose als vorhanden annehmen müssen, gegeben denken durch eine Abschwächung der Beziehungen zum Nervensystem. Speziell

für die Geschwulstbildungen könnte im Sinne dieser Hypothese geltend gemacht werden, dass die Geschwülste keine eigenen Nerven haben. Ich möchte diese Hypothese für das Zustandekommen einer angeborenen Schwäche der Gewebe gerne acceptieren. Gewebe, die durch einen Fehler der Entwickelung in mangelhafte Beziehungen zum Nervensystem treten und dadurch eine minder strenge Fesselung ihres Wachstumstriebes erleben, werden unter später eintretenden pathologischen Zuständen der verschiedensten Art anders reagieren, als Gewebe mit normalen nervösen Beziehungen. Auch kann man sehr wohl daran denken, dass die lockeren, partiell oder ganz fehlenden Beziehungen zum Nervensystem schon auf die Entwickelungsrichtung der betreffenden Gewebe grösseren Einfluss haben, so dass Störungen der Differenzierungvorgänge, sowie der idioplastischen Ausbildung überhaupt, die Folge wären. Dass jedoch plötzlich oder allmählig in Szene gesetzte Lösungen der nervösen Verbindungen nach vollendeter Entwickelung des Körpers von so einschneidender Bedeutung sein könnten, scheint mir weniger plausibel. Die Zellen sind dann schon differenziert, individualistisch nach einer ganz bestimmten Richtung ausgebildet — und eine Rückverwandlung, Wesensänderung, Kata- oder Anaplasie möchte ich unter dem Einfluss des Wegfalls der nervösen Beziehungen ebensowenig annehmen als unter Mitwirkung anderer Ursachen. So lasse ich auch gegenüber dieser „Nerventheorie“ die Frage, ob die Disposition zur Geschwulstbildung auch erworben werden könne, offen.

Jedenfalls wird sich die künftige Geschwulstforschung mehr als es bisher der Fall war mit dem Studium derjenigen Verhältnisse beschäftigen müssen, welche einzeln für sich oder zusammenwirkend die Grundlagen der Disposition zur Blastomatose darstellen — denn ohne die Annahme lokal oder allgemein prädisponierender Momente können wir die Erscheinungen der Onkologie von dem Standpunkt unserer heutigen Kenntnisse aus nicht verstehen.

II.

SPEZIELLER TEIL.

Die einzelnen Geschwulstarten.

Wir beginnen nun mit der Besprechung der einzelnen Geschwulstarten und halten uns dabei an das Schema, das wir behufs einer brauchbaren Einteilung der Geschwülste nach morphologischen, histogenetischen und biologischen Gesichtspunkten entworfen haben. Den Anfang bildet die Abhandlung über die Bindesubstanztumoren, die in ihren typischen (reifen) und atypischen (unreifen) Formen besprochen werden; es folgen die epithelialen Neubildungen mit den gleichen Unterabteilungen; schliesslich die Geschwülste von gemischtem Bau, die aus verschiedenen Bindesubstanzgeweben oder aus solchen und Epithelgeweben, oft in sehr komplizierter Weise, zusammengesetzt sind; auch innerhalb dieser Gruppe kann man reife und unreife Formen unterscheiden. Bei den Bindesubstanzgeschwülsten glaubte ich eine Trennung in eigentliche Bindesubstanzgeschwülste und in Geschwülste des Muskel- und Nervengewebes vornehmen zu sollen: unter ersteren begreife ich die Neubildungen, in welchen das Parenchym aus Binde-, Schleim-, Fett-, Knorpel-, Knochengewebe oder aus Gefässen besteht, Neubildungen, die mit Berücksichtigung der Entwickelungsgeschichte auch als mesenchymale Tumoren bezeichnet werden können. Bezüglich der Entwickelungsgeschichte des Gefässgewebes schwanken allerdings noch die Meinungen. Von diesen Bindesubstanzgeschwülsten im engeren Sinne scheide ich die Geschwülste des Muskel- und Nervensystems; Muskel- und Nervengewebe können weder im ausdifferenzierten Organismus als Bindesubstanz im gewöhnlichen Sinne des Wortes gelten — auch die Glia nimmt morphologisch und physiologisch eine Sonderstellung ein — noch sind sie entwickelungsgeschichtlich mit den

eigentlichen Bindesubstanzen in eine Reihe zu stellen; denn die quergestreifte Muskulatur ist eine mesodermale Bildung, das Nervensystem ektodermaler Abkunft. So erklärt sich die gesonderte Stellung, welche die Muskel- und Nervengeschwülste in dem onkologischen System einnehmen und welche ihnen auch in diesen Ausführungen eingeräumt ist. Als selbstständige Gruppe von Bindesubstanzgeschwülsten habe ich die Endotheliome aufgeführt; das rechtfertigt sich, wie später noch näher auseinanderzusetzen sein wird, aus der besonderen morphologischen und biologischen Eigenart des Muttergewebes dieser Geschwülste, nämlich der endothelialen Zellart. Ein grosser Teil der Endotheliome könnte schlechtweg als atypische Varietät der Gefässgeschwülste (Angiome) gelten; jedoch giebt es auch andere, nicht in diesen Rahmen passende Formen, und ausserdem sind die Endotheliome eine innerlich derart zusammengehörige Gattung von Geschwülsten, dass nur ihre gemeinsame und zusammenhängende Besprechung dem Verständnis förderlich sein kann.

Wir beginnen nun mit der Darstellung der typischen Bindesubstanzgeschwülste, also jener autonomen Neubildungen, welche aus Bindesubstanzgeweben zusammengesetzt sind und sich auch aus Bindesubstanzgeweben beziehungsweise aus Bindesubstanzkeimen entwickeln, wobei die Gewebsreife in dieser typischen Varietät von Bindesubstanzgeschwülsten einen so hohen Grad erreicht, dass weitgehende Ähnlichkeit zwischen den betreffenden Geschwulstparenchymen und den entsprechenden normalen Gewebstypen besteht. Da die ausgereiften Formen der Bindesubstanzgeschwülste in der Regel durch expansives, exstruktives Wachstum, Beschränkung auf den Ort der Entstehung, durch die geringe Neigung zu recidivieren oder gar sich metastatisch zu verbreiten, ausgezeichnet sind, werden sie vielfach als gutartige Gruppe den entsprechenden atypischen, unreifen Formen, den Sarkomen, gegenübergestellt, die sich fast durchweg im klinischen Sinne als maligne erweisen.

Erster Abschnitt.

1. Bindesubstanzgeschwülste mit vollkommener Gewebsreife.

(sog. gutartige Bindesubstanzgeschwülste.)

A. Eigentliche Bindesubstanzgeschwülste.

1. Fibroma.

Fibrome nennen wir solche selbständige geschwulstmässige Neubildungen, die aus Bindegewebe bestehen, welche also im wesentlichen von Bindegewebszellen (nebst der von diesen gebildeten fibrillären Zwischensubstanz) und von Blutgefässen aufgebaut werden. Das Geschwulstparenchym ist gereiftes Bindegewebe, das Stroma besteht entweder nur aus Gefässen oder aus solchem und Bindegewebe. Im Parenchym ist das quantitative Verhältnis der Zellen zur Zwischensubstanz, auch die besondere Qualität der Zellen und der Interzellularmasse in den einzelnen Fällen bemerkenswerten Schwankungen unterworfen; ebenso ist die Ausbildung, Anordnung und vor allem die Menge der Gefässe, sowie des etwa vorhandenen bindegewebigen Stromas wechselnd. Man unterscheidet daher eine ganze Reihe von Varietäten des Fibroms.

Zunächst entsprechen den zwei Typen, unter welchen das Bindegewebe physiologisch vorzukommen pflegt, zwei Hauptformen der fibrösen Geschwulst:

1. Das Fibroma durum (hartes Fibrom), das in seinem Bau ungefähr der Textur der Fascien und Ligamente entspricht und innerhalb reichlicher, derber, dichter und strafffaseriger Grundsubstanz relativ spärliche, spindelförmige Zellelemente beherbergt;

2. Das Fibroma molle (weiches Fibrom): etwa dem Typus des areolären Bindegewebes entsprechend, aus locker gefügtem, maschigem, zartfibrillärem Grundgewebe aufgebaut und mit reichlicheren fixen und wandernden Zellen, sowie meist mit gut entwickeltem Gefässsystem ausgestattet.

Diesen beiden Hauptformen, zwischen denen es viele Übergänge giebt, gehören Unterarten an, deren Bezeichnung der speziellen Ausbildung und Entwickelung der Blut- und Lymphgefässe, beziehungsweise dem Vorhandensein besonderer sekundärer Metamorphosen entnommen ist. Diese, teils dem weichen, teils dem harten Fibrom zuzurechnenden Varietäten sind der Hauptsache nach folgende:

Fibroma telangiectaticum: mit sehr reichlichen, oft verdickten, auch mässig erweiterten Blutgefässen (insbesondere Kapillaren). Fibroma cavernosum: mit vielen, dicht aneinander gelagerten, weiten, vielgestaltigen Bluträumen, die nach vollendeter Druckatrophie der dünnen trennenden Wandungen vielfach in benachbarte Räume sich öffnen [Paradigma: die Schwellkörper am Genitaltraktus] (Fig. 5). Fibroma lymphangiectaticum: mit massenhaften, auch erweiterten Lymphspalten und Lymphgefässen (Fig. 6). Geht die Erweiterung bis zur Cystenbildung, oder bilden sich Cysten aus umschriebenen Erweichungsherden, so spricht man von einem Fibroma cysticum; auch können in die fibröse Neubildung eingeschlossene Drüsen cystische Ektasieen eingehen.

Verkalkungsvorgänge oder gar richtige Verknöcherung in Fibromen haben zur Aufstellung des Fibroma petrificum und Fibroma ossificans (Fig. 7) geführt; letzteres ist wohl zu unterscheiden von der als Osteofibroma bezeichneten Mischgeschwulst. Beim Fibroma ossificans ist die Verknöcherung eine accidentelle Erscheinung, beim Osteofibroma produziert die Geschwulst Binde- und Knochengewebe und das Auftreten des letzteren gehört zu den wesentlichen Tendenzen des neoplastischen Prozesses.

Das Vorkommen von schleimiger Metamorphose des Bindegewebes in Fibromen berechtigt, insofern das dabei auftretende Schleimgewebe die Bedeutung einer sekundären Erscheinung hat und für die Zusammensetzung der fibrösen Geschwulst von untergeordnetem Wert ist, zur Bezeichnung Fibroma myxomatodes. Diese Varietät ist wiederum von der entsprechenden Kombinationsgeschwulst, dem Fibromyxoma zu trennen. Im übrigen wird häufig ein ödematöser Zustand des Bindegewebes fälschlich für Metamorphose in Schleimgewebe gehalten. Näheres hierüber siehe im Kapitel Myxom.

Eine andere Einteilung der Fibrome, die von der grobanatomischen Form der Geschwulst hergenommen ist, unterscheidet einerseits zwischen dem diffusen Fibrom oder der diffusen Fibromatose, deren Stellung zu den autonomen Neubildungen übrigens fraglich ist, andererseits zwischen den knotigen, tuberösen, polypösen, papillären Fibromen. Bei den letzteren, den papillären fibrösen Neubildungen, die sich vorzugsweise von den Deckhäuten des Körpers entwickeln, zeigt sich in der Regel eine derartige Beteiligung des Epithels an der Wucherung, dass man sie besser als fibroepitheliale Geschwülste bezeichnet, unter welcher Gruppe sie auch später abgehandelt werden sollen.

Die harten Fibrome (Fig. 1, 2, 3, 4 und 6)

sind meist weissliche, oft wie sehnig glänzende, derbe Neubildungen, die beim Durchschneiden unter dem Messer knirschen, und an deren Schnittfläche häufig schon makroskopisch die Zusammensetzung aus einem dichten Flechtwerk weisslicher Faserzüge zu erkennen ist; ein welliger, geschwungener Verlauf der in allen Richtungen sich verwebenden Bindegewebsbündel ist oft deutlich, ebenso hie und da eine enge Beziehung der Bündel zu den Gefässen, deren Verlauf massgebend erscheint für die Anordnung der Bündel. Tritt diese Beziehung stärker hervor, dann erscheint das Bindegewebe in wurstförmigen, durcheinander gewirkten Cylindern, ein Zustand, der zur Bezeichnung plexiformes Fibrom geführt hat. Die plexiformen Fibrome zeigen übrigens viel häufiger Beziehungen zu den Nerven als zu den Gefässen (s. später bei den sog. Rankenneuromen). Plexiforme Anordnung kann auch durch vorzugsweise Lokalisation der Fibrombildung um Drüsengänge resultieren. v. Rindfleisch findet beim gewöhnlichen Fibrom keine Einwirkung des Gefässverlaufs auf den Verlauf der Faserbündel.

Das harte Fibrom wird gelegentlich an allen Stellen getroffen, wo fibrilläres Bindegewebe vorhanden ist. Prädilektionsstellen sind das Unterhautbindegewebe, das intermuskuläre, intertendinöse, subseröse, submuköse Gewebe, die Fascien, das Periost, die Nervenscheiden; ferner die Nieren, die Mamma, der Uterus und die Ovarien.

Mikroskopisch findet man in den harten Fibromen massenhaft Bindegewebsfasern, in meist sehr dichter Fügung zu ansehn-

lichen Zügen vereinigt, die sich mit gleichartigen Zügen durchkreuzen und verflechten. Zellen sind nicht eben reichlich vorhanden, ihre vorwiegend spindligen, schmalen Kerne parallel den Faserrichtungen angeordnet; Protoplasma findet sich nur sehr spärlich um die Kerne, oft ist überhaupt keines zu sehen. Grössere protoplasmatische Zellen mit bläschenförmigen Kernen findet man an der Wand von Blutgefässen oder an Lymphräumen platt ausgestreckt (Endothelien); sie beteiligen sich oft an der Wucherung. Wenn man die Geschwulst gehörig durchsucht, findet man nicht selten neben den zellarmen Faserzügen noch Züge von Spindelzellen mit wenig fibrillärer Zwischensubstanz, ferner auch Rundzellenherde mit Übergängen der Rundzellen zu kurzen, breiten Spindeln — alles Bezirke stärkeren Wachstums, „Durchgangsbildungen, aus welchen sich das Fasergewebe ganz in der Weise entwickelt, wie die Narbe aus dem Keim- und Spindelzellengewebe“ (v. Rindfleisch).

Fibrome, die ganz vorwiegend aus kernarmem, faserigem, derbem Gewebe bestehen, nennt man Desmoide. In einigen Fällen nimmt die fibrilläre Zwischensubstanz dichtere Beschaffenheit an, und wandelt sich zu homogenen glänzenden Bändern und Balken um; dies geschieht durch sehr vollkommene Verschmelzung der Fibrillen, vielleicht auch durch Quellung derselben. Einen derartigen Zustand beobachten wir besonders beim Keloid (Fig. 9) [s. d.]

Hingegen wird eine fibröse Geschwulst, bei welcher die verflochtenen Faszikel ganz vorwiegend aus Spindelzellen mit verschwindend geringer Interzellularsubstanz zusammengesesetzt sind, häufig als Fibrosarkom bezeichnet (Fig. 10). Verfasser möchte sich gegen eine allzu grosse Freigiebigkeit mit diesem Namen wenden: so lange eine Geschwulst aus bündelweise angeordneten Spindelzellen zusammengesetzt ist und sich zwischen den Spindelzellen auch faserige Interzellularsubstanz entwickelt, so lange in der individualistischen Ausbildung der Spindelzellen eine durchgreifende Gleichmässigkeit zu konstatieren ist, so lange halten wir die betreffende Neubildung für ausgereift und rechnen sie noch nicht zu den Sarkomen, zu welch letzterer Diagnose erst die Konstatierung einer exquisiten Wachstumsdegeneration gehört. Sehr spindelzellenreiche Fasergeschwülste (zellreiches Fibrom) sind also nicht schlechtweg als sarkomatöse Variationen des Fibroms zu bezeichnen. Wir würden aber von dem Augenblicke an von Fibrosarkom sprechen, als z. B. der Nachweis einer faserigen Interzellularsubstanz in den Spindelzellenzügen nicht oder nur ganz unvollkommen gelänge, und als innerhalb eines Faszikels die Grösse der Spindelzellen und deren Kerne, sowie die feinere Struktur von Protoplasma und Kern bemerkenswertem

Wechsel unterworfen wäre. In solcher Irregularität würde sich nach unserer Meinung bereits ein geringer Grad der Wachstumsdegeneration äussern; so beschaffene Geschwülste zeigen sich dann meist auch klinisch als nicht ganz unbedenklich. Den Verfasser haben jedenfalls die eben angegebenen Gesichtspunkte in der Beurteilung spindelzellenreicher Bindesubstanzgeschwülste niemals im Stiche gelassen.

Gefässe sind in den harten Fibromen gewöhnlich nicht sehr reichlich ausgebildet. Hie und da findet man kavernöse Erweiterung der Bluträume, kavernöses Fibrom (Fig. 5): hiebei ist der Zug des sich retrahierenden Fasergewebes, das häufig längs der Gefässwandungen angeordnet erscheint, massgebend für die kavernöse Metamorphose, ein Mechanismus, über den Näheres beim Angiom zu finden ist.

Die kavernösen Fibrome kommen als Polypen vorzugsweise im Uterus, in der Nasen- und in der Rachenhöhle vor; an diesen Stellen gehören sie vielfach dem Typus des Fibroma molle an. Gleichwohl soll hier das kavernöse Fibrom im Zusammenhang abgehandelt werden.

Billroth hat zuerst von einem kavernösen Fibroid gesprochen, hat eine gewisse Gruppe von Uteruspolypen in diese Klasse eingereiht und konstatiert, dass die Nasenrachenpolypen gerne den kavernösen Habitus zeigen — ein Befund, der von v. Rindfleisch bestätigt wurde. Auch Lücke und v. Langenbeck äussern sich über die in Rede stehenden kavernösen Geschwülste, deren Charakter als Fibrome sie ausdrücklich betonen, obwohl die Neubildungen alle klinischen Symptome eines Hämangioma cavernosum darbieten können (Fluctuationsgefühl, auffallender Wechsel im Umfang, Kompressabilität der Geschwulst etc.) Ein grosser Teil der sog. blutenden Nasen-, Nasenrachen- und Septumpolypen sind solche kavernöse Fibrome. Es wäre Unrecht, in den gedachten Fällen von Angiom zu sprechen; Virchow hat darauf auch schon hingewiesen in einer Besprechung der von ihm sogenannten „falschen Angiome". Nennenswerte und zum geschwulstmässigen Prozess unmittelbar zugehörige Gefässneubildung, welche die Diagnose einer Mischgeschwulst (etwa eines Fibro-Cavernoma) rechtfertigte, ist für die in Rede stehenden blutreichen Fibrome nicht erwiesen; es sind die, jeder Geschwulst in allerdings wechselnder Reichlichkeit zugeteilten Ernährungsbahnen, die in besonderen Fällen stärker hervortreten — entweder durch Wandverdickung, Schlängelung

und mässige Erweiterung oder durch excessive Dilatation. Eine Stütze für diese Auffassung ist die Thatsache, dass telangiektatische und kavernöse Fibrome vor allem da gefunden werden, wo das Muttergewebe schon physiologischerweise stark vaskularisiert ist. Übrigens findet man gerade in den telangiektatischen und kavernösen Nasenpolypen, dass die Gefässektasie mehr auf die peripheren Teile der Neubildung beschränkt ist und hier Kapillaren und kleine Venen ergreift, während nach der Basis der Geschwulst hin stark verdickte und verengte grössere Venen und Arterien auftreten, sodass die Ektasie deutlich auf Veränderungen in den Stammgefässen zu beruhen scheint, Veränderungen, welche eine Stauung in den peripheren Teilen hervorrufen.

Verfasser hat einen Fall von Fibroma cavernosum der Nasenmuschel untersucht, der klinisch durch seine mehrfachen Recidive, sowie durch die allmählig bewirkte Perforation des knöchernen Nasenseptums interessant war, also sich trotz seiner fibromatösen Beschaffenheit scheinbar wie ein bösartiges Gewächs präsentierte. Mikroskopisch zeigte sich eine geschwulstmässige Verzerrung des physiologischen Schwellgewebes der Muschelschleimhaut, indem einerseits eine zellig fibröse Wucherung die Septen zwischen den Bluträumen ergriff, andererseits eine excessive Dilatation und vielfache gegenseitige Konfluenz der letzteren sich ausbildete. Mit der zelligen Infiltration der Septen musste eine gewisse Weichheit und Nachgiebigkeit derselben gegenüber dem Blutdruck gegeben und damit eine Erweiterung der Bluträume ermöglicht sein. Die später folgende fibröse und mit Schrumpfung verbundene Metamorphose der Septen erschien geeignet, die einmal eingeleitete kavernöse Entartung noch weiter zu fördern. In dem submukösen und periostalen Gewebe waren dickwandige und geschlängelte arterielle Gefässe von teilweise beträchtlichem Kaliber und in grosser Menge zur Ausbildung gelangt; viele der grösseren Gefässe (Venen) erschienen verdickt und verengt; zwischen fand sich viel derbes Bindegewebe. In den Markräumen des knöchernen Nasenseptums konstatierte man wieder massenhaft stark erweiterte Blutgefässe (Kapillaren). Interessant war dabei eine direkte Metaplasie des Knochens in Bindegewebe; an dem metaplasierten Gewebe trat dann alsbald wiederum die kavernöse Metamorphose hervor. Im ganzen also ein Neubildungsprozess, der zunächst in einer mittleren Zone (Submukosa, Periost) die hier verlaufenden Stammgefässe ergriff, dann aber im Bereich der peripheren Verzweigungsgebiete (sowohl nach der Seite der Schleimhaut der Muschel als nach den Markräumen des knöchernen Nasenseptums hin) eine kavernöse Metamorphose hervorrief. Es lag angesichts dieser Verhältnisse nahe, daran zu denken, dass die kavernöse Entartung des metaplastisch transformierten Knochens und der Muschelschleimhaut unter dem Einfluss der Wandwucherung und Verdickung der Stammgefässe in der mittleren Zone stand. Auch in anderen Fibromen, die gelegentlich die kavernöse Metamorphose eingehen, könnte wohl eine Kompression, Wandverdickung oder gar Obliteration der Stammgefässe, insbesondere der abführenden, wenn nicht die nächstliegende Ursache der kavernösen Entartung des entsprechenden Verästelungsbezirks darstellen, so doch

ein sehr förderndes Moment für dieselbe werden. Gerade fibröse Polypen sind bekanntlich zu dieser Entartung geneigt; bei diesen können die mannigfaltigen Insulte, denen der Stiel der Geschwulst ausgesetzt ist, ohne weiteres zu den gedachten Veränderungen der Hauptgefässe und den konsekutiven Zirkulationsstörungen führen. Diese Fragen allgemeiner Natur, die für die Ursache der kavernösen Entartung in Fibromen nicht uninteressant sind, haben den Verfasser veranlasst, den angeführten Fall hier näher zu erörtern.

Die harten Fibrome sind, wie die meisten echten fibrösen Geschwülste überhaupt, umschriebene Tumoren, die, in die Organe eingelagert, als kugelige Knoten, an der Oberfläche aber als Tuberositäten oder als Polypen angetroffen werden. Sie wachsen in der Regel langsam; auch an einen definitiven Abschluss des Wachstums darf geglaubt werden. Das Wachstum erfolgt aus der einmal entstandenen Anlage heraus expansiv; die neue Geschwulstmasse schaltet sich zwischen die schon bestehenden Faserzüge ein und drängt sie auseinander; durch wiederholte Auseinanderdrängung entsteht der unvollkommen geschichtete Bau der Geschwulst (von Rindfleisch). Bei diesem exquisit zentralen Wachstum wird das Nachbargewebe einfach verdrängt; nicht selten bildet sich an der Grenze eine bindegewebige Kapsel um die Geschwulst aus; diese ist ein Produkt des Nachbargewebes. Alle diese Dinge erklären, weshalb die fibrösen Geschwülste meist so zirkumskript sind und operativ leicht aus der Umgebung gelöst werden können.

In einzelnen Fällen scheint aber auch ein langsames Vorwachsen der fibrösen Neubildung von der Peripherie der Geschwulst in die Umgebung einzutreten. Ich habe das besonders bei jüngeren, noch in lebhafter Entwickelung begriffenen Fibromen gesehen, ehe sie sich deutlich von der Umgebung isolierten. Kleine Fibrome in der Niere zeigen gelegentlich einen solchen Wachstumsmodus; diese schliessen an ihrer Peripherie dann atrophierende Harnkanälchen ein. Im Übrigen bin ich der Meinung von Ribbert, dass es beim Fibrom, wie bei jeder echten Geschwulst, nur ein Wachstum aus eigenen Mitteln, aus der einmal vorhandenen Anlage heraus, giebt, und dass eine Anregung des Nachbargewebes zu gleichartiger Wucherung seitens des wachsenden Fibroms niemals erfolgt.

So häufig bei den eben kurz erwähnten Nierenfibromen in ätiologischer Hinsicht (ebenso wie für viele sonstig vorkommende Fibrome) ein entzündlicher Reizzustand nachweisbar ist, zumal die (oft multipel auftretenden) Geschwülstchen häufig, aber durchaus nicht immer, bei der interstitiellen Nephritis aufzutreten

pflegen, so möchte ich dennoch diesem irritativen Moment nicht einen direkten Einfluss auf die Fibrombildung zuschreiben; die Annahme des Hervortretens einer primär vorhandenen lokalen Disposition unter dem Einflusse des entzündlichen Reizes scheint mir der Wahrheit näher zu sein.

Verkalkungen treten in älteren derben Fibromen häufig auf. Die Kalksalze sind dabei (in Körnchen) sowohl in den spindelförmigen Zellen, deren Form sich erhält, deponiert, als in der Zwischensubstanz, d. h. innerhalb der Fibrillen. Eine besondere Art der Verkalkung, die der eigentlichen Knochenbildung nahe steht, kann gelegentlich in der Weise erfolgen, dass das fibröse Parenchym in grösseren Abschnitten zusammensintert (hyalin entartet) und dann mehr in toto verkalkt; dann sondert es sich in Form von spongioiden Bälkchen von dem unverkalkten Gewebe ab und durchzieht sich mit Kanälchen, die in ihrer ganzen Anordnung grosse Ähnlichkeit mit Haversschen Kanälchen haben können. Genauere Untersuchung lehrt, dass die fraglichen Bälkchen da und dort in das benachbarte fibröse Gewebe übergehen, und dass trotz aller Ähnlichkeit mit Knochenbälkchen in den verkalkten Partien doch kein einziges richtiges Knochenkörperchen nachzuweisen ist. In solchen Fällen ändert sich also wohl die Struktur des Gewebes, indem eine Annäherung an den Bau der Knochensubstanz bei gleichzeitiger Verkalkung hervortritt, jedoch nicht die Textur — das Gewebe bleibt das gleiche.

Ein solch verkalkendes Fibrom fand Verfasser von der Subserosa des Magens ausgehend, woselbst es die Ursache einer beträchtlichen Divertikelbildung war.

Ohne Zweifel kommt aber auch eine echte Verknöcherung in Fibromen vor, und zwar durch eine wahre Metaplasie der Gewebe: unter Verdichtung und Homogenisierung der faserigen Grundsubstanz und schliesslicher Überführung derselben in richtige verkalkte Knochengrundsubstanz wandeln sich die in die Verknöcherungsterritorien eingeschlossenen Bindegewebszellen in typische, Ausläufer tragende Knochenzellen um; sie liegen dann in charakteristischen, zackigen Knochenhöhlen (Fig. 7). Verfasser sah mehrmals solche Verknöcherungsterritorien vorzüglich in der nächsten Umgebung der Gefässe auftreten (plexiforme Anordnung der Knochensubstanz). Sowohl an Verkalkungsherden, wie an den metaplastisch entwickelten Knochenbälkchen können sich resorptive Prozesse unter der Mitwirkung von Riesenzellen abspielen.

Andererseits verläuft die Knochenapposition gelegentlich unter Beteiligung von Osteoblasten. Näheres hierüber siehe im Kapitel Osteom.

Die häufig spärliche Versorgung der derben Fibrome mit Gefässbahnen hat innerhalb grösserer Geschwülste dieser Art Ernährungsstörungen zur Folge, die sich in einfachem körnigem oder fettigem Zerfall äussern; dabei können grössere Erweichungsherde und nach Resorption der Zerfallsmasse entsprechende Höhlen gebildet werden. Für diese Ernährungsstörungen ist aber auch die vorhin besprochene Art des Wachstums massgebend; sie bringt es mit sich, dass die vorhandenen Gefässe vielfach komprimiert oder zu völliger Obliteration gebracht werden.

Durch Verflüssigung eines grossen Teiles der Grundsubstanz, auch unter dem Einfluss einer hochgradigen oedematösen Durchtränkung (z. B. bei Stauungen in polypösen Fibromen nach Stieltorsionen), entstehen gelegentlich myxomartige Erweichungen von gallertigem Aussehen.

In manchen Geschwülsten kommt neben Bindegewebe in jeweils verschiedenem quantitativem Verhältnis, aber als integierender Geschwulstbestandteil, Fett oder Schleimgewebe vor; solche Mischgeschwülste, in welchen von vornherein eine Wucherung mehrerer Gewebe hervortritt, werden als Fibrolipome, Fibromyxome bezeichnet. Auch glatte Muskulatur setzt häufig, mit Bindegewebe ebenbürtig vergesellschaftet, Geschwülste zusammen, die besonders am Uterus oft kolossale Grösse erreichen (Fibromyome).

Eine Reihe der sog. Uterusmyome, besonders die subserösen, stellt reine Fibrome dar; eine andere Reihe zeigt innerhalb des fibrösen Hauptgewebes glatte Muskulatur in Zügen und Faszikeln zerstreut, oder auch besonders in der Wand der reichlich vorhandenen grösseren Blutgefässe angeordnet (Fibromyoma); andererseits kommen auch (selten) ganz reine Muskelgeschwülste vor (siehe unter Leiomyoma). v. Rindfleisch findet ebenfalls, dass viele sog. Myome des Uterus einfache Fibrome sind: an einem Uterus mit multiplen solchen Geschwülsten waren die grösseren vorwiegend aus Fasergewebe, die kleineren fast nur aus Spindelzellen gebildet; letztere waren demnach als die jüngeren Knoten anzusehen. Einmal fand v. Rindfleisch ein spindelzellenreiches Uterusfibrom, das Ganglienzellen beherbergte (Fig. 2); ich fand in diesem Tumor auch noch marklose Nervenfasern — ein Hinweis darauf, dass eine Reihe von zellreichen, als Fibrome aufgefassten Geschwülsten den amyelinischen Neuromen zugehört oder doch wenigsten Beziehungen zu Nerven aufweist.

Eine andere häufige Kombination der derben Fibrombildung ist die Vergesellschaftung mit einer annähernd typischen, aber geschwulstmässigen Drüsenneubildung — mit Adenom. Fibroadenoma nennt man ein solches Neoplasma, das sehr häufig in der Brustdrüse seinen Sitz hat. Bilden sich an den neu entwickelten Drüsengängen Erweiterungen und cystische Vergrösserungen der Lumina aus, so spricht man von einem Fibrocystadenoma. Erweist sich mikroskopisch das Fibrom wesentlich in konzentrischen Ringen um die Drüsenlumina angeordnet, so haben wir das perikanalikuläre Fibrom vor uns; dagegen führt ein Wachstum des Bindegewebes mit vielen plumpen Sprossen in die Drüsenlumina hinein zur Bezeichnung Fibroadenoma intracanaliculare. Bei letzterem Vorgang können allmählig die Drüsen- bezw. Cystenlumina ganz und gar zuwachsen und veröden, sodass man unter dem Mikroskop schliesslich ein derbes Fibromgewebe vor sich hat, innerhalb dessen sich verzweigte Figuren zusammengepresster Epithelzellenzüge verteilen (die epithelialen Beläge der bis zur völligen Berührung verschmolzenen Cystenwände), sodass dann Bilder entstehen, die an den Scirrhus mammae (s. später) erinnern; eine sorgfältige Untersuchung jüngerer Stellen der Neubildung wird zur richtigen Diagnose eines obliterierenden intrakanalikulären Fibroms oder Fibroadenoms führen (Fig. 132a—d). Diese Neubildungen gehören eigentlich in die Gruppe der fibroepithelialen Geschwülste, wo sie zusammen mit den papillären Fibromen (Papillomen) näher besprochen werden sollen.

Verfasser hat ein solch obliterierendes, peri- und intrakanalikuläres Fibroadenom gefunden, das durch eine starre, $^1/_2$ cm dicke Bindegewebskapsel abgegrenzt war. Die Drüsenneubildung war bloss bis zur Bildung von Tubulis und kleiner Cysten aus solchen vorgeschritten; in ihrer weiteren Entfaltung war sie durch die konkurrierende Bindegewebswucherung aufgehalten. Die Cysten waren alle durch massenhaft ins Lumen vorgewachsene, plumpe, polypöse Bindegewebskörper ausgefüllt, bezw. obliteriert; im Bereich der Verschmelzungsbezirke der deformierten Cystenwände erhielt sich der Epithelbelag als solide oder von kleinen interzellulären Luminibus durchbrochene Ausfüllungsmasse verzweigter Spalten. In diesem Fall schien die besondere Form der Fibrombildung der Ausfluss eines raumbeschränkenden Momentes, das durch die starre Kapsel gegeben war, von der die Geschwulst allseitig eingeschlossen wurde. Bei der Unmöglichkeit, sich noch weiter expansiv zu vergrössern, wucherte das Fibrom in die Lumina der entwickelten Cysten hinein, den hier noch zu Gebote stehenden Raum allmählich gänzlich besetzend. Es wäre interessant, festzustellen, ob solche Momente auch bei anderen intrakanalikulären Fibromen massgebend sind.

Eine interessante Varietät des Fibroms in der Brustdrüse hat plexiformen Charakter. Weitaus am häufigsten nach der Menopause, sehr selten in der juvenilen Periode, tritt diese, durch anastomosierende, cylindrische, varikös-knotige, zum Teil lumenhaltige Stränge ausgezeichnete Geschwulst auf, deren grobanatomische Untersuchung eine Konvergenz aller fibrösen Stränge nach der Brustwarze hin ergiebt; hier verjüngen sich die Stränge mehr und mehr, sodass die Meinung gerechtfertigt ist, der Prozess entwickle sich von der Peripherie her. Mikroskopisch ist ein welliges Fasergewebe vorzugsweise um die Milchgänge etabliert. Das plexiforme Fibrom der Mamma befällt meist das Organ in ganzer Ausdehnung und gewöhnlich beide Brustdrüsen; Kombinationen mit diffusem und knotigem Fibrom kommen vor. Die Kenntnis des plexiformen Fibroms der Mamma verdanken wir den Untersuchungen von Nordmann. Ich bin der Meinung, dass diese Neubildung besser den Hyperplasien als den echten Geschwülsten anzureihen sei.

Das weiche Fibrom (Fig. 5, 8 und 15).

Obwohl es Zwischenstufen und Übergänge vom Fibroma durum zum Fibroma molle giebt und hie und da ein und dieselbe Geschwulst beide Formen in sich vereinigt, kommen doch andererseits charakteristische Neubildungen vor, die ganz und gar aus einem weichen Bindegewebe aufgebaut sind, sodass man mit Recht eine besondere Gruppe für diese Neoplasmen reserviert. Sie stellen in typischen Fällen weiche, weisslich- oder rötlich-graue, oft leicht durchscheinende, wie ödematöse oder gar gallertige, auf der Schnittfläche sehr saftreiche Geschwülste dar, die besonders gerne als kugelige Knoten oder als gestielte polypöse Wucherungen auftreten. Mikroskopisch ist das Bild je nach dem Grad der Saftdurchtränkung innerhalb gewisser Grenzen wechselnd: entweder erscheint ein locker gefügtes fibrilläres Gewebe mit reichlichen Spindelzellen zu schmalen Bündeln zusammengefasst und in einer gewissen Ordnung verwoben, oder man findet zartes fibrilläres Gewebe durchweg in netzförmiger Anordnung mit verschieden weiten Maschen, welch letztere mit lymphatischer Flüssigkeit oder mit einem leicht mucinhaltigen Serum erfüllt sind. In den Fällen mässiger seröser Durchtränkung gleicht der Zustand einem Ödem des Bindegewebes — sog. öde-

matöse Fibrome. Bei noch stärkerem Saftreichtum, wie ihn z. B. viele Nasenpolypen aufweisen, erscheint das Bindegewebe in den gallertigen Geschwülstchen zu einem sehr zarten Netzwerk entfaltet (Fig. 15); die Knotenpunkte des Netzes sind der Sitz der fixen, spindeligen oder verästelten Bindegewebszellen; leukocytäre Elemente, aber auch grössere rundliche Formen von Bindegewebszellen kommen verschieden reichlich innerhalb der weiten Maschen vor. Gefässe sind in diesen Geschwülsten meist reichlich, insbesondere ist das Kapillarnetz gut entwickelt; die Gefässe sind durchweg zartwandig und ihre nächste Umgebung der Sitz einer oft beträchtlichen Rundzellenansammlung; diese ist nach unserer Meinung zum Teil als eine entzündlich-exsudative Infiltration, zum andern Teil aber als ein an die Aussenseite der Gefässe gebundener proliferativer Prozess anzusehen.

Ribbert fasst die eben erwähnten perivaskulären Zellansammlungen als Lymphocytenherde (Analoga der Lymphknötchen) auf. Ein Teil dieser Bildungen hat wohl mit Lymphknötchen nichts zu thun: hier sind nicht nur Rundzellen vom Lymphocytentypus vorhanden, sondern auch grössere Rundzellen mit bläschenförmigen helleren Kernen und reichlichem, dichtem Protoplasma; auch erkennt man Übergänge von runden zu mehr länglichen oder unregelmässig gestalteten Zellen; ein lymphatisches Retikulum ist nicht vorhanden. Zugegeben also, dass umschriebene Lymphocytenherde vorkommen — nicht alle perivaskulären Zellansammlungen in weichen Fibromen sind so aufzufassen; die von der eben skizzierten Beschaffenheit fassen wir als Wucherungen adventitialer Zellen auf.

Der Sitz der weichen Fibrome, die sich ebenfalls durch expansives Wachstum auszeichnen, ist vorzüglich das kutane und subkutane Bindegewebe, ferner die intermuskuläre und retroseröse Stützsubstanz, ferner das Bindegewebe der Schleimhäute; in letzterem erscheinen die weichen Fibrome gewöhnlich als polypöse Geschwülste. Hier muss man aber zwischen den polypösen, fibrösglandulären Hyperplasieen und den viel selteneren echten Fibromen zu unterscheiden versuchen, so schwer es im einzelnen Falle auch sein mag. Einen Anhaltspunkt giebt unter anderem auch das Studium des Wachstums der betreffenden Neubildungen. Die hyperplastischen Polypen der Schleimhäute wachsen peripher, d. h. der Übergang ins Gesunde ist ein allmähliger und an der Peripherie wandelt sich das angrenzende Gewebe mehr und mehr in das hyperplastische Gewebe um. Die echten Fibrome sind aber, wie gesagt, durch selbständiges, expansives Wachstum ausgezeichnet.

In der Haut stellt das weiche Fibrom ein beträchtliches Kon-

tingent zu der Gruppe der sog. Warzen, Verrucae. Die glatte Hautwarze stellt zumeist ein zellreiches weiches Fibrom der Kutis dar, das von der mehr weniger veränderten Epidermis und dem Stratum Malpighi überzogen ist. Die Cutis pendula ist ein (wenig umschriebenes) weiches Fibrom der Haut, nach v. Rindfleisch besser eine umschriebene Hypertrophie der Haut, die sich allmählig über das Niveau der äusseren Oberfläche erhebt und zum gestielten Polypen wird. Als Akrochordon hat man einen weichen Hautpolypen bezeichnet, dessen Stiel lang und fadenförmig, und dessen Kopf winzig ist; in letzterem fand v. Rindfleisch erweiterte, mit Talg gefüllte Haartaschen.

Bezüglich des gelegentlichen Vorkommens regressiver Metamorphosen, sowie hinsichtlich der in den einzelnen Fällen verschiedenartigen Beschaffenheit der Blut- und Lymphgefässe im weichen Fibrom, gilt das vom Fibroma durum Gesagte.

Besonders beachtenswert ist das häufig konstatierte multiple Auftreten der Fibrome, vor allem in der Haut (Fig. 8.) Dabei ist entweder nur ein bestimmter Bezirk der äusseren Decke erkrankt, so zwar, dass die Verteilung der vielen kleineren und grösseren fibrösen Knoten etwa dem Verbreitungsgebiet eines Nerven entspricht, oder es tritt die Fibrombildung an korrespondierenden Stellen der Haut symmetrisch auf, oder endlich es findet sich eine generelle Ausbreitung der fibrösen, knotigen Wucherung über die ganze Körperoberfläche. Die fibrösen Geschwülste sitzen dabei teils im Korium, teils im Unterhautgewebe; sie gehören dem Typus des weichen, ödematösen Fibroms an (Fibromata mollusca). Nach v. Recklinghausen bilden die bindegewebigen Umhüllungen der Schweiss- und Talgdrüsen, der Haarbälge, und die Scheiden der Hautnerven den Ausgangspunkt der multiplen Fibrome. Verfasser fand ebenfalls die multiple Fibrombildung in engstem Konnex mit den Hautnerven. Gelegentlich ist mit der multiplen Fibrombildung in der Haut eine Hypertrophie der befallenen Hautabschnitte von elephantiastischem Charakter (siehe später) verbunden.

Die kongenitale Anlage der multiplen Fibrome ist mehr als wahrscheinlich; das gilt auch für viele solitäre Fibrome, deren Auftreten in frühem Lebensalter beobachtet ist. Ebenso ist die hereditäre Übertragung der Disposition zur Fibrombildung für viele Fälle sicher gestellt; man wird an Störungen denken

dürfen, durch welche die idioplastische Differenzierung des Bindegewebes alteriert wird, oder an einen gewissen Überschuss der Bildung von Bindegewebe.

Den multiplen Hautfibromen stehen die multipel auftretenden Nervenfibrome sehr nahe, die man früher fälschlich den echten Nervengeschwülsten, den Neuromen, zugerechnet hat. Nicht selten sind Haut- und Nervenfibrome kombiniert. v. Recklinghausen findet mit Recht nur eine relative Differenz darin, ob die Nervenfibrome sich wesentlich an den Nervenstämmen etablieren, oder ob sie vorzüglich an den feineren Nerven in der Haut auftreten, oder ob Beides zugleich vorhanden ist. Die meist nicht sehr derben, dem Nerven vom Ursprung bis zu seinen feineren Verzweigungen folgenden Geschwülste, die an den grossen Nervenstämmen bis zu Kindskopfsgrösse anwachsen können und in ihren kleinsten Exemplaren als spindelförmige, knotige oder rosenkranzartig aneinander gereihte Auftreibungen der Nervenstränge imponieren, gehen von dem Endo- und Perineurium aus: durch eine geschwulstmässige Wucherung des hier verteilten Bindegewebes werden die Nervenfasern mit ihren Markmänteln alsbald zerstört, zum Schwund gebracht, während sich die Axencylinder (ähnlich wie bei gewissen Gliawucherungen im Zentralnervensystem) lange erhalten können. Bilden die so erkrankten Nerven variköse, vielfach gewundene und verschlungene Stränge, so spricht man von plexiformen Nervenfibromen, Rankenfibromen. Interessant ist eine Beobachtung von v. Rindfleisch, der bei einem mächtigen Fibrom des plexus ischiadicus eine fibromatöse Entartung der regionären Lymphdrüsen fand; richtige Fibrome waren hier aufgetreten. Das deutet auf die Möglichkeit einer Entartung der Nervenfibrome nach der Seite des Sarkoms hin (Fibrosarkom), auf die von vielen Seiten aufmerksam gemacht wird (s. später unter Neurom). Eine Neubildung von Nervenfasern innerhalb der Nervenfibrome, so zwar, dass die Bezeichnung eines Fibroneuroms gerechtfertigt wäre, scheint nach den Beobachtungen des Verfassers, die sich mit denen Anderer decken, nicht vorzukommen. Im Übrigen sei auf das Kapitel Neurom verwiesen.

Einige besondere Formen, unter denen das Fibrom (bezw. die fibröse Hyperplasie) in der Haut auftritt, sind schliesslich noch eingehender zu besprechen:

1. Die Elephantiasis:

Hier handelt es sich um mehr weniger ausgedehnte diffuse Schwellungen und fibröse Verdichtungen der Cutis und Subcutis (diffuses Fibrom, diffuse Fibromatose, Elephantiasis fibromatosa). Seit Virchow unterscheidet man eine weiche und harte Form der Elephantiasis (Elephantiasis mollis und dura). Der Zustand ist entweder kongenitaler Natur oder er ist erworben; in letzterem Fall tritt er in unseren Breiten in sporadischer Form, in den tropischen und subtropischen Gegenden als endemische Krankheit auf. Die endemische Elephantiasis ist auf Invasion von Parasiten in die Lymphgefässe bezogen worden. Nonne hat 4 Fälle von Elephantiasis congenita hereditaria beigebracht. Den Sitz der Veränderung bilden meistens die Extremitäten, vorwiegend die unteren, ferner die äusseren Geschlechtsteile (Scrotum, grosse Schamlippen, Clitoris, Penis, Labia minora), seltener ist der Rumpf, das Gesicht befallen. Im Wesentlichen handelt es sich also bei den elephantiastischen Formen um eine unförmige Massenzunahme der befallenen Teile, die ihren Grund in einer excessiven bindegewebigen Verdickung der Cutis, des subkutanen Binde- und Fettgewebes, sowie auch der intermuskulären Stützsubstanz hat; seltener ist auch der Knochen an der Hypertrophie beteiligt. Häufig ist die diffus ausgebreitete fibröse Neubildung mit reichlicher Entwickelung von Blutgefässen (Elephantiasis haemangiomatosa, diffuse angiogene Fibromatose [Jordan]) und Lymphgefässen vergesellschaftet; letztere sind dabei häufig beträchtlich verdickt und erweitert (Elephantiasis lymphangiectatica). Auch die, die kranken Teile überziehende Oberhaut ist meist an der Hypertrophie engagiert oder im Sinne eines chronischen Ekzems miterkrankt (Elephantiasis eczematosa). Ist die elephantiastische Verdickung nicht über eine ganze Extremität diffus verbreitet, sondern ergreift sie nur einen grösseren Abschnitt der Haut und des Unterhautgewebes (meist am Gesäss, an den Hüften, am Rücken, an den Schläfen, am Ohr), so entstehen plumpe Wülste und etagenartig übereinander gelagerte, herabhängende, derbe Lappen (sog. Lappenelephantiasis, Pachydermatocele). Bei der kongenitalen Form

verbindet sich nicht selten die diffuse Bindegewebsneubildung mit der Entwickelung multipler fibröser Knoten in der Haut und an den Nerven. Bruns, der für die Nervenfibrome („Rankenneurome") wie für die Elephantiasis die kongenitale Anlage betont, hält die multiple Fibromatose der Nerven nur für eine besondere Form der Elephantiasis.

Es ist wohl sicher, dass man es bei den einfachen, nicht kongenitalen Formen der Elephantiasis nicht mit einer echten Geschwulstbildung, sondern mit einem chronisch entzündlichen, hyperplastischen Prozess zu thun hat. Jedenfalls — und das hat schon Virchow betont — geht die elephantiastische Metamorphose hier fast regelmässig aus entzündlichen Prozessen hervor.

In vielen Fällen beginnen diese Formen der erworbenen Elephantiasis mit akut entzündlichen Prozessen vom Charakter der fieberhaften Lymphangioitis, der Dermatitis eczematosa oder des Erysipels; diese Erscheinungen pflegen sich dann in unregelmässigen Intervallen zu widerholen. Auch fieberlose Fälle sind beobachtet. Allmählich bildet sich die charakteristische Massenzunahme der befallenen Teile unter dem Bilde einer derb-ödematösen Schwellung aus. Mikroskopisch findet sich das Corium verdickt, später wird der Papillarkörper ergriffen, die Papillen werden hypertrophisch, verlängert, auch verästelt, so dass kondylomähnliche Bilder entstehen (Esmarch); die Oberhaut ist verdickt, die interpapillären Fortsätze gewuchert. Das Unterhautgewebe ist der Sitz einer massigen Bindegewebshyperplasie, die entweder derbfaserig, scirrhös erscheint oder infolge hochgradiger ödematöser Durchtränkung zu einer weichen, wie gallertigen Masse entfaltet ist. Ist auch das intermuskuläre Bindegewebe beteiligt, so erscheinen die Muskeln entweder einfach atrophisch oder fettig degeneriert oder auch in einer Art von Pseudohypertrophie begriffen, durch starke Fetteinlagerung auseinandergedrängt. Die Knochen können intakt sein, oder sie sind sklerosiert, von osteophytischer Wucherung eingenommen, nicht selten sogar atropisch. An den Venen finden sich knotig-fibröse Verdickungen (Virchow), klaffende Erweiterungen (v. Rindfleisch); die Arterien zeigen beträchtliche Wanddicke und bedeutendes Kaliber; die Lymphgefässe und -spalten sind erweitert, die Lymphdrüsen vergrössert, prallgespannt, später derb, fibrös entartet. Ob durch Hindernisse im Lymphabfluss (Lymphdrüseninduration, Obliteration oder Thrombose grosser Lymphstämme) die zur Dilatation führende Stauung im Bereich der peripheren Lymphgänge ausschliesslich verursacht wird, ist fraglich; für die Lymphgefässerweiterungen im elephantiastischen Gebiet sind vor allem abnorme Transsudationsverhältnisse massgebend, die in den gestörten, durch die Bindegewebshyperplasie alterierten Wechselbeziehungen zwischen Blut- und Lymphgefässsystem ihren Hauptgrund haben; die Lymphendothelien sind funktionell geschädigt (sekretorische Leistung derselben nach Heidenhain!), auch sind sie vielfach proliferiert; die chemische Konstitution der Lymphe ist verändert.

Betreffs der kongenitalen Elephantiasis ist durch neuere Untersuchungen mehr als wahrscheinlich geworden, dass hier oft zunächst die Nerven den

Ausgangspunkt des Prozesses bilden (Elephantiasis neuromatosa), dass eine diffuse Fibromatose der Nervenscheiden vorliegt, die sich allerdings im weiteren Verlaufe auch auf andere Gewebe (Gefässe, Haarbälge, Schweiss- und Talgdrüsen etc.) ausdehnt, so dass der ursprüngliche Charakter der Wucherung mehr und mehr verdeckt wird; Kriege will auch für diese sekundäre Ausbreitung die allerfeinsten, die genannten Gewebe umspinnenden Nervenverzweigungen verantwortlich machen. Die schon kurz erwähnte häufige Kombination der Elephantiasis mit multiplen Fibromen der Nervenstämme und der feineren Verzweigungen der Hautnerven (Czerny, Esmarch und Kulenkampf, Herczel) sprechen sehr für eine innige Zusammengehörigkeit aller dieser Prozesse. Hürthle und Nauwerck haben auch die Lappenelephantiasis in die Kategorie der Nervenfibromatose eingereiht, was v. Recklinghausen noch zweifelhaft gelassen hatte. Herczel sah eine solch lappige solitäre Pachydermatocele des Ellbogens mit multiplen Fibromen der Nervenstämme und mit sog. Rankenneurom des Hinterhauptes kombiniert, und bewies auch für die Pachydermatocele den Ursprung von den Nervenscheiden. Es scheint darnach geboten, die Lehre von der anatomischen Einheit der kongenitalen elephantiastischen Affektionen (Elephantiasis neuromatosa, fibromatosa, Lappenelephantiasis) und der Fibromatose der Haut und der Nerven zu acceptieren. Die Elephantiasis angiomatosa und lymphangiectatica muss wohl unter einem anderen Gesichtspunkte betrachtet werden. Betreffs der kongenitalen Elephantiasis mag noch bemerkt werden, dass der Zustand entweder in voller Entwickelung mit auf die Welt gebracht wird, oder häufiger nur in der Anlage bei der Geburt vorhanden ist. Bei Acephalus und anderen lebensunfähigen Früchten (Virchow) kann die Elephantiasis allgemein über den ganzen Körper verbreitet sein (Neelsen).

Nicht in das Gebiet der Geschwülste, sondern in das des hypertrophischen Wachstums gehörig sind die der Elephantiasis ähnlichen Formen von Riesenwuchs; hierbei handelt es sich um eine meist angeborene, oder in ihrer Anlage wenigstens kongenitale, gleichmässige, abnorme Volumszunahme aller Bestandteile eines Körperabschnittes oder des ganzen Körpers (allgemeiner und partieller Riesenwuchs); Knochen, Muskulatur, Unterhautgewebe und Haut sind in gleicher Weise an der Hypertrophie beteiligt, wenn auch das eine oder andere der zusammensetzenden Gewebe im Laufe der Entwickelung des Prozesses die Überhand gewinnen kann, z. B. das Fettgewebe (sog. falscher Riesenwuchs). In das Gebiet des Riesenwuchses gehört auch die Makrodaktylie, abnorme Massenzunahme der Finger oder Zehen, und die Leontiasis ossea, jene charakteristische Verunstaltung des Gesichtes, die durch excessive Hypertrophie der Gesichtsknochen entsteht und nach Virchow sich nicht selten im Anschluss an wiederholte Kopferysipele anschliesst.

2. Das Keloid (Fig. 9).

Es stellt ein überaus derbes, schwieliges, oft strahlig angeordnetes, narbiges Gewebe dar, das in schmalen erhabenen Strängen oder Wülsten, in unregelmässigen Platten oder auch in Knötchen von rötlich-weissem Glanz auftritt. Es entwickelt sich meist nach Traumen (nach Hieb-, Stich- und Brandverletzungen), jedoch auch scheinbar ohne solche Veranlassung: früher unterschied man deshalb zwischen dem Narbenkeloid (bei nachweislich traumatischer Entstehung) und dem spontanen Keloid; bei letzterem sollte der Papillarkörper intakt sein. Man hat diese Unterscheidung mit Recht fallen gelassen, denn, selbst wenn man einen gewissen Einfluss der Traumen auf die Keloidbildung gerne zugiebt, so erscheint es doch geboten, eine gewisse Disposition als Grundursache zu acceptieren. Lubarsch betont in dieser Hinsicht mit Recht, dass einfach durch die traumatische Schädlichkeit die Neigung des Keloids zum Recidivieren nach Exstirpation nicht erklärt werden könne. Mikroskopisch findet sich im Keloid ein grobfaseriges und homogenisiertes Grundgewebe mit verdickten Gefässen. Die spärlichen Zellen, bezw. deren schmale spindelige Kerne verlaufen den Faserzügen parallel, oder liegen den homogenen Balken der Grundsubstanz platt auf; zwischen den Balken, die sich, wie die noch fibrillären Bündel, vielfach durchflechten, klaffen lymphatische Spältchen. Eine besondere, vielfach behauptete Beziehung der Balken und Faserzüge zu den Gefässen, von denen sie wurzelartig ausstrahlen sollen, konnte ich nicht erkennen. Eine echte Geschwulst ist das Narbenkeloid nur in seltenen Fällen, sondern es stellt meist ein in besonderer Weise hypertrophiertes Narbengewebe dar.

3. Die Naevi. (Fig. 12, 13, 14.)

Das sind in ihrer Anlage durchweg kongenitale, fibrös-zellige Neubildungen der Haut, die bald als flache, umschriebene Infiltrate auftreten (Naevi plani), bald über das Niveau der Haut sich beetartig erheben (Naevi prominentes); bald sind die Neubildungen ausserordentlich reich an Blutgefässen, ja aus Blutgefässen vorzüglich zusammengesetzt (Naevi vasculosi), bald beteiligen sich die Lymphgefässe ganz erheblich an dem proliferativen Prozess

(Naevi lymphangiectatici), bald zeichnen sich die Geschwülste durch eine charakteristische, braune bis schwärzliche Pigmentierung aus (Naevi pigmentosi); sind sie, wie das häufig vorkommt, stark behaart, so spricht man von einem Naevus pilosus.

Der Naevus vasculosus wird passender bei den Angiomen, den Blutgefässgeschwülsten, besprochen.

Der Naevus pigmentosus (Fig. 12, 13), das Pigmentmal, zeigt eine derart hervorstechende Beteiligung des Lymphgefässsystems, dass es durchaus begreiflich ist, wenn viele Autoren ihn für eine Lymphgefässgeschwulst, für ein Lymphangiom halten (Lymphangiofibroma v. Recklinghausen). Indes ist doch weniger eine Neubildung von Lymphgefässen, als eine Wucherung in und an Lymphgefässen vorhanden, die sich in vorgeschritteneren Fällen mit einer diffus ausgebreiteten Bindegewebsneubildung verknüpft, so dass besser die Bezeichnung Fibroma, und (mit Rücksicht auf den charakteristischen Pigmentgehalt) Fibroma melanodes gilt.

Die äussere Erscheinungsform der braunen „Muttermäler" ist bekannt: sie stellen rundliche, ovale oder unregelmässig konturierte rauchgraue, gelbbraune, braune oder fast schwarz gefärbte Flecken dar, die, wie gesagt, teils als weiche Platten in die Haut eingelagert erscheinen, teils als breite Höcker über sie emporragen. Meist ist im Bereich des Naevus pigmentosus eine starke Behaarung nachzuweisen.

Mikroskopisch findet sich zunächst als Besonderheit die reichliche Ablagerung eines grob- und feinkörnigen braunen Pigmentes vorzüglich innerhalb der Keimschicht der Epidermis (besonders im Bereich der interpapillären Epithelzapfen), im Papillarkörper und Corium. Es gibt Fälle, in welchen das Pigment fast nur im Epithel angehäuft ist und solche, die ausschliesslich das Corium pigmentiert zeigen (Green); aber zumeist ist Epithel und Corium pigmentiert. Zunächst liegt das Pigment in Zellen eingeschlossen und wird nur durch Zerfall der Zellen frei: in der Epidermis findet man es daher grösstenteils in den Leibern der cylindrischen Fusszellen und der direkt angrenzenden Zellelemente, jedoch auch spärlich in den mehr nach der Oberfläche gelegenen Zellen; ich

habe auch die verhornenden Schüppchen der obersten Epidermislage die braunen Körnchen enthalten sehen; seltener liegt Pigment in freien Körnern innerhalb der Interzellularspalten. Im Papillarkörper und Corium ist das Pigment vorzugsweise in charakteristischen, selten rundlichen, zumeist aber spindeligen, fein verästelten und mit den Fortsätzen vielfach untereinander anastomosierenden Bindegewebszellen (Chromatophoren) abgelagert. Von diesen Zellen gehen hie und da Fortsätze zwischen die tiefsten Zellen der Keimschicht des Epidermis hinein.

Die abnorme Pigmentierung ist verknüpft mit einer fibröszelligen Wucherung der Cutis, die sich in ihren letzten Ausläufern gelegentlich ins subkutane Gewebe verlieren kann und unzweideutige Beziehungen zum Lymphgefässsystem erkennen lässt: streifige, verzweigte, zellige Infiltrate stehen mit umschriebenen, rundlichen Zellanhäufungen in Verbindung, welch letztere oft über allen Zweifel deutlich die Inhaltsmasse erweiterter Lymphgefässe darstellen; man erkennt dies daran, dass die Zellenhaufen in endothel bekleideten Räumen liegen und es lässt sich erweisen, dass sie selbst das Produkt einer endothelialen Wucherung sind. Verfasser fand wenigstens an Stelle der Zellennester eine Injektion der Lymphgefässe mit „Naevuszellen“ und zugleich an der Wand dieser Lymphgefässe Vermehrung und Aufschichtung der Endothelien. Die streifigen Infiltrate stellen Wucherungszustände innerhalb der lymphatischen Saftspalten dar. Für die endotheliale Natur der Naevuszellen hat jüngst auch Bauer gute Beweise beigebracht. Dass die in Rede stehenden charakteristischen Zellnester und Zellzüge mit einer fibröszelligen und obliterierenden Wucherung der Blutgefässe etwas zu thun haben (Demiéville, Jadassohn, Bogolinbsky), kann ich nicht zugeben, wenn auch in grösseren Pigmentmälern nicht selten verdickte und mit kernreichen Wänden versehene Blutgefässe beobachtet werden. Die Ansicht von Löwenbach, dass die Naevuszellenstränge durch Wucherung von Blutgefässendothelien entstehen, und dass ein Durchbruch durch die Blutgefässwand in die perivaskulären Räume und eine Weiterverbreitung der gewucherten Zellen daselbst erfolgt, steht bezüglich des letzteren Punktes vereinzelt da und beruht zweifellos auf einem Irrtum. Bemerkenswert ist, dass nur ein kleiner Teil der zelligen

Streifen und Haufen etwas von der erwähnten Pigmentierung zeigt. Letztere betrifft vielmehr vorzüglich eine schmale Zone des Coriums, die sich, fast stets frei von zelliger Wucherung, zwischen der letzteren und dem Epidermislager vorfindet. Ribbert hält die zelligen Nester und Züge für Wucherungsprodukte einer spezifischen und selbständigen Zellart, der schon erwähnten Chromatophoren, und sieht in den polymorphen und unpigmentierten Zellen, welche eben die haufenförmigen und streifigen Infiltrate bilden, jugendliche und unausgebildete Formen von solchen Chromatophoren. Die Frage, ob die Chromatophoren nicht vielleicht endothelialer Abkunft seien, lässt er offen.

Die Frage nach der Herkunft des Pigment in den Melanofibromen darf hier um so eher den Gegenstand einer kurzen Erörterung bilden, als sie für die Beurteilung der aus den Pigmentmälern so häufig hervorgehenden bösartigen Sarkome (Melanosarkome) von grosser Wichtigkeit ist.

Zunächst ist es eine seit langem gepflegte Anschauung, dass das Pigment einer Metamorphose des Blutfarbstoffs seine Entstehung verdanke; der extravasierte Blutfarbstoff soll durch eine spezifische Zellenthätigkeit in das melanotische Pigment umgewandelt werden. In dieser Hinsicht haben die chemischen Analysen der Pigmentmäler und Melanosarkome ergeben, dass das Pigment teils eisenhaltig ist, teils nicht, meist aber Schwefel enthält. Letzteres spricht für die Beteiligung eines Eiweisskörpers. In der That hat Verfasser durch eine Reihe mikrochemischer Reaktionen bei der Melanose erweisen können, dass die Pigmentkörner aus einem organischen, eiweissartigen Material bestehen, an das der eigentliche Farbstoff (nicht gerade innig) gebunden ist. Im übrigen konnten die chemischen Analysen bisher weder etwas für, noch etwas Sicheres gegen die Abstammung des Pigments vom Blutfarbstoff beweisen, denn die mangelnde Eisenreaktion trifft man auch an sicher hämatogenen Pigmentierungen. Histologisch fanden einige Untersucher eine enge Beziehung der Pigmentverteilung in den Nävis zu den Blutgefässen und wollen daraus die hämatogene Abkunft des Farbstoffes ableiten. Ich konnte eine solche Beziehung als irgendwie typischen Befund nicht erheben.

Eine neuere, von Ehrmann vertretene Meinung geht dahin, dass die Pigmentzellen, Melanoblasten, eine von vornherein, d. h. im Laufe der embryonalen Entwickelung, spezifisch differenzierte, selbständige Zellart darstellen, die allerdings ihr Pigment primär auch aus dem Hämoglobin des Blutgefässinhaltes bilden. Später vermehren sie sich durch Teilung und gelangen an bestimmten Orten des Organismus zu besonderer Entfaltung, so z. B. in der Haut. Die Melanoblasten sind nach Ehrmann verzweigte, mittels ihrer Ausläufer zu einem verbreiteten Netz zusammentretende, mesodermale Zellgebilde; da sie nicht lokomotionsfähig sind, kommen Verschiebungen des Pigments nur durch Auswachsen der Ausläufer zustande; so gelangt auch das Pigment in den Melanomen wie bei der physiologischen Pigmentierung der Haut von dem subepithelialen Netz der Melanoblasten allmählich in die Epithelzellen der Epidermis. Diese Ansicht deckt

sich nahezu mit der von v. Koelliker vertretenen Meinung, die dahin geht, dass das Pigment durch einwandernde pigmentierte Bindegewebszellen in die Zellen der Epidermis transportiert und dort abgelagert werde. Es bleibt abzuwarten, in wieweit sich die spezifische Zellnatur der „Melanoblasten" (an der, wie gesagt, auch Ribbert festhält) aufrechterhalten lässt. Der in Melanofibromen öfter zu erhebende Befund von Verästelungen pigmentierter, subepithelial gelegener Zellen zwischen den Zellen der Epidermis kann nach des Verfassers Meinung auch so gedeutet werden, dass hier ein Rücktransport des primär in den Epidermiszellen abgelagerten Pigmentes durch saftleitende Zellen in die Lymphspalten des subepithelialen Gewebes im Gange ist, also nicht ein Transport im umgekehrten Sinn, von innen nach aussen. Gegen die v. Koellikersche Ansicht scheint zu sprechen, dass sich in einzelnen Fällen die Pigmentierung allein auf das Epithel beschränkt erweist (Green, Bauer).

Nach den Anschauungen des Verfassers handelt es sich bei den Pigmentnaevis zunächst um eine angeborene pathologische Ausgestaltung eines umschriebenen Hautbezirks, bei welcher es vor allem zu einer abnorm hochgradigen Pigmentablagerung im Bereich von Zellen der Epidermis und des direkt anstossenden subepithelialen Bindegewebes kommt. Dabei ist es wahrscheinlich, dass die pigmenttragenden Zellen im Corium selbst saftleitende Elemente — vielleicht eine besonders differenzierte endotheliale Zellart — darstellen, und somit mit dem System der Saftspalten und weiters der Lymphgefässe in Zusammenhang stehen. Die gesteigerte Pigmentbildung erzeugt im Verlaufe der Resorptionsvorgänge des vielfach durch Zerfall der Pigmentzellen freiwerdenden Farbstoffes in die Lymphgefässe einen proliferativen Reizzustand im Bereich des lymphatischen Systems, der an der Grenze einer geschwulstmässigen Leistung steht. Wir werden später sehen, dass eine derartige Auffassung das Verständnis der aus den Pigmentmälern, wie gesagt, so häufig entstehenden Sarkomformen erleichtert.

Über die Ansicht von Unna (Delbanco, Kromayer, Menahem Hodara, Scheuber, Renoul), wonach die braunen und schwarzen „Naevuszellen" epithelialen Ursprungs sein und die Naevuszellennester im Papillarkörper und Corium aus abgeschnürten Sprossen der tieferen Epidermisschichten hervorgehen sollen, wird später beim Melanosarkom die Rede sein. Verfasser kann sich dieser Ansicht in keiner Hinsicht anschliessen. Epithelfaserung (Kromayer, Hodara) ist weder an den Zellen der Naevusstränge noch an denen der Melansarkome

erwiesen. Nicht selten ist zwischen den Zellelementen der Naevi faserige Interzellularsubstanz nachzuweisen, die als ein Produkt der Naevuszellen gedeutet werden muss.

Interessant ist, dass die Pigmentnaevi nicht selten multipel auftreten (auch halbseitig oder symmetrisch angeordnet), und dass sie dabei eine Anordnung erkennen lassen, die dem Verbreitungsgebiet der entsprechenden Hautnerven entspricht — sog. Nerven-Naevi. Zur Erklärung solcher Vorkommnisse hat man einerseits Erkrankungen der Spinalganglien herangezogen, andererseits mehr im Bausch und Bogen auf eine trophische Störung verwiesen, die im Wesentlichen eine Vernichtung des Nerveneinflusses auf die Ernährung der Haut darstelle (v. Recklinghausen). Die sog. Nervennaevi sind übrigens vorwiegend papillär gebaut. In seltenen Fällen kombinieren sich multiple Pigmentnaevi mit multiplen Nervenfibromen, auch mit elephantiastischen Prozessen.

Den Pigmentnaevis sind nach Ziegler im histologischen Bau ähnlich, d. h. auch durch endotheliale Zellzüge und Zellnester ausgezeichnet, die als Linsenflecken (Lentigines) und Sommersprossen (Ephelides) allbekannten Hautaffektionen.

4. Das Xanthom oder Xanthelasma (Fig. 11),

von Wilson und William Smith so genannt, ist eine eigentümlich schwefelgelb, bräunlichgelb bis lehmartig gefärbte Neubildung in der Haut, die an allen möglichen Stellen derselben vorkommen kann, vor allem aber am Augenlid sich entwickelt. (Poensgen hat unter 103 Fällen 92 mal die Affektion am Augenlid gefunden). Nicht selten ist multiples Auftreten beobachtet (Xanthoma multiplex, multiforme, universale), oft so, dass die Erkrankung solitär am Augenlid begann und von hier aus sich auf andere Regionen verbreitete (Korach). Für die multiplen Xanthome ist, ähnlich wie für die Naevi und die multiplen Fibrome, eine Anordnung konstatiert worden, die der Verbreitung der betreffenden Hautnerven entsprach (systematisierte Geschwülste). Auch von symmetrisch auftretenden xanthomatösen Bildungen ist in der Literatur die Rede (Poensgen, Ehrmann, Rayer, Carry, Brachet, Moquard). Köbner sah sämtliche Flecken auf die Voigtschen Nerventerritorien beschränkt; sonst sah man wohl

auch die Xanthelasmaflecken längs der Hautfalten verlaufen. Ausser in der Haut sind „Xanthome" im Bereich der Schleimhäute (Kehlkopf, Bronchen, Ösophagus, Mund-, Nasenschleimhaut), der serösen Membranen, der Gefässintima, des Endo- und Perikardiums und der Cornea zur Beobachtung gekommen (Virchow, Balzer, Wickham Legg, Gendre, Hilton-Fagge, Touton, Köbner, Knauss).

In der Haut, wo die Störung bei weitem am häufigsten auftritt, finden wir das „Xanthom" teils als flachen Höcker (Xanthoma tuberosum), teils in Form kleiner Knötchen (Xanthoma tuberculosum), teils in einfachen Flecken (Xanthoma planum). Diese Einteilung rührt von Chambard her. Grössere Knoten (Xanthome en tumeur — Besnier) können sogar polypenartig als pendelnde Geschwülste an der Haut befestigt sein. Carry, Poensgen, Brachet, Monnart, Knauss, Ehrmann haben tumorartige Xanthome beschrieben. In nicht seltenen Fällen waren xanthomatöse Flecken und Knötchen mit grösseren Knoten kombiniert aufgetreten (Köbner, Poensgen).

Das Xanthom geht von der Cutis aus, greift aber später auf das subkutane Gewebe über, und kann sogar bis auf die Fascien, Sehnen und das Periost vordringen und mit diesen Gebilden verwachsen (Carry); es tritt häufig an Stellen auf, an denen die Haut stärkerem Druck ausgesetzt ist: z. B. an den Malleolen, dem Tuber ischii, über der Achillessehne, den Knie- und Ellenbogengelenken. Am Augenlid kommt vorzugsweise die flache Form des Xanthelasmas zur Beobachtung. Das Xanthoma multiplex tritt meist in Flecken- und Knötchenform, seltener in grösseren Knoten auf; Poensgen, Korach, Hertzka, Stiller, Köbner, Ehrmann, Knauss beschreiben Fälle von Xanthoma multiplex. Die ausgeprägte subkutane Knotenform mit auffallender Symmetrie der Lokalisation findet sich vorzugsweise in kongenitalen Fällen bezw. im jugendlichen Alter (infantiles Xanthom). Das Xanthelasma planum dagegen tritt vorwiegend zwischen dem 50. und 60. Lebensjahre auf.

Mikroskopisch finden sich nach des Verfassers Beobachtung wieder ähnliche zellige Streifeninfiltrate und Zellnester, wie wir sie beim Naevus pigmentosus kennen gelernt haben; ich vertrete

hier die Ansicht, dass es auch beim Xanthom die Lymphspalten und Lymphgefässe vor allem sind, innerhalb deren sich der Prozess abspielt; wo die zelligen Wucherungen in der nächsten Umgebung der Blutgefässe auftreten, fasse ich sie als ein Wucherungsprodukt der perivaskulären Lymphscheiden, nicht der Blutgefässe selbst auf. Innerhalb einer allgemeinen fibrösen Hyperplasie des betreffenden Hautabschnittes sind nun die fraglichen Zellnester und -züge verteilt, und es ist zu bemerken, dass sich zwischen Epidermis und der Neubildung (ähnlich wie beim Pigmentnaevus) stets ein Streifen unveränderten Cutisgewebes erhält; die Neubildung greift also nicht auf die Oberhaut über. In einigen Fällen bilden sich die Zellnester zu förmlichen kleinen Knötchen aus, die mit den zwischen ihnen verzweigten Zellinfiltraten zusammenhängen. Ein Zusammenhang der zelligen Wucherungen mit Proliferation von Talgdrüsen, wie Hebra, Wilson, Geber und Simon wollten, ist nicht zu erweisen. Dagegen fand Knauss, dass die endothelialen Wucherungen mit Vorliebe um Haarbälge und Schweissdrüsen (und Gefässe) sich etablierten, den hier verlaufenden Lymphbahnen folgend.

Die besprochenen Zellwucherungen haben nun etwas Charakteristisches an sich: es findet sich nämlich einmal innerhalb der sie zusammensetzenden Elemente von kugeliger, platter, spindliger Form ein körniges, hellgelbes bis bräunlichgelbes Pigment; gelegentlich trifft man das Pigment auch extrazellulär. Es erscheint vor allem reichlich in den eigentlichen grösseren Knötchen abgelagert. Zweitens sind in den jüngeren Zellinfiltraten des Xanthoms ganz besonders ausgebildete fetthaltige Zellen nachzuweisen, die, wie mit einer Art von Membran versehen, innerhalb ihres mächtig entwickelten Protoplasma's das Fett in dicht gedrängten Tröpfchen sehr regelmässig verteilt enthalten. Es erinnern diese fetthaltigen „Xanthomzellen" ganz und gar an die Elemente des wachsenden Fettgewebes, wie ich mich beim Studium eines gewaltigen Lipoms der Bauchhöhle überzeugte; auch mit den fetthaltigen Nebennierenzellen besteht manche Ähnlichkeit. Jedenfalls handelt es sich nicht um eine fettige Degeneration, sondern um eine fettige Infiltration der Zellen des Xanthoms, als deren Bildner ich vorzüglich die Endothelien der Lymphbahnen an-

erkenne, die nach Flemming schon physiologischer Weise mit der Resorption von gelöstem Fett aus dem Lymphsaft betraut sein sollen. Jedenfalls ist Kern und Protoplasma der Zellen nach Extraktion des Fettes noch gut zu erkennen und das Fett ist in grösseren Kügelchen, als wie wir sie bei der fettigen Degeneration finden, abgelagert; fettiger Detritus, Ablagerung von Cholestearin etc., wie sonst bei der Verfettung entsteht nicht, was schon Waldeyer betonte.

Andere Beobachter (Touton, Knauss) kamen zu ähnlichem Resultat über die endotheliale Natur der Xanthomzellen, wie die nicht sehr glücklich gewählte Bezeichnung Endothelioma adiposum (de Vicentiis) lehrt. Waldeyer fand in der Cutis Erwachsener „Plasmazellen", die besonders am Augenlid um die Gefässe angeordnet erschienen und von ihm als identisch mit den Fettbildungszellen Toldts angesprochen wurden; diese Plasmazellen sollen beim Xanthom die Fähigkeit zur Aufnahme von Fett erlangen, ohne dabei zu eigentlichen Fettzellen zu werden. Andere Untersucher, wie Hallopeau und Török, sprechen von den Xanthomzellen schlechtweg als von gewucherten embryonalen Fettzellen. Übrigens entwickelt sich, wie Flemming berichtet, das normale Fettgewebe aus gewissen perivaskulär gelegenen Bindegewebszellen, die er als endotheliale Elemente auffasst. Eine Einigkeit ist über diese Frage bisher nicht hergestellt.

Virchow betont den fibromatösen Charakter der Xanthome, deren Gewebe er als eine Zwischenstufe zwischen Binde- und Fettgewebe auffasst — daher seine Bezeichnung: Fibroma lipomatodes; darnach wären die Xanthomelemente Abkömmlinge der Bindegewebskörperchen. Auch Kaposi betrachtet eine Bindegewebsneubildung mit Einlagerung von Fett in die gewucherten Zellen als charakteristisches Merkmal.

Der reichliche Fettgehalt der Xanthomzellen lässt die Meinung berechtigt erscheinen, dass das charakteristische gelbe Pigment, das in den nicht fetthaltigen Elementen der Xanthelasmen enthalten ist, ein Derivat des Fettes sei. Wir treffen eine ähnliche Pigmentirung bekanntermassen in den Elementen des atrophischen Fettgewebes, das ja bei der Atrophie oft eine exquisit ockergelbe Farbe annimmt.

In einigen Xanthomen — und dazu gehört eine aus des Verfassers Material — treten massenhaft Riesenzellen neben den pigmentierten und fetthaltigen Zellen auf; deshalb von einem eigenen Riesenzellenxanthom zu sprechen, das von der Gruppe der gewöhnlichen Xanthome auszuscheiden und den infektiösen Granulomen anzugliedern wäre (Unna) — dazu liegt keine Berechtigung vor.

Touton und der Verfasser sahen sarkomatöse Varietäten des Xanthoms, auch in der Form eines riesenzellenhaltigen Spindelzellensarkoms, das am meisten noch an den Aufbau der Epulis erinnerte; dabei zeigte ein grosser Teil der Spindeln und Riesenzellen die gelbe Pigmentation; jüngere Herde wiesen auch die charakteristischen fetthaltigen Zellen auf.

Nun noch einiges Allgemeine über die Xanthome!

Erstens treten die Neubildungen nicht selten im Anschluss an einen Ikterus (Chambard), oder an anderweitige Lebererkrankungen auf. Der Zusammenhang ist nicht klar; jedenfalls ist es unbewiesen, dass „innere Xanthome", also Xanthome der Leber selbst, dabei eine Rolle spielen. Vielleicht darf man an eine vikariirende Fettinfiltration in der Haut denken.

Zweitens tritt eine xanthomatöse Veränderung der Haut beim Diabetes auf (Xanthoma diabeticorum — Chambard, Besnier). Man hat diese mehr unter dem Bild eines fleckigen und knötchenförmigen Exanthems auftretende Hautaffektion mit Recht von dem eigentlichen Xanthom, dem Xanthoma vulgare, getrennt (Johnston, Török). Dafür spricht neben vielem Anderen sowohl das plötzliche Auftreten, als das rapide Verschwinden der gelblichen Knötchen. Dass xanthomatöse Neubildungen des Pankreas in diesen Fällen vorhanden seien, ist gänzlich unbewiesen und auch unwahrscheinlich. Török fand in diesen Fällen von diabetischem Xanthom mikroskopisch einen entzündlichen Zustand (Rundzelleninfiltrate mit fettiger Degeneration). Chambard betrachtet als einzigen Unterschied zwischen icterischem und diabetischem Xanthom das langsamere Auftreten und die längere Persistenz bei ersterem. Es geht aus alledem hervor, dass unter dem Namen des „Xanthoms" Vieles geht, was nicht zu den Geschwülsten gehört.

Drittens ist in einigen Fällen von Xanthoma multiplex tuberosum die Kombination mit Naevus vasculosus und pigmentosus konstatiert worden (Köbner). Nimmt man hinzu, was vorhin angeführt wurde, das in der That auch histologisch manche Beziehungen zwischen dem braunen und dem gelben Naevus der Haut herzustellen sind, dass ferner gewichtige Thatsachen für eine familiäre Disposition bezw. erbliche Übertragung bei der Xanthomentwickelung sprechen, und dass für eine kongenitale

Anlage der echten xanthomatösen Neubildungen das vorwiegende Auftreten derselben im jugendlichen Alter angeführt werden kann (Carry, Poensgen, Startius, Eichhoff, Ehrmann, Knauss-Lehzen) — lauter Momente, die auch für den Pigmentnaevus, wie für die multiple Fibrombildung in der Haut und an den Nerven überhaupt, gelten — so wird man mit Recht alle diese Dinge unter einem gemeinsamen Gesichtspunkt betrachten dürfen, und in erster Linie auf Störungen in der Entwickelung zurückgreifen, die sich bald umschrieben an der oder jener Stelle eines Systems, bald mehr allgemein im System verbreitet geltend machen.

2. Myxoma.

Myxome nennt man Geschwülste, die aus Schleimgewebe bestehen, und zwar verdienen den Namen nur solche Neubildungen, die ausser dem blutgefässführenden Stützgerüst durchweg und in allen Teilen aus diesem Gewebe zusammengesetzt sind.

Es ist darüber gestritten worden, ob das Schleimgewebe als ein selbständiges Glied der Bindesubstanzreihe aufzufassen sei oder nicht. Vor allen Anderen hat sich Köster im negativen Sinne ausgesprochen. In der That finden wir das Schleimgewebe unter normalen Verhältnissen im Körper des Erwachsenen nicht vor; im embryonalen Organismus stellt es vielfach die Vorstufe von Binde- und Fettgewebe dar. Als Prototyp des Schleimgewebes aber gilt die sogenannte Whartonsche Sulze des Nabelstranges.

Unter verschiedenen pathologischen Verhältnissen (Atrophie, Degeneration) entwickelt sich myxomatöses Gewebe aus anderen Gliedern der Bindesubstanzreihe, besonders aus dem fibrillären Bindegewebe; auch aus Fett- und Knorpelgewebe.

Sehr oft ist übrigens das, was man vielfach myxomatöse Transformation des Bindegewebes nennt, keine richtige Schleimgewebsmetamorphose. Es handelt sich dabei um ein hochgradiges Ödem, wobei unter Auseinanderdrängung der Faserzüge und teilweiser Reduktion der fibrillären Grundsubstanz das Gewebe sich mit grossen Mengen Serums durchtränkt; die Zellen des Bindegewebes bleiben dabei grösstenteils in ihrer Situation, werden nur durchsichtiger und vergrössern sich durch Quellung. Auch die sog. gallertige Atrophie des subepikardialen Fettgewebes, die bei allgemeiner Rückbildung, z. B. bei der senilen Involution, so häufig beobachtet wird, zeigt kein richtiges Schleimgewebe, wie

ich in Übereinstimmung mit Ribbert finde. Damit soll das seltenere Vorkommnis einer Umwandlung von Bindegewebe in typisches Schleimgewebe durchaus nicht geleugnet werden.

In vielen Geschwülsten der Bindesubstanzreihe, vor allem in Fibromen, Lipomen und Chondromen, tritt Schleimgewebe sekundär auf durch eine Art von Metaplasie, deren Details später noch besprochen werden sollen.

Zeigt sich an diesen Beispielen ohne Zweifel eine gewisse Unselbständigkeit des Schleimgewebes, so darf doch nicht übersehen werden, dass in der Reihe der Geschwülste die allerdings seltene Erscheinung zu Tage tritt, dass ein Gewächs von vornherein durch und durch aus ganz typischem Schleimgewebe besteht. Hier tritt also dies Gewebe gelegentlich in einer Mächtigkeit und mit einer Autonomie hervor, die es auch im embryonalen Körper niemals besessen hatte. Mag man also die selbständige Stellung des Schleimgewebes in der Gruppe der Bindesubstanzen an sich bestreiten, die Stellung des Myxoms im onkologischen System ist gesichert. Man mag darum unter Rücksicht auf die eben entwickelten Verhältnisse mit Thoma das Myxom in jedem Falle als eine heterologe Geschwulst bezeichnen.

Diese Schleimgeschwülste oder Myxome (siehe Figur 17) bestehen gemäss der Definition des Schleimgewebes einmal aus einer schleimig-gallertigen Grundsubstanz, die auf Zusatz von Essigsäure körnige und netzförmige Gerinnungsfiguren zeigt, und dann aus Zellen vom Charakter der Bindegewebszellen, die innerhalb der Grundsubstanz (als eine Art von Gerüst derselben) verteilt und mit verschieden reichlichen, langen und gegenseitig ineinander greifenden Ausläufern versehen sind. Ausser diesen fixen Gewebszellen findet man in der Grundsubstanz wandernde Elemente, wohl meist leukocytäre Gebilde. An Gefässen sind die Myxome gewöhnlich sehr reich: v. Rindfleisch hat durch Injektionen erwiesen, dass es meist Gefässe grösseren Kalibers sind, und dass relativ wenig Kapillaren aufgefunden wurden. Um die Gefässe herum trifft man sehr häufig auf umschriebene zellige Wucherungen, die man wohl als die Wachstumsgebiete der Tumoren auffassen darf.

Die Myxome haben, ähnlich wie die Lipome meist lappigen Bau, indem ein bindegewebiges, die grösseren Gefässe führendes,

Septensystem die verschieden umfangreichen Geschwulstterritorien gegeneinander abtrennt. Die Myxome bilden knollige, höckrige, fungöse, oder auch häufig polypöse Geschwülste, die sich meist als sehr weiche, durchscheinende, grauweisse oder graurötliche Tumoren darstellen; von der Schnittfläche lässt sich reichlich fadenziehende, klare Flüssigkeit abstreifen. Bevorzugte Stellen für die Myxomentwickelung sind: das subkutane Gewebe der Haut (des Rückens, des Oberschenkels, des Gesichts, besonders der Wange, der Achselhöhle, der Genitalien des Weibes, des Skrotums), der Nabel, das Periost, die Fascien, das subseröse Gewebe (Mesenterium), die Muskelscheiden, das Bindegewebe der Schleimhäute, das Knochenmark und die Nerven. In der Mamma tritt Schleimgewebe in geschwulstmässiger Ausbildung mit Adenom vergesellschaftet (ähnlich wie beim Fibrom [s. d.]) auf, auch in der Form des Myxoma intracanaliculare. Auch multiple Myxomentwickelung, besonders in den Nerven, ist mehrfach beobachtet worden. In einer Reihe von Fällen ist auf den kongenitalen Ursprung der Myxome aufmerksam gemacht worden. Hier muss man daran denken, dass Reste embryonalen Schleimgewebes in abnorme Wucherung geraten sind. Solche kongenitale Myxome findet man besonders in der Haut (Myxoma molluscum) und an den Nerven; ferner am Herzen und am Mesenterium.

Marchand hat ein primäres Myxom des linken Vorhofs beschrieben, das Lubarsch wegen der Entwickelung von Geschwulstembolieen in die Hirnarterien und der hiedurch deklarierten (für die gewöhnlichen Myxome nicht zurecht bestehenden) grösseren Selbständigkeit und Proliferationsfähigkeit auf kongenitale Anlage zurückführt.

Verfasser hat ein kolossales Myxom kongenitalen Ursprungs am Mesenterium bei einem 9 monatlichen Kind beobachtet. Es handelte sich um eine jener kavernösen Geschwülste, die vielfach den Lymphangiomen dieser Gegend zugerechnet werden. Es schien in diesem Falle wahrscheinlich, dass keine Neubildung von Lymphgefässen, sondern lediglich eine bedeutende Dilatation der vorhandenen eingetreten war, ebenso wie sich ein grosser Teil der Blutgefässe in kavernöse, zum Teil thrombosierte Räume verwandelt hatte. Es handelte sich um eine Entwickelungsstörung, bei welcher das embryonale Schleimgewebe des Mesenteriums persistierte und in abnorme Wucherung geriet; mit dieser Persistenz musste eine abnorme Weichheit und Nachgiebigkeit der ganzen Textur gegeben sein, welche den schon physiologischerweise hier massenhaft entwickelten Blut- und Lymphgefässen die Möglichkeit zu einer allgemeinen cystischen Er-

weiterung bot. Vielleicht ist eine ganze Reihe „cystischer Lymphangiome" des Mesenteriums von myxomatöser Beschaffenheit in diesem Sinne zu betrachten.

Wie gesagt, findet man selten ganz reine Myxome. In der grösseren Zahl der Fälle ist das Schleimgewebe in Binde-, Fett-, oder Knorpelgewebsgeschwülsten mit eben diesen Hauptgeweben vergesellschaftet, und da sich hierbei oft erweisen lässt, dass die Schleimsubstanz erst durch sekundäre Metamorphose der letzteren Gewebe sich entwickelt, ist es fraglich, ob man gut thut, in diesen Fällen von Fibromyxom, Lipomyxom, Myxochondrom zu sprechen. Denn das setzt voraus, dass in solchen Geschwülsten das Schleimgewebe mit dem anderen Gewebe zu einer ebenbürtigen geschwulstmässigen Leistung verbunden ist. Gewiss entspricht es oft mehr den thatsächlichen Verhältnissen von einem Fibroma, Lipoma, Chondroma myxomatodes zu reden. Die in Rede stehende Metamorphose geht in der Weise von statten, dass beim Bindegewebe die fibrilläre Substanz sich grossenteils auflöst und an ihre Stelle ein reichliches, mucinhaltiges, seröses Fluidum tritt, während beim Knorpelgewebe die knorpelige Grundsubstanz eine Verflüssigung zu einem gleichen Menstruum erfährt; beim Fettgewebe verlieren die Fettzellen ihr Fett mehr und mehr, während das bindegewebige Stützgerüst die eben berührte Auflösung durch zwischen die Fibrillen gelagerte schleimige Flüssigkeit erfährt. Bindegewebszellen, entfettete Zellen des Fettgewebes, und die aus ihren Kapseln freigewordenen Knorpelzellen erfahren bei diesen Vorgängen eine Umwandlung in die bekannten sternförmig und strahlig verästelten Elemente des Schleimgewebes.

Ist in Myxomen das bindegewebige Stützgerüst bedeutend entwickelt, so haben wir eine etwas derbere, gallertige Geschwulst mit vielen weisslichen durchziehenden Faserzügen — Myxoma fibrosum. Infiltrieren sich die Myxomzellen mit Fett, so spricht man wohl von einem Myxoma lipomatodes. Ein besonders hervortretender Gehalt an mehr oder weniger dilatierten Gefässen kann durch die Bezeichnung Myxoma telangiectaticum oder cavernosum zweckmässig zur Kenntnis gebracht werden. Reichliche Cystenbildung (aus Lymphangiektasieen, blutigen, schleimigen, fettigen Erweichungen, auch aus kavernösen Bluträumen nach Resorption des Blutes, wie Verfasser beobachten konnte) führt zur Bezeichnung eines Myxoma cysticum.

Die sehr häufige atypische Varietät des Myxoms, das Myxosarcoma (s. später), ist durch seinen gewaltigen Zellenreichtum ausgezeichnet; es ist eine markweiche (Myxoma medullare), gallertige, oft enorm blutgefässreiche, hämorrhagische Geschwulst, bei der die Masse der schleimigen Grundsubstanz zurücktritt gegenüber dem Gehalt an zelligen Elementen, die hier primär den Typus von Spindelzellen oder grossen Rundzellen einhalten. Primär deshalb, weil man bei den Myxosarkomen oft beobachtet, wie die vorwiegend perivaskulär angeordnete sarkomatöse Wucherung allmählich in ein richtiges, wenn auch sehr zellreiches Schleimgewebe übergeführt wird, indem zwischen den zu verästelten Formen übergehenden, teilweise bedeutend grossen Sarkomzellen sich reichlich die charakteristische schleimige Grundsubstanz ablagert. Ein genau analysiertes Myxosarkom der Leistengegend hat mir diesen Entwickelungsmodus in deutlichster Weise demonstriert. Geht nur ein Teil der Sarkomzellen in den perivaskulären Zellnestern die charakteristische Umwandlung in grosse, epithelähnliche, gequollene und verästelte Elemente ein, während ein anderer Teil die Spindelform beibehält, so entsteht ein netzförmiges Gefüge innerhalb der sarkomatösen Wucherungsbezirke, das an der Peripherie der letzteren wiederum allmählich in zellreiches, echtes Schleimgewebe übergeführt wird. Auch Ribbert hat Myxome mit zweierlei Zelltypen gesehen; in einigen Fällen konnte er erweisen, dass es besonders endotheliale Zellengruppen waren, an denen die Metamorphose in Schleimgewebe vorzugsweise auftrat; zwischen den Spindelzellen traten Spalten und Kanäle (Lymphbahnen) mit grossen epitheloiden, ein- und mehrkernigen Zellen (auch mit Riesenzellen) erfüllt auf. Solche Myxome gehören den Endotheliomen (s. d.) angereiht, in welch letzteren ja sehr häufig schleimige Entartungen vorkommen. Nur solche Tumoren sollte man Myxosarkome nennen, die wirklich lediglich eine „zelluläre Variation“ des Myxoms darstellen, bei denen also als Endeffekt der sarkomatösen Wucherung immer ein, wenn auch abnorm zellreiches Schleimgewebe entsteht. Kommen in gewöhnlichen Rundzellen- oder Spindelzellensarkomen da und dort als Accidens schleimige Erweichungen vor, so spricht man von einem Sarcoma myxomatodes.

Die einfachen Myxome sind im klinischen Sinn gutartige Neu-

bildungen; wo Recidive, insbesondere aber metastatische Verbreitungen des Myxoms beschrieben sind, handelt es sich wohl meist um sarkomatöse Entartungen.

Einige besonders häufige Formen des Myxoms sollen anhangsweise noch kurz besprochen werden:

1. Die Myxome der Schleimhäute.

Hierher gehören vor allem die solitär und multipel auftretenden, meist polypösen Neubildungen in der Nase, im Rachen, im Kehlkopf, im Magendarmkanal und im Uterus. Sehr oft ist ein chronischer Katarrh der genannten Schleimhäute vorhanden, der bereits mit einer allgemeinen entzündlichen Hyperplasie der betreffenden Gegend verknüpft ist. Dem chronischen Katarrh kommt vielleicht die Rolle eines prädisponierenden Momentes, sicher nicht die einer direkten Ursache für die Myxombildung zu. Die in Rede stehenden myxomatösen Polypen enthalten begreiflicherweise sehr oft Reste praeexistierender Drüsen der betreffenden Schleimhäute eingeschlossen; nicht selten finden sich grosse Mengen gewucherter Drüsen in ihnen vor. Die Diagnose eines Myxoadenoms wäre hier wohl selten am Platz, da man mit der Annahme einer einfach hyperplastischen Wucherung der Drüsen völlig auskommt und im Hinblick auf die konkommitierende chronische Entzündung wohl meist auch das Richtige trifft.

Viele Neubildungen, die als Myxome der genannten Schleimhäute beschrieben sind, stellen ödematös erweichte Fibrome dar und haben mit dem Myxom gar nichts zu thun. Zirkulationsstörungen, wie sie in gestielten Geschwülsten leicht sich ausbilden, sind wohl maassgebend für die ödematöse Erweichung. Orth hat obendrein betont, dass die ödematösen Fibrome kein Mucin enthalten, Andere, dass sie nur geringe Mucinreaktion geben, sodass sie schon deshalb von den Myxomen zu trennen wären. Im Übrigen werden gewiss auch oft Hyperplasieen der Schleimhäute, wenn sie mehr umschriebene Anschwellungen bilden, zu den Geschwülsten gerechnet. Es ist zuzugeben, dass gerade auf diesem Gebiet die Grenze zwischen hyperplastischen Wucherungen und geschwulstmässigen Neubildungen in gewissen Fällen sehr schwer zu finden ist.

2. Nervenmyxome.

Sie kommen einmal am centralen Nervensystem vor und sollen sich nach den Angaben der älteren Autoren von der Spinnwebenhaut des Hirnes und Rückenmarks oder von der Hirnsubstanz selbst entwickeln. Eine Verwechselung mit den jetzt besser gekannten, gallertig aussehenden und mit hyaliner Metamorphose einhergehenden Endo- und Peritheliomen, sowie mit Angiomen und Sarkomen mit schleimiger Entartung der Gefässwände, ferner mit erweichenden Gliomen ist gewiss oft vorgekommen. Richtige Myxome des centralen Nervensystems müssen jedenfalls sehr selten sein.

Weitaus häufiger findet man myxomatöse Geschwülste an den peripheren Nerven, die in Form, Ausdehnung, Grösse, Art des Auftretens und in Bezug auf den Ausgangspunkt sich ganz wie die vorhin erwähnten Fibrome der Nerven verhalten; sie treten hier ebenfalls, wie diese, multipel auf und entwickeln sich von dem endo- und perineuralen Gewebe. Hier scheint also das Nervenbindegewebe noch weiter in seiner idioplastischen Ausbildung zurückgeblieben. Sattler hat solche Geschwülste an den Sehnerven studiert, wo sie übrigens ebenfalls bald als fibröse, bald als myxomatöse Neubildungen vorkommen.

3. Eine eigentümliche Geschwulst der Chorionzotten wurde von jeher Myxom des Chorions genannt oder als Blasen- oder Traubenmole bezeichnet und auf eine myxomatöse Entartung und gallertige Schwellung des Stützgewebes der Chorionzotten zurückgeführt.

Makroskopisch finden sich Konglomerate von hellen, gallertig durchscheinenden Bläschen, die nicht selten Wallnussgrösse erreichen und einen klaren, mucinreichen Inhalt aufweisen. Entwickelung von Frucht und Placenta braucht dabei nicht gestört zu sein (v. Franqué).

v. Franqué fand die Stromazellen der Chorionzotten schon in sehr frühem Stadium in weitgehender Verfettung begriffen; das embryonale Schleimgewebe der Zotten ist durch eine massenhafte Zunahme der Interzellularsubstanz auseinander gedrängt und entfaltet; die Bindegewebsfäserchen und anastomosierenden Zellen begrenzen immer grösser werdende, rundliche Lücken, die mit schleimiger Flüssigkeit gefüllt sind; schliesslich zerreissen die trennenden Fasern und die Lücken konfluieren zu einem gemeinschaftlichen schleimerfüllten Hohlraum. Blutgefässe sind zu Anfang erhalten, fehlen in vorgeschrittenem Stadium

aber völlig. Bei stark in der eben geschilderten Richtung veränderten Zotten beginnt eine Wucherung der Langhansschen Zellen, die sich zu grossen, im Kern intensiv tingierten Gebilden umwandeln, nicht selten die über ihnen gelegene syncytiale Schicht durchbrechen und pilzartig überwuchern; häufig ist eine „fibrinöse" Degeneration der Langhansschen Zellschicht. Das Syncytium ist aufgetrieben, gewuchert und erleidet eine Metamorphose zu einem bienenwabenartigen Gewebe, indem dichtgedrängte und nur durch schmale, feinste, die normalen Kerne enthaltende Protoplasmabrücken getrennte Hohlräume auftreten, die ihrerseits Schleim enthalten oder eingewanderte Elemente aus der gewucherten Langhansschen Schicht beherbergen. Die Decidua fand v. Franqué hochgradig „fibrinös" degenerirt; an ihrer Oberfläche, seltener in der Fibrinschicht, ganz vereinzelt in der Tiefe zwischen den Deciduazellen selbst wurden grosse, polygonale Zellen mit grossen unregelmässigen Kernen gefunden, die als gewucherte Langhanssche Zellen zu deuten waren.

Marchand hat ebenfalls Schwellung, ja Verflüssigung und Nekrose der Zotten beobachtet, ferner die fibrinöse und blasig-schaumige Entartung des Syncytiums nebst Wucherung grosser, unregelmässiger Zellen mit plumpen, zum Teil riesenhaften Kernen an der Zottenoberfläche gesehen. Die Zellwucherung griff aber weiter um sich, durchsetzte und zerstörte die Decidua und drang zwischen die Muskularis des Uterus vor. Es ist sehr wahrscheinlich, dass Marchand eine bösartige Form der Blasenmole (s. später bei den malignen Choriongeschwülsten) vor sich gehabt hat.

Nach den mitgeteilten Untersuchungen erhellt, dass bei der Blasenmole ein Myxom im Sinne der Geschwulstlehre nicht vorliegt; der Hauptnachdruck wird gegenwärtig auf die Wucherung des Zottenepithels gelegt. Marchand spricht von einer hydropischen Quellung und Nekrose der Zotten; v. Franqué hält für die Erkrankung der Zotten an einem Wachstumsexcess des bindegewebigen Anteils derselben (zu dem er allerdings auch die Langhanssche Zellschicht rechnet) fest, ohne einen geschwulstmässigen Charakter anzuerkennen; er sieht das Wesentliche des Prozesses in einer Sekretionsanomalie der Langhansschen Zellen: diese bilden Schleim, erscheinen frühzeitig als geblähte, mit blasigen Hohlräumen im Protoplasma versehene „Schleimkörperchen" im Zottenstroma, wuchern intensiv und ergiessen die produzierten Schleimmassen sowohl ins Zottenstroma als in das Syncytium hinein; die Wucherungen des Syncytiums sind durchaus gutartiger Natur, was der Mangel jeglicher Kernveränderungen vor allem beweist; die Proliferation sowohl der syncytialen wie der Langhansschen Schicht ist sekundär, die Folge eigentümlicher Ernährungsverhältnisse und nicht für die Blasenmole charakteristisch.

Dem Verfasser erscheint es nach eigenen Untersuchungen fraglich, ob die Wucherungen der Zellschicht und des Syncytiums von untergeordneter Bedeutung sind. In den ersten Stadien der Degeneration ist allerdings die Grenze zwischen Zottenstroma und Zellschicht verwischt, und es scheinen Langhanssche Zellen in das Stroma überzutreten; auch die vorzugsweise Lokalisation der Mucinproduktion auf die nächste Umgebung der Zellschicht ist deutlich. In späteren Stadien aber scheint die Grenze zwischen Stroma und Epithel sehr scharf und bemerkenswerte Proliferationszustände treten in letzterem hervor.

Die Bedeutung dieser epithelialen Wucherungen gibt sich in den Fällen von sog. destruierender Blasenmole kund, bei welchen es zu bedeutenden lokalen Zerstörungen kommen kann; noch mehr aber tritt sie zu Tage in den metastasierenden und rezidivierenden, bösartigen Geschwülsten des Chorions, von denen später die Rede sein soll und von welchen annähernd die Hälfte nach Molenschwangerschaft sich entwickelt (unter 49 Fällen 23 — v. Franqué).

Von den interessanten Mischgeschwülsten der Parotis und des Hodens, die neben Schleimgewebe auch Binde-, Fett-, Knorpelgewebe und endotheliale und drüsige Wucherungen aufweisen, wird an anderer Stelle die Rede sein.

3. Lipoma.

Eine Geschwulst, die ausschliesslich aus Fettgewebe zusammengesetzt ist, nennt man ein Lipoma. Die Farbe und Konsistenz einer solchen Geschwulst entspricht durchaus dem Verhalten des physiologischen Fettgewebes. Demgemäss sind die Lipome gelbliche, weichelastische Neubildungen, an denen, ebenso wie beim normalen Fett, eine lappige Struktur hervortritt: kleinere, rundliche Fettläppchen, die durch interstitielles Bindegewebe zusammengehalten werden, vereinigen sich zu grösseren, von stärkeren Bindegewebsausbreitungen umfassten Lappen, von welch letzteren gewöhnlich eine Mehrzahl das Gesamtvolumen der Geschwulst bildet. Diese Fettgewebsgeschwülste sind zumeist ganz umschriebene, kugelige, knollige, polypöse Neubildungen, die sich durch zentrales Wachstum auszeichnen und von der verdrängten Nachbarschaft gewöhnlich durch eine verschieden mächtige Schicht

von Bindegewebe, eine Art von Kapsel, abgegrenzt sind: sie lassen sich daher leicht ausschälen und entfernen. Ein Wachstum in der Art, dass eine Apposition an der Peripherie durch lipomatöse Umwandlung des Gewebes der Nachbarschaft erfolgt, habe ich bei echten Geschwülsten des Fettgewebes niemals konstatieren können. Lipome kommen in allen Grössen vor, bis zu ungeheueren Tumoren, die durch ihr Gewicht und den bedeutenden Druck, den sie auf die Umgebung ausüben, bedenklich werden können. Im übrigen sind die Fettgeschwülste die gutartigsten Neubildungen, die es giebt; Metastasen sind noch niemals beobachtet worden. Das auf den Ort der Entstehung beschränkte Wachstum ist gewöhnlich ein sehr langsames; oft tritt zur Zeit der Pubertät, der Schwangerschaft, der Menopause ein lebhafteres Wachstum ein. Der Gefässgehalt der gewöhnlichen Lipome ist durchweg ein mässiger: wo es gelegentlich zu reichlicherer Gefässbildung mit Erweiterung der Blutbahnen kommt, spricht man von: Lipoma telangiectaticum, Lipoma cavernosum. Gerade die letztere Varietät, die kavernöse Metamorphose des Fettgewebes, bietet viel des Interessanten — wir werden davon bei der Abhandlung über die Blutgefässgeschwülste hören. Nicht nur die Blutgefässe, sondern auch die Lymphbahnen können in Lipomen gelegentlich zu exzessiver Entwickelung gelangen (Lipoma lymphangiectaticum). Verfasser hat die Umwandlung eines Lipoms in eine derbe Lymphgefässgeschwulst (Lymphangiolipofibroma) beobachtet (s. später).

Je weniger Bindegewebe in einem Lipom zur Entwickelung gekommen ist, desto mehr nähert sich die betreffende Fettgeschwulst dem Typus des sogenannten Lipoma molle; mächtigere, das Lipom vielfach durchziehende Faserbalken, welche der Geschwulst eine derbere Konsistenz verleihen, rechtfertigen die Bezeichnung Lipoma fibrosum, durum; eine übertriebene Hyperplasie des Bindegewebes, die zum allmählichen Schwund des Fettes führt, treffen wir beim sog. Steatoma (Mülleri). Die enge Verwandtschaft, die zwischen Fett- und Schleimgewebe besteht, tritt auch bei den Lipomen hervor: sehr oft finden sich schleimige Erweichungen (wenn auch nicht häufig die Bildung echten Schleimgewebes) in den Fettgewächsen, so dass von einem Lipoma myxomatodes die Rede ist; ausgebreitete Schleimmetamorphose führte zur

Bezeichnung Collonema (Mülleri). In seltenen Fällen erfährt die Fettsubstanz in Lipomen eine eigentümliche Metamorphose in eine wachsartige, talgig weisse oder paraffinähnliche Masse (Verfassers Beobachtung); das ist dann meist nur an einzelnen Stellen des Neoplasmas der Fall. Verkalkungen oder gar metaplastische Verknöcherungen des Bindegewebes kommen in Lipomen nicht selten vor — Lipoma petrificum, ossificans. Es kann gelegentlich das ganze Bindegewebsgerüst eines Lipoms bis in seine feineren Verzweigungen zu einem starren, schwammigen Gerüst verkalken. Von anderen Metamorphosen sei die einfache Atrophie des Fettgewebes erwähnt, die besonders bei gestielten, pendulierenden Hautlipomen (Lipoma pendulans) beobachtet wird. Die häufige Drehung des Stiels führt zur Verlegung und Obliteration vieler ernährender Gefässe: eine Atrophie der Fettsubstanz, die oft mit Cystenbildung verbunden ist, stellt den Folgezustand dar; zugleich legt sich die den geschrumpften Tumor überziehende Haut in runzelige Falten: Dermatocele lipomatosa, Hautfaltengeschwulst. Die eben erwähnte Cystenbildung kommt in Lipomen grösseren Umfangs häufig vor: entweder handelt es sich um Lymphgefässcysten, oder um die Ausgänge umschriebener Nekrosen des Fettgewebes; auch aus myxomatös entarteten Partieen entwickeln sich nach Verflüssigung und Resorption des Schleimes Cystenräume. Auch die Fettsubstanz selbst kann eine Verflüssigung erfahren, so dass man dann oft sehr mächtige, mit öligem, klarem, hellgelbem Material gefüllte Cysten antrifft, wie sie Verfasser in seltener Ausdehnung in einem 37 Pfund schweren, grossen Lipom des retroserösen Gewebes der Bauchhöhle beobachtete. Traumen (Bünau) sollen hiebei massgebend sein. Jedenfalls haben nach meinen Beobachtungen diese Ölcysten nichts mit Nekrosen oder schleimigen Erweichungen zu thun; sie sind oft ohne jegliche besondere Abgrenzung in unverändertes Fettgewebe eingesetzt. Geschwülste, die eine Kombination von Fettgewebe mit Bindegewebe, Schleimgewebe oder (selten) Knorpelgewebe darstellen, und erkennen lassen, dass das Kompagniegewebe ebenfalls in geschwulstmässiger Weise auftritt, also nicht aus einer Metamorphose des Fettgewebes entstanden ist, werden Fibrolipome, Lipomyxome, Chondrolipome genannt.

Bezüglich des besonderen Aufbaues der Lipome ist die Thatsache zu konstatieren, dass, wie beim normalen Fettgewebe, das Auftreten der neugebildeten Fettläppchen an die Aussenseite kleiner (nicht kapillärer) Gefässe gebunden ist (v. Rindfleisch). Jedes Träubchen der Fettgeschwulst hat sein eigenes zu- und abführendes Gefäss und sein besonderes, mit benachbarten Läppchen nicht kommunizierendes Kapillargebiet; demgemäss stellt jedes Fettläppchen in der Geschwulst ein besonderes Ernährungsterritorium dar, das aber bestimmte Beziehungen zu einer höheren Einheit aufweist: es sitzen nämlich den Verzweigungen eines grösseren Gefässes die Fettläppchen und Fettlappen an wie die Blätter den Ästen, wie die Äste den Zweigen und wie die Zweige dem Stamme eines Baumes; an einer Stelle findet sich auch beim Lipom der Stamm, der das zuführende Hauptgefäss enthält: der Stiel der Geschwulst (nach v. Rindfleisch). Mit dieser Art des Aufbaues hängt vor allem das exquisit zentrale Wachstum der Lipome zusammen, das zur Folge hat, dass sich die Geschwülste frühzeitig abkapseln, oder aus ihrer Umgebung herausheben, sich an die Oberfläche drängen und hier als tuberöse oder polypöse Geschwülste erscheinen.

Die Autonomie (Thoma), die jeder echten Geschwulst besonders eigentümlich ist, tritt in eclatanter Weise an Lipomen dann hervor, wenn infolge allgemeiner Atrophie die physiologischen Fettdepots des Körpers schwinden: dann bleibt bei solcher Reduktion des physiologischen Fettgewebes ein etwa bestehendes Lipom unberührt, bezw. es wächst ungestört weiter. Übrigens ist es auch häufig beobachtet, dass Lipome bei recht mageren Individuen auftreten können.

Kongenitale Anlage der Lipome ist seltener erwiesen, als die Entwickelung dieser Geschwülste nach Traumen. In letzterer Beziehung muss man Lubarsch beipflichten und zugeben, dass ein Trauma die alleinige Entstehungsursache nicht sein kann, sondern dass wohl noch andere Vorbedingungen ererbter (oder erworbener?), lokaler oder allgemeiner Natur im Spiele sind. Ich fasse traumatische Einflüsse nur im Sinne eines das Wachstum auslösenden Momentes auf; die allgemeinen Bedingungen für das pathologische Wachstum sind schon a priori gegeben. Übrigens ist in einigen Fällen von Lipomentwickelung Heredität zweifellos

sicher gestellt (Blaschko, Petrén, Murchison, Meerbeck). Im Falle von Blaschko waren durchweg die männlichen Glieder des Stammbaumes erkrankt.

Das multiple Auftreten von Lipomen ist nicht gerade selten (Petrén, Alsberg, Askanazy). In der Haut sieht man die multiplen Lipome (allerdings selten) symmetrisch (Payr, Petrén, Köttnitz) entwickelt; man denkt dabei an trophoneurotische Einflüsse, ohne sich etwas Klares darunter vorzustellen.

Grosch will gefunden haben, dass gerade diejenigen Bezirke der Haut von Lipomen befallen werden, an denen es an Talg- und Schweissdrüsen mangelt; die multiplen Lipome seien daher der Ausdruck einer trophoneurotischen Störung der Haut, indem eine nervöse Sekretionsstörung der Hautdrüsen zu einer Retention von Fett im Körper führe. Diese Hypothese erscheint mir gänzlich unannehmbar und darf bereits als widerlegt angesehen werden (Köttnitz, Göbel, Askanazy).

Die in der Literatur verzeichneten Fälle, in denen einerseits nervöse Erscheinungen (Druckempfindlichkeit, spontane Schmerzen, Innervationsstörungen, neurotrophische Symptome, Neuralgieen) die Lipombildung komplizierten (Alsberg, Severeanu, Madelung, Baumgärtner, Köttnitz, Payr), anderseits eine Verbindung der Fettgeschwülste mit Nerven nachgewiesen wurde (Gurlt, Alsberg), haben dazu geführt, dass man für die multiple symmetrische Lipomentwickelung eine engere Beziehung zum Nervensystem annahm. Alsberg hat sogar von Neurolipomen gesprochen, die den falschen Neuromen (s. d. später) einzureihen seien und vom Nervenbindegewebe ihren Ausgang nähmen. Dieser Ausgang ist aber nicht erwiesen, man hat lediglich Nerven in Lipome ein- und austreten und in den Geschwülsten da und dort zerstreut gesehen; ein Lipom, das einen Nerven umwächst, braucht noch nicht vom Nerven selbst ausgegangen zu sein. Askanazy hat neuerdings in einem Falle multipler Lipomentwickelung (subkutan, in der Tiefe des Halses und namentlich subserös im Peritoneum) die Lymphdrüsen als den Ausgangspunkt der Fettentwickelung erkannt; ein Supraclavikularlipom war sogar anthrakotisch pigmentiert. Askanazy bemerkt, dass lymphoides Gewebe dem Fettgewebe schon physiologischerweise bei der Involution der Thymus und bei der Umwandlung des roten Knochenmarks in Fettmark Platz mache. Verfasser nimmt für die Fälle Askanazys bis auf weiteres nur eine exzessive und nicht geschwulstmässige Wucherung des Hilusfettes der Lymphdrüsen an, wie er sie bei allgemeiner Adipositas sehr häufig beobachten konnte; auch in solchen Fällen ist das Lymphdrüsengewebe auf einen schmalen, hufeisenförmigen Saum an der Peripherie des Fettes zusammengedrängt.

Die Mitteilungen über den Zusammenhang von multipler Lipombildung und Schilddrüsenerkrankungen (Curling, Madelung, Klaussner, Köttnitz, Payr) sind vereinzelt und beweisen nichts für die innere Entstehungsursache der Lipome.

Im Übrigen muss wohl für die Entstehung multipler Lipome an Entwickelungsstörungen, Keimversprengungen gedacht werden,

und man darf in dieser Beziehung an die von v. Koelliker und Toldt beschriebenen Primitivorgane der Fettläppchen denken; Verlagerungen und abnorme Entwickelung derselben könnte zur Lipombildung führen.

Mikroskopisch erinnert das Bild eines Lipoms ausserordentlich an normales Fettgewebe, nur sind nicht nur die einzelnen Fettläppchen im Lipom an Grösse wechselnd und zum Teil viel umfangreicher, sondern auch die einzelnen Fettzellen selbst von unterschiedlichem Umfang und zumeist grösser als im normalen Fettgewebe (Fig. 18). Verfasser hat eine besondere Art der Entwickelung des Fettgewebes an einem grossen Lipom der Bauchhöhle genau verfolgt und gefunden, dass zunächst eine Gruppe von jungen Gewebszellen auftrat, deren Elemente sich mehr und mehr mit Fetttröpfchen erfüllten und sich unter bedeutender Volumszunahme in Fettzellen verwandelten; bei dieser Proliferation kamen auch gelegentlich mehrkernige Zellen vor. Da immer Gruppen von jungen Fettzellen im Bindegewebe sich Platz machten, wurde letzteres zu einem alveolären Gerüst entfaltet, das an den Bau gewöhnlichen Fettgewebes erinnerte; in den Alveolen, die allerdings von verschiedenster Grösse waren, lagen meist mehrere, oft sehr viele junge Fettzellen. Die jungen Fettzellen erinnerten sehr an die oben beschriebenen Xanthomzellen (Fig. 19.); später gingen sie in typische, vollentwickelte Fettzellen über. Die enge Beziehung des Lipoms zum Xanthom tritt auch an der Thatsache hervor, dass in Lipomen etwa atrophierende Fettzellen sich mit einem körnigen, gelben Farbstoff imprägnieren können, so dass sie den pigmentierten Elementen des Xanthoms gleichen.

Die oft diskutierte Frage, ob sich ein Fettgewächs ausser aus Fettgewebe auch aus anderen Formen der Bindesubstanz, insbesondere aus dem fibrillären Bindegewebe, entwickeln könne, ist nicht mit Sicherheit zu entscheiden. Manches scheint dafür zu sprechen: man darf z. B. nur an die Lipome des Darmtraktus erinnern, die sich hier von der fettfreien Submucosa entwickeln. Seifert sah ein Lipom von dem mageren submucösen Gewebe des Kehlkopfs ausgehen. Für solche Fälle ist die Entwickelung des Lipoms aus Bindegewebe plausibel, wenn man nicht lieber an verirrte Fettgewebskeime denken will.

Die eben berührten histologischen Details bezüglich der Entwickelung der Lipome illustrieren die Beziehungen der Fettgewächse zur sog. Polysarcie, zu jener mehr allgemein verbreiteten hyperplastischen Entwickelung des Fettgewebes an den gewöhnlichen Depotstellen des letzteren. Bei der Polysarcie handelt es sich um eine übermässige Fettaufnahme, Fettinfiltration, stabiler, praeexistierender Bindegewebszellen, bei den Lipomen aber um eine selbständige Neubildung von Gewebszellen und um fettige Infiltration der neugebildeten Zellenmassen. Im Übrigen besteht Virchow's Ausspruch zu Recht, der dahin geht, dass die Polysarcie sich zu den Lipomen ähnlich verhalte, wie die Elephantiasis zu den Fibromen. Der Polysarcie kommt also nicht die Bedeutung einer echten Geschwulstbildung zu.

Die Lipome haben ihren Sitz meist da, wo schon normaler Weise Fettgewebe abgelagert ist: also gehen sie von subkutanen, intermuskulären, subfascialen, subserösen Geweben häufig aus. Praedilektionsstellen sind Rücken, Nacken, Schultern, Hals, Gesäss, Achselhöhle, Bauchwand, Peritoneum; ferner kommen Lipome in der Mamma, der Niere, im Darm, an den Gelenken und sogar in den Meningen vor; selten sind sie in der Leber, in den Lungen, in der Herzwand angetroffen worden.

An den Gelenken treten lipomatöse Gewächse sowohl intra- als extraartikulär auf. Die intraartikulären Lipome gehen zumeist von den retrosynovialen Fettgewebslagern aus. König sprach sich für die solitären intraartikulären Lipome dahin aus, dass zunächst durch eine (traumatische) Zerreissung der Synovialis das retrosynoviale Fettgewebe sich in die Gelenkhöhle vorstülpe und dann in Wucherung gerate; Riedel, Lauenstein u. A. haben sich dieser Meinung angeschlossen. Von anderer Seite ist die Möglichkeit einer Entstehung solitärer intraartikulärer Lipome aus Gelenkzotten in Erwägung gezogen werden (Otterbeck, Filter). Extraartikuläre Lipome haben Riedel, v. Wahl, Ascher beschrieben; sie finden sich häufig über dem äusseren Condylus des Oberschenkels und unter dem Ligamentum patellae. Von den Gelenkkapseln gehen bisweilen baumförmig verästelte Lipome aus, an denen die vorhin klar gelegten Wachstumsgesetze der Fettgeschwülste besonders deutlich zum Ausdruck gelangen — sog. arborescierende Lipome.

Das Lipoma arborescens wird mit Unrecht auf eine chronische Entzündung der Synovialis bezogen, bei der es zur Hyperplasie und Fettinfiltration der Gelenkzotten komme. Obwohl solches sich ereignen mag und die Bezeichnung Lipom hiefür unpassend wäre, habe ich doch auch richtige Geschwülste des Fettgewebes von arborescierendem Charakter gesehen.

In der Niere sitzen die (meist multipeln) kleinen, scharf umschriebenen Fettgeschwülste vorwiegend subkapsulär oder in den peripheren Teilen der Rinde, seltener gegen die Marksubstanz hin, und sind hier von den sog. Strumae suprarenales aberratae, den von Grawitz näher beschriebenen versprengten Nebennierenkeimen, wohl zu unterscheiden. Letztere differenzieren sich äusserlich durch eine mehr dunkel- bis bräunlichgelbe Farbe von den hellgelben, mattgelben, gelblich-weissen, reinen Lipomen. Im übrigen sind die Lipome der Nierenrinde wohl auf eine Versprengung von Fettgewebskeimen (Kapselfett) zurückzuführen, wofür auch der gelegentliche Befund von glatten Muskelfasern (Lubarsch) spricht. Virchow sprach sich allerdings für ihre Entstehung aus gewuchertem Bindegewebe, das sich dann mit Fett infiltriert, aus (heteroplastische Lipome); ähnliche Angaben finden sich bei Beer, Beneke, Alsberg. Es gibt kleine Geschwülste in der Nierenrinde, die teils aus Fett, teils aus Bindegewebe bestehen (Fibrolipome s. Fig. 16) und bei denen man jedenfalls keine engeren Beziehungen zwischen den beiden Substanzen konstatieren kann; diese scheinen vielmehr selbständig neben einander entwickelt (Versprengung verschiedenartiger Keime); am ehesten könnte man noch eine allmähliche Verdrängung des Fettgewebes durch überwucherndes Bindegewebe an der Hand der histologischen Bilder solcher Mischgeschwülste behaupten. Gegen die Entstehung der Geschwülste aus dem Nierenbindegewebe spricht das Fehlen von eingeschlossenen Harnkanälchen in den Lipomen.

Selter, Lubarsch, Müller, Manasse haben sich für die Entstehung der Nierenlipome aus versprengten, bei der Anlage und dem Wachstum des Organs eingeschlossenen Teilen der Fettkapsel ausgesprochen; die drei letzteren Autoren haben glatte Muskulatur in Lipomen der Niere, teils spärlich im interstitiellen Gewebe des Lipoms zerstreut, teils sehr reichlich auftretend, gefunden, so dass die Diagnose einer Mischgeschwulst — Myolipom gerechtfertigt war. Manasse nimmt an, dass mit dem Kapselfett auch Teile der muskelhaltigen Albuginea ein

gestülpt bezw. verlagert wurden. Die genannten Autoren berichten auch über sarkomatöse Entartung der Muskel-Fettgewebsmischgeschwulst: Lipoleiomyosarcoma. In einem Falle von Müller und auch in einem solchen von Grawitz fand sich neben Fettgewebe Nebennierengewebe, so dass auch hier an eine Versprengung verschiedenartiger Keime gedacht werden muss. Die Lage der reinen und komplizierten Nierenlipome, der Gehalt an glatter Muskulatur, die beobachtete sarkomatöse Varietät, der Gehalt an Glykogen (Lubarsch), die Kombination mit Nebennierengewebe sprechen deutlich genug für die kongenitale Anlage dieser Geschwülste.

Die Ansicht von Ulrich, dass Lipome durch Verfettung des Nierenparenchyms (fettige Entartung der Epithelien und Fettausguss der Röhren der Harnkanälchen) entstünden, beruht auf einem Irrtum: in Fällen von chronisch parenchymatöser Nephritis kommt es nach des Verfassers Beobachtung gelegentlich zu umschriebenen Herden, die allerdings eine ganz entfernte Ähnlichkeit mit Fettgewebe haben können. Hier sieht man dicht gedrängte Querschnitte von leicht erweiterten, epithellosen Harnkanälchen, deren veränderte Membrana propria einen, dem Querschnitt parallel gerichteten, platten Bindegewebskern enthält. Die Meinung von Beer, dass Nierenlipome durch „Verfettung“ von Fibromen entstünden, ist unhaltbar.

Verfasser hat übrigens, ähnlich wie Selter, symmetrisches Auftreten der Nierenlipome beobachtet und fand die obere Hälfte des Organs besonders prädisponiert. In einem Falle fanden sich Fibromyolipome beiderseitig, genau im Bereich korrespondierender Nierenfascikel; jedesmal sass ein Geschwülstchen dicht unter der Kapsel, mit dieser fest verwachsen; unterhalb fanden sich aber, unabhängig von der subkapsulären Neubildung, fibromusculäre Geschwülstchen in der Nierenrinde und in den entsprechenden Markkegeln. Deutlicher kann die Entstehung dieser Geschwülste auf der Basis von Entwickelungsstörungen nicht illustriert werden.

Fettgeschwülste des Peritoneums sind öfters gestielt, wie die des subkutanen Gewebes — Lipoma pendulum — und werden nicht selten in den peritonealen Ausstülpungen (im Leistenkanal z. B.) vorgefunden.

Bei allgemeiner Polysarcie findet man auch die Appendices epiploicae des Dickdarms in pendulierende förmliche Geschwülstchen verwandelt; um wirkliche Geschwulstbildung handelt es sich hier aber nicht.

Ein Gleiches gilt für jene oft recht umfänglichen Fettgewebswucherungen, die sich im Anschluss an Atrophieen gewisser Organe entwickeln: sogenannte Vakatwucherungen des Fettes. Man trifft sie am häufigsten an der Niere, wo sich bei bedeutenden Schrumpfungsprozessen eine beträchtliche Vermehrung des Hilusfettes („Lipome intranephritique“) einerseits und des perirenalen Fettgewebes („Lipome perinephritique“) andererseits entwickelt (fälschlich kapsuläre Lipome der Niere genannt).

In einigen Fällen findet sich an Stelle der Niere ein Fettklumpen, der die Form der Niere beibehält, die Kapsel und die gröberen Bindegewebszüge des Organes erkennen lässt, jedoch nur an der Peripherie spärliche Reste des Nierenparenchyms in Form eines schmalen Saumes enthält; hiebei geht die Fettwucherung vom Becken aus, das in der Regel (Selters) Steine beherbergt.

Perls-Neelsen, Rokitansky, Lacrampe-Loustan, Richards, Rayer, Ebstein lassen die Niere durch die Fettwucherung druckatrophisch zu Grunde gehen; Klebs spricht von einer Wucherung des Nierenbindegewebes selbst und dessen metaplastischer Entwickelung zu Lipomgewebe. Beides ist nicht richtig; die Nierenatrophie (durch interstitielle Entzündung, Hydronephrose, Steinbildung [Selters] hervorgerufen) ist primär, die Fettgewebshyperplasie ein Folgezustand. Niemals ist nur ein Teil der Niere durch die Fettwucherung ersetzt, wie doch bei einer wirklichen Fettgeschwulst zu erwarten wäre (Selters).

Die Bedeutung eines, einen Defekt ausgleichenden Füllgewebes kommt auch der Fettwucherung bei gewissen Formen der Muskelatrophie zu: Pseudohypertrophia lipomatosa. Diese Vorgänge dürfen nicht zur echten Geschwulstbildung gezählt werden. Wenn hiebei die Fettwucherung das Maass des Defektes in der That überschreitet, so beweist dies durchaus nichts für die Geschwulstnatur des Prozesses — auch regenerative Leistungen gehen zumeist über das Ziel hinaus. Bei der Pseudohypertrophia lipomatosa respektiert das auftretende Fettgewebe die Form der Muskeln.

Angeboren kommen in Verbindung mit Spina bifida in der Sakralgegend oder an anderen Abschnitten der Wirbelsäule Fettgeschwülste vor, um deren Aufklärung sich besonders v. Recklinghausen verdient gemacht hat. Man könnte sie auch als eine über das Ziel der Ausfüllung des Wirbelsäulendefektes hinausgegangene Fettgewebswucherung auffassen, wenn nicht die Neubildungen wirklich mehr geschwulstartigen Charakter an sich trügen, und selten reine lipomatöse Tumoren darstellten, sondern Mischgeschwülste, in denen neben Fettgewebe sich Bindegewebe, Muskelfasern, Nerven, gelegentlich auch Knorpel, Knochen und sogar embryonale Rückenmarksubstanz vorfinden kann (Verfassers Fall). Oft hat die vorwiegend lipomatöse Geschwulst einen derbfibrösen Stiel, der sich in den Defekt der Wirbelsäule (nicht selten durch eine den Defekt überbrückende fibrös-knorpelige sog. Verschlussplatte hindurch) verfolgen lässt. Verfasser fand in dem Stiel einen spaltförmigen Hohlraum von duralem Gewebe umfasst, so dass an Stelle dieser sog. sakralen Lipome in manchen

Fällen geschrumpfte Meningo- oder Myelocystocelen vorliegen dürften. Eine andere Reihe hierher gehöriger Neubildungen finden sich bei Spaltbildungen des knöchernen Schädels, auch an der Schädelbasis; an letzterer gelegentlich als sog. angeborene (behaarte) Rachenpolypen (Arnold). Auch das sind meist komplizierte Mischgeschwülste, bei denen das Fettgewebe überwuchert, und die auf eine Transplantation vielfacher Gewebskeime zurückzuführen sind. Es wird von diesen Dingen bei den embryonalen Mischgeschwülsten, bezw. den teratoiden Gewächsen die Rede sein.

Einer in das Gebiet der pathologischen Fettgewebsentwickelung gehörigen Affektion ist noch zu gedenken, von der Virchow meinte, dass sie zwischen den eigentlichen lokalisierten Geschwülsten und der Polysarcie stehe. Es kommt in nicht seltenen Fällen bei Männern im mittleren Lebensalter zu einer mächtigen Fettwucherung rings um den Hals, sog. Lipoma annulare colli, bei der sich subkutan, innerhalb und unter den Fascien und intermuskulär Fettgewebe in exzessiver Weise ablagert. Dieser in seiner Ätiologie unaufgeklärte Vorgang ist unter der Bezeichnung Madelungscher Fetthals allgemein bekannt.

4. Chondroma.

Das Auftreten von Knorpelgewebe in Geschwulstform belegt man mit dem Namen Chondroma. v. Rindfleisch setzt dabei voraus, dass das geschwulstartig entwickelte Knorpelgewebe an Stellen auftrete, an welchen normalerweise kein Knorpel sein sollte; damit sind die später zu erwähnenden Ekchondrosen (Auswüchse praeexistierender Knorpel) als einfach hyperplastische Neubildungen von der Liste der echten Geschwülste gestrichen und der Name Chondrom lediglich für die heteroplastischen Knorpelgewächse reserviert. Es muss zugegeben werden, dass es kaum möglich ist, die Grenze zu bestimmen, wo die hyperplastischen kleinen knorpeligen Auswüchse der Epiphysen sich scheiden von den ebenda vorkommenden grösseren knorpeligen Gewächsen (Ekchondromen) mit grösserer Selbständigkeit und bedeutenderer Wachstumstendenz — an den beiderseitigen Extremen wird man aber dennoch zur Konstatierung eines wesentlichen Unterschiedes

gelangen. Wir sind der Schwierigkeit, hyperplastische und echt geschwulstmässige Neubildungsvorgänge zu trennen, schon mehrmals begegnet, so z. B. bei der Trennung der Schleimhauthyperplasieen von fibrösen und myxomatösen polypösen Geschwülsten der Schleimhäute; bei Besprechung der Osteome werden ähnliche prekäre Momente hervortreten. So sehr wir geneigt sind, den Prozess der Geschwulstbildung als ganz wesentlich verschieden von allen übrigen Wucherungsvorgängen zu betrachten, so wenig können wir uns der Thatsache entheben, dass scheinbar viele und unmerkliche Übergänge existieren, die vom Gebiet der Hyperplasie in das der autonomen Tumoren führen. Davon wurde eingehender im allgemeinen Teil gehandelt.

Was nun die knorpeligen Neubildungen betrifft, so handelt es sich hier um tuberöse, lappige oder knollige Gewächse von beträchtlicher Härte, derber Elastizität und der für das Knorpelgewebe charakteristischen Opalescenz. Der lappige Bau der Chondrome hat gegenüber den ähnlich strukturierten Lipomen eine wesentlich andere Bedeutung, die auf den Wachtumsmodus der Knorpelgeschwülste ein interessantes Licht wirft. Während im Lipom die sämtlichen Läppchen und Lappen der Neubildung eine bestimmte, vorhin klar gelegte Beziehung zu einer höheren Einheit, zu einem Stammblutgefäss, erkennen lassen, ein Wachstum also durch innere Ausbildung gegeben ist, zeigt der Bau der Chondrome nichts dergleichen: im Gegenteil sind die Läppchen des Chondroms koordiniert, indem eines neben dem anderen für sich entstanden ist (v. Rindfleisch). Die Vergrösserung der angelegten Knorpelherde im Chondrom geschieht durch inneren Zuwachs, was man aus den gruppenweise und säulenartig angeordneten Knorpelzellen schliessen darf; daher wachsen auch die Knorpelgeschwülste gewöhnlich in der Weise expansiv, dass sie die Nachbargewebe einfach verdrängen. Nur wenn die Knorpelmassen in die Lymphspalten oder Venen gelangen, schieben sie sich innerhalb dieser Bahnen langsam in die Umgebung vor, gewöhnlich, wie mir scheint, ohne die Kontinuität des Wachstums aufzugeben. Zwischen den auf vielen Strassen zugleich vordringenden und sich hier vergrössernden Knorpelherden wird das Nachbargewebe eingeschlossen und geht durch Kompressionsatrophie grossenteils zu Grunde (Fig. 20).

Die Ernährungsverhältnisse im Chondrom sind auch ganz eigenartig: da es dem Knorpel an eigenen Blutgefässen fehlt, und die ganze Ernährung lediglich von der Oberfläche her durch Saftströmung erfolgt, erscheinen die einzelnen Ernährungsterritorien der Knorpelgeschwulst nur von geringer Grösse. Nur selten, und gewöhnlich erst dann, wenn weitere Metamorphosen in den Chondromen beginnen, wachsen, ähnlich wie bei der physiologischen, endochondralen Knochenbildung, Gefässe in die Knorpelmassen hinein und etablieren hier ein System von blutführenden Markräumen.

Mikroskopisch entspricht dem erwähnten lappigen Bau der Chondrome eine Einteilung in Konglomerate von meist nicht umfangreichen, kugeligen, eiförmigen, walzenartigen oder gewundenen cylindrischen Körpern, die aus Knorpelsubstanz bestehen, und die durch verschieden reichliches (Blutgefässe führendes) Bindegewebe umschlossen und zusammengehalten werden. Bezüglich der Knorpelsubstanz kommen alle bekannten Formen derselben vor: also hyaliner Knorpel, Bindegewebsknorpel (sog. Faserknorpel), elastischer Knorpel (mit elastischen Fibrillen), Netz- oder Sternzellenknorpel. Gewöhnlich gehen die meist hyalinen Knorpelinseln (Fig. 21) an der Peripherie in faserigen Knorpel über; das dann noch weiter peripher gelegene umhüllende Bindegewebe stellt eine Art von Perichondrium dar; hier verlaufen auch die ernährenden Blutgefässe. Die Knorpelzellen zeigen je nach der Beschaffenheit der Knorpelsubstanz grosse Verschiedenheiten: entweder sind sie rund, oval, oder spindelig, oder es finden sich anastomosierende spindel- und sternförmige Zellen (in einem System feiner Kanälchen mit erweiterten Knotenpunkten gelegen) in einer homogenen Grundsubstanz verteilt; bald liegen die Zellen, jede für sich, in einer gut ausgebildeten Knorpelkapsel, bald liegen mehrere Zellen in eine Kapsel eingeschlossen, bald sind die Kapseln gross, bald klein, bald unvollkommen oder fehlend. Auch mehrkernige Knorpelzellen kommen gelegentlich vor. Wo das Chondrom im Wachstum begriffen ist, finden sich Knorpelzellen haufenweise dichter gelagert, nicht selten, wie erwähnt, in einer Art von säulenförmiger Anordnung.

Über die Verteilung der Saftbahnen im Knorpel sowie in den Knorpelgeschwülsten ist noch wenig bekannt. Ein von v. Rindfleisch

und dem Verfasser untersuchtes Chondrom der glandula submaxillaris lehrte in dieser Hinsicht, dass ein sehr vollkommenes System feinster lymphatischer Spalten einerseits die einzelnen Zellterritorien ringförmig umging, andererseits nach aussen, also nach der Oberfläche der Knorpelkörper hin, mehr und mehr breiter werdende Lückenwerke darstellte; mit den letzteren hingen die perizellulären Saftkanälchen innig und vielfach zusammen; von den perizellulären Spalten schienen auch feinste Ausläufer ins Innere der einzelnen Knorpelhöhlen zu ziehen.

Von Mischformen des Chondroms sind zu nennen: das Fibrochondrom, das Chondrolipom und das Chondromyxom; das Osteochondrom ist eine Geschwulst, die von vornherein Knorpel und Knochen hervorbringt, und ist von den sekundär verknöchernden Chondromen (s. d.) wohl zu unterscheiden.

Die zelluläre Varietät des Chondroms heisst Chondrosarkom, bei welch letzterem wiederum häufig neben dem Knorpelgewebe auch Knochengewebe auftritt: Osteochondrosarkom. Man darf freilich nicht ein im fertigen oder unausgebildeten Knochen wachsendes und den Knochen destruierendes gewöhnliches Sarkom ein Osteosarkom bezw. Osteochondrosarkom nennen, deshalb, weil sich in der Geschwulst knorpelige, osteoide und knöcherne Bälkchen finden; diese knöchernen und knorpeligen Einlagerungen entsprechen in solchen Fällen den zersprengten Bälkchen der vom Sarkom durchwachsenen Skeletteile und haben mit der Sarkombildung selbst gar nichts zu thun, wobei berücksichtigt werden muss, dass die durchwachsenen Skeletteile sich an einer reaktiven, entzündlichen Wucherung beteiligen können. Von einer richtigen Mischgeschwulst darf nur gesprochen werden, wenn es eine wesentliche Eigenschaft der Geschwulst ist, einerseits ein Sarkomgewebe, andererseits Knochen bezw. Knorpelgewebe zu produzieren.

Besondere Bedeutung beanspruchen die knorpeligen Mischgeschwülste in den Speicheldrüsen (besonders in der Parotis) und in den Hoden — hier vereinigen sich die verschiedensten Formen der Bindesubstanzen mit endothelialen oder drüsigen Wucherungen zu ganz kompliziert gebauten Neubildungen, deren Besprechung später zu erfolgen hat.

Das Auftreten der Knorpelgewächse wird bemerkenswerter Weise vorwiegend im jugendlichen Alter, vor allem gegen die Pubertätsperiode beobachtet; eine Reihe von Knorpelgeschwülsten kommt sogar kongenital vor. Häufig ist auch multiple Entwickelung, und gerade hierbei haben statistische Erhebungen zur Feststellung eines gewissen Grades von erblicher Disposition geführt (Weber). Ätiologisch werden für viele Chondrome des Skeletsystems (und zwar sowohl für die peripher als die central gelegenen) seit Virchow Störungen der Knochenentwickelung während der Wachstumsperiode, vor allem bei der Ossifikation angenommen; besonders die Rachitis führt nicht selten zu oft sehr entfernten Verlagerungen von Knorpelinseln jenseits der hier ja stets unregelmässigen Verknöcherungszone in die Diaphyse. Verfasser hat solche Versprengungen in grossem Umfang nachweisen können; die versprengten Knorpelinseln lagen zum Teil in der Mitte der Diaphyse, in der an Knochenbälkchen ganz armen Markhöhle. Auch nach der Peripherie des Knochens hin können bei der Rachitis solche Versprengungen vorkommen. Virchow führt darauf eine grosse Reihe der Ekchondrosen zurück, besonders diejenigen, die später wirklich verknöchern und an der Oberfläche einen knorpeligen Überzug behalten (kartilaginöse Exostosen). Ausser Virchow haben v. Recklinghausen, Hanau, Zeroni u. A. Beweise für die besprochene Entstehung der Knorpelgeschwülste beigebracht. Ich glaube, dass diese Ansichten vor allem für die umschriebenen Knorpelneubildungen gelten, die im Bereich eines oder mehrerer Knochen im Lauf von Jahren nacheinander entstehen, bis zur Pubertätszeit wachsen und dann gewöhnlich unter partieller Verknöcherung zum Stillstand kommen. Dieser Verlauf ist ganz eigenartig und lässt diese Gruppe von Knorpelneubildungen in mehr als einer Beziehung in einen gewissen Gegensatz zu den an deren Knorpelgeschwülsten bringen. Im Übrigen wäre es nicht ratsam, die Virchowsche Anschauung allzusehr zu verallgemeinern — man muss auch daran denken, dass bei der primären Anlage des Skelets und während der embryonalen Wachstumsperiode Störungen eintreten können, die später der Ausgang solitärer und multipler Chondrome werden. Für die grosse Reihe der sog.

heterologen Chondrome sind, wie noch gezeigt werden wird, in der That entwickelungsgeschichtliche Störungen und damit verbundene Transplantationen von Knorpelkeimen mit gutem Grund als ätiologisch wichtig bezeichnet worden; hier ist also die Knorpelgeschwulst schon in fötu angelegt. Es wird Sache genauer Untersuchung in jedem einzelnen Falle sein, ob man auf einen kongenitalen Ursprung oder auf eine erworbene Störung zurückgreifen muss.

Einen hochinteressanten Fall von multipler Chondrombildung an Händen und Füssen in seltenster Ausdehnung und von bizarrster Form hat v. Recklinghausen mitgeteilt. Hier hatte sich die Knorpelneubildung mit multiplen, kavernösen, phlebogenen Angiomen, die ihrerseits massenhafte Venensteine beherbergten, kombiniert. Der Zustand nahm vom 6. Lebensjahr seine Entwickelung, erfuhr in der Pubertätsperiode wesentliche Beschleunigung und erreichte mit dem 22. Jahr seinen vorläufigen Abschluss. Die Chondrome bestanden aus zellenreichem, hyalinem Knorpel, der sehr gefässarm war und vielfach Erweichungen aufwies; ein Teil der knolligen Tumoren der Phalangen war von einer subperiostalen Knochenschale peripher umschlossen. Die Erweichungen waren nicht myxomatös, wie bei den gewöhnlichen Arten der Chondrome, sondern sie glichen den Zerklüftungen und cystösen und asbestartigen Degenerationen, wie man sie an den persistierenden Knorpeln der Rippen, Ohren, Luftröhren antrifft. Die Verkalkungsvorgänge an den Chondromen waren gering, Verknöcherungen fehlten. v. Recklinghausen wirft die für die Entwickelung von Chondromen sehr wichtige Frage auf, ob es sich hier nicht um Störungen in der ersten Entwickelung des Knochens aus seiner knorpeligen Anlage handeln möchte, um Störungen, deren Grund v. Recklinghausen in einer mangelhaften Entwickelung (Aplasie) der Blutgefässe sucht. Für die letztere sprach in dem v. Recklinghausenschen Falle die Anwesenheit der kavernösen Geschwülste, die aus einer excessiven passiven Dilatation der Venen und der ihnen zugehörigen Vasa vasorum entstanden waren; auch für eine mangelhafte Ausbildung des Kapillarsystems innerhalb der erkrankten Bezirke konnten Beweise beigebracht werden. Die supponierte Aplasie des Gefässsystems musste eine richtige Knochenbildung hintanhalten, zumal ja der Ersatz des embryonalen Knorpels durch definitive Knochensubstanz innerhalb der Wachstumsperiode hauptsächlich auf einer reichlichen Vaskularisation beruht.

Die Mitteilungen über traumatische Entstehung von Knorpelgewächsen sind in dem Sinne aufzufassen, dass eine bis dahin latente örtliche Disposition durch das Trauma evident wird. Das gilt für die wirklichen Geschwülste; umschriebene kleinere Knorpelauswüchse entstehen allerdings oft direkt unter dem Einfluss eines mechanischen Reizes.

Metamorphosen regressiver Natur erleben die Knorpelgeschwülste überaus häufig: das bringen schon die kompli-

zierten Ernährungsverhältnisse mit sich. So kommt es in grossen Chondromen infolge von allgemeinem Wachstumsdruck in den centralen Gebieten zur Kompression der zwischen den Knorpelläppchen disponierten Gefässe und damit zur Verödung der betroffenen, ausser Ernährung gesetzten Abschnitte. Die eingetretene Ernährungsstörung macht sich geltend in Erweichungen des Knorpels, die unter Zerfaserung und Zerklüftung der Knorpelgrundsubstanz und unter Aufnahme grosser Flüssigkeitsmengen (auch unter Verflüssigung der Grundsubstanz selbst zu einer muzinösen Flüssigkeit), neben fettiger Degeneration der Knorpelzellen zur Bildung von Cysten und von grösseren, unregelmässig buchtigen Höhlen führen können — Chondroma cysticum. Da die Erweichung zunächst central in den einzelnen Läppchen beginnt und nach der Peripherie fortschreitet, entstehen anfangs mehrere kleine Höhlen, die später konfluieren.

In anderen Fällen kommt es zu einer Art schleimiger Metamorphose des Knorpelgewebes (Chondroma myxomatodes); die aus ihren Kapseln bei dem Erweichungsprozess befreiten Knorpelzellen wandeln sich in sternförmig verästelte Gebilde um und erscheinen in einer faserig-schleimigen Grundsubstanz verteilt. Es ist fraglich, ob man es hierbei mit einfach regressiven Vorgängen zu thun hat, oder mit einem metaplastischen Prozess, bei welchem das Knorpelgewebe in echtes Schleimgewebe überführt wird: Umwandlung des Chondroms in ein Myxom. (Metaschematismus — v. Rindfleisch).

Verkalkungen treten in Chondromen häufig auf, und zwar kann die Kalkinkrustation (kohlensaurer, phosphorsaurer Kalk) sowohl die Grundsubstanz als die Knorpelzellen betreffen; in letzterem Fall findet man den Kalk vorwiegend im Bereich der Knorpelzellenkapseln, wobei die Knorpelhöhlen eingeschweifte, zackige Konturen erhalten. Solch verkalkter Knorpel, der für das blosse Auge eine mörtelartig harte und bröckelige Beschaffenheit zeigt, erinnert daher in etwas an Knochengewebe. Um echtes Knochengewebe handelt es sich begreiflicherweise nicht. Übrigens kann nach des Verfassers Beobachtung ausser den Knorpelmassen auch das interstitielle Bindegewebe zwischen den Läppchen des Chondroms der Verkalkung anheimfallen.

Verkalkt die Grundsubstanz, so erscheinen Kalkkrümel (rundlich-eckige, bei durchfallendem Licht schwarze, bei auffallendem Lichte glänzend weisse Körperchen) in die Grundsubstanz eingelagert, wodurch letztere zunächst verdunkelt wird, bei immer dichter werdender Einlagerung aber, durch Verschmelzung der Körnchen, ein homogenes, glänzendes Aussehen gewinnt (ähnlich der Knochengrundsubstanz). Da bei diesem Vorgang die Grundsubstanz nach vollendeter Verkalkung genau dasselbe Volumen hat, wie vorher, ist es nicht denkbar, dass die Kalkkrümel neben der eigentlichen Grundsubstanz aufgetreten sind, also etwa zur Grundsubstanz hinzugetretene richtige Kalkkrystalle darstellen, sondern ein jedes Kalkkrümel ist Grundsubstanz + Kalksalzen. Ist in Chondromen lediglich die Grundsubstanz verkalkt, so bilden sich zierliche, netzförmige, glänzende Figuren zwischen den Zellen. Wenn die Grundsubstanz des Faserknorpels verkalkt, dann entstehen kugelige Kalkkörper (Rokitansky), welche die Querschnitte verkalkter Fibrillen darstellen; das kommt in Enchondromen häufig vor.

Verkalken die Zellen, dann verdickt sich zunächst die Kapsel derselben und imprägniert sich entweder mit Kalkkrümeln, oder wandelt sich gleichmässig in eine bei auffallendem Lichte weisse, durchsichtige Substanz um. Mit successiver Verdickung der Kapsel wird der Raum für die Zellen enger und enger, und da die Kapselverdickung nicht gleichmässig in allen Teilen, sondern in Abständen erfolgt und kleine, trichterförmige Lücken ausgespart bleiben, so nimmt die Knorpelhöhle eine zackige, verästelte, an die Knochenhöhlen erinnernde Gestalt an. Sind auf solche Weise Kapseln und Grundsubstanz völlig verkalkt, so darf von einer direkten Verknöcherung des Knorpels geredet werden (unechtes Knochengewebe). Dies nach der von v. Rindfleisch gegebenen Darstellung.

Die wahre Verknöcherung der Chondrome, die teils an umschriebenen Stellen, teils in der ganzen Geschwulst verbreitet vorkommen kann, teils an der Peripherie zur Bildung einer Knochenschale führt, teils im Centrum oder im Körper der Geschwulst zugleich an vielen Punkten einsetzt, hält sich an das Schema der physiologischen Knochenentwickelung, indem sich vor allem eine Vaskularisation des Knorpels entwickelt. Damit ist die Bildung von richtigen Markräumen gegeben, von denen aus die Verknöcherungsprozesse eingeleitet werden (Chondroma ossificans [Fig. 22]). Dabei löst sich ein Teil des Knorpels auf, und mischen sich die freigewordenen Knorpelzellen dem Markgewebe bei; ein anderer Teil verkalkt und wandelt sich in Knochen um. Es kann auf dem Wege der direkten und indirekten Knochenbildung die Umwandlung einer Knorpelgeschwulst in ein Osteom, in eine Knochengeschwulst, bewirkt werden.

Eine bedenkliche Komplikation stellt der Aufbruch eines Chondroms dar; gewöhnlich sind es erweichende, im subkutanen Gewebe wuchernde Knorpelgeschwülste, welche die Neigung haben, die Haut zu durchbrechen, oder besser gesagt, über welchen die

Haut infolge von Druckatrophie, Zirkulationsstörungen oder entzündlichen Prozessen defekt wird. Es entsteht auf diese Weise ein sogenanntes atonisches Geschwür, das um so weniger Neigung zur Rückbildung zeigt, als ja die im Grunde des Ulcus blossliegende Knorpelmasse, wie bekannt, eine sehr spärliche Gefässversorgung besitzt. Der lenteszierende Verlauf der entstandenen Ulzeration bedingt die Gefahr der septischen Infektion und des gangränösen Zerfalls: verjauchendes Chondrom.

Die Knorpelgeschwülste sind vorwiegend gutartige Neubildungen, jedoch sind selbst von ganz reinen Chondromen metastatische Verschleppungen durchaus nicht selten bekannt geworden. Dabei bezeichnet gewöhnlich das Venensystem die Strasse des sekundären Wachstums. Es ist seit Virchow bekannt, dass die Knorpelgeschwülste häufig in Venen einbrechen; besonders disponieren die grossen Chondrome des Beckens, seltener die des Oberschenkels zu solchem Einbruch. Kürzlich hat Ernst ein Chondrom der Wirbelsäule gezeigt, welches von den Plexus- und Spongiosavenen der erkrankten Wirbelkörper durch Vermittelung der Lumbalvenen in die Nebennieren-, Samen-, Zwerchfellvenen, in die Vena azygos eingewachsen war und die Vena cava inferior bis hinauf in den Vorhof des rechten Herzens erfüllte; die Knorpelmasse war dann, mit alleiniger Aussparung der Herzhöhlen, in den Lungenarterien kontinuierlich weiter gewuchert. In anderen Fällen finden sich bei Chondromen diskontinuierliche metastatische Eruptionen, vor allem in der Lunge — auch hier werden die Knorpelkörper in den Venen angetroffen (Fig. 20). Man wird sich diese Art der Metastasenbildung durch Loslösung einzelner Teilchen von den am Orte der Primärgeschwulst in den Gefässen wachsenden Knorpelmassen erklären dürfen. Erweichende Chondrome disponieren dazu besonders. Übrigens sind diese Dinge auch schon experimentell erforscht worden; gerade Knorpelgewebe zeigte sich nach experimenteller Transplantation in die Blutbahn an den Stätten seiner Ablagerung bis zu einem gewissen Grade wucherungsfähig. Freilich hat man eine geschwulstmässige Wucherung niemals erzeugen können; die Proliferation erreichte nur mässige Grade und sistierte schliesslich, worauf eine Resorption des Knorpelgewebes folgte.

Schliesslich sind auch Metastasen in Lymphgefässen und Lymphdrüsen bei Chondromen gefunden worden, sodass auch an

eine Verbreitung durch die Saftbahnen gedacht werden darf. Bei den Chondrosarkomen sind Metastasen nichts Unerwartetes, sie sind fast regelmässig vorhanden und oft sehr reichlich und verbreitet.

Die Knorpelgewächse werden allgemein in zwei grosse Gruppen eingeteilt, in die Ekchondrosen und in die eigentlichen Chondrome.

1. Die Ekchondrosen gehen von vorhandenen Knorpelflächen aus und stellen zumeist nur hyperplastische Wucherungen präexistierenden Knorpelgewebes dar. Nach v. Rindfleisch spricht dafür vor allem das Wachstum der Ekchondrosen, das einer dem embryonalen Vorbild folgenden Anbildung vom Perichondrium aus entspricht. Die meist multiplen, kleinen, rundlichen Auswüchse sitzen mit Vorliebe an den Epiphysen der Röhrenknochen, oder an den Rippenknorpeln, oder sie gehen von den knorpeligen Anteilen des Kehlkopfes und der Trachea aus. Verknöcherung solcher Ekchondrosen ist häufig und kann in geburtshelferischer Hinsicht bedenklich werden bei grösseren Neubildungen, die von den Symphysen des Beckens ihren Ausgang nehmen: hier findet man dann stachelige, harte Prominenzen, die zu der Bezeichnung der pelvis spinosa geführt haben.

Eine besondere Besprechung verdient die Ekchondrose des Clivus Blumenbachii. Nach Virchow geht dies höchstens kirschgrosse Geschwülstchen von jener Knorpelfuge aus, die zwischen Keilbeinkörper und Körper des os occipitis gelegen ist, und die erst gegen Ende des Wachstums verknöchert: daher Ecchondrosis sphenooccipitalis. Andere Autoren (Ribbert) leiten nach dem Vorgang H. Müllers die fragliche Ekchondrose von Resten der Chorda dorsalis ab; Ziegler nennt sie dementsprechend mit Ribbert ein Chordom. Birch-Hirschfeld bemerkt, dass die primäre Lage der kleinen Neubildung nicht der Lage der Chorda dorsalis (zentral innerhalb der genannten Knorpelfuge) entspreche, sodass man zum mindesten auf Versprengung von Chordaresten zurückgreifen müsse.

Ribbert hat über die Beziehung der Neubildung zu dem unterliegenden Knochen an entkalkten und gehärteten Schnitten nachgewiesen, dass der kleine Tumor unter der Dura ausgebreitet erscheint und am darunterliegenden Knochen oberflächlich gelegene Markräume ausfüllt; nach abwärts und nach den Seiten hin grenzt das Chordagewebe an Knorpel und dieses wiederum nach aussen an

spongiöse Knochensubstanz. Ein Übergang zwischen dem Chordagewebe der Geschwulst und dem angrenzenden Knorpel war nicht zu konstatieren.

Die Wucherung beginnt immer zuerst unter der Dura des Clivus Blumenbachii und durchbricht dann meist die harte Hirnhaut. Mikroskopisch enthält die Neubildung eigentümlich blasige Knorpelzellen (d. h. Zellen mit mehreren grossen oder vielen kleinen Vakuolen), zwischen denen das Protoplasma auf ein ganz schmales Netz ausgespannt ist, daher der Name Ecchondrosis physaliphora. Zwischen den Zellen findet sich nach Ribbert eine homogene Interzellularsubstanz; Gefässe fehlen. Das anfänglich überaus weiche Geschwülstchen kann späterhin verknöchern.

Ausser vom Skelet gehen Ekchondrosen von den knorpeligen Anteilen des Respirationstraktus aus. Bei den zumeist multiplen Ekchondrosen der grossen Luftwege (Kehlkopf, Trachea, Bronchen) zeigt sich das Auftreten des Knorpels bemerkenswerter Weise sehr oberflächlich in der Schleimhaut, oft dicht unter dem Epithel und zwar (in der Trachea) nicht entsprechend der Lage der Knorpelringe, sondern über den Räumen zwischen denselben; über der hinteren knorpelfreien Trachealwandung sind niemals solche Ekchondrosen gefunden worden. Steudener, Chiari u. A. hatten keine Verbindung mit den präexistierenden Knorpeln nachweisen können; Eppinger, Ribbert, Mischaikoff fanden solche Brücken, die nach Ribbert aus einem modifizierten Bindegewebe bestehen. Später verkalken die in Rede stehenden Ekchondrosen zum Teil, oder sie gehen auf metaplastischem Weg in Knochen über. v. Recklinghausen, der einen eklatanten hierher gehörigen Fall untersuchte, meint, dass der Ausgang von physiologischem Knorpelgewebe sicher sei und dass es sich wohl um Metaplasie gewisser perichondraler, in die Schleimhaut ausstrahlender Bindegewebsstränge in Knorpel und Knochen handle; dafür spreche der Umstand, dass das Knorpelgewebe der kleinen Tumoren nicht hyalin, wie das der Trachealknorpel sei, sondern ein Faser- oder Netzknorpel.

2. Die Chondrome. Sie gehen vorwiegend vom Skelet aus, und zwar entweder vom Periost oder von der Marksubstanz (Ekchondrome, Enchondrome). Bei den Chondromen, die vom Knochensystem ausgehen, ist, wie bei den Ekchondrosen, primär multiples Auftreten beobachtet; meist macht sich die Wucherung schon in früher Lebenszeit bemerkbar. Besonders häufig sind befallen die Phalangen der Hände, seltener die der Füsse; hier können mächtige, knollige und in grosser Anzahl entwickelte Geschwülste, die gewöhnlich vom Mark ausgehen und die Knochenrinde auftreiben (v. Rindfleisch), zu unglaublichen Verstellungen der normalen Form Veranlassung geben. Ferner treten an der Schulter und am Becken, an letzterem oft sehr umfangreiche Chondrome

auf. Mikroskopisch zeigen die Knochenchondrome nach Virchow viel und oft sehr dichte Interzellularsubstanz, die zuweilen leicht streifig ist. Die Zellen haben hier meist keine Kapsel; sie sind rund, länglich, spindel-linsenförmig, mit Fortsätzen versehen; an Elementen der letzteren Art hat Virchow bei frischen Enchondromen Gestaltsveränderungen wahrgenommen.

Den Chondromen des Skelets stehen die der Weichteile gegenüber; bezüglich der Entstehung der letzteren muss auf entwickelungsgeschichtliche Versprengung von Knorpelkeimen rekurriert werden. Aber nur, wenn ein solch aberrierter Keim unter fortschreitendem Wachstum eine geschwulstmässige Entwickelung erfährt, darf man von Chondrom sprechen. In dieser Hinsicht herrscht grosse Willkürlichkeit und oft hat die Anwesenheit von Knorpelstückchen in irgend einem Organ zur ganz unberechtigten Diagnose Chondrom geführt. Ähnliches geschieht bei wirklich geschwulstmässigen Bildungen, wenn in dem Hauptgewebe der Neubildung etwa da und dort Stückchen von Knorpelgewebe eingeschlossen sind; ist dies beispielsweise in einem Fibrom der Fall, so hört man nicht selten von Fibrochondrom sprechen — ganz ohne Berechtigung, denn diese Bezeichnung setzt voraus, dass das Knorpelgewebe sich mit dem Bindegewebe in geschwulstmässiger Wucherung befindet: knorpelhaltiges Fibrom wäre in dem angezogenen Falle die richtige Diagnose. Unter den in der Literatur zerstreuten Fällen von Weichteilchondromen sind daher viele keine echten Knorpelgeschwülste.

Was nun die supponierte Keimversprengung anlangt, so weisen Chondrome der Parotis, der Submaxillaris und des Halses auf einen Zusammenhang mit den Kiemenbögen hin; aurikulare Chondrome lassen an versprengte Teile der Ohrknorpel denken (Virchow), da sie aus Netzknorpel bestehen und elastische Fasern wie der Ohrknorpel enthalten, oder sie hängen möglicherweise ebenfalls mit den embryonalen Spalten des Gesichts bezw. den Kiemenbögen zusammen (Chiari, Kostanecki und Mielecki); primäre Knorpelgeschwülste der Lunge bezieht man auf verirrte Keime der Bronchialknorpel, solche der Trachea und des Kehlkopfs auf Versprengungen der physiologischen

knorpeligen Anteile dieser Organe, solche der Brustdrüse auf verirrte Teile der Rippenknorpel.

Verfasser hat ein wallnussgrosses hyalines Chondrom der Lunge untersucht in einem Falle von bedeutender Anthracosis. Für die frühe Entstehung dieser Geschwulst konnte das völlige Fehlen von Lungenschwarz innerhalb der von der Geschwulst eingenommenen Lungenpartien geltend gemacht werden.

Die Lungenchondrome dürfen nicht mit den in diesem Organ vorkommenden sehr derben, weissen, knorpelähnlichen Bindegewebsneubildungen verwechselt werden, die sowohl in der Pleura und dann meist multipel, als auch in der Umgebung der Bronchen (v. Rindfleisch, Rokitansky) vorkommen, und gleich den Chondromen verkalken und verknöchern können. In diesen oft recht umfangreichen sog. „knorpeligen Wucherungen der Pleuren", die ganz den bekannten derben, buckeligen Verdickungen der Milzkapsel gleichen, findet sich ein homogenisiertes, kernarmes Bindegewebe.

Das in den Geschlechtsdrüsen so häufig geschwulstmässig vorkommende Knorpelgewebe deutet auf die entwickelungsgeschichtlichen Beziehungen dieser Organe zu den Urwirbeln hin. In den Hoden wuchert das Chondrom mit Vorliebe in den Lymphgefässen (Orth). Die zuletzt erwähnten Geschwülste der Hoden und Ovarien sind aber, wie bereits erwähnt, häufig keine reinen Knorpeltumoren, sondern komplizierte Mischgeschwülste, die eine Absprengung sehr verschiedenartiger Keime der Bindesubstanz- und Epithelreihe vermuten lassen. Auch die Chondrome der Parotis sind zumeist Mischgeschwülste; hingegen die der Submaxillaris gewöhnlich reine Chondrome. Ich habe unter den letzteren einmal die Kombination mit Endotheliom gesehen (s. später). Wo sich neben dem Knorpel endotheliale Wucherungen fanden, hat man vielfach an die Möglichkeit gedacht, dass das Endothel Knorpelsubstanz produziere. Verfasser hat Derartiges niemals konstatieren können.

Die Weichteilenchondrome zeigen mikroskopisch vorzugsweise hyalinen Knorpel, seltener Faserknorpel. Die Zellen sind gross, rund, oder oval, oder länglich, und haben fast stets Kapseln: diese letzteren sollen nach Virchow beim Faserknorpel dünner sein, als beim Hyalinknorpel.

Nähere Mitteilung über die Beschaffenheit versprengter Knorpelkeime und ihre Beziehungen zur Geschwulstbildung macht Deichert, der Knorpel- und Knochenbildung in den Tonsillen studierte. Orth hatte bereits bei einem 59jährigen Manne und einem zweijährigen Kinde solche Befunde erhoben. Deichert fand bei Individuen verschiedenen Lebensalters in den Tonsillen bei intaktem Follikelapparat symmetrisch Knorpel- und Knochenstücke

in Maschen des interstitiellen derben Bindegewebes; die Stücke waren in der ganzen Tonsille verbreitet, vorzüglich in der Tiefe um die Lakunen angehäuft; sie erreichten nirgends die Oberfläche des Organs. Der Knorpel war hyalin, an der Grenze gegen das Bindegewebe zartfaserig und zeigte metaplastische Verknöcherung; an den Zellen waren Neubildungsvorgänge unzweifelhaft; stellenweise hatte der Knorpel embryonalen Charakter, war zellreich und hatte ein deutliches Perichondrium; andererseits waren regressive Metamorphosen vorhanden. Die knöchernen Partieen umschlossen Räume, welche Markzellen enthielten, zeigten Vorgänge der Apposition unter Mitwirkung von aufsitzenden Osteoblastenreihen, ferner Prozesse der lakunären Resorption mit Osteoklasten. Trotz nachgewiesener Wucherungsvorgänge sieht Deichert von der Bezeichnung Chondrom ab — und das mit vollem Recht. Die Herkunft des Knorpel- und Knochengewebes in den Tonsillen wird von Deichert auf Grund entwickelungsgeschichtlicher Erwägungen auf den Knorpel des zweiten Schlundbogens, der schon während der Fötalperiode Ossifikationspunkte enthält, bezogen; bei seiner Rückbildung können Stücke an die hintere Peripherie der im Bereich der zweiten Kiemenspalte sich entwickelnden Tonsillen versprengt werden.

Buttersack und Zahn äussern sich näher über kongenitale Knorpelreste des Halses. Diese haben ihren Sitz gewöhnlich über dem Musculus sternocleidomastoideus oder seitlich davon, und sind mit demselben mehr oder weniger verwachsen; sehr oft ist die Affektion doppelseitig, symmetrisch. Heusinger, Max Schultze, Virchow, Bidder beschrieben hierhergehörige Fälle, von denen Zahn im ganzen 12 aus der Literatur sammelte; bei Heusinger und Manz fand sich der Knorpel in der Wand von Kiemengangsfisteln, bei Virchow in der Wand einer Kiemengangscyste. Das weist auf die Beziehung zu den Kiemenbögen unzweideutig hin. Ausser dem Sitz spricht der Bau dafür, indem die Knorpelsubstanz teils embryonalen hyalinen Charakter hatte, teils aus Netzknorpel bestand. Zahn bespricht die Möglichkeit der Entwickelung solcher Knorpelreste zu Geschwülsten: ein langsames, mässiges Wachstum fand auch er in seinen Fällen, von denen einer junge Knorpelherde neben fertigem Knorpel zeigte. Von 12 Fällen hatte die Hälfte die Pubertätsperiode überdauert, ohne dass Geschwulstbildung eingetreten war. Zahn schlägt vor in Fällen von Geschwulstbildung angesichts der Beziehung zu den Kiemenbögen von branchiogenen Chondromen zu sprechen.

Eine interessante Abart des Chondroms ist das Osteoidchondrom Virchow's. Diese Geschwulstform geht zumeist vom Skelet aus und zwar von der Oberfläche des Knochens, wo sie zwischen Periost und Knochen ihre erste Entwickelungsstätte hat; von hier aus durchwächst sie bald die angrenzenden Teile nach allen Seiten und stellt sich somit von vorneherein als eine weniger gutartige Neubildung dar. Bei grösserer Ausdehnung sind die befallenen Röhrenknochen (Femur, Oberarm) spindelförmig aufgetrieben. Mikroskopisch findet sich vor allem in Blättern, Balken und Bälkchen sogenanntes Osteoidgewebe, d. h. ein unverkalktes

modifiziertes Knorpelgewebe mit sehr dichter Grundsubstanz und darin eingelagerten Knorpelzellen, die keine Kapsel besitzen und Übergänge zu der zackigen Form der Knochenkörperchen zeigen. In den Lücken des osteoiden Stützwerks verlaufen reichlich zarte Gefässe. Daher sind regressive Metamorphosen am Osteoidchondrom seltener. Es findet sich das typische Osteoidgewebe bei der Callusbildung, bei den sogenannten Osteophyten (s. d. später), in den Markräumen von Knochen, die aus dem Zustand der Spongiosa in den kompakten übergehen sollen, und überhaupt bei der Knochenentwickelung kurz vor der Ablagerung der Salze (v. Rindfleisch). Übrigens trifft man in den Osteoidchondromen häufig auch vollendete Knochenbildung neben osteoidem Gewebe. Da die Osteoidchondrome grossenteils in der zellulären Varietät, als Sarkome, vorkommen und, wie soeben erwähnt, neben Knorpel auch Knochenbälkchen produzieren, stellen sie ein grosses Kontingent zu der unter der allgemeinen Bezeichnung der Osteosarkome bekannten Geschwulstgruppe, von der später die Rede sein wird.

5. Osteoma.

Als Osteome dürfen nur solche Geschwülste bezeichnet werden, die durchweg und in allen Teilen aus Knochengewebe bestehen. An diesem von v. Rindfleisch mit besonderem Nachdruck ausgesprochenen Grundsatz ist umsomehr festzuhalten, als durch eine weitere Fassung der Definition des Osteoms bedenkliche Verwirrungen bezüglich der Benennung knochenhaltiger Geschwülste entstehen können und thatsächlich schon reichlich entstanden sind. Fast alle Geschwülste können in geringer oder grösserer Ausdehnung sekundäre Verknöcherungsprozesse eingehen, und es wäre durchaus ungerechtfertigt, in solchen Fällen die Bezeichnung „Osteoma“ anzuwenden; hier genügt das Epitheton „ossificans“, das man zu der Hauptbenennung der Geschwulst hinzufügt. Von einem richtigen Osteom verlangen wir mit Virchow, dass die Entwickelung dieser Geschwülste „regelmässig zu Knochenneubildung tendirt, dass sich diese Knochenbildung als die eigentliche Akme ihrer Entwickelung darstellt und nicht als ein blosser Zufall, der eintreten kann, aber nicht einzutreten braucht,

dass also die ganze Entwickelung von vornherein auf die Bildung von Knochensubstanz angelegt ist". Wir bezeichnen daher nur diejenigen Geschwülste als Osteome, bei denen wir die Ossifikation als das regelmässige, typische, man kann sagen, notwendige Ende ihrer Entwickelung erkennen.

Weiterhin ist zu berücksichtigen, dass eine grosse Reihe diffuser und umschriebener Knochenneubildungen entzündlichen Charakter hat oder in das Gebiet jener Wucherungsvorgänge gehört, bei denen, wie v. Rindfleisch sagt, der Entzündungsprozess in die Bahnen des physiologischen Wachstums gelenkt ist, bei denen sich Entzündung und Wachstum identifizieren und man den Gesamteffekt eines entzündlich beschleunigten oder gesteigerten, exzessiven Wachstums erhält — in das Gebiet der entzündlichen Hypertrophie oder Hyperplasie.

Schon bei den Chondromen trat das Bedürfnis, zwischen hyperplastischen und echt geschwulstmässigen Proliferationen des Knorpelgewebes strenger zu unterscheiden, unabweisbar hervor — noch mehr macht sich das aber bei den Knochenneubildungen fühlbar, so dass wir allen Grund haben, an der von Virchow gegebenen Einteilung in hyperplastische und heteroplastische Knochenwucherungen festzuhalten.

Es wird aus dem Folgenden ersichtlich sein, in welch mannigfaltiger Gestalt die pathologischen Knochenwucherungen auftreten können. Wir werden einerseits flachen, rundlichen, knolligen und sehr kompakten Geschwülsten, die zum Teil die Konsistenz des Elfenbeins besitzen, begegnen, andererseits auf spitzige, zackige, zerklüftete, porös-schwammige Neubildungen stossen, in denen zwischen der Knochensubstanz Markräume in wechselnder Ausbildung verteilt sind. Es ist unmöglich, in kurzen Worten von der Vielgestaltigkeit dieser Geschwulstgruppe eine annähernd zutreffende Schilderung zu geben. Ebenso wie die äussere Form und die innere Struktur ist der Sitz dieser Geschwülste variabel, indem sie bald im, bald auf, bald neben dem Knochen oder weit entfernt davon, bald ohne jeden Zusammenhang mit praeexistierender Knochensubstanz innerhalb der Weichteile in den verschiedensten Organen angetroffen werden. Alles das wird im Einzelnen alsbald genauer darzustellen sein.

Nach den vorhin gegebenen einleitenden Bemerkungen sind von der Liste echter autonomer Knochengeschwülste zu streichen und den hyperplastischen Knochenwucherungen anzugliedern:

1. Die sogenannten Osteophyten, d. h. schwammige, poröse, feinblätterige, meist flächenhaft ausgebreitete Auflagerungen auf praeexistierenden Knochenflächen [an den langen Röhrenknochen, am Schädel, besonders an der Innenseite des Schädeldaches (bei Schwangeren)], die aus einer entzündlichen Reizung und Wucherung des periostalen Gewebes hervorgehen.

Mikroskopisch findet man in ausgesprochenen Fällen zierliche Balken mit zackigen, seitlichen Auswüchsen, die gegenseitig in Verbindung stehen, oder riffige Knochenblättchen aus osteoidem und richtigem Knochengewebe. Zwischen diesem Gerüst sind gewöhnlich weite Markräume entwickelt, die ein lockeres, maschiges, nicht sehr zellreiches Bindegewebe mit zarten Gefässen aufweisen (s. Fig. 23). Im Beginne der Neubildung erkennt man bei den Osteophyten des Schädeldachs deutlich, dass der Prozess mit einer Proliferation von gefässreichem Keimgewebe an der Aussenfläche der Dura (vorzüglich im Bereich der Stirn- und Hinterhauptsbeine) beginnt; ein überaus zierliches Labyrinth von feinsten, verschlungenen Sulcis meningeis ist dann an der Schädelinnenfläche eingegraben, während dazwischen neugebildete, weisslich-rötliche osteoide Substanz aufgelagert erscheint und die Furchen der vielen zarten Gefässchen um so deutlicher hervortreten lässt.

2. Die umschriebenen oder diffusen Knochenneubildungen, die teils vom Periost, teils vom Knochen selbst, und hier insbesondere von der Spongiosa (Marksubstanz) ihren Ausgang nehmen und ganz allgemein als Hyperostosen bezeichnet werden.

In der nächsten Umgebung osteomyelitischer Herde kommt es häufig zu diffusen Verdichtungen der spongiösen Knochensubstanz und entsprechender Verödung der Markräume, die man mit dem Namen der Osteosklerose belegt. Mehr cirkumskripte Knochenneubildungen im Innern des Knochens werden Enostosen genannt. In anderen Fällen tritt ohne engere Beziehungen zu einem nachweisbaren lokalisierten Entzündungsherd eine weitverbreitete periostale und enostale Knochenneubildung auf, die zu ganz erheblicher Verdickung und Volumszunahme eines

ganzen Knochens führen, und durch bizarre periostale Auflagerung höchst abenteuerliche Verunstaltungen des betreffenden Skeletstückes (insbesondere der langen Röhrenknochen) erzeugen kann: in solchen Fällen spricht man von einer allgemeinen periostalen und enostalen Hyperplasie· oder Hypertrophie des Knochens oder auch von einer diffusen allgemeinen (inneren und äusseren) Hyperostose.

Umschriebene Knochenneubildung an der Oberfläche des Knochens bezeichnet man als Exostose.

Die Exostosen sind entweder platte oder tuberöse, kugelige, kolbige oder schwammige, tuffsteinartige oder stalaktitenförmige, stachelige Auswüchse der Knochenoberfläche. Sie kommen an allen Stellen vor, sitzen aber gerne im Bereich der Ansätze von Muskeln, Sehnen, Fascien und Bändern (fasciale, tendinöse, ligamentöse Exostosen). Die linea aspera femoris ist z. B. ein recht bevorzugter Entwicklungsort für unregelmässige exostotische Neubildung. Die flachen, knopfartigenen, glatten Exostosen gehen hingegen häufiger von platten Knochen, vor allem vom Schädeldach aus.

Bemerkenswert ist, dass die Exostosen nicht nur multipel (an Extremitätenknochen, an der Wirbelsäule, am Schädeldach, im Kehlkopf und der Luftröhre), sondern auch symmetrisch auftreten; auch spielt die Vererbung eine Rolle, indem oft bei mehreren und vorwiegend männlichen Gliedern eines Stammbaumes die Disposition zu solch pathologischen Knochenbildungen hervortritt (Heymann, Reinecke). Man wird angesichts dieser Thatsachen denjenigen Autoren beipflichten müssen, die in solchen Fällen auf eine tiefergreifende Störung der Skeletentwickelung und des Skeletwachstums rekurrieren und geradezu von Wachstumsexostosen sprechen (Exostoses de croissance).

Wenn demnach ein nicht unbeträchtlicher Teil der Exostosen auf erblicher Disposition beruht, und damit der kongenitale Ursprung für diese Neubildungen sehr wahrscheinlich ist, darf dennoch nicht übersehen werden, dass für einen andern Teil die Virchowsche Ansicht zu Recht besteht, die auf rachitische Störungen verweist (s. b. Chondrom). Es wird in den einzelnen Fällen schwer sein, die Entscheidung zu treffen, welche Entstehungsweise zutrifft.

Kleinere (solitäre und multiple Knochenauswüchse) entstehen übrigens auch infolge traumatischer Einwirkung im Bereich von Verletzungen der Knochen durch Stoss und Hieb, auch in der Umgebung von Frakturstellen. Bei diesen erworbenen Exostosen ist der Zusammenhang zwischen Trauma und Knochenneubildung klar und eindeutig. Ebenso leicht zu verstehen sind die oft recht mannigfaltigen periostalen Knochenwucherungen in der Peripherie von oberflächlichen Geschwüren (Nekrosen) der Knochen z. B. bei Syphilis, Tuberkulose, Rotz etc. In allen den genannten Fällen hat man es mit einer entzündlichen Knochenneubildung zu thun.

Sind die Exostosen mit dem Knochen fest verbunden, so spricht man von kontinuirlichen Exostosen; sitzen sie innerhalb der Schichten des periostalen Gewebes, so haben wir bewegliche, gegen den Knochen verschiebliche Neubildungen vor uns; sind sie neben dem Knochen gelagert, ausserhalb des Periosts und ohne Verbindung mit dem letzteren, so nennt man sie parostale, liegen sie noch weiter entfernt zwischen Sehnen oder Muskeln, diskontinuierliche Ostosen.

Die Anlage zu solch diskontinuierlicher Knochenbildung besteht wahrscheinlich immer in fötalen oder während des Knochenwachstums eingetretenen Versprengungen periostaler Keime; öfters löst ein Trauma das Wachstum aus, so dass es zu einer hyperplastischen Entwickelung solcher bis dahin latenter Keime kommt, die bis zu einem gewissen Grade gedeiht und dann sistiert. Aus solchen versprengten Knochenkeimen können übrigens gelegentlich, aber sehr selten, umfangreichere Neoplasmen mit fortschreitender Wachstumstendenz entstehen, die dann nicht mehr in das Gebiet der Hyperplasie gehören, sondern den eigentlichen Knochengeschwülsten zugerechnet werden müssen (s. d. später). Nicht selten setzt das stärkere Wachstum der aberrierten Keime mit gewissen Lebensperioden ein (Pubertät).

Je nach dem Bau der Exostosen unterscheidet man: Erstens eine Exostosis spongiosa, die ein schwammiges Gefüge (aus Knochenbälkchen und zwischengelegenen Markräumen) ähnlich der spongiösen Substanz normaler Knochen aufweist; dabei ist die Neubildung an der Oberfläche häufig mit einer dichter gefügten

Rindenschicht versehen. Zweitens eine Exostosis eburnea, bei welcher die Knochensubstanz in vollkommenster Festigkeit und Dichte, ähnlich dem Elfenbein, entwickelt ist; solche flachrundliche, weissglänzende, periostale Neubildungen sieht man am häufigsten von den Knochen des Schädeldaches ausgehen. (Exostosis clavata.) Drittens ist die Exostosis cartilaginea zu erwähnen, die gewöhnlich in der Umgebung der Epiphysenenden der langen Knochen beobachtet wird und, ähnlich den Gelenkflächen, mit einem knorpeligen Überzug an der freien Fläche versehen ist. Diese Exostose geht entweder vom Rande der Gelenkfläche selbst oder von dem Knorpelstreifen zwischen Epiphyse und Diaphyse aus; sie ist also primär eine Ekchondrose, für welche eine kongenitale Anlage sehr wahrscheinlich ist. Der Knochen entwickelt sich dabei erst sekundär nach dem Schema der endochondralen Knochenbildung mittels ausgiebiger Vaskularisation aus einer knorpeligen Vorstufe (ossifizierende Ekchondrose). Man sieht an dem Beispiel der Exostosis cartilaginea, wie wenig natürlich die (in gewisser Hinsicht freilich erwünschte) Einteilung der Hyperplasieen des Knochensystems in Hyperplasieen des Knorpel- und des Knochengewebes ist. „Der Knochen vergrössert sich nur, indem er seinen Muttergebilden in ihren Wucherungen folgt; diese sind das eigentlich Produzierende, diese der Sitz der pathologischen Reizung, nicht der Knochen selbst" (v. Rindfleisch).

Das Wachstum der Exostosen ist also entweder an ein knorpeliges Vorstadium gebunden, oder es entsteht der Knochen aus Bindegewebe (Periost): knorpelig vorgebildete und bindegewebige Exostosen.

Dient das Periost als Matrix, so geht aus dessen innersten Schichten ein gefässhaltiges Keimgewebe hervor, welches osteoide Bälkchen bildet, die netzförmig verbunden sind; die Bälkchen entbehren zunächst der Kalksalze, auch sind die in die Bälkchen eingeschlossenen Körperchen noch nicht so zart verästelt, die Knochenhöhlen noch wenig gezackt. Später verkalken die Bälkchen und vergrössern und verdichten sich durch peripherische lamellöse Aufschichtung von Knochengewebe, welches letztere von den gefässhaltigen Markräumen aus gebildet wird; so kann durch successive Ausfüllung der Markräume eine spongiöse Exostose in eine kompakte verwandelt werden. Nach Virchow giebt es noch eine direkte Entstehung der kompakten Substanz, die er als Eburneation bezeichnet; sie findet sich bei den elfenbeinernen Exostosen des Schädels und ist dadurch ausgezeichnet, dass parallele Schichten von Knochengewebe auf

der Oberfläche eines kleinen Knochenauswuchses abgelagert werden, welche unmittelbar aus dem Periost hervorgehen. Diese Art des Wachstums erinnert, wie v. Rindfleisch bemerkt, an die Bildung des Zahnbeines, welch' letzterem sich in Entwickelung und Bau noch mehr jene vorhin erwähnte Exostosis clavata des Schädeldaches nähert (Fig. 25). Die unterhalb der Exostosen gelegene Knochenschicht kann sich durch Osteosklerose verdichten oder im Gegenteil rarefiziert werden, so dass im letzteren Falle schliesslich die Markräume einer spongiösen Exostose mit denen des darunter liegenden Knochens kommunizieren. Die Enostosen entstehen durch Wucherung und Ossifikation des Markgewebes. Enostotische Prozesse erregen, wenn sie nahe der Knochenoberfläche liegen, eine produktive Periostitis, die oft bis zur Bildung von Osteophyten fortschreitet: Kombination von enostaler und periostaler Neubildung. Alle diese Verhältnisse bringen es mit sich, dass in manchen Fällen die Entscheidung, von welchen Bezirken die Knochenwucherung primär ausgegangen ist, fast unmöglich wird.

Eine besondere, noch kurz zu erwähnende Form der Exostosenbildung ist die Exostosis bursata; diese ist zumeist eine Exostosis cartilaginea, sitzt daher gewöhnlich in der Nähe eines Gelenks und besitzt einen Schleimbeutel- resp. Synovialüberzug; letzterer hängt entweder mit der Gelenksynovialis noch zusammen, oder hat sich sekundär von ihr getrennt. Demnach sind diese Exostosen intraartikulär aus Ekchondrosen des Gelenkknorpels entstanden, haben die Gelenkkapsel ausgestülpt und sich allmählig teilweise oder völlig vom Gelenk abgeschlossen. v. Bergmann sah eine solche extraartikulär gewordene Exostose, die von einer mit hunderten von Reiskörperchen gefüllten Synovialkapsel umgeben war. v. Volkmann und Tillmanns beobachteten Ähnliches.

3. Gehören (zum Teil wenigstens) in das Gebiet der hyperplastischen Prozesse jene grösseren und sehr dicht gefügten Knochenneubildungen, die von den Gesichtsknochen ausgehen und als sogenannte centrale Osteome im Bereich der Stirn- und Oberkieferhöhlen, in der Orbita und Keilbeinhöhle gefunden werden. Nicht selten lässt sich hier direkt ein chronischer Reiz nachweisen, wie z. B. in einem Falle des Verfassers, wo sich eine mächtige Hyperostose der Kieferhöhle in der Umgebung eines in fehlerhafter Richtung entwickelten, verlagerten Zahnkeimes ausgebildet hatte. Überhaupt ist in dem Prozess der Zahnbildung und des Zahnwechsels ein wichtiges ätiologisches Moment für die „Osteom"-bildung an den Kiefern zu suchen. In der Umgebung retinierter und dislozierter Zähne kommt es dann zu ausgebreiteter Osteo-

sklerose und hyperplastischer Knochenwucherung (Enostose — innere Hyperostose). Diese Vorgänge sind aber, wie gesagt, vielfach von den Osteomen zu trennen. Gewiss ist gerade bei den umfangreicheren (bis zur Faustgrösse anwachsenden) Knochenneubildungen der Gesichtshöhlen, auch bei denjenigen des Schädelgrundes, welch' letztere, gewöhnlich vom Siebbein ausgehend, allmählich gegen die Hirnsubstanz andringen und hier ernste Druckerscheinungen machen können, die Grenze gegen das Geschwulstgebiet im engeren Sinne kaum festzustellen: es finden sich hier alle Übergänge zu Knochengewächsen, welche die betreffenden Höhlen (z. B. Highmorshöhle, Nasenhöhle) beträchtlich auftreiben, deren Wandungen durch Druck zur Atrophie bringen, und schliesslich bei weiterem Wachstum ein Ähnliches an der darüber gespannten Haut besorgen — in solchen Fällen wird wohl die Bezeichnung Osteom keinen Widerspruch erleben.

Interessant ist, dass die Osteome der Gesichtshöhlen, besonders die der Stirnhöhle und des Antrum Highmori, gelegentlich als freie Körper vorgefunden werden — sogenannte tote Osteome (Tillmanns); hierbei hat sich die stielartige Verbindung mit der Wand der betreffenden Räume gelöst; die weitere Ernährung und das Wachstum der Neubildung erreichte damit ein Ende.

4. Müssen viele Knochenneubildungen der Weichteile von den echten Geschwülsten abgesondert werden. Hier handelt es sich entweder um Verknöcherungsvorgänge im Bindegewebe (Metaplasie) oder um beschränkte Knochenneubildung aus verlagerten osteoplastischen Keimen. Ganz mit Unrecht hört man angesichts der meisten nun aufzuführenden Fälle von Osteom sprechen. In diese Reihe gehören:

a) die sogenannten Reit- und Exerzierknochen, d. h. Verknöcherungen des intermuskulären Bindegewebes im Deltoides (an der Stelle, wo das Gewehr beim Schultern aufschlägt) und in den Adduktoren.

b) jene, ebenfalls intermuskuläre Knochenbildung von progressivem Charakter, welche zu einer successiven Verknöcherung der gesamten Körpermuskulatur führen kann, und unter dem Namen der Myositis ossificans progressiva bekannt ist. Eine chronische Erkrankung der Muskeln neuropathischen Ursprungs

scheint hier vorzuliegen. Ob eine kongenitale Disposition des Muskelbindegewebes zu Verknöcherung ebenso für diese Myositis ossificans, wie für die Reit- und Exerzierknochen, anzunehmen ist, wie Ziegler will, bleibe dahingestellt.

c) die Verknöcherungen in den Häuten des Centralnervensystems, in der Sklera und Chorioidea des Auges, in der Hirnsubstanz selbst. Hier handelt es sich zunächst oft um Residuen von entzündlichen Prozessen.

In der Pia mater spinalis trifft man gelegentlich (und zwar vorzüglich im Bereich des dorsalen Abschnittes) auf einzelne oder massenhafte, über die ganze Länge des Rückenmarks verbreitete, dünne, zarte, unregelmässig gestaltete, zackige Plättchen, die übrigens meist nicht aus echtem Knochengewebe, sondern aus einer osteoiden Substanz bestehen, deren Entwickelung aus dem Bindegewebe wahrscheinlich ist (sog. Leptomeningitis ossificans). Nach aussen sind diese Plättchen glatt, nach der Seite des Rückenmarks hin aber uneben, körnig: hier erfolgt die Weiterentwickelung. Übrigens sollen die Plättchen hie und da aus echtem Knochen bestehen. In der Dura finden sich oft sehr grosse, echte Knochenplatten, oder (besonders im Bereich der Hirnsichel) spitzige, vorspringende Knochenstücke (vom Verfasser mehrmals als Befund bei Epileptischen erhoben), die man gewiss nur zum Teil als Produkte einer chronischen Entzündung mit sekundärer Verknöcherung auffassen darf. Für die übrigen Fälle ist es vielleicht am Platze, an eine Keimversprengung von seiten des Schädeldaches zu denken. Übrigens fungiert die Dura in den ersten Lebensjahren als knochenbildendes inneres Periost der Schädelkapsel, sodass schon daraus allein die gelegentliche Entstehung von Duraknochen verständlich wird. Mikroskopisch enthalten diese echten Duraknochen nach Ziegler auch Markräume; auch der Verfasser sah zwischen den Balken eines kleinen Duraknochens Fettmark entwickelt.

In zwei Fällen von heteroplastischer Knochenentwickelung in der Pia fanden Orth-Bensen einmal (Pia cerebralis) eine Platte aus faserigem Knochengewebe, das allmählich in das streifige Bindegewebe der Pia überging; mit der Platte in Zusammenhang stand spongiöser Knochen mit Markräumen, welche Blutgefässe, Leukocyten und Fett enthielten. Im zweiten Fall waren zackige Plättchen in der Pia spinalis, die ebenfalls aus faserigem und lamellösem Knochen

bestanden; in den Räumen des spongiösen Anteils fand man Osteoblasten angelagert. Beidemale entstand der Knochen aus dem Bindegewebe der Pia.

Zanda studierte die multiple „Osteom"-Bildung in der Pia spinalis eingehender und fand, dass die Neubildungen nur im Verknöcherungsstadium und dann stets mit der Dura verwachsen sind; dabei sprossen Gefässe der Dura in die Plättchen ein, und erst mit deren Anwesenheit beginnt die Kalkablagerung und die wahre Verknöcherung. Vorher bestehen die pseudoknorpeligen Herde aus kompakt geschichtetem, homogenem Gewebe, das sich deutlich aus dem sklerosierenden Bindegewebe der Pia herausbildet. Die echten Knochenplatten zeigen konzentrische lamellöse Schichtung des Knochengewebes und Markhöhlen mit Markzellen, Blutgefässen und Fett; schliesslich können die Markräume veröden und verkalken – das „Osteom" versteinert. Zanda behauptet, dass die primären Sklerosen des Bindegewebes um Schichtungsgebilde erfolgen, die aus Endothelzellen oder Arachnoidealbälkchen hervorgehen. Er hat wohl Unrecht, wenn er behauptet, dass der Verkalkung immer erst Vaskularisation vorausgehen müsse, dagegen stimme ich ihm bei in der Meinung, dass echte Knochenbildung aus Bindegewebe ohne Unterstützung durch den Gefässapparat, hier wie nirgendwo, erfolgt.

Die unregelmässigen, knochenharten Ablagerungen in der Hirnsubstanz, die man sowohl im Grosshirn, wie in den Stammganglien und dem Cerebellum gefunden hat, entwickeln sich nach Virchow aus der Neuroglia. Auch hier lag der Gedanke nahe, dass man es mit einer ossifizierenden Entzündung zu thun habe (ossifizierende Encephalitis); jedoch müssen, wie stets, auch in solchen Fällen von sogenannten „Hirnosteomen" blosse Verkalkungen von echter Knochenentwickelung genauestens unterschieden werden, was anscheinend nicht immer geschehen ist.

d) In der Trachea (Chiari, Ribbert, Eppinger, Heymann, Steudener, Wilks, Dennig), in den Bronchen und im Lungengewebe (Virchow, Rullier, Le Diberder, Nusser, Brambilla und Montini, Wagner, Heschl, Port) kommen Knochenneubildungen vor, die grossenteils von den Geschwülsten abzusondern sind.

Ribbert (Mischaikoff) hat die multiplen, unter der Schleimhaut der Trachea entstehenden, rundlichen, platten, zackigen und verzweigten Knochenneubildungen, die der Schleimhaut ein durch Leisten und vorspringende verzweigte Kämme bedingtes rauhes und unebenes Aussehen verleihen, genauer untersucht und gefunden, dass dabei vom Perichondrium der Trachealknorpel bindegewebige Stränge nach aufwärts gegen die Schleimhaut ziehen und sich hier horizontal verbreiten. Innerhalb dieser Stränge finden

sich Knorpelinseln und Knochenbälkchen, oft so, dass letztere ringförmig einen Bezirk von Fettgewebe einschliessen. Es gehen also diese als Ekchondrosen und Exostosen aufzufassenden Neubildungen zweifellos aus einer Leistung des Perichondriums der Trachealknorpel hervor; eine abnorme Anlage der Trachealknorpel, ungeordnete Wucherung und vielleicht Verlagerung perichondraler Elemente liegt wohl den meisten Fällen von multipler Knorpel- und Knochenbildung im Bereiche der grösseren Luftwege zu Grunde: im Übrigen kommen hier auch metaplastische Knochenbildungen des Bindegewebes bei chronischen Reizzuständen vor.

Heymann beschreibt multiple Knochenbildung in Trachea und Bronchen; der Knochen zeigte lamellösen Bau, zahlreiche, regelmässig gelagerte Knochenkörperchen, Haverssche Lamellensysteme und weite, von Fettgewebe erfüllte Markräume. An einzelnen Stellen war das Perichondrium der Trachealknorpel gewuchert, schloss Knorpelinseln ein und stand mit den Knochenplatten in Verbindung. Heymann fasst den Prozess als multiple primäre Ekchondrosenbildung auf; die Knorpelauswüchse sind gegen die Schleimhaut vorgedrungen, sind später verknöchert und haben die Verbindung mit den Trachealknorpeln allmählich aufgegeben. Ähnliches berichtet Eppinger. Steudener, Wilks, Chiari sahen nichts von Verbindungen mit den trachealen bezw. bronchialen Knorpelringen.

Zwischen der Wand eines Aneurysmas und der Trachea fand Bensen echten Knochen der an einer Stelle mit einem atrophischen, zackigen Trachealknorpel zusammenhing, dessen Perichondrium zerstört war; auch unter der Schleimhaut der Trachea waren Knochenstückchen, die sich metaplastisch aus dem Bindegewebe entwickelt hatten. In einem anderen Fall waren multiple Knochenplättchen (auch einzelne Knorpelherde) unter der Trachealschleimhaut entwickelt, die ebenfalls metaplastisch aus dem Bindegewebe hervorgegangen sein sollen; jedoch zeigten sich hier Wucherungen des Knorpels, die das Perichondrium durchbrachen und gegen die Schleimhaut vordrangen; allerdings umschlossen andererseits Ringe von Knochengewebe die gänzlich unveränderten Trachealknorpel. In diesen zwei Fällen bleibt es zweifelhaft, ob die Knochenbildung aus gewöhnlichem Bindegewebe oder aus versprengten perichondralen Gewebskeimen erfolgt ist.

Was die Knochenbildungen in der Lunge betrifft, so wird, soweit es sich um umschriebene, kleinere und grössere, oft auch mit einer Art Kapsel versehene Knochenherde handelt, die Annahme einer Versprengung und sekundären Verknöcherung perichondraler oder knorpeliger Keime und der hyperplastischen Entwickelung solcher (mit Hinsicht auf den Gehalt der Knorpelringe der Luftröhre und des Bronchialbaumes an verknöcherungsfähigem Material) am Platze sein. In anderen Fällen liegt aber unzweifel-

haft entweder eine blosse Verkalkung oder eine sekundäre Verknöcherung hyperplastisch entwickelter Bindegewebsstrata vor.

In der Lunge ist eine besondere Form der verästelten Knochenentwickelung interessant (Luschka, Förster, Buhl, Bostroem, Picchini, Arnsperger, Verfasser). In Fällen dieser Art findet man einen verschieden grossen Teil eines Lungenlappens von einem verzweigten Netz knorriger Äste echten Knochengewebes durchzogen, das sich auch an der Pleura ausbreitet und ihr das Aussehen eines Gebirgskartenreliefs verleiht. Nach Maceration und Präparation stellt sich das verästelte, knochenharte Balkenwerk als eine korallenartige Bildung dar, indem von walzenförmigen, dünnen, langgestreckten Körpern warzige Erhabenheiten, stalaktitenartige Wucherungen oder feine knorrige, zartverzweigte Prominenzen abgehen. Das ganze Netzwerk ist nur zum Teil knöchern, zum andern Teil sind die knöchernen Bildungen durch derbe, weissliche Bindegewebsstränge verbunden, die teils solid sind, teils ein Lumen erkennen lassen und sich mikroskopisch als verdickte, verengte und teilweise obliterierte Blutgefässe erweisen; die Knochenbildung ist also vorzugsweise an das Blutgefässnetz der Lunge gebunden (Verfasser). An Schliffen der steinharten Knochenmassen sah Verfasser echten lamellösen Knochen mit reichlichen stark verästelten Knochenhöhlen und mit blutgefässführenden (Volkmannschen) Kanälen. Gewöhnlich ist das peribronchiale und perivaskuläre, sowie das interstitielle Bindegewebe der Lunge stark verdickt, so dass die in Rede stehenden Verknöcherungsprozesse im Wesentlichen den Ausgang entzündlicher Vorgänge im Stützgewebe darstellen dürften.

In der Lunge, in welcher man zwischen diffusen, tuberösen und verästelten Knochenbildungen unterscheidet, fand Virchow ausgedehnte Verkalkung der Alveolarwände und des interstitiellen Bindegewebes, sowie der feineren Bronchen; Rullier sah Knochenstücke in einer Kavernenwand; Le Diberder beobachtete Lamellen aus echtem Knochen, der sich in neu entwickeltem Bindegewebe gebildet hatte. Nusser, Wagner, Heschl haben tuberöse Knochenbildung beschrieben; Brambilla und Montini berichten von knöchernem Stroma mit Kanälchen und Höhlen in der Lunge bei Anthrakosis und Pneumonie; Port erzählt von einer umfangreicheren Knochenneubildung, in die Gefässe und Bronchen eintraten: sie stellte ein vielverzweigtes mit Markräumen ausgestattetes Knochengerüst dar, das von einer kompakten Knochenschale umschlossen wurde; Cohn sah diffus ausgebreitete Verknöcherung des grössten Teiles eines Ober-

lappens; der Durchschnitt des Verknöcherungsbezirks war porös; kleine, rundliche Knochenherde an der Peripherie stellten Anfänge der sich weiter ausbreitenden Knochenbildung dar. (In diesen beiden Fällen könnte man schon eher von Osteom sprechen. Verfasser.)

Verästelte Knochenbildung, bei der sich ein knöchernes Balkenwerk im Lungengewebe vorzüglich im Bereich weisslicher, derber Bindegewebszüge entwickelte, hat Luschka zuerst bekannt gegeben. Förster fand ebenfalls teils knöcherne Bälkchen, teils solide Faserstränge; der Knochen war aussen kompakt, innen spongiös mit Bindegewebe in den Maschenräumen, das sich in die erwähnten Faserstränge fortsetzte; Beziehung zu Bronchen und Gefässen war nicht vorhanden, sondern der Knochen aus neugebildetem interstitiellen Bindegewebe entstanden. Bostroem sah Verknöcherung der Alveolen, Alveolargänge und feinsten Bronchiolen. Picchini und Arnsperger fanden das interalveoläre und interlobuläre Bindegewebe verknöchert; perivaskuläres und peribronchiales Bindegewebe war verdickt, ohne dass Bronchen oder Gefässe zur Knochenbildung in Beziehung standen.

Viele Autoren betrachten die Knochenbildung in der Lunge als den Ausgang chronisch entzündlicher Prozesse des Lungenbindegewebes (Luschka, Arnsperger, Brambilla und Montini, Cohn); dabei mag Buhl Recht haben, wenn er behauptet, dass der so entstandene Knochen sich hyperplastisch weiter vergrössern könne. Aber von einer Geschwulstbildung darf man — obwohl dies vielfach geschieht — in den wenigsten der aufgezählten Fälle sprechen. Damit soll das sehr seltene Vorkommen wahrer Osteome in der Lunge (ossifizierter Enchondrome vor allem) nicht bestritten werden.

In ähnlicher Weise, wie sich an Arterienverkalkung unter Vaskularisation der Kalkherde, Auftreten von Riesenzellen und Bildung von Markräumen echte Knochenbildung anschliessen kann, tritt, wie eine Beobachtung von Bensen (Orth) lehrt, gelegentlich an Kalkkonkretionen in der Lunge, sog. Lungensteinen, sekundär Knochen auf.

e) Die Penisknochen (v. Lenhossék): knorpelige und echt knöcherne Einlagen in das männliche Glied; hier darf man wohl in erster Linie an Verkalkungen und Verknöcherungen von bindegewebigen Entzündungsprodukten denken.

f) Dass man die oft sehr umfänglichen Verkalkungen und Pseudoverknöcherungen pleuritischer und perikarditischer Schwarten, durch welche gelegentlich knochenharte förmliche Panzer um Lungen oder Herz gebildet werden, nicht im Sinne einer Osteombildung auffassen darf, versteht sich von selbst. Das Gleiche gilt von den Verkalkungen der Blutgefässe, die als senile Erscheinung im Bereich der Media oder im Verein mit hochgradiger Arteriosklerose und Atheromatose der Gefässe in der verdickten Intima beobachtet werden. Auch echte Verknöcherung kann sich an solche Verkalkungen unter Mit-

beteiligung von Blutgefässen anschliessen (Virchow, Orth, Bensen, C. Cohn).

In einem Falle von obliterierender Arteriosklerose fand Bensen umfangreiche Verkalkungen der Media, die ringförmig von lamellösem Knochen umgeben waren; zwischen Kalk und Knochen lagen vielkernige Riesenzellen. C. Cohn, der auch Arterienverknöcherung beschreibt, fand, dass dabei Gefässe in die Kalkplatten einwachsen und unter Riesenzellenbeteiligung (Osteoklasten) ein Markgewebe etablieren; aus diesem Markgewebe entwickeln sich (aus Markzellen) Osteoblastenlager, die ein Wachstum des Knochens ermöglichen.

g) Endlich sei auf die schon erwähnte Thatsache hingewiesen, dass allerlei Geschwülste, z. B. Fibrome, Lipome, Angiome, Sarkome und Krebse gelegentlich verkalken bezw. verknöchern können: Carcinoma ossificans, Sarcoma, Angioma, Lipoma, Fibroma ossificans, Struma ossea: hierbei ist ganz und gar nicht von Osteombildung die Rede; es handelt sich um Metamorphosen des bindegewebigen Stützgerüstes solcher Geschwülste, die häufig nicht zu einer wahren Knochenbildung führen, sondern die Produkte von ausgedehnten Verkalkungen sind, so dass in der Regel statt des Beiwortes ossificans das Epitheton petrificans oder petrosum am Platze ist. Überhaupt muss man sich angesichts der meisten der erwähnten Knochenbildungen die Thatsache vor Augen halten, dass das Knochengewebe, ähnlich wie das Schleimgewebe, ein Terminalgewebe ist, d. h. dass es in der Regel den Schlussstein in einer Kette anderweitiger Metamorphosen bildet (v. Rindfleisch).

Wir haben gesehen, dass es auch bei der heteroplastischen Knochenentwickelung in Weichteilen zweierlei Arten der Entstehung des Knochengewebes giebt: einmal aus einer knorpeligen Vorstufe heraus, wobei zunächst durch Verkalkung osteoides Gewebe entsteht, oder unter Vaskularisation des Knorpels echte Knochensubstanz von entstandenen Markräumen aus abgelagert wird; zweitens aber auf metaplastischem Wege, indem entweder eine Homogenisierung und Verkalkung des Bindegewebes mit Bildung einer Art von Knochenkörperchen aus den Bindegewebszellen erfolgt („unechtes Knochengewebe“ s. b. Fibrom), oder unter Mitbeteiligung der Blutgefässe in dem transformierten, verkalkten Bindegewebe die Entwickelung von Markräumen statt hat, von denen aus echte Knochensubstanz sich aufschichtet. Hie und

da werden bei der Verknöcherung des Bindegewebes Osteoblasten gefunden, oft typisch reihenweise an der Peripherie der Markräume angeordnet; sehr häufig werden Osteoblasten aber vermisst, so dass die Bildung echten Knochengewebes an ihre Anwesenheit nicht notwendig gebunden zu sein scheint. Ich kann die Äusserungen Orths und Anderer über den Mangel von Osteoblasten bei typischer Knochenbildung nur bestätigen und schliesse mich andererseits den Autoren an, die eine Entwickelung echten Knochengewebes aus Bindegewebe ohne Mitwirkung von Blutgefässen bestreiten. Buschs Theorie, wonach gewöhnliches Bindegewebe nicht zur metaplastischen Umwandlung in Knochengewebe befähigt sei, sondern Knochen im Bindegewebe nur durch eingewanderte Osteoblasten entstehen könne, scheint mir nicht haltbar.

Nach dem Gesagten bleibt für die Gruppe der eigentlichen Osteome wenig mehr übrig, und es müssen daher echte autonome Knochengeschwülste, also mit selbständigem, fortschreitendem Wachstum begabte typische Knochentumoren, als etwas sehr Seltenes angesehen werden.

Man teilt die echten Osteome in ähnlicher Weise wie die hyperplastischen Knochenneubildungen (Exostosen) je nach dem Sitz am Knochen in zentrale und periphere (kortikale), und je nach dem Bau in schwammige (spongiöse, medulläre) und kompakte (elfenbeinerne) Osteome ein (Osteoma durum, eburneum). Histologisch ist Knochensubstanz, wie Markgewebe, in den Osteomen ganz nach physiologischem Typus entwickelt, gewisse belanglose Unregelmässigkeiten in den Schichtungen der Knochenlamellen, der Architektur der Knochenbalken überhaupt, in der Zahl, Anordnung und Form der Knochenkörperchen, in der Verteilung der Blutgefässe abgerechnet (Fig. 26). In den Markhöhlen kommen alle Varietäten des Markgewebes vor, also Fettmark, rotes Mark, Gallertmark.

Die elfenbeinernen Osteome entsprechen in ihrem Bau der Substantia compacta der Röhrenknochen und zeigen ein dichtes, lamellös geschichtetes Knochengewebe mit engen Ernährungskanälen (Fig. 24). Die medullären und spongiösen Osteome gleichen der Marksubstanz der Knochen, besitzen also viele und weite, von zarten Gefässen durchzogene Markräume innerhalb eines mehr oder

weniger gut entwickelten Gerüstes von Knochenbälkchen und von dünnen, zarten Knochenblättchen.

An der Oberfläche der kugeligen, tuberösen, knolligen oder zerklüfteten Knochengeschwülste findet man nicht selten tiefe Furchen, die andeuten, wo das Wachstum der Tumoren Widerstände erlebt hat; ausserdem finden sich hier die Mündungen von Kanälen für die grösseren Gefässe (foramina nutritiva).

Bezüglich der Entstehung der Knochensubstanz gilt für die Osteome das bei den Exostosen Gesagte. Die zentral gelegenen Osteome sind Produkte des Knochenmarkes, welches wuchert und fortgesetzt neue Schichten von Knochensubstanz ansetzt. Durch das Wachstum der Knochengeschwulst wird das benachbarte Knochengewebe verdrängt und kann sich zu einer Art Kapsel um die Neubildung entwickeln. Jedenfalls treiben die central gelegenen Osteome den befallenen Knochen mehr und mehr auf, und es ist nur eine Frage der Zeit, dass die aufgeblähte Knochenrinde unter fortgesetzter Atrophie an einzelnen Stellen oder in grösserer Ausdehnung ganz schwindet. Andererseits ist es, wie erwähnt, sehr wahrscheinlich, dass Reste des Knorpels (sowohl bei der primären Skeletanlage, als im postembryonalen Leben durch Rachitis) verlagert und im fertigen Knochen eingeschlossen werden. Aus diesen Resten können sich dann sowohl zentrale Knorpelgeschwülste, als Osteome entwickeln: in letzterem Falle entsteht dann das Knochengewebe nach Vaskularisation des Knorpels genau im Schema der normalen endochondralen Ossifikation. Die peripheren Osteome sind Produkte des Periosts.

Die echten Osteome haben ein langsames, allmählich fortschreitendes Wachstum. Oft wächst der Knochentumor im Anschluss an ein Trauma plötzlich rascher. Sehr häufig besteht die Anlage zu einem Osteom längere Zeit — oft von der Geburt her — und erst in die Jahre der Pubertät, resp. in die Zeit des gesteigerten Knochenwachstums, fällt die erhebliche Vergrösserung einer solchen Anlage. Jedenfalls ist die Zahl der in späterem Alter hervortretenden Osteome sehr gering, und unter dieser Zahl mögen noch viele lediglich hyperplastische Knochenneubildungen gehen.

In seltenen Fällen ist eine Geschwulst auf Grund einer Wucherung von Knochen und Knorpelgewebe, oder von Knochen

und Bindegewebe entstanden: Osteochondrom, Osteofibrom. Wir finden dabei, dass eine solche Mischgeschwulst die kombinierten Gewebe wirklich von vornherein als wesentliche und integrierende Bestandteile hervorbringt. So z. B. zeigt ein typisches Osteofibrom oder Osteofibrosarkom eine, die Stelle des Markgewebes einnehmende spindelzellig-fibröse Wucherung; letztere schreitet an vielen Punkten bis zur Bildung osteoider und echt knöcherner Bälkchen fort; beide Substanzen, Bindegewebe und Knochengewebe, sind in inniger Gemeinschaft vermischt und gehen vielfach ineinander über (s. b. Osteofibrosarkom).

Von der zwischen Chondrom und Osteom stehenden Varietät osteoplastischer, geschwulstmässiger Wucherung, von dem Osteoidchondrom, war bereits die Rede, ebenso davon, dass eine grosse Anzahl der Osteosarkome, also der zellreichen, destruierenden und metastasierenden Osteome im wesentlichen durch osteoide Tumoren dargestellt wird und besser die Bezeichnung eines (Chondro-) Osteoidsarkoms erhält.

Auch von den Zähnen gehen hyperplastische Neubildungen aus, die nur selten unter die wahren Geschwülste gehören. Diese sogenannten Dentalosteome (den Exostosen analoge Bildungen) haben ihren Sitz entweder an der Zahnwurzel oder an dem Hals und der Krone der Zähne; sie bestehen aus Cementsubstanz oder aus Dentin. Übrigens giebt es auch Mischformen. Die aus echtem Zahngewebe bestehenden Geschwülstchen, früher als eigentliche Odontome bezeichnet, sind auf Entwickelungsstörungen zurückzuführen. Verfasser fand einmal ein aus Email, Dentin und Cement zusammengesetztes Geschwülstchen im Oberkiefer, das offenbar aus einem verlagerten Zahnkeim entstanden war. Einige Autoren bezeichnen als Odontome alle Missbildungen und Neubildungen, die vom Zahnkeim ausgehen, auch die sog. Zahncysten und die aus einer Entartung des Zahnkeimes hervorgehenden epithelialen Bildungen (sog. embryoplastische Odontome. Broca.).

6. Angioma.

Angiome sind Geschwülste, deren Entstehung im Wesentlichen auf Neubildung und Wucherung von Gefässen zurückzu-

führen ist. Geschwulstmässige Proliferationen der Blutgefässe nennt man Hämangiome, solche der Lymphgefässe: Lymphangiome. Mit der Wucherung ist häufig nicht nur eine Veränderung im Kaliber, sondern auch in der Wandstruktur der Gefässe verbunden.

Die häufigere und besser gekannte Form des Angioms ist das

a) Hämangioma.

Wir werden bei der Besprechung der Sarkome auf die Bezeichnung „Angiosarcoma" stossen und dort erfahren, in welch' willkürlicher und unbestimmter Weise dieser Name auf die verschiedensten Sarkomformen, bei denen das Blutgefässsystem eine Rolle spielt, angewendet wird. Aber wir können auch von der gutartigen Blutgefässgeschwulst, dem Angiom, behaupten, dass vieles Ungehörige in ihren Bereich gezogen wird.

Es ist eine Thatsache, dass die bisher erörterten Neubildungen der Bindesubstanzgruppe sich häufig durch ausserordentlichen Gefässreichtum auszeichnen, so dass gewisse Abarten des Fibroms, des Myxoms, Lipoms, Osteoms etc. mit dem Beiwort „telangiektatisch" oder „kavernös" versehen werden mussten. In den meisten Fällen dieser Art wäre es falsch, die reichliche Vaskularisation im Sinne einer, der übrigen Geschwulstbildung gleichwertigen, also ebenfalls geschwulstmässigen Gefässwucherung aufzufassen und hierbei von Mischgeschwülsten zu sprechen, denen etwa die Bezeichnung Angiofibroma, Chondroangioma etc. zukäme.

Jede Neubildung bedarf der Ernährung, und insofern ist mit jeglicher Geschwulst ganz selbstverständlich eine reichliche Neubildung von Gefässen verknüpft; diese hat aber in Beziehung auf den Geschwulstprozess eine untergeordnete Bedeutung. Eine besonders hervortretende Entwickelung der Blutgefässe in Geschwülsten kann mancherlei Ursachen haben: einmal ist die Gefässausrüstung der Lokalität massgebend, von der die Geschwulst ihren Ausgang genommen hat; dann spielen Zirkulationsstörungen eine Rolle, die sich in Geschwülsten (besonders polypösen) begreiflicher Weise sehr leicht entwickeln; ferner sind von Bedeutung regressive Prozesse (Erweichungen, Verfettungen etc.), die entlastend auf das Blutgefässsystem wirken, daher häufig nur Teile einer Geschwulst die besondere

Entwickelung der Blutbahnen aufweisen; weiters sind zu berücksichtigen die Wachstumsverhältnisse der betreffenden Geschwülste, ob langsame oder rapide Vergrösserung stattfindet, oder ob das Geschwulstgewebe in seinem Auftreten die Umgebung der Gefässe bevorzugt oder nicht, bezw. die Gefässwandungen selbst ergreift; endlich aber ist die besondere Beschaffenheit des geschwulstmässig entwickelten Gewebes wichtig, das, wie wir z. B. beim Fibroma cavernosum gesehen haben, gelegentlich mit der Metamorphose der Blutgefässe in direktem ursächlichem Zusammenhang stehen kann; in weichen Geschwülsten sind im allgemeinen die Gefässe üppiger entwickelt, als in derben Neubildungen. Wir können also nur dann von einer Mischgeschwulst sprechen, wenn die eben kurz berührten Gesichtspunkte im Stiche lassen, bezw. wenn der Gefässwucherung in einer Geschwulst von vornherein ein selbständiger, der übrigen Geschwulstentwickelung koordinierter Charakter zuerkannt werden muss.

Nicht als Angiome sind anzusehen die oft sehr bedeutenden, umschriebenen, oder auf ganze Gefässgebiete verbreiteten Erweiterungen der Venen (Varicen) und Arterien (Aneurysmen). Angenommen — was nicht sicher bewiesen ist — dass bei manchen varikösen und aneurysmatischen Zuständen (ausser den zweifellos vorhandenen Strukturveränderungen der Wand der betreffenden Gefässe) auch Neubildungen von Gefässbahnen vorkämen, so kann doch ein geschwulstmässiger Charakter der supponierten Neubildung nicht eingeräumt werden. Auch das sogen. Aneurysma cirsoides oder racemosum (Rankenaneurysma), das auch gelegentlich unter dem Namen Angioma plexiforme geht, ist in den seltensten Fällen (vielleicht in denen von kongenitalem Ursprung) eine echte Geschwulst. Hier handelt es sich im Wesentlichen um die mannigfaltigste Erweiterung eines ganzen Gefässgebietes, wobei die verdickten arteriellen Gefässe mit allen ihren Verzweigungen vielfach geschlängelt und labyrinthisch durcheinander gewirkt erscheinen. Dadurch ist eine mächtige Vergrösserung des gesammten Gefässgebietes erreicht, die sich in einer sehr wohl wahrnehmbaren Schwellung der betreffenden Örtlichkeit auch äusserlich zu erkennen giebt; der unentwirrbare Schlangenknäuel der Gefässe unter der Haut giebt bei der Palpation ein ganz charakteristisches Gefühl. Die

Metamorphose der Gefässbahn scheint darin zu bestehen, dass successive die kleinen und kleinsten Zweige eines Gefässgebietes unter entsprechender Wandverdickung und Erweiterung zu grösseren Ästen herangebildet werden und dabei ein mässiges Längenwachstum erfahren, das sich in der charakteristischen Schlängelung vor allem ausdrückt. Solche Rankenaneurysmen haben ihren Sitz mit Vorliebe am Schädel, wo sie auch zu Knochenusuren Veranlassung geben. In einer Reihe von Fällen sind sie angeboren und man darf dann wohl die Masse der Gefässe in letzter Linie auf eine überschüssige oder nicht regulär verbrauchte fötale Anlage beziehen, die sich übermässig weiter entwickelt hat. Auch als erworbene Störung kommt das Aneurysma cirsoideum vor, vor allem im Anschluss an Traumen (sog. traumatische Angiome).

Dass die varikösen Erweiterungen der Venen des Mastdarmes, die auf Grund chronischer Stauung sich entwickeln und die sich durch Verbindung mit oft wiederkehrender entzündlicher Reizung (Bindegewebsneubildung) zu den unter dem Namen der Hämorrhoiden bekannten, schwellbaren Knoten ausbilden, mit echten Geschwülsten etwas zu thun haben, wie Reinbach behauptet, der hier von einem richtigen Angiom spricht, kann ich nicht zugeben.

Was nun die gewöhnlich als Hämangiome anerkannten Gefässwucherungen betrifft, so hat man hier zunächst zwei Hauptformen unterschieden: erstens das Haemangioma simplex, zu welchem die sogenannte Telangiektasie gerechnet wird, und zweitens die kavernöse Geschwulst, das Cavernoma oder Haemangioma cavernosum. Aber auch innerhalb dieser Gruppen ist die Geschwulstnatur nach der Ansicht des Verfassers vielfach fraglich.

I. Haemangioma simplex.

Unter dieser Gruppe ist zunächst die Telangiektasie zu erwähnen; der Name sagt, dass sie im Wesentlichen aus einer Erweiterung von Endgefässen hervorgegangen sein soll. Die Telangiektasie hat ihren Sitz gewöhnlich in der Haut (des Gesichtes oder Halses), und zwar vorwiegend in der eigentlichen Kutis. Für die Betrachtung mit blossem Auge erscheint der telangiektatische Bezirk entweder im Niveau der

übrigen normalen Haut gelegen und ist dann weniger scharf umschrieben, oder er bildet flache, beetartige Erhebungen der Hautoberfläche von deutlicherer Begrenzung gegen das Gesunde hin. Die Haut selbst zeigt entweder keine wahrnehmbare Veränderung, oder sie erscheint verdünnt, sehr weich und zart. Der reichliche Gefässgehalt bedingt jene charakteristische hellrote Färbung, welche der (vorwiegend als angeborenes Hautmal [Naevus vasculosus] auftretenden) Telangiektasie die Bezeichnung eines Naevus flammeus eingetragen hat (Feuermal).

Die Telangiektasieen zeigen (ebenso wie die zweite Hauptform des Naevus vasculosus, der Naevus cavernosus) gelegentlich Beziehungen zu den fötalen Spalten, indem sie gerade im Bereich der letzteren schon frühzeitig nach der Geburt zur Entwickelung kommen — sogenannte fissurale Angiome (an Gesicht, Wange, Lippe, Hals); zweitens aber liegen Beobachtungen über Beziehungen zum Nervensystem vor (v. Bärensprung, Simon) — in einzelnen Fällen z. B. waren die Naevi vasculosi im Bereich bestimmter Äste des Trigeminus entwickelt (sog. neuropathische Angiome).

Seltener als in der Haut sind die Telangiektasieen im Knochen, im Gehirn (Ziegler) und in der Mamma (Verfasser) beobachtet, in welchen Organen sie, ebenso wie in der Leber, vorwiegend kavernösen Habitus zeigen. Davon wird weiter unten die Rede sein.

Eine Gruppe von Telangiektasieen entwickelt sich in der Haut als erworbene Anomalie bei greisen Individuen, in Gestalt von roten und blauen, unscharf begrenzten Flecken. Hier handelt es sich um die Folgen von Zirkulationsstörungen, um einfache Gefässerweiterungen im Bereich des sklerosierenden Bindegewebes der Haut, also durchaus nicht um etwas Geschwulstmässiges; von dem noch näher zu besprechenden histologischen Bau der angeborenen Telangiektasieen sind diese senilen Gefässerweiterungen ganz verschieden; ich erwähne sie nur der Volständigkeit halber.

Hinsichtlich der Entstehung und der Ausbreitung der Telangiektasie wird an den Einfluss des Blutdrucks erinnert. Thoma wendet hier seine bekannten histomechanischen Prinzipien an. Nach ihm vermag gesteigerter Blutdruck direkt anregend auf Gefässneubildung zu wirken; auch Nachlass des Seitendruckes auf

die Gefässe (also Veränderungen im umgebenden Gewebe) kann Neubildung von Gefässen hervorrufen; das Wachstum des Gefässdurchmessers nach Länge und Breite wird wesentlich bestimmt durch die Stromgeschwindigkeit. Bei Zunahme des Normaldruckes (d. i. Grenzwert des Blutdruckes) in den Kapillaren folgt Neubildung von Kapillaren, bei Zunahme der Normalgeschwindigkeit (d. i. Grenzwert der Blutgeschwindigkeit) Erweiterung der Bluträume; meist sind bei der in Rede stehenden Gruppe von Gefässveränderungen beide Grenzwerte überschritten: also resultiert Erweiterung und Neubildung von Blutbahnen. Ausserdem sind alle anderen Kombinationen denkbar.

Diese Überlegungen beruhen auf der Voraussetzung, dass bei der eigentlichen Telangiektasie, also bei der kongenitalen Form, eine wesentliche Neubildung von Gefässen sicher gestellt ist. Nicht alle Autoren sind dieser Ansicht. v. Rindfleisch und der Verfasser geben zu bedenken, ob nicht die Neubildung von Gefässen in der telangiektatischen „Geschwulst" überwogen wird von der Neubildung an den Gefässen, so dass eher ein hypertrophischer Zustand vorliegt als ein geschwulstmässiger. Die hypertrophischen Gefässe sind vielfach korkzieherartig gewunden; es hat also ein Wachstum in die Länge stattgefunden. v. Rindfleisch macht auch auf die feinläppchenartige Einteilung der Telangiektasie aufmerksam: das rühre daher, dass es die Kapillargebiete der Schweissdrüsen, der Haarbälge, der Talgdrüsen, der Hautpapillen und Fettträubchen seien, welche die charakteristische Metamorphose durchmachten. Diese Metamorphose besteht also nach unserer Auffassung darin, dass an einem Komplex von Kapillaren der Haut nicht so sehr eine Neubildung, sondern eine fibrös-zellige Verdickung und Erweiterung der Gefässe, verbunden mit einem Längenwachstum, auftritt. Ob sich im telangiektatischen Bezirk ausser Kapillaren auch kleine Venen an der Metamorphose beteiligen, ist mir zweifelhaft.

Die Verdickung der Gefässe bei der Telangiektasie ist gelegentlich durch eine Wucherung der Gefässendothelien bedingt, die dabei oft in mehreren Reihen übereinander gelagert erscheinen und sich als äusserst vollsaftige, epithelähnliche Zellen präsentieren. (Fig. 27.) Das epithelähnliche Blutgefässendothel hat

Verwechslungen der hypertrophischen Kapillaren mit Drüsenkanälen (Schweissdrüsen) ermöglicht.

Da die, durch die Endothelwucherung stark verdickten, Kapillaren gewöhnlich in kollabiertem Zustande zur Beobachtung kommen, tritt das Moment der Erweiterung zunächst nicht so deutlich in die Erscheinung. Die dem Lumen benachbarten hypertrophischen Endothelzellen bilden buckelartige Vorsprünge in die Lichtung; die übrigen Zellschichten schieben sich dicht zusammen; der Querschnitt des Lumens erscheint daher oft spaltförmig. An nicht kollabierten Gefässen aber ist der Querschnitt der Lichtung rund, die konvex vorspringenden Bogenlinien der innersten Endothelzellen sind ausgeglichen, und die übrigen Zellen weiter auseinandergerückt zu denken.

Die geschilderten Erscheinungen treten an praeexistierenden und vielleicht (infolge einer kongenitalen Anomalie) an von vornherein in ungewöhnlicher Menge entwickelten Gefässen hervor. Für eine Entwickelungsstörung spricht die Lokalisation der Telangiektasie genau im Bereich der übrigen angeborenen Hautmäler, so dass man hier zwischen braunen (Melanomen) und gelben (Xanthomen), roten (Naevus flammeus, Telangiektasie) und blauen (Naevus vinosus, Cavernoma) Mälern unterscheiden könnte. Ribbert hat durch Injektionen nachzuweisen versucht, dass die Gefässe des telangiektatischen Bezirks nicht mit den angrenzenden Hautkapillaren kommunizieren; nur grössere ab- und zuführende Gefässe an der Basis der Telangiektasie liessen sich injizieren. Diesen Befund macht Ribbert für die Genese aus Entwickelungsstörungen geltend: es sind die Telangiektasieen abgeschlossene Gebilde vom ersten Ursprung an; „ein nicht in den Aufbau der Haut eingehender Komplex embryonaler Gefässe“ hat sich selbständig weiter entwickelt. Verfasser ist geneigt, eine Entwickelungsstörung als Grundlage anzunehmen, hält aber weder die fehlende Kommunikation der Gefässe der Telangiektasie mit denen der Nachbarschaft für einwandsfrei bewiesen, noch die Ansicht durchaus gesichert, dass beim Wachstum der gewöhnlichen Formen von Telangiektasie eine Neubildung von Gefässbahnen im Vordergrund steht.

Beim eigentlichen Angioma simplex, das in reiner Form in der Haut und in den Muskeln, auch von den Eihäuten (Chorion) ausgehend, beobachtet wird, handelt es sich um eine wahre Geschwulst, die sich durch massenhafte Neubildung von kapillären Gefässen auszeichnet (Fig. 28). Muscatello unterscheidet (in den Muskeln) ausser proliferierenden kapillären Angiomen auch arterielle und venöse Angiome, endlich die kavernösen Angiome, von

denen letzteren gleich die Rede sein soll. Ich habe echte Angiome, die aus neugebildeten Arterien oder Venen zusammengesetzt gewesen wären, nicht gesehen; hier handelt es sich meist um Verwechselungen mit fibrösen Neubildungen mit bevorzugter Entwickelung der Blutgefässe: Fibroma telangiectaticum, Fibroma cavernosum ist dann die richtigere Bezeichnung. Ich will aber zugeben, dass in kapillären proliferierenden Angiomen die älteren Kapillaren sich durch weitere Ausbildung zu kleinen arteriellen Gefässchen entwickeln können.

Muscatello fand in seinen arteriellen Angiomen die Arterien und Venen verdickt und verengt; ferner konstatierte er eine exzessive Entwickelung von glatter Muskulatur in allen Schichten der Gefässwandungen. Auch im Bindegewebe, das massenhaft entwickelt war, liess sich glatte Muskulatur nachweisen, die sich von der Media der Gefässe ableiten liess. Kapillarneubildung war mässig. Dieser Befund spricht mehr für eine Hypertrophie reichlicher Gefässe in einer fibrösen Neubildung.

Beim venösen Angiom trat in dem Falle von Muscatello das Neubildungselement ganz zurück gegenüber der Erweiterung der Venen; auch hier war das Bindegewebe übermässig und vorherrschend; ich stimme diesem Befund nach für ein kavernöses oder phlebektatisches Fibrom.

Das Angioma hypertrophicum Zieglers zeichnet sich vor dem Angioma simplex durch eine besonders auffallende, progressive Veränderung der Gefässwände, und zwar vor allem der Endothelien aus. Wir haben diese Veränderungen vorhin bei Besprechung der Telangiektasie kennen gelernt. In der That verdienen viele Telangiektasieen deshalb eine besondere Bezeichnung, und sofern es Telangiektasieen giebt ohne die in Rede stehenden hypertrophischen Prozesse am Endothel, ist eine Unterscheidung zwischen Telangiectasia simplex und hypertrophica gerechtfertigt.

Wo sich solch hypertrophisches Gefässgewebe in Geschwulstform zeigt, in der Art, dass lumenlose (also solide) cylindrische Wucherungen von Gefässendothelien neben lumenhaltigen, infolge endothelialer Wucherung stark verdickten Blutgefässen auftreten, da ist die Diagnose eines echten Angioms berechtigt, noch mehr aber ist in solchen Fällen die Bezeichnung Endotheliom am Platze (Hämangioendotheliom s. später). Von solchen Geschwülsten lehrt Ziegler eine kavernöse Abart, die er am Schädeldach beobachtet hat und dem Angioma hypertrophicum zuzählt, kennen. Die weiten Bluträume waren hier mit kubischen und

cylindrischen, vollsaftigen Endothelzellen ausgekleidet. Verfasser möchte diese Geschwulst, was übrigens auch Ziegler als berechtigt anerkennt, ein Haemangioendothelioma cavernosum nennen.

II. Das Haemangioma cavernosum

erinnert in seiner höchsten Ausbildung in jeder Hinsicht an die Beschaffenheit der physiologischen Schwellgewebe, wie wir sie von den Corpora cavernosa des Penis und der Urethra her kennen. Demgemäss ist die kavernöse Blutgefässgeschwulst aus einem Gerüst von Bindegewebsbalken aufgebaut, die, ihrerseits von bemerkenswerter Elastizität, ein System von endothelbekleideten, weiten Bluträumen umschliessen; vielfache Lücken im bindegewebigen Septensystem verbinden die vielgestaltigen Bluträume untereinander; eine eigene Wandung fehlt den Räumen zumeist. Der Gehalt an elastischen Fasern im Gerüst ermöglicht ein periodisches An- und Abschwellen dieser, mit einem Schwamm wohl vergleichbaren Geschwülste, eine Erscheinung, die übrigens den meisten Gefässtumoren in höherem oder geringerem Grade eigentümlich ist. Bei den Kavernomen ist dies Phänomen infolge der reichen und weiten Kommunikationen der zahlreichen Bluträume oft ganz besonders hervorstechend. In diesen Bluträumen kommt es sehr häufig zu Thrombosen; durch nachfolgende bindegewebige Substitution der Thromben können einzelne Bezirke der kavernösen Geschwülste sekundär veröden. Verkalken die Thromben, so bilden sich kugelige oder mannigfach gestaltete, steinharte Körper in den Räumen des Kavernoms (sog. Venensteine, Phlebolithen).

Aus welchen Abschnitten der Gefässbahn sich die kavernösen Räume entwickeln, darüber herrschen Meinungsverschiedenheiten. Birch-Hirschfeld sieht das Wesentliche in einer Erweiterung der Venen, die bis zum Schwund der trennenden Septen benachbarter venöser Bluträume gedeiht, sodass durch Konfluenz grössere und grössere Bluthöhlen entstehen; die Arterien und Kapillaren verlaufen innerhalb der bindegewebigen Septen.

v. Recklinghausen, Esmarch und Hanssen sind ebenfalls der Meinung, dass die kavernösen Geschwülste sich von den Venen entwickeln, denen sie anliegen. v. Recklinghausen führt an, dass die Kapsel der Geschwülste deutlich in die Wand der cylindrisch dilatierten Venenstämmchen übergehe, dass

die Struktur der Balken in der kavernösen Geschwulst der Wand von Venen gleiche, dass hier glatte Muskulatur und elastische Fasern gefunden würden, endlich dass richtige Venensteine so häufig vorkämen.

Andere Autoren sehen die Entwickelung der kavernösen Geschwulst von der Kapillarbahn ausgehen, und finden, dass demgemäss die kavernösen Räume zwischen Arterien und Venen eingeschoben sind (Thoma). Verfasser stimmt der letzteren Anschauung bei, wie alsbald auseinander zu setzen sein wird.

Eine zweite diskutierte Frage geht dahin, ob den kavernösen Bildungen die Bedeutung eines Gefässneubildungsprozesses zukomme, oder ob lediglich eine exzessive Erweiterung eines Abschnittes der praeexistierenden Gefässbahn mit vielfacher Schlängelung und sackförmiger Ausbuchtung vorliege; mit dieser Frage steht und fällt begreiflicherweise die Geschwulstnatur des „Kavernoms".

Soviel ich sehe, besteht die Neigung, den grösseren Teil der kavernösen Prozesse von den Geschwülsten im engeren Sinne zu sondern; nur wenige Stimmen scheinen grösseren Wert auf eine Neubildung von Blutbahnen in den Kavernomen zu legen; im Ganzen dürfte die Frage definitiv nicht leicht zu entscheiden sein.

Virchow trat für Neubildung von Gefässen ein: In der Umgebung der kavernösen Geschwulst sollte eine fortschreitende Reizung statthaben, die das Nachbargewebe zur Bildung von Granulationsgewebe und Gefässen anrege. In die jungen Gefässe dringe das Blut zunächst von älteren Gefässen her ein und dehne sie unter starker Windung, Schlängelung und Ausbuchtung mehr und mehr aus. Dann schwinde das Zwischengewebe durch Atrophie und die Bluträume verschmölzen nach Durchbruch der gemeinsam gewordenen Wände.

Ribbert lässt für die kavernösen Angiome der Haut die Neubildung von Gefässen unentschieden; aber der Prozess geht nach ihm nicht von vorher normalen Gefässen aus, sondern er entwickelt sich von vornherein aus einem, ausser normalem Zusammenhang stehenden, selbständigen Keim. Injektionen haben Ribbert gezeigt, dass keine Verbindung der Bluträume des kavernösen Angioms mit den Kapillaren der Umgebung besteht; nur an der Unterseite der Geschwulst traten grössere Gefässe aus und ein. Ribbert schliesst daraus, dass der die Neubildung erzeugende Gefässkomplex von Anfang an eine selbständige Stellung gehabt habe, dass infolge einer Störung in der Entwickelung der Haut ein Gefässast unter Mithülfe einer kleinen Menge angrenzenden Bindegewebes sich selbstständig weiter entwickelt habe. An Injektionspräparaten der normalen Haut tritt ohne Weiteres hervor, dass die einzelnen Gefässgebiete relativ wenig Anastomosen miteinander eingehen, so dass die Ribbertschen Injektionsresultate nicht überraschen, zumal sie durch Einstich in die Geschwulst selbst, nicht durch Injektion

von der Peripherie her erzielt sind. Obwohl Ribbert zugiebt, dass über das Vorhandensein von Neubildungsprozessen kein sicheres Urteil abzugeben sei, ist er doch geneigt, die Affektion eine Neubildung zu nennen. Die läppchenartige Einteilung der kavernösen Geschwulst in der Haut, die auch Ribbert erwähnt, aber anders deutet, beruht darauf, dass die Gefässgebiete von Schweissdrüsen, Haarbälgen, insbesondere aber von Fettläppchen der kavernösen Metamorphose verfallen. Eine Entwickelungsstörung als Grundlage des ganzen Prozesses ist wahrscheinlich; Verfasser konnte aber für die von Ribbert angenommene Abschnürung eines ganzen Hautkeimes keine Anhaltspunkte finden.

Kavernome werden am häufigsten in der Haut beobachtet, wo sie das kutane und das subkutane Gewebe einnehmen. Hier kommen sie vielfach als angeborene Mäler vor, und stellen leicht über das Niveau der Haut erhabene (Naevus prominens), weiche, oft sehr umfangreiche, blaurote (Naevus vinosus) Flecken dar, die von sehr zarter Epidermis bekleidet sind. Bei grösseren kavernösen Mälern ist die Hautoberfläche vielfach buckelig und höckerig, sodass ein Vergleich mit der Brombeere oder Maulbeere zu der Bezeichnung Naevus morus geführt hat. Nicht selten ist eine ganze Gesichtshälfte befallen.

Was die Entwickelung der Hautkavernome anlangt, so sieht v. Rindfleisch hier von einer wesentlichen Neubildung von Gefässen ab und hält auch die Erweiterung der Gefässe für ein sekundäres Moment an; er erblickt in einer zellig-fibrösen und zur Retraktion neigenden Neubildung im Bereich der Wandungen vorhandener Gefässe den wichtigsten Schlüssel für das Verständnis der kavernösen Metamorphose der Blutbahn. Den Verfasser haben eigens auf diesen Punkt gerichtete Untersuchungen zu ähnlichen Resultaten geführt.

Das Verhältnis der Telangiektasie zur „kavernösen Geschwulst“ ist nach unserer Meinung derart, dass bei beiden Vorgängen Verdickungen der Kapillargefässe, also Wucherungen in und an der Wand der Gefässe vorhanden sind. Bei der Telangiektasie kommt es aber zu einem Längenwachstum der Gefässe unter mässiger Erweiterung der Lichtung, bei dem Kavernom dagegen verkürzen sich die Gefässe durch den Zug des Bindegewebes, das längs deren Verlauf angeordnet ist, und damit resultiert eine besonders hochgradige Dilatation der Lumina. Es ist also kein prinzipieller Gegensatz zwischen den beiden Vorgängen vorhanden. In der That sieht man Naevi, die in der Kutis den Charakter der

Telangiektasie, in dem subkutanen Fettgewebe den des Kavernoms aufweisen; Übergänge kommen also vor. Übrigens hat bereits Virchow einen direkten Übergang der Telangiektasie in die kavernöse Geschwulst angenommen.

Die Entwickelung und die weitere Ausbildung der kavernösen Geschwulst kann am vorteilhaftesten im subkutanen Fettgewebe studiert werden (Fig. 31). Verfasser hat die Vorgänge in der Haut und der Mamma verfolgt. Man beobachtet hier im Bereich der Fettläppchen eine fibröse Degeneration des kapillaren Abschnittes der Blutbahn, die mit der Entwickelung eines an den Gefässen etablierten Keimgewebes einsetzt; letzteres wandelt sich in Spindelzellen- und Fasergewebe um, das parallel der Längsachse der Gefässe angeordnet erscheint und zur Retraktion neigt, deren Effekt die Erweiterung der entarteten Blutgefässe ist. Da in den Fettläppchen zwei Balkensysteme sich gegenseitig verflechten und in den gegebenen Raum teilen (das Parenchymbalkenwerk des Fettgewebes und das Bälkchennetz oder Maschenwerk der Blutgefässe), und da die besagte Retraktion des längs der Gefässe entwickelten Bindegewebes senkrecht auf die Achsen der Parenchymbalken erfolgt, resultiert Verlängerung und Verdünnung der Parenchymbalken, Verkleinerung der Verbindungstücke des Balkenwerkes und damit also im ganzen eine Volumsabnahme des Parenchymbalkenwerks; auf der andern Seite resultiert Verkürzung und Verdickung der Balken des Blutgefässnetzes und Vergrösserung der Verbindungsstücke oder Knotenpunkte desselben, mithin Erweiterung der Gefässbahn. Schliesslich kann das frühere Parenchym, hier also das Fettgewebe, in ein fibröses Balkenwerk verwandelt sein, zu welchem die Bluträume in einem ähnlichen quantitativen Verhältnis stehen, wie das Parenchym zu dem Blutgefässnetz in den am wenigsten veränderten Fettläppchen (nach v. Rindfleisch). Zwischen den successive in der geschilderten Weise umgewandelten Fettläppchen verlaufen (innerhalb der hier ausgebreiteten Bindegewebszüge) grössere, stark verdickte, auch geschlängelte Arterien und Venen. Sie münden nach v. Rindfleisch mit ebensoviel Öffnungen in die Räume des Schwellgewebes ein, als früher Kapillarübergänge vorhanden waren. Ein Blick auf die beigegebene naturgetreue Zeichnung (Fig. 31) demonstriert besser

als alle andere Darlegung die Substitution des Fettgewebes durch neugebildetes, an den Gefässen (Kapillaren) entwickeltes Bindegewebe (siehe auch Fig. 33). Der innige Zusammenhang zwischen Bindegewebsentwickelung und Gefässdilatation ist sofort einleuchtend. Wir haben bereits bei dem kavernösen Fibrom (Billroth, v. Rindfleisch) ganz ähnliche Beziehungen zwischen der fibrösen Neoplasie und der kavernösen Metamorphose der Blutgefässe gesehen. Ja man kann die Substanz der entwickelten kavernösen Geschwulst mit der des Fibroms vergleichen: ein vom Blut befreites Kavernom nimmt sich ganz wie ein Fibroid aus. Der nämliche histologische Prozess, welcher der Fibrombildung zu Grunde liegt, findet sich bei der Transformation der Gewebe im Kavernom wieder (v. Rindfleisch). Übrigens ist jede mit reichlichen Blutbahnen versehene Geschwulst der kavernösen Metamorphose fähig. In der That sehen wir letztere ja recht häufig an allen möglichen Tumoren auftreten (Sarcoma cavernosum, Glioma, Lipoma, Myxoma cavernosum).

Nach der gegebenen Darstellung sind also die sogenannten Kavernome der Haut wohl nur zum geringen Teil wahre Gefässgeschwülste.

Man wird allerdings in jedem einzelnen Fall festzustellen haben, in wie weit eine Neubildung von Gefässen vorkommt, und, wenn dies im positiven Sinne entschieden werden kann, in wieweit der Neubildung ein geschwulstmässiger Charakter zuzuerkennen ist. Ich gebe auf Grund eigener Beobachtungen zu, dass gelegentlich bei der kavernösen Metamorphose auch Gefässsprossungen zu konstatieren sind; aber die Neubildung von Gefässen wird dabei doch in dem Grade von der Neubildung an den Gefässen überwogen, dass sie als untergeordnetes Moment erscheint.

Eisenreiter sah richtige kavernöse Angiome am Hals und Gesicht; Hildebrand fand einmal das ganze Gefässgebiet der oberen Extremität zu zahllosen Kavernomen ausgebildet; die einzelnen Geschwülste hatten ein zuführendes arterielles und ein abführendes venöses Gefäss. Die Krankheit begann in sehr frühem Alter.

Nächst der Haut ist die Leber (Fig. 29 und 30) Sitz der kavernösen Entartung. Wir finden hier sowohl solitäre, schwarzrote, von stärkeren Bindegewebsbalken durchzogene, und oft mit deutlicher fibröser Kapsel ausgestattete, kavernöse Blutherde von verschiedenstem Umfang, als auch multiple Ausbreitung des Prozesses.

In den Fällen der letzteren Art muss man von einer kavernösen Metamorphose der Blutbahn sprechen, denn man kann an

den oft zahllosen Herden die Entstehung aus den praeexistierenden Kapillargebieten gut verfolgen; alle Übergangsstadien von der einfachen Kapillarektasie bis zu den ausgebildeten kavernösen Bezirken sind vorhanden. Eine, wenn auch nicht sehr in die Augen springende Veränderung der Kapillarwand fehlt hie und da ebenfalls nicht: Verfasser sah ganz leichte fibröse Verdickung der Wand nebst Schwellung und bescheidener Vermehrung der Endothelien; eine starke Schlängelung der Kapillaren schien der Erweiterung voraufzugehen. Die Leberzellenbalken zwischen den erweiterten Kapillargebieten sind atrophisch und gehen zum Teil zu Grunde; durch Konfluenz entstehen grössere kavernöse Räume. Die an Stelle der Leberzellenbalken (durch bindegewebige Verdickung der verschmolzenen Kapillarwände) zwischen den Bluträumen entstandenen bindegewebigen Septen enthalten sehr häufig Pigment und andere Reste zu Grunde gegangener Leberzellen.

Vielleicht sind bei diesen Formen chronische Stauungszustände im Spiele. Makroskopisch findet man die Leber durchsetzt von braunroten bis schwarzroten umschriebenen Flecken, die sowohl im Innern des Organs als besonders an dessen Oberfläche (am unteren Rand und in der Nähe der Ligamenta suspensoria) verteilt sind. Nach den Durchschnitten sinken die feinporösen Herde etwas ein. Die kleineren und jüngeren von ihnen gehen ohne scharfe Grenze ins gesunde Lebergewebe über; die grösseren und älteren können sich mit einer bindegewebigen Kapsel, die das periportale Bindegewebe liefert, umgeben.

Für die multiple kavernöse Metamorphose des Lebergewebes wäre vielleicht die Bezeichnung disseminierte kavernöse Kapillarektasie am Platze. Wie gesagt, sind oft Blutstauungen mit im Spiele; dafür spricht das vorwiegende Auftreten im späteren Alter (sog. senile Angiome); auch der erwiesene Zusammenhang mit Puerperium ist in diesem Sinne zu verwerten. Überdies hat Scheffen durch Ligatur der Lebervene einer Katze nach 14 Tagen kavernöse, über mehrere Leberläppchen sich erstreckende Kapillarektasieen erzeugen können.

Wie sehr die Stauung bei der Entwickelung der multiplen, kavernösen Kapillarektasie der Leber mitwirkt, zeigte ein Fall des Verfassers: in einer exquisiten Muskatnussleber, welche eine geringgradige Verdickung der Glissonschen Kapsel und sehr weite Lebervenen aufwies, waren massenhafte kavernöse Ektasieen entstanden; die Ektasie ergriff immer eine Mehrzahl von Läppchen. Dabei war auffallend, dass in den jüngeren Herden nur die zentralen Teile der Läppchen in die kavernöse Metamorphose aufgegangen waren, die stark fettig infiltrierten, peri-

pheren Partieen zunächst aber nicht; diese letzteren bildeten innerhalb der kavernösen Herde charakteristische Inseln. In den fettig infiltrierten Partieen lastete eben ein beträchtlicher Druck auf dem Kapillarsystem seitens der durch Fetttropfen vergrösserten Leberzellen, ein Druck, welcher der Erweiterung der Kapillaren einen gewissen, wenn auch wohl nicht unüberwindlichen Widerstand entgegensetzte. Von einer entzündlichen Infiltration oder Bindegewebswucherung war nirgends etwas zu sehen. Interessant war an den jüngeren Herden eine starke Schlängelung der erweiterten Kapillaren, der die Leberzellenreihen folgten, so dass sich die Struktur der Leberacini ganz verwischte; dazu erinnerte obendrein eine protoplasmatische Schwellung und geringe Vermehrung der Endothelzellen an die Vorgänge bei der Telangiektasie. Gewisse, wenn auch nur geringfügige Veränderungen in den Kapillarwandungen setzen die Elastizität derselben herab, wonach der normale oder pathologisch gesteigerte Blutdruck alles Weitere besorgt: zunächst Streckung der Gefässe (Schlängelung), dann mässige Erweiterung (Telangiektasie), schliesslich kavernöse Metamorphose. Bindegewebswucherung folgt häufig in zweiter Instanz.

Ob Leberzellenembolieen in die Äste der Vena portarum und in die Leberarterie, wie sie von Klebs, Lubarsch, Schmorl für die Puerperaleklampsie beschrieben wurden, für das Zustandekommen einer, zur kavernösen Kapillarektasie führenden Stauung massgebend sein können, möchte ich bezweifeln.

Dagegen scheint gelegentlich ein Zusammenhang zwischen der kavernösen Entartung und der Hypertrophie in der Leber vorzukommen. Verfasser sah an einem Fall von multipler Hypertrophie des Lebergewebes an den adenomatösen Bezirken überall die kavernöse Erweiterung der Kapillaren einsetzen.

Die solitären, oft sehr voluminösen Kavernome der Leber finden sich subkapsulär und inmitten des Organs gelegen; ältere solche Bildungen können sich durch dicke Fasermassen abkapseln, auch veröden und zum Teil verkalken (Verf. Fall.). Auch bei den solitären „kavernösen Angiomen“ der Leber tritt wohl das neoplastische Element in den Hintergrund. Meist findet man keine Zunahme des Volumens der Leber, die Kavernome verdrängen das Lebergewebe nicht, sondern substituieren sich nur dem zu Grunde gegangenen, was schon Virchow betonte.

v. Rindfleisch hält eine interlobuläre Hyperplasie des Bindegewebes für das Primäre, der dann eine, von portalen Kanälen ausgehende, kavernöse Metamorphose folgt. Ähnliches finden wir bei Virchow, der zuerst erwiesen hat, dass sich die Leberkavernome sowohl von der Arteria hepatica als von der Vena portarum, nicht aber von der Lebervene aus injizieren lassen.

Es ist möglich, dass sich aus den vorerwähnten kavernösen Kapillarektasieen weiterhin grössere „Kavernome“ entwickeln können.

Ribbert meint, es fehle an ausreichenden Übergangsbildern zwischen der Kapillarektasie und den Kavernomen der Leber. Schrohe hat in einem Fall von multipler „angiomatöser“ Kapillar-

ektasie in einer cirrhotischen Leber zugleich richtige kavernöse „Angiome" gesehen und damit eine Lücke ausgefüllt, die neben Anderen auch Scheffen empfand, der bei den in Rindslebern so häufig vorkommenden multiplen Ektasieen niemals richtige Kavernome fand. Ribbert glaubt, dass die Kapillarektasie und das Kavernom der Leber gar nichts miteinander zu thun haben; letzteres stellt nach ihm einen abgeschlossenen und nur aus sich herauswachsenden Tumor dar. Injektionen in die Geschwulst zeigten, dass die Bluträume derselben mit den Kapillaren der Umgebung nicht zusammenhingen; nur die grösseren in den Tumor ein- und austretenden Gefässe liessen sich injizieren. Der vielgepflegten Anschauung, dass auch die Kavernome der Leber durch einen, von praeexistierenden (bis dahin dem Lebergewebe normal eingefügten) Kapillaren oder Venen ausgehenden Neubildungsprozess sich entwickelten, wird damit Opposition gemacht. Ribbert vertritt die Meinung, dass die Kavernome von Anfang an aus selbständigen Gewebsbezirken hervorgingen, die infolge von Entwickelungsstörungen nicht regulär in die Leber eingefügt waren — ein Gefässästchen sei vielleicht nicht in regelrechter Weise mit den Leberzellen in Verbindung getreten, sei unabhängig von Leberzellen geblieben, und habe sich in selbständiger Weise zu einem Tumor entwickelt. Verfasser hält für manche solitäre Kavernome der Leber diese Entstehungsursache für sehr wohl denkbar; das mögen die wenigen Fälle sein, in welchen das Kavernom wie eine wirkliche Geschwulst der Leber eingefügt ist und auch eine Volumszunahme des Organs bewirkt (Birch-Hirschfeld sah z. B. ein Lebercavernom von der Grösse eines hochschwangeren Uterus); aber auch für diese Fälle ist das Wachstum der Gefässgeschwulst aus eigenen Mitteln schwer zu beweisen. Die gewöhnlichen Leberkavernome machen durchaus nicht den Eindruck von Geschwülsten; sie entwickeln sich deutlich durch exzessive Dilatation aus praeexistierenden Kapillaren der Leber, wobei, wie bei den geschilderten Prozessen in der Haut, zunächst eine primäre Veränderung der Gefässwand wahrscheinlich ist; granulierende Bindegewebsneubildung tritt dann oft hinzu; eine Neubildung von Gefässen steht gewiss nicht im Vordergrund. Gegen die Entstehung der gewöhnlichen Leberkavernome aus Entwickelungsstörungen spricht das vorzugsweise Auftreten der Meta-

morphose im späteren Alter. Die Resultate der Injektionen Ribberts finden in der Thatsache ihre Erklärung, dass die solitären kavernösen Bildungen meist gut abgekapselt sind.

Ribbert nimmt nun freilich an, dass das ganze Gebilde schon von der Entwickelungszeit her gegen die Umgebung abgeschlossen ist; auf der anderen Seite schliesst er die Möglichkeit nicht aus, dass auch im extrauterinen Leben ein Gefässabschnitt in Wucherung gerät und eine zur Kavernombildung führende Selbständigkeit erlangt; also giebt er schliesslich doch auch zu, dass das Kavernom aus vorher normalen, praeexistierenden Gefässen hervorgehen kann. Allerdings soll eine geschwulstmässige Neubildung von Gefässen vorliegen. Ribbert leugnet, wie schon gesagt, die Verbindung der Bluträume des Kavernoms mit den angrenzenden Kapillaren des Lebergewebes; in den seltenen Fällen, wo solche Verbindungen vorhanden wären, seien Bluträume des Kavernoms sekundär in die Kapillaren eingebrochen, oder es lägen überhaupt Täuschungen vor. Die Bluträume des Kavernoms seien immer stark mit Blut gefüllt, die angrenzenden Kapillaren dagegen leer; das spräche gegen eine gegenseitige Kommunikation. Was man als dilatierte Kapillaren der Umgebung des Kavernoms auffasse, seien Sprossen des kavernösen Gewebes, die in die angrenzende Lebersubstanz vordrängen. Verfasser kann sich, wie gesagt, dieser Auffassung nicht für alle Fälle anschliessen und hält die meisten Bildungen, die als Kavernome der Leber angesehen werden, überhaupt für keine echten Geschwülste. Gefässveränderungen sind wohl das primäre Moment, Stauungen des Blutes wirken begünstigend auf die Ausbildung und Weiterverbreitung der Dilatation der praeexistierenden Kapillaren; letzterer Vorgang liegt der kavernösen Metamorphose des Lebergewebes als Hauptprozess zu Grunde; alles Übrige sind sekundäre Ereignisse. In einigen Fällen mögen Degenerationen des Leberparenchyms den ersten Anstoss zur kavernösen Metamorphose geben, dann genügt der normale Blutdruck zur Entstehung der kavernösen Ektasie (Ziegler); nimmt man, wie z. B. Birch-Hirschfeld, eine primäre Kapillarektasie an, dann muss man wohl eine Steigerung des Blutdrucks annehmen, wie Beneke bemerkt. Wahrscheinlich ist eine, wenn auch noch so geringfügige Schädigung der Kapillarwand vorauszusetzen, wie sie der Verfasser nachweisen konnte (s. oben).

Beneke fand, dass lokale Gallenstauung eine lokale Atrophie des Lebergewebes und daran anschliessend eine kavernöse Entartung des betreffenden Bezirkes gelegentlich bewirken kann: ein Gallengang war durch einen Pfropf verschlossen und stark dilatiert; der zugehörige keilförmige Leberabschnitt zeigte hochgradige Gallenstauung und war atrophiert, die Kapillaren dieses Bezirkes waren soweit dilatiert, als es die Atrophie der Leberzellen erlaubte. Der Zufluss zu dem kavernösen Herde erfolgte durch die Vena portarum und die Arterie, der Abfluss durch die Lebervene.

Bemerkt sei noch, dass die Auffassung Ribberts von der entwickelungsgeschichtlichen Entstehung der Leberkavernome an eine Hypothese Kitts erinnert, nach welcher die Leberangiome ihre Entstehung einer Hemmungsbildung verdanken sollen: in den Bezirken kavernöser Erweiterung liegen nach diesem Autor Stellen vor, an denen während der Entwickelungsperiode der Leber das

Einwachsen der soliden Lebercylinder in das blutgefässreiche Bindegewebe des vorderen Darmgekröses unterblieben ist.

Ähnliches wie in der Leber ereignet sich auch gelegentlich in der Milz, in den Nieren, im Knochenmark, im Uterus; man hat auch im Darm (Muscatello), in der Harnblase, in den Muskeln kavernöse Entartung bezw. Kavernome beobachtet.

Rau fand ein kavernöses Angiom mit Venensteinen im rechten Herzvorhof zwischen den Blättern des Endocards entwickelt. Czapek sah eines vom subperikardialen Gewebe ausgehen. Marckwald, Stamm, Payer beschrieben kavernöse Angiome der Ovarien. Neubildung von Gefässen ist hier nirgends sicher festgestellt.

So haben wir also auch unter der Gruppe der Hämangiome einen recht beträchtlichen Anteil nicht als eigentliche Gefässgeschwülste anerkennen können (sog. falsche Angiome).

Am ehesten entwickeln sich noch aus kongenitalen Anlagen wirkliche Gefässgeschwülste, wenn auch in der Regel das Wachstum, beziehungsweise die weitere Ausbildung solcher Anlagen, die man gewiss am richtigsten als Überschussbildungen bezw. als unverbrauchtes oder nicht regulär verbrauchtes Material auffasst, ein beschränktes bleibt.

Es war diese Beschränkung des Gebietes des Angioms von vornherein zu erwarten, denn, wenn vom Knochengewebe angesichts der gleichen Frage die Rede war, dass es ein Terminalgewebe sei, können wir vom Gefässgewebe sagen, dass es ein altruistisches Gewebe darstelle, indem es, im Wesentlichen zur Ernährung anderer Gewebe und Organe bestimmt, eine eminent wichtige, jedoch untergeordnete Rolle ausfüllt. In dieser Subordinationsstellung kommt ihm die geschwulstbildende Autonomie der selbstständigeren Gewebsformationen nicht in dem Maasse, wie diesen selbst zu.

Die Angiome sind gutartige Neubildungen. Wo von destruierendem Wachstum und von Metastasen die Rede ist, handelt es sich um die Kombination mit Sarkom. v. Rindfleisch sah die kavernöse Geschwulst mit Melanosarkom in der Weise verbunden, dass sich in den Balken und Septen des Kavernoms pigmentierte Knoten und Knötchen von Sarkomgewebe entwickelten. Verfasser sah von der Nasenmuschel und vom Penis Kavernome von sarkomatösem Habitus ausgehen: an diesen beiden Orten bildete das hier vor-

handene Schwellgewebe den Ausgangspunkt und die Grundlage für den kavernösen Charakter des Sarkoms. Die Septen der kavernösen, rasch wachsenden Neubildung waren von einem grosszelligen Sarkom durchsetzt, an dessen Entwickelung unter massenhafter Mitosenbildung das Endothel der Bluträume den ersten Anteil hatte (s. später unter Sarkom). Beide Geschwülste waren überaus hämorrhagisch und daher vielfach pigmentiert, ohne dem Typus des Melanosarkoms zu entsprechen (Sarcoma pseudomelanoticum).

Dass übrigens auch gutartige Gefässneubildungen klinisch die Symptome einer malignen Geschwulst darbieten können, zeigte mir ein Fall von Fibroma cavernosum, das in der Schleimhaut seinen Sitz hatte, im Bereich der Submucosa mit Aneurysma cirsoides kombiniert war und ebenfalls von der Nasenmuschel ausging. Die Geschwulst recidivierte mehrmals, bevor sie definitiv zur Heilung gelangte, und brachte durch Druck das knöcherne Nasenseptum zum Durchbruch. Recidive und Knochenusuren sind häufiger bei Angiomen beobachtet; die ersteren darf man mit Virchow wohl als eine gewisse Disposition der betreffenden Gegend für Gefässneubildung auffassen, die auch nach der Exstirpation an dem restierenden Gewebe von Neuem hervortreten kann.

Gefährlich können gelegentlich massige Blutungen aus kavernösen Geschwülsten werden; ich sah einmal ein kleinfaustgrosses Kavernom der Leber sowohl nach der Gallenblase, als auch nach der freien Oberfläche der Leber hin, infolge einer gewaltigen, tödlichen Hämorrhagie durchbrechen.

b) Lymphangioma.

Gemäss dem bisher vertretenen Standpunkt sind als Lymphangiome nur solche Geschwülste zu bezeichnen, die vorwiegend aus neugebildeten Lymphgefässen bestehen. Da wir aber über die Neubildung von Lymphbahnen überhaupt sehr wenig wissen, und obendrein über die spezielle physiologische Ausbildung des lymphatischen Systems in den einzelnen Organen und Organbezirken nur unvollkommene Vorstellungen haben, ist es in den besonderen Fällen stärkeren Hervortretens der Saftkanäle überaus schwierig, zu entscheiden, wie viel bei einem beobachteten Zustand einer wirklich neuen Bildung von Lymphbahnen entspricht und wie viel auf

Rechnung der Metamorphose praeexistierender Lymphgefässe zu setzen ist. Die berührten Schwierigkeiten sind hier noch grösser, wie bei den Hämangiomen. An dem Vorkommen einer geschwulstmässigen Lymphgefässwucherung überhaupt darf wohl nicht gezweifelt werden, und — um es hier gleich von vornherein zu sagen — wir sind der Meinung, dass vor allem (ähnlich wie bei den Hämangiomen) unter den angeborenen lymphangiektatischen Bildungen wirkliche Lymphgefässgeschwülste vorkommen; hier mag wiederum die Meinung zu Recht bestehen, wonach in diesen Fällen infolge einer Entwickelungsstörung entweder eine zu reichliche Bildung von Lymphbahnen statt hat, oder eine Gruppe von Lymphgefässen nicht in regulärer Weise dem System eingefügt wird; aber wir glauben, dass es sich innerhalb dieser lokalen Disposition nicht nur um das Hervortreten der von vornherein im Übermass oder fehlerhaft angelegten Lymphgefässe handelt, sondern dass bei der weiteren Ausbreitung und Fortbildung jener lokalen Disposition auch eine Neubildung von Lymphgefässen zweifellos ist. Ob bei den erworbenen Zuständen der in Rede stehenden Gattung ebenfalls Neubildungsvorgänge mässigen Grades eine Rolle spielen, mag dahingestellt bleiben; wir glauben nicht, dass man von vornherein davon ganz absehen darf. Zunächst sehen wir aber bei weitaus den meisten erworbenen Lymphangiektasieen von einer Lymphgefässneubildung nichts Sicheres und erklären uns daher die beobachteten Zustände aus einer blossen Erweiterung praeexistierender Lymphbahnen, mit welcher recht oft Wucherung an den Lymphgefässen verbunden ist. Demnach sind wir auch hier wiederum der Meinung, dass viele Dinge für Lymphangiome gehalten werden, die keine solchen sind, und es muss die Forderung gestellt werden, dass die Diagnose „Lymphangiom" erst auf Grund des gelungenen Nachweises einer wesentlichen Neubildung und Wucherung von Lymphbahnen anerkannt wird. Freilich sind sichere Beweise für das Vorhandensein von Lymphgefässneubildung wenig erbracht.

Langhans führt das Fettgewebe an, dessen physiologische Armut an Lymphgefässen bei der hier häufig beobachteten lymphangiomatösen Metamorphose nur an Neubildung von Lymphgefässen denken lasse. Freudweiler sah an den Lymphgefässen streifen- und zapfenförmige Fortsätze proliferierenden Endothels mit jungen Sprossen; die Sprossen waren erst solide, dann wurden sie hohl. Nasse fand Übergänge von endothelbekleideten Lymphgefässen in

die Spalträume des Bindegewebes; ferner konstatierte er von grösseren Lymphräumen ausgehende endothelbekleidete Spalten, die in solide zarte Zellstränge übergingen. Er glaubt auch, dass durch Auseinanderdrängung des Bindegewebes und Umbildung der Bindegewebszellen zu Endothelien neue Bahnen für die Lymphe eröffnet werden könnten. Alexander Schmidt beobachtete Zellhaufen und Zellstränge, die in Lymphkanäle übergingen und denkt sich, dass aus umschriebenen Wucherungen des Bindegewebes Lymphkanäle gebildet werden könnten (im Sinne von Wegners heteroplastischer Neoplasie). Nasse hatte an kleineren Lymphgefässen wohl ausserordentlich dicht aneinander gefügte Endothelien gesehen, niemals aber ein zwei- oder mehrschichtiges Endothel; ein solches will Freudweiler nachgewiesen haben.

Verfasser sah bei einem angeborenen kavernösen Lymphangiom der Brust zweifellose Neubildungen von Lymphgefässen. Die jungen Lymphkapillaren waren stets von dichten Ansammlungen lymphocytärer Elemente begleitet, beziehungsweise von solchen Elementen ganz ausgefüllt. Überall, wo Sprossungen von Lymphgefässen nachgewiesen werden konnten, fanden sich die begleitenden Lymphocytenherde. Viele umschriebene, an Lymphknötchen erinnernde Infiltrate wurden im Bindegewebe zerstreut nachgewiesen, und gerade in deren Bereich waren die Neubildungsvorgänge von Lymphbahnen immer besonders deutlich. Ähnliche Angaben finden sich bei Nasse und Alexander Schmidt. Ebenso wie der herdförmige Charakter der ektatischen Vorgänge oft derart in die Erscheinung trat, dass förmliche Knoten kavernösen Gewebes in die allgemeine Bindegewebsmasse eingesetzt waren (Fig. 39), erschienen auch die Neubildungsvorgänge von Lymphgefässen oft völlig cirkumskript: herdförmige, knotige Einlagerungen eines weichen, zellreichen jungen Bindegewebes enthielten in ihren zentralen Partieen bereits leicht ektasierte, vielgestaltige Lymphräume, während ihre peripheren Abschnitte von jungen Lymphkapillaren und sprossenden Lymphgefässen durchsetzt erschienen; dabei waren gegenseitige Kommunikationen vielfach zu erweisen (Fig. 37). In einem Lymphangiom, das sich in einer Fettgeschwulst entwickelte, sah ich einen kleinen, rundlichen Tumor, der ganz ausschliesslich aus einem Netz neugebildeter Lymphkapillaren bestand, das in ein äusserst spärliches, zellreiches, junges Bindegewebe eingelassen war (Fig. 38). Die Sprossungen der Lymphgefässe (Fig. 40) nehmen ihren Ausgang von dem Endothel der erweiterten

kapillären Lymphgefässe, das sich, konform den analogen Vorgängen an den Blutgefässen, unter reichlicher Vermehrung in soliden Ausläufern in die Spalten des Bindegewebes vorschiebt; später erfolgt die Kanalisation (interzellulär) von dem offenen Lumen her. Ähnliches berichtet M. B. Schmidt. Dass die Sprossungsvorgänge an den neugebildeten Lymphgefässen vielfach übersehen werden, liegt daran, dass sich meist ausserordentlich lange, nur selten in einer Schnittebene verfolgbare Sprossen bilden und in die Spalten des Bindegewebes vorschieben. Gelingt es eine solche Sprosse ganz zu verfolgen, so erkennt man, wie sich ein kapilläres endothelbekleidetes Lymphgefäss mehr und mehr verjüngt und schliesslich in einen langen, zarten, soliden Zellfaden von aneinandergelagerten Endothelzellen ausläuft.

In den meisten Lymphangiomen sind die reichlich vorhandenen Lymphgefässe obendrein erweitert, und es ist die Frage, wie diese Erweiterung zustande kommt, ob sie die Bedeutung eines primären, mit der Geschwulstbildung also direkt zusammenhängenden Momentes besitzt, oder sekundärer Natur ist. In der erstgenannten Richtung hat sich die Vermutung, dass eine Enge oder gar ein Verschluss der von dem Geschwulstgebiet wegführenden Lymphgefässstämme vorliege, für die wenigsten Fälle bestätigt. Langhans hat durch Injektionen den Zusammenhang der Geschwülste mit grösseren Lymphstämmen, sowie der letzteren Durchgängigkeit erwiesen. Gegen eine primäre Ektasie spricht auch zweifellos, wie vielfach hervorgehoben wurde, das exquisit herdförmige Auftreten der Ektasieen in den Lymphangiomen. Eine sekundäre Erweiterung kann durch Zerrungen, Knickungen, Verlegungen der Lymphgefässe, sowie durch die komplizierten Zirkulationsstörungen der Lymphe hervorgerufen werden (Verlangsamung des Lymphstroms), die das Wachstum der Geschwulst, insbesondere deren bindegewebiger Anteil, bedingt (Nasse). Neue Anregungen haben diese Fragen durch Ribbert erhalten.

Bisher war an der überkommenen Meinung festgehalten worden, dass die Erweiterung praeexistierender oder vielleicht auch neugebildeter Lymphräume im Wesentlichen durch einen gesteigerten Innendruck besorgt werde, der seinerseits unter Verdrängung des umgebenden Bindegewebes die Cystenwand zur Kugelschale entfalte; passive Stauungen oder aber aktive sekretorische Leistungen

der Wandendothelien seien geeignet eine derartig gewaltige und wirksame Erhöhung des Druckes herbeizuführen. Man ging sogar soweit, das Moment der Stauung als primär gegeben zu betrachten und es in ursächlichen Zusammenhang mit der Geschwulstbildung zu bringen (Wegner). In ähnlicher Weise hat man ja auch die Erweiterung epithelialer Gänge bezw. die Entwickelung epithelialer Cysten betrachtet, hier allerdings mit der besonderen Betonung, dass eine aktive Wucherung des Epithels imstande sei, die Oberfläche der betreffenden Räume zunächst mehr und mehr zu vergrössern. Wir werden diese Dinge später bei Besprechung der fibro-epithelialen Geschwülste eingehend berücksichtigen. Ribbert setzt nun für die Lymphangiome im Speziellen auseinander, dass ein derart erhöhter Innendruck, der imstande sei, das Bindegewebe auseinander zu drängen und zu entfalten, unmöglich gedacht werden könne ohne Rückwirkung auf das sezernierende Endothel der betreffenden Lymphräume, das unter dem Druck notwendigerweise zu Grunde gehen müsste. Wenn nun Ribbert dabei auch ausser Acht lässt, dass in Lymphangiomen (ebenso wie in den analogen epithelialen Geschwülsten) das Endothel in der That vielfach unter dem hohen Binnendruck leidet und abstirbt, und wenn ferner unberücksichtigt bleibt, dass sehr oft bei der Entwickelung der fraglichen Prozesse der gesteigerte Binnendruck nicht auf einem unveränderten Bindegewebe lastet, sondern ein durch entzündlich-exsudative und proliferative Vorgänge erweichtes, nachgiebiges Bindegewebe trifft, so ist doch andererseits eine ganze Reihe von Erscheinungen auf dem fraglichen Gebiet durch die gangbare Stauungs- oder Retentionstheorie unerklärt geblieben.

Den Schwierigkeiten, welche die bisher gangbare Stauungstheorie bereitete, tritt Ribbert dadurch entgegen, dass er nicht eine isolierte Wucherung der Lymphgefässe in den Lymphangiomen annimmt, sondern zugleich mit den Lymphgefässen auch das Bindegewebe mitwachsen lässt, das er als einen integrierenden Bestandteil der betreffenden Geschwülste ansieht: durch gleichzeitiges Wachstum von Bindegewebe und Lymphgefässen ist die in Lymphangiomen so häufig beobachtete wechselvolle Erweiterung der Lymphgefässe leicht zu erklären, ohne dass man eine durch Lymphstauung bedingte hochgradige Drucksteigerung zu Hilfe nehmen muss.

Wenn Verfasser dem Moment der Stauung zwar eine sekundäre, aber doch nicht eine so untergeordnete Bedeutung zuerkennen möchte, wie es Ribbert thut, so hält er es auf der anderen Seite für einen grossen Fortschritt, dass neben der Berücksichtigung des spezifischen Bestandteiles der in Rede stehenden Neubildungen — also der Lymphgefässe — nun auch das zugehörige Stützgewebe zu seinem Rechte kommt. In vielen Lymphangiomen erinnerten die histologischen Vorgänge den Verfasser durchaus an die

früher eingehend beschriebenen Metamorphosen der Blutgefässe in fibrösen Neubildungen (z. B. Fibroma cavernosum). Eine Reihe von Lymphangiomen sieht in der That schon grobanatomisch den Fibroiden sehr ähnlich. Besonders wenn, wie häufig, das Lymphangiom im Fettgewebe wächst, tritt die mächtige Bindegewebswucherung, die zur allmählichen Substitution des Fettgewebes führt, so augenscheinlich als ein integrierender Bestandteil des Geschwulstprozesses in die Erscheinung, dass ein Zweifel an der Ebenbürtigkeit der Bindegewebsneubildung und der begleitenden (gerade hier oft anfänglich in den Hintergrund tretenden) Lymphgefässwucherung nicht aufkommen kann.

Interessant ist es, die vielen Analogieen hervorzuheben, die zwischen dem Hämangiom und dem Lymphangiom bestehen — wie dies Nasse gethan hat. Nicht nur die Entstehungsgeschichte und das Wachstum der beiden Geschwulstspezies bietet viel Vergleichspunkte; solche lassen sich auch ableiten aus der hier wie dort vielfach beobachteten kongenitalen Anlage, dem frühzeitigen Auftreten, der gleichen Lokalisation der Geschwulstbildung. Ferner kann in dieser Richtung herangezogen werden die Übereinstimmung im Bau, die nicht seltene Kombination von Lymphangiom und Hämangiom zu einer gemeinsamen geschwulstmässigen Leistung (Nasse). Endlich geben die schon mehrfach angedeuteten lymphangiektatischen und lymphangiokavernösen Metamorphosen der verschiedensten Geschwülste (Fig. 32) vielfach Gelegenheit zu interessanten Vergleichen mit den ähnlichen Vorkommnissen an den Blutgefässen in solchen Fällen.

Nach diesen allgemeinen Vorbemerkungen gehen wir nun zur Besprechung der verschiedenen Typen des Lymphangioms über.

Eine recht brauchbare Einteilung der Lymphangiome könnte man mit Wegner aus dem verschiedenen Entwickelungsmodus dieser Geschwülste gewinnen. Wir würden hier unterscheiden: 1. zwischen Zuständen, die sich aus einer Dilatation vorhandener Lymphgefässe, eventuell mit Hyperplasie der Wandungen, ergeben; Lymphstauungen, Verengerung oder Verschluss abführender Lymphgefässe durch Thromben, entzündliche, stenosierende Bindegewebsentwickelung, Druck von Tumoren etc. könnten hier ätiologisch in Betracht kommen. Solche einfach ektatische Vorgänge würden

wir natürlich nicht als echte Geschwülste anerkennen. Davon wären zu trennen 2. Prozesse, die, von praeexistierenden Lymphgefässen ausgehend, zu reichlicher Neubildung und Erweiterung von Lymphbahnen führen — homöoplastische Neoplasie (nach Wegner); diese Gruppe würde die eigentlichen Lymphangiome repräsentieren. Ätiologisch dürfte hier in vielen Fällen ein Vitium primae formationis zu Grunde liegen. Ob der dritte von Wegner angeführte Entwickelungsmodus Geltung hat, wonach es auf indirektem Wege zu einer Lymphgefässneubildung im Granulationsgewebe kommen soll (heteroplastische Neoplasie), ist sehr zu bezweifeln. Eine andere, weniger empfehlenswerte, aber verbreitetere Einteilung hält sich an das äusserliche Moment der Dilatation der Lymphgefässe. Hier unterscheidet man drei, vielfache gegenseitige Übergänge zeigende Hauptformen des Lymphangioms: das Lymphangioma simplex, welchem die Telangiectasia lymphatica zugerechnet wird, das Lymphangioma cavernosum und das Lymphangioma cysticum; auch diese Einteilung stammt von Wegner.

1. Die Lymphangiektasie (Lymphangioma simplex).

Lymphangiektatische Vorgänge kommen zunächst in diffuser Ausbreitung vor als Teilerscheinung einer Reihe chronisch-entzündlicher, hyperplastischer Prozesse, vorwiegend im Bereich des kutanen und subkutanen Gewebes. Die erworbenen Fälle der früher besprochenen Elephantiasis sind sehr oft durch solche weit verbreitete Lymphangiektasie entzündlichen Ursprunges ausgezeichnet. Hier mögen vielleicht in den Lymphgefässen verbreitete Parasiten (Filaria sanguinis) einen chronisch-entzündlichen Zustand, der auch zur Thrombenbildung und zu mannigfacher Stauung innerhalb der Lymphgefässe führen kann, unterhalten.

Entzündliche Lymphangiektasieen kommen auch am Auge, vor allem in der Bindehaut vor (Sachs, Leber, Uhthoff, Goldzieher).

Ferner treten in vielen Geschwülsten der Bindesubstanzgruppe die Lymphgefässe oft in grosser Reichlichkeit hervor, ohne dass man in solchen Fällen von einer Kombinationsgeschwulst zu reden brauchte; besonders das Fibroma in seinen weichen Formen

ist sehr häufig als ein lymphangiektatisches zu bezeichnen. Stauungen sind auch hier wohl sehr in Rechnung zu ziehen; denn gerade die gestielten fibrösen Polypen sind häufig von Lymphangiektasie befallen (Fig. 32). Im Übrigen darf hier das beim Hämangiom Gesagte konforme Anwendung finden.

Die Lymphangiektasie in engerem Sinne befällt einen mehr oder weniger deutlich umschriebenen Teil der Haut, an dem sie eine entsprechende Schwellung zustande bringt. Es muss unentschieden bleiben, ob hier eine wesentliche Neubildung von Lymphbahnen vorhanden ist, oder ob der Zustand lediglich aus einem stärkeren Hervortreten der vorhandenen Lymphräume erklärbar ist, infolge von mässiger, aber verbreiteter Dilatation der Lumina und von Wucherungen in und an der Wand der Lymphgefässe.

Makroskopisch stellen diese Lymphangiektasieen kleinere und grössere, meist leicht prominente, flache oder höckerige Infiltrate der Haut dar, die auch nach der Oberfläche aufbrechen können und dann stark nässen (Lymphorrhoe). Auf Durchschnitten erkennt man ein poröses Gefüge, das die Anwesenheit zahlreicher feinster Spältchen und Kanäle, die mit klarer Flüssigkeit erfüllt scheinen, verrät. Gewöhnlich sehen die lymphangiektatischen Hautbezirke gelblich weiss aus; ist die Lymphangiektasie, wie es nicht selten vorkommt, mit einer stärkeren Entwickelung der Blutgefässe verknüpft, dann können die Flecken eine rosarote oder dunkelrote Farbe aufweisen. Der Prozess ist entweder auf Korium und Papillarkörper beschränkt, oder ergreift auch das kutane oder subkutane Gewebe. Mikroskopisch erscheint ein zellreiches, faseriges Grundgewebe, in welchem verschiedenartige, mit einander kommunizierende, cylindrische Gänge und vielgestaltige Spalten, von plattem Endothel bekleidet, sich verzweigen; hie und da sieht man ampullenförmige Erweiterungen der Gänge.

An den erweiterten Lymphgefässen ist eine besondere Veränderung entweder nicht wahrzunehmen, oder es findet sich mässige Proliferation der auskleidenden Endothelien, die, als protoplasmareiche Körper sehr dicht (Nasse), selten mehrschichtig (Freudweiler) an der Wand verteilt, buckelförmig ins Lumen vorspringen. Das ist zumeist an den kapillären Gefässen der Fall; die grösseren,

zwischen den erweiterten Kapillaren verlaufenden Lymphgefässstämmchen, die eine eigene Wandung haben, zeigen an letzterer fibrös-zellige Verdickung, Zunahme der elastischen Elemente (Beneke) und nach M. B. Schmidt auch hypertrophische Muskulatur.

Solche Lymphangiektasieen kommen angeboren vor. Ihr Lieblingssitz ist das Gesicht und der Hals, wo sie (wie die analogen umschriebenen Erweiterungen der Blutgefässe) auch im Bereich der fötalen Spalten des Gesichts vorkommen (fissurale Lymphangiektasieen).

Haug fand eine solche Störung vor dem Tragus bei gleichzeitig bestehender Fistula auricularis congenita, was die entwickelungsgeschichtliche Bedeutung dieser Lymphangiektasieen illustrieren mag. Verfasser hat eine nässende Lymphangiektasie an der Lippe untersucht; hier waren besonders die subepithelialen Lymphspalten und Lymphkapillaren stark erweitert und die reichlich ausgetretene Lymphe hatte ein förmliches Ödem der Epidermis erzeugt, so zwar, dass sich zwischen den Epidermiszellen vielfach mit Lymphe erfüllte Spalten und Bläschen ausgebildet hatten.

Die angeborene Lymphangiektasie wird, wie erwähnt, vielfach zum Lymphangiom gerechnet, ohne dass völlig zwingende Gründe bis jetzt dafür vorlägen. Die Grenze des Lymphangioma gegen die einfach lymphangiektatischen Vorgänge ist eben überhaupt schwer zu finden. Ribbert giebt eine mehr theoretisch konstruierte Unterscheidung, indem er die Lymphangiektasie aus normal dem Gewebe eingefügten Lymphgefässen hervorgehen lässt, deren Ektasie unter gleichzeitigem Wachstum der Wand erfolge. Obwohl die einzelnen erweiterten Lymphräume des betreffenden Bezirkes gut gegen die Umgebung abgegrenzt seien, habe doch der ektatische Bezirk als Ganzes keine selbständige, abgeschlossene Stellung. Beim Lymphangiom aber handle es sich um die Entwickelung eines in- oder extrauterin selbständig gewordenen Lymphgefäss-Bindegewebskeimes, der, in sich abgeschlossen, völlig gegen die Umgebung begrenzt sei. Ich möchte auf Grund eigener Untersuchungen die Meinung aussprechen, dass für die angeborenen Fälle von Lymphangiektasie eine Neubildung von Lymphgefässen, die die Berechtigung giebt, von Lymphangiom zu sprechen, sehr wahrscheinlich ist.

Wird in einer Lymphangiektasie oder in einer wirklichen Lymphgefässgeschwulst (Lymphangioma simplex [Fig. 36]) die Erweiterung der Gefässe bedeutender, so hat man sich gewöhnt, von einem

2. Lymphangioma cavernosum (Fig. 39)

(Lymphangiectasia cavernosa) zu reden. Der Bau dieser ebenfalls vorwiegend in der Haut (subkutan und intermuskulär) vorkommenden Bildung erinnert ganz an die entsprechende Varietät des Hämangioma, nur enthalten die dicht gelagerten kavernösen Räume anstatt des Blutes lymphatische Flüssigkeit, also ein klares,

hellgelbliches Serum, das mikroskopisch Lymphocyten aufweist, leicht gerinnt, und chemisch Fibrin, Globulin, Serum-Albumin, Chlornatrium etc. enthält. Kommt es, wie nicht selten, zu Hämorrhagieen in den Geschwülsten, so können die kavernösen Räume auch mit Blut gefüllt sein. Verfasser hat auch gelegentlich massenhafte kolloide Kugeln als Inhalt gesehen. Körnige und netzförmige, fibrinöse Gerinnungen in den Lymphräumen sind häufig. Zwischen den dicht gedrängten Kanälen, Spalten und kugeligen Hohlräumen, die alle mit (durch Silbernitrat schön darstellbarem) Endothel ausgekleidet sind, findet sich ein gewöhnlich mächtiges Faserbalkenwerk, das auch elastische Elemente und reichlich glatte Muskelfasern enthält. Das Bindegewebe befindet sich vielfach im Wucherungszustand und ist in der Regel von lymphocytenartigen Infiltraten und lymphknötchenähnlichen Herden durchsetzt. Ödematöse Erweichungen und Einschmelzungen des Bindegewebes, sowie blutige Infarkte desselben im Bereich von Venenthrombosen sind nicht gerade selten. Die kavernösen Lymphräume haben zum Teil eine gut ausgebildete eigene Wand, die oft elastische Fasern und glatte Muskulatur aufweist. M. B. Schmidt sah häufig die Muskelschicht hypertrophiert (entweder generell oder nur teilweise, auch an einem und demselben Lymphraum oft nur partiell entwickelt); auch im Bindegewebe zwischen den kavernösen Räumen fand sich glatte Muskulatur, ebenso wie von den hypertrophischen Lymphgefässwänden Bündel von Muskelfasern ins Bindegewebe einstrahlten; die Muskulatur der Lymphgefässwände zeigte eine geflechtartige Anordnung. Verfasser kann die Angaben M. B. Schmidts durchaus bestätigen. Ich fand die reichliche glatte Muskulatur im fibrösen Gewebe eines Lymphangioms einmal zu förmlichen Knoten entwickelt. An den erweiterten Lymphräumen wies ich oft nicht nur eine hypertrophische Muskelschicht, sondern auch nicht selten eine verschieden stark entwickelte, faserige Intima nach, die beetartige Verdickungen nach Art der Sklerose der Blutgefässe aufwies. Nicht selten sind die grösseren Lymphräume thrombosiert, die Thromben organisiert und zum Teil wieder kanalisiert, so dass an ihrer Stelle ein poröses Bindegewebe die Lumina der dann meist stark muskulösen, dilatierten Lymphräume erfüllt. Ähnlich wie das Haemangioma caver-

nosum kann die kavernöse Lymphangiektasie ein periodisches An- und Abschwellen darbieten (erektiles Lymphangiom), was einerseits mit den eben erwähnten Verhältnissen zusammenhängen mag (Kontraktilität der kavernösen Räume sowohl, wie des Zwischengewebes), andererseits aber auch auf eine reichliche Kommunikation der Hohlräume hinweist. Diese ist übrigens durch Injektionen vielfach festgestellt worden (Nasse, Guttmann). Die eben erwähnte Hypertrophie der Lymphgefässe darf man mit M. B. Schmidt dahin deuten, dass auch bei den kavernösen Lymphangiomen das Moment der Stauung mit im Spiele ist (Arbeitshypertrophie), freilich ohne dass damit der Lymphstauung für die Genese dieser kavernösen Entartungen eine direkte Bedeutung eingeräumt werden soll.

In die Gruppe der kavernösen Lymphangiome gehören eine Reihe kongenitaler Bildungen, vor allem jene plumpen, unförmigen Vergrösserungen der Lippen, der Wange und der Zunge, die unter dem Namen der Makrocheilie, Makromeilie und Makroglossie (Fig. 35) bekannt sind. Hier sind durch massenhaft entwickelte, buchtig erweiterte Lymphräume die Züge des Bindegewebes, beziehungsweise der Muskeln, weit auseinandergedrängt und letztere teilweise zur Atrophie gebracht; ein oft beträchtliches Ödem des vorhandenen Stützgewebes giebt Zeugnis von der hochgradigen Stauung des Säftestroms. Daneben sind gewöhnlich die Blutbahnen ebenfalls im Übermass entwickelt und obendrein erweitert (Hämolymphangioma). In ähnlicher Weise wie an den Lippen, der Zunge und den Wangen kommen auch an dem Auge (Bindehaut, Lider, Orbita [v. Michel, Helfreich-Stadler, Steudener, Wiesner, Forster, Sachs]) angeborene kavernöse Lymphangiome vor. Auch gewisse Formen der kongenitalen Elephantiasis sind, wie schon früher erwähnt, durch kavernöse Lymphangiektasie ausgezeichnet (Elephantiasis lymphangiectatica). Verfasser fand einmal die Haut über einem, vorzugsweise subkutan wachsenden Lymphangiom im Sinne eines Pigmentnaevus entartet — ein interessanter Hinweis auf die kongenitale Anlage der Lymphgefässgeschwülste.

Am Mesenterium kommen (selten) kavernöse Lymphgefässektasieen bezw. wirkliche Lymphgefässgeschwülste vor, welch

letztere auch hier meist angeboren sind; der Inhalt ist ein milchweisser (Chylangiome [Kruse, M. B. Schmidt]).

Durch Verlegung oder Verstopfung der abführenden Lymphgefässe im Mesenterium (Entzündung etc.), sowie durch chronische Erkrankungen der mesenterialen Lymphdrüsen können die Chylusgefässe der Schleimhaut und Submukosa des Darmes, auch die mesenterialen Gefässe selbst, zu varicenähnlichen Gebilden ektasieren. Hier liegt also ursächlich eine durch entzündliche Prozesse hervorgerufene Lymphstauung vor. Engel-Reimers veröffentlichten multiple Lymphangiektasie des Magens in der Umgebung eines chronischen Magengeschwürs. Kruse fand multiple, kavernöse Lymphangiektasie des Darmes, die von den tieferen Schichten der Schleimhaut ihren Ausgang nahm; eine Kommunikation mit den centralen Zottengefässen bestand nicht. Ob hier eine Neubildung oder blosse Ektasie vorlag, ist fraglich. Weichselbaum beschrieb ein kavernöses Lymphangiom, das sich aus einem Lipom des Mesenteriums entwickelte; hier war Erweiterung und Neubildung von Lymphgefässen zu konstatieren.

Geht die Ektasie noch weiter, so entsteht aus dem Lymphangioma cavernosum

3. das Lymphangioma cysticum

(Lymphangiectasia cystica). Wiederum stellen die kongenitalen Fehler das grösste Kontingent zu diesen cystischen Lymphangiomen, die ihren Sitz unter der Haut des Halses — Hygroma cysticum colli — oder am Steiss haben, wo sie eine kleine Gruppe der sogenannten Sakraltumoren darstellen. Die Ursache der Entstehung dieser Cystenhygrome, die oft sehr voluminöse Tumoren darstellen, ist nicht aufgeklärt.

Die Cystenhygrome am Hals sind von Luschka und Boucher auf das von Ersterem entdeckte Ganglion intercaroticum bezogen worden. Arnold widerlegte diese Ansicht und sprach von einer cystoiden Entartung des Bindegewebes. Andere Autoren wollten Beziehungen zur Schilddrüse (Otto) erkannt haben. Gurlt und Rokitansky nahmen einen subkutanen Hydrops an. Lücke, Köster, Klebs stellten fest, das es sich um endothelbekleidete Räume handle und dass die Bildung von den Lymphgefässen ihren Ausgang nehme.

Diese Cystenhygrome sitzen gewöhnlich in der Regio submaxillaris (vom Warzenfortsatz bis zum Kinn), können einerseits das Ohr (regio parotidea, Jochbein), anderseits die Medianlinie des Halses erreichen, seltener erscheinen sie in der Fossa supra-

clavicularis oder zwischen Kehlkopf und Musculus sternocleidomastoideus; nach aussen dringen sie nicht selten bis zur Oberarm-Schultergelenkgegend vor, nach unten erstrecken sie sich oft weit unter das Sternum. Meist tritt die Affektion einseitig, selten doppelseitig auf; in einigen Fällen bildeten die Geschwülste ein Geburtshindernis. Arnold hat ein Hygroma superficiale (im Halsbindegewebe zwischen Haut und Platysma) und profundum (zwischen den Halsmuskeln und in der Umgebung der grossen Halsgefässe) unterschieden. In der Regel ist ein kleiner Tumor seit der Geburt bemerkbar, der langsam wächst und gelegentlich bedeutende Dimensionen annehmen kann. Makroskopisch erkennt man an den Tumoren ein Konglomerat von verschieden grossen Blasen mit meist dünnen bindegewebigen und muskulösen (M. B. Schmidt) Wänden, durch die der Inhalt leicht durchschimmert. Die Blasen sind durch ein fibröses Bindegewebe zusammengehalten, in welch letzteres wieder verschiedenartige kleine Hohlräume eingebettet sind, sodass die Bindegewebsbalken siebartig durchlöchert aussehen können. Die Cystenwände sind glatt, oder zeigen leistenartige Vorsprünge; zuweilen durchziehen bindegewebige Septa die Kammern (Entstehung des Hygroma cysticum aus einem kavernösen Lymphangiom). Ribbert hat polypöse Einwüchse des Bindegewebes in die Cystenlumina mehrfach gesehen. Die grossen Cystenräume scheinen gewöhnlich nicht miteinander in offener Verbindung zu stehen; dagegen kommunizieren die dazwischen gelegenen, verzweigten Hohlräume vielfach miteinander. Ob nun eine Entwickelung aus praeexistierenden Lymphräumen vorliegt, oder ob eine Neubildung von solchen die Grundlage bildet, bleibt fraglich; Letzteres ist hier sehr wahrscheinlich.

Bezüglich der Entstehung dieser Cystenhygrome hat man an eine angeborene Enge oder gar an einen Verschluss der abführenden grossen Lymphwege gedacht; die Erweiterung zu Cysten sollte durch Stauung in den peripher gelegenen Lymphgefässen zustande kommen. Das hat sich in dieser allgemeinen Fassung als unhaltbar erwiesen. Andere Autoren haben auf entzündliche, zur Schrumpfung neigende und die Lymphgefässe auseinander zerrende Prozesse im Bindegewebe verwiesen; auch diese Erklärung ist nicht ganz genügend. Das Wahrscheinlichste ist, dass es sich doch um eine regionäre

Entwickelungsstörung handelt, auf Grund deren es zu reichlicher Bildung und fortgesetzter Wucherung von Lymphgefässen kommt. Die Ektasie der Lymphräume erklärt sich vielleicht daraus, dass von vornherein ein Zusammenhang mit dem übrigen Lymphgefässsystem nicht oder nur mangelhaft vorhanden ist. In zweiter Linie muss man an Transsudationen seitens der Cystenwände denken, auch an sekretorische Leistungen der Endothelzellen (nach Heidenhain).

Vom Hygroma colli ist die Hydrocele colli zu unterscheiden. Letztere stellt eine einkammerige, oberflächlich unter der Haut gelegene Cyste dar, die auf Störungen im Schluss der Hals-Kiemenspalten (Kiemengangscyste) zurückzuführen ist; sie kann einseitig und doppelseitig entwickelt sein. Die Wand bildet ein fibröses, dichtes Gewebe; sie enthält oft viel adenoide Substanz unterhalb der epithelialen inneren Auskleidung der Cyste. Auch Knorpel (Heusinger) kann die Cystenwand enthalten. Verfasser untersuchte eine solche Kiemengangscyste, deren buchtige Wand eine mit Flimmerepithel bekleidete dicke Schicht adenoiden Gewebes mit reichlichen Lymphfollikeln (mit Keimcentren) enthielt und nach aussen durch einen derben bindegewebigen Balg abgeschlossen war. Solche Befunde erhoben auch Neumann und Baumgarten. Gelegentlich kombiniert sich eine kongenitale Halsfistel mit einer solchen Kiemengangscyste (Heusinger). Frobenius hat die Differentialdiagnose zwischen Hygrom und Hydrocele genau präzisiert.

Auch am Nacken werden Hygrome gefunden, die oft symmetrisch zu beiden Seiten des Ligamentum nuchae entwickelt sind — als Befund bei Missgeburten und nicht lebensfähigen Früchten beim Menschen und bei Tieren erhoben (Frobenius).

Die Sakralhygrome liegen meist vor dem Kreuzbein, das sie nach hinten abdrängen; oft bestehen Wirbeldefekte. Ein Zusammenhang mit den Meningen ist bei diesen Sakralhygromen wohl denkbar; sie könnten sich vielleicht aus abgeschnürten Meningocelen entwickeln.

In einem Falle des Verfassers fand sich ein vielkammeriger cystöser Tumor in der Sakralregion, der einen Stiel gegen den Wirbelkanal entsendete: es fehlte das Steissbein und die linke Hälfte des Os sacrum war defekt. Die Cysten hatten wasserklaren Inhalt und waren durchweg endothelial ausgekleidet.

Da am Steiss die verschiedenartigsten Geschwülste mit Cystenbildung aller Art vorkommen, Gewächse, die man früher mit der ganz ungenauen Bezeichnung Cystosarkom umfasste, ist Wert darauf zu legen, dass als cystische Lymphangiome nur jene multilokulären Cystengeschwülste bezeichnet werden, die ausser den Cysten nur aus einem die Geschwulst umschliessenden und durchziehenden, fibrösen, gefässhaltigen Stützgerüst aufgebaut sind.

Cystische Lymphangiome kommen (angeboren) auch am Mesenterium vor, nicht selten mit mächtiger Entwickelung der Blutgefässe kombiniert; die Cysten enthalten hier meist eine chylusähnliche Flüssigkeit.

M. B. Schmidt teilte einen Fall von multilokulärem, cystischem, chylushaltigem Lymphangiom des Mesenteriums mit, bei welchem alle, auch die kindskopfgrossen Cysten, Wandungen mit derartig hypertrophischer Muskulatur hatten, dass die Cysteninnenfläche teilweise einer trabekulären Harnblase glich. Die Cystenwandungen enthielten viel hypertrophische Lymphgefässe, die zum Teil deutlich in die Cysten einmündeten; ausserdem waren die Cystenwände spongiös durchbrochen infolge der Einmündung zahlreicher kleiner wandungsloser, dilatierter Lymphräume. Ausser diesen wirklichen Geschwülsten sind einfache cystische Ektasieen der Chylusgefässe gefunden worden: Winiwarter fand bei einem angeborenen Hindernis im Ductus thoracicus die Lymphstämme an der Mesenterialwurzel zu mehreren grossen Milchcysten erweitert. Ähnliches sah Bramann.

Sehr selten sind cystische Lymphangiome des Peritoneums. Den in der Literatur beschriebenen Fällen lag wohl oft ein Endotheliom (s. d.) zu Grunde. Henke hat kürzlich ein multiples cystisches Lymphangiom des Peritoneums demonstriert.

Ziegler unterscheidet als besondere Varietät des Lymphangioms noch das Lymphangioma hypertrophicum, das ebenfalls vorwiegend angeboren vorkommt und bei einer Reihe von Warzen und Mälern beobachtet wird. Es wurde schon früher hervorgehoben, dass vor allem die Pigmentnaevi ein verzweigtes Netz von Zellsträngen und reichliche damit verbundene Zellhaufen (Querschnitte grösserer Stränge) erkennen lassen, die auf Wucherung im Bereich der Lymphgefässe beruhen. Die Wucherung geht von den Wandungen der Lymphbahnen aus, und es sind vor allem die Endothelien, welche die Zellmassen produzieren; die oft erweiterten lymphatischen Gänge erscheinen dann nicht selten mit gewucherten Endothelien ganz und gar erfüllt. Da es sich also bei diesen endothelialen, im Corium und Papillarkörper verteilten Zellsträngen und Zellnestern wesentlich um Proliferationszustände des Lymphgefässendothels handelt, und gewiss um keine bedeutendere Neubildung von Lymphgefässen, erscheint die Bezeichnung Lymphangioma für diese Fälle nicht sehr geeignet.

Eher könnte man auf Beziehungen zum Endotheliom, von dem später die Rede sein wird, hinweisen, da in der That die in

Rede stehenden umschriebenen Lymphgefässhypertrophieen gewisse Ähnlichkeit mit den endothelialen Geschwülsten aufweisen. Die beschriebene Hypertrophie der Lymphgefässe findet sich auch in anderen, nicht pigmentierten, glatten und höckerigen oder papillär gebauten Warzen (Fig. 34). Gerade die letzteren zeigen nach des Verfassers Beobachtung oft kolossale Lymphangiektasieen mit Verstopfung der erweiterten Lymphräume durch proliferierte Endothelzellen: es kann dadurch ein förmlich karzinomatöses Bild entstehen. Die mächtigen endothelialen Injektionen der Lymphbahnen machen sich dann insbesondere im Bereich des hypertrophischen Papillarkörpers bemerkbar, können aber auch tiefer ins Korium hinein verfolgt werden; in den Spitzen der Papillen muss ja die Stauung, die gewiss auch hier eine wichtige Rolle spielt, am stärksten sein.

Die Beschränkung der Wucherung, sowie der gewöhnlich leicht zu führende Nachweis, dass die Zellhaufen Produkte des Lymphgefässendothels sind, wird die Diagnose gegen das Karzinom hin sichern; vor allem aber wird hier die Beschaffenheit des die Neubildung überziehenden Epidermisstratums maassgebend sein, von dem sich in diesen Fällen immer nachweisen lässt, dass es mit den Zellenstern in der Tiefe nichts zu thun hat.

Endlich unterscheiden die Dermatologen eine Hautaffektion, die nach der Meinung vieler Beobachter in das Gebiet der Lymphgefässhypertrophie und -ektasie gehört — das sogenannte Lymphangioma tuberosum multiplex (Kaposi). Hier handelt es sich um eine erworbene Störung, bei welcher oft massenhafte (im Gesicht, an Hals, Rumpf und Extremitäten auftretende), in der Kutis sitzende, gelblichbraune und braunrötliche, rundlich-flache Linsen oder auch mehr kugelige, derbelastische Knötchen beobachtet werden. Mit blossem Auge soll bereits eine siebförmige Durchlöcherung des Koriums konstatiert werden können. Mikroskopisch finden sich in der Kutis, nicht im Bereich der Papillen, erweiterte kugelige Lymphräume mit proliferirenden Endothelbelägen und oft hyalinem Inhalt (Beneke). Nach Beneke gehen die hyalinen Ausfüllungsmassen aus einer hyalinen Metamorphose der gewucherten Endothelien hervor. Die kugeligen Räume hängen mit Lymphkapillaren zusammen. Dieser Autor tritt für eine beträchtliche Neubildung von Lymphgefässen bei dieser Hautaffektion ein, so dass die Bezeichnung Lymphangioma aufrecht zu erhalten sei; dafür sprächen

vor allem die dicht gelagerten, chromatinreichen Endothelien der Lymphräume. Ich besitze darüber keine Erfahrungen.

Die Lymphangiome sind gutartige Neubildungen; das zeigt schon ihr langsames Wachstum. Selten ist die Kombination mit Sarkom, bei welchem die sarkomatöse Wucherung vom Stützgewebe ausgeht (meist Fibrosarkom). In einigen Fällen hat man gewisse Bezirke eines Lymphangioms in der Weise entarten sehen, dass durch üppige Proliferation des Endothels solide Ausfüllungen der neugebildeten Lymphräume und weiterhin proliferierende Zellstränge und Zellzüge, die das Bindegewebe durchsetzten, entstanden (Schwalbe): hier befinden wir uns auf dem Übergang zu einer Geschwulstgruppe, der wir in der Reihe der Endotheliome wieder begegnen werden.

Schliesslich sei bezüglich der Kombination des Lymphangioms mit anderen Geschwülsten der interessanten lymphangiomatösen Umwandlung gedacht, die hie und da in Lipomen beobachtet wird (Lipolymphangioma). Verfasser hat einen hiehergehörigen, von v. Rindfleisch beobachteten Fall genauer studiert: die Fettläppchen wurden unter Zuhilfenahme einer granulierenden Bindegewebswucherung durch einwachsende kapilläre Lymphgefässe nach und nach völlig von einer lymphangiektatischen fibrösen Masse substituiert. In den stark verdickten bindegewebigen Septen zwischen den transformierten Fettläppchen verliefen stark erweiterte Lymphgefässe mit dickmuskulösen Wänden, vielfach verzweigt, und durch Seitenäste mit den, in den Fettläppchen selbst entwickelten, jungen Lymphgefässen in Zusammenhang stehend. Ähnliche Fälle scheinen Nasse, Weichselbaum und Andere vor sich gehabt zu haben.

B. Geschwülste des Muskel- und Nervensystems.

7. Myoma.

Myoma heisst die typische Geschwulst des Muskelgewebes, und wir verlangen demnach von einer solchen echten Muskelgeschwulst, dass sie im Wesentlichen aus Muskelgewebe zusammen-

gesetzt sei. In der Regel sind die in Zügen und zu Bündeln geordneten Muskelfasern durch mehr weniger reichliches, gefässführendes Bindegewebe getrennt, bezw. zusammengehalten. Die Geschwulst der glatten Muskulatur heisst Leiomyom, die der quergestreiften Rhabdomyom (Zenker), oder man spricht von Myoma laevi- und striocellulare (Virchow).

a) Leiomyoma.

Das Leiomyoma (hierzu Fig. 41 und 42) bildet in seinen gewöhnlichen Formen umschriebene, kugelige, oder (durch dichte Aneinanderlagerung einer Mehrzahl kleiner Knoten) tuberöse, knollige Gewächse, die häufig durch eine Bindegewebslage gegen die Umgebung gut abgegrenzt und somit leicht und vollkommen ausschälbar sind. Die Geschwülste sind meist nicht ganz rein, d. h. derart aus Muskelgewebe und Bindegewebe gemischt, dass die Bezeichnung Fibromyoma gerechtfertigt ist. Reine Leiomyome kommen besonders im Magen und Darmkanal vor; ferner im Hoden und im Bereich der Brustwarze (nach v. Rindfleisch). Da die Muskelfasern vielfach zu Bündeln und Strängen zusammengefasst sind, die ihrerseits sich innig und nach allen Richtungen des Raumes hin verflechten, erhalten die Neubildungen auf Durchschnitten ein faszikuläres Gefüge, indem Figuren, wie Locken und Wellen, zu einem reichen Flechtwerk zusammentreten. Mit dem Fibrom hat das Leiomyom viel Ähnlichkeit, sodass hier mannigfache Verwechselungen vorgekommen sind. Auch darin liegt ein gemeinschaftliches Moment, dass die den beiden Geschwulstformen eigentümliche faszikuläre Struktur deutliche Beziehungen zu den Gefässen zeigt, indem die Faserzüge entweder ringförmig, in konzentrischen Lagen um die Gefässe angeordnet erscheinen, oder, was häufiger ist, längs, parallel der Gefässwandungen disponiert sind. Davon kann man sich gelegentlich auch bei den Leiomyomen auf Durchschnitten schon mit blossem Auge gut überzeugen.

Mikroskopisch sind sich das Bindegewebe und das glatte Muskelgewebe vielfach sehr ähnlich; man erinnere sich, um vor Täuschungen sicher zu sein, dass die glatten Muskelfasern sehr lange, sehr gleichmässig grosse und stäbchenförmige Kerne besitzen, die nicht, wie die Bindegewebskerne, an den beiden Polen spindelförmig zu Spitzen ausgezogen, sondern leicht abgestumpft erscheinen. Auch die einzelnen Zellen selbst sind beim glatten Muskelgewebe viel gleichförmiger ausgebildet als im Bindegewebe; die Zusammenfassung zu sehr schön geordneten Faserzügen ist

charakteristisch. Auf Querschnitten durch die Faserbündel zeigt das glatte Muskelgewebe polygonale Felderung: inmitten der gegenseitig abgeplatteten Felder liegt (wenn die Muskelzelle gerade in der Mitte quergeschnitten ist) der Kern; die Felder entsprechen dem relativ reichlich vorhandenen Protoplasma (Fig. 42).

Die Leiomyome sind durchaus gutartige, meist langsam und expansiv wachsende Neubildungen, die sehr häufig, insbesondere am Uterus, multipel auftreten, und gerade an diesem genannten Organ nicht selten gewaltigen Umfang erreichen. Metastasen sind äusserst selten; Birch-Hirschfeld hat in einigen Fällen die Geschwulst in die Lymphgefässe des Uterus einwachsen sehen, wonach sie in plexiformem Typus weiterwucherte. Nach den Erfahrungen von Orth, Langerhans, Schmorl, Hansemann können reine Myome gelegentlich (aber gewiss selten) Metastasen machen. Übergänge in Sarkome sind mehrfach beobachtet.

Je nach der Beteiligung des Bindegewebes und der Blutgefässe an der Neubildung haben die Leiomyome verschiedenes Aussehen. Die reinen Formen stellen grauweisse oder rötlichgraue Geschwülste dar, von ziemlich weicher Konsistenz und gutem Saftgehalte — Leiomyoma molle. Die sogenannten Fibromyome dagegen, an welchen der geschilderte faszikuläre Bau vor allem deutlich ist, sind weisse, fast glänzende, harte, unter dem Messer knirschende Tumoren von oft bemerkenswerter Trockenheit — Leiomyoma fibrosum, durum, Fibromyoma. Sehr häufig findet sich — und darin zeigt sich wieder die Verwandtschaft zum Fibrom — eine stärkere Entwickelung des Blutgefässapparates, indem massenhafte, verdickte, arterielle Gefässe sich zwischen den Muskel- und Bindegewebsbündeln hinziehen, oder eine Erweiterung der reichlichen Gefässe eintritt, die die Berechtigung giebt, bald von einem Leiomyoma oder besser Fibromyoma telangiectaticum, bald von einem kavernösen Charakter der Geschwulst zu sprechen. Reine Myome mit solcher Eigenart habe ich noch nicht gesehen.

Auch das Lymphgefässsystem tritt gelegentlich in den Myomen unter Verdickung und Dilatation der lymphatischen Räume mit oft beträchtlichen produktiven Prozessen am Endothelbelag stärker hervor; bis zur Cystenbildung (Spiegelberg) soll die Erweiterung hie und da gehen können. Man wird sich jedoch hüten müssen, gewisse hyperplastische, an die Elephantiasis er-

innernde Prozesse, die besonders häufig mit Lymphangiektasieen (gerade am Uterus) einhergehen, mit wirklichen lymphangiektatischen oder sogar cystischen Leiomyomen zu verwechseln. Auch die Lymphangiektasieen treten vorwiegend in der fibroiden Mischform des Leiomyoms auf.

Von regressiven Metamorphosen ist in Myomen die einfache Erweichung, der fettige Zerfall und die Verkalkung bemerkenswert. Die umfangreicheren Exemplare des Leiomyoms bezw. Fibromyoms sind es besonders, welche einmal unter myxomatöser oder ödematöser Aufquellung des Bindegewebes erweichen, ein anderesmal durch Verfettung zur Bildung von detrituserfüllten Zerfallshöhlen schreiten, oder entweder primär an Zellen und Grundsubstanz Verkalkungen eingehen, oder dies sekundär im Bereich der Zerfallsbezirke thun. Übrigens glaubt der Verfasser der Meinung von Ziegler beistimmen zu müssen, wonach in älteren Leiomyomen eine einfache Atrophie des Muskelgewebes und eine Präponderanz des fibrösen Anteils der Geschwulst eintritt; die Leichenbefunde sprechen jedenfalls sehr dafür, indem man häufig neben älteren, derbfaserigen und auch verkalkten Fibromen jüngere, weichere und relativ viel Muskelsubstanz enthaltende Gewächse an einem und demselben Organ antrifft.

Der Sitz des Leiomyoms verteilt sich der Hauptsache nach auf folgende Organe:

1. Voran steht der Uterus mit seinen Adnexen, und unter letzteren vor allem die Tuben und die Ligamenta lata. Am Uterus sitzen die Geschwülste vorwiegend im Bereich des Körpers, hier fast immer multipel, und zwar entweder subserös, oder dicht unter der Schleimhaut, oder intramural, d. h. innerhalb der Uteruswände. Thoma glaubt, dass die schon berührte bindegewebige Abkapselung der Tumoren eine bedeutende Verschieblichkeit derselben bei der Kontraktion des Uterus ermögliche, und dass auf diese Weise die ursprünglich intramural gelegenen Myome unter die Serosa oder die Schleimhaut zu liegen kämen. Gewiss ist aber hierbei auch die Tendenz des Wachstums nach der Seite des geringsten Widerstandes massgebend. Übrigens sind die Geschwülste auch sehr häufig primär subserös oder submukös entwickelt. Wenn die Myome subserös oder vor allem submukös entwickelt

sind, können sie zu gestielten Polypen auswachsen, und in letzterem Falle — sit venia verbo — geboren werden, indem die Geschwulst allmählig den Cervixkanal erweitert und nach Obliteration und Zerreissung des successive verlängerten Stieles per vaginam eliminiert wird. Verfasser hat mehrere solche Fälle gesehen, nicht nur bei tiefsitzenden Polypen, sondern auch bei solchen, die vom Fundus uteri ausgingen.

Die Beobachtung von Rösger und Gottschalk, wonach die Entstehung des glatten Muskelgewebes in Uterusmyomen gelegentlich auf die Muskularis von Gefässen zu beziehen ist, kann Verfasser bestätigen. In manchen Fällen wenigstens kann man sehen, dass der grösste Anteil des glatten Muskelgewebes in den Geschwülsten durch die üppig entwickelte Muskulatur der massenhaften Gefässe dargestellt ist, von der sich auch ausstrahlende Züge von Muskelgewebe in die nächste Umgebung verfolgen lassen. Lubarsch und Cohen sahen in kleinen Uterusmyomen ebenfalls das Muskelgewebe von den Gefässen ausgehen (Fig. 41).

Zwei Dinge sind bezüglich der Myombildung am Uterus interessant: einmal das vorwiegende Auftreten der Geschwülste bei Nulliparen; die Vorstellung ist nicht ungereimt, dass sich hier eine gewisse latente Wachstumsenergie auslebt, deren physiologische Auslösung unterblieb. Die Ansichten über diesen Punkt gehen aber sehr auseinander, indem eine Reihe von Autoren die Myombildung als Ursache der Sterilität auffasst (Kottmann), während andere statistisch nachzuweisen versuchen, dass Sterilität zur Myomentwickelung führe (Meyer). Zweitens ist bemerkenswert das Zusammentreffen der Myombildung mit profusen Menstrualblutungen, vor allem aber mit metritischen und endometritischen Prozessen. Wir glauben nicht, dass die Meinung einwandfrei ist, wonach ein chronischer Uteruskatarrh den Reiz zur Myomentwickelung abgeben soll, vielmehr scheinen die Dinge so zu liegen, dass die Myome einen entzündlichen Zustand des Uterus (schon allein durch die erschwerten Zirkulationsverhältnisse) hervorrufen und unterhalten, der sich ja auch häufig nach der Exstirpation der Geschwulst zurückbildet. Die Frage war von jeher bezüglich der Uterusmyome, wie aller übrigen Myome interessant, ob ätiologisch ein Reizzustand verantwortlich zu machen sei oder ob eine kongenitale Anlage an-

genommen werden müsse. Mit Ausnahme der Hautmyome entstehen die Leiomyome im späteren Alter; das gilt vor allem für die Muskelgeschwülste des Uterus. Für eine kongenitale Anlage aber sprechen nicht nur die Mitteilungen über erbliche Disposition zur Myombildung, sondern vor allem die Beobachtungen von v. Recklinghausen, der auf das Vorkommen von cylinderepitheltragenden Drüsengängen und von Flimmerepithelcystchen in Myomen des Uterus aufmerksam gemacht hat. Hauser hatte diese Dinge ebenfalls erwähnt und die Drüsenbildungen (in einem subserös gelegenen Uterusmyom), ähnlich wie Ricker, auf den Müllerschen Gang zurückgeführt; v. Recklinghausen sieht in ihnen Abkömmlinge des Wolffschen Körpers (Paroophoron). Ricker, Orloff, Voigt, S. Neumann u. A. haben weitere Fälle von Uterus- und Tubenmyomen mit epithelialen Einschlüssen bekannt gegeben; weiterhin haben von Recklinghausen und Ricker, Ersterer im Tubenwinkel, Letzterer in der Nähe des Fundus uteri unter der Serosa verlagerte Teile des Paroophoron gefunden, ohne dass ein Tumor vorhanden war. R. Meyer beschreibt in normalen Uteris (besonders im cervikalen Teil) bedeutende Sprossungen des persistierenden Wolffschen Ganges. Bühler, v. Franqué und S. Neumann haben Urnierenkeime im Ovarium, zum Teil von sehr komplizierter Ausbildung, gesehen, Letzterer bei gleichzeitigem Adenomyom des Uterus und der Tuben. Seit diesen Beobachtungen ist man in den entsprechenden Fällen geneigt, von Adenomyomen zu sprechen, und damit eine Reihe der Uterusmyome auf fötale Anlage zurückzuführen, indem man annimmt, dass mit dem Epithel auch Muskelgewebe verlagert wurde (von der Muskulatur der Schläuche des Wolffschen Körpers bezw. des Wolffschen oder Müllerschen Ganges), oder dass das in das Myometrium verlagerte Epithel den Reiz zu einer geschwulstmässigen Wucherung der Uterusmuskulatur abgab. Solche drüsenhaltige Myome fand man ganz vorwiegend an der hinteren Uteruswand, meist im Corpus, selten im Cervixteil, ferner in der Tubenwand, vornehmlich an den Tubenwinkeln; sie sitzen vorzüglich intramural, wenn auch mehr gegen die Serosa hin gelegen, hie und da auch subserös, und sind infolge infiltrativen Wachstums weniger scharf von der Umgebung abgesetzt. v. Recklinghausen

fand das Adenomyom des Uterus vielfach kompliziert mit Infantilismus und mit Missbildungen der Geschlechtsorgane; er macht auch Angaben über krebsige Entartung des drüsigen Anteils der Adenomyome.

Bezüglich der Herkunft der epithelialen Einschlüsse in den Leiomyomen des Uterus und der Tuben bestehen allerdings, wie schon kurz angedeutet, bedeutende Meinungsverschiedenheiten: v. Recklinghausen greift, wie erwähnt, auf den Wolffschen Körper zurück; da der persistierende Wolffsche Körper aber neben dem Eierstock liegt, kann es sich in den Myomen der Uteruswand und der Tubenwinkel nur um verlagerte Urnierenkeime handeln, noch mehr gilt das für die tiefer gelegenen Adenomyome der Cervix, der Scheide etc.

Klein setzt auseinander, dass der Wolffsche Gang beim weiblichen Embryo neben dem Müllerschen Gang von der Urniere bis herab zum Sinus urogenitalis verläuft; man müsse also den persistierenden Wolffschen (id est Malpighi-Gartnerschen) Gang entlang und im Bereich von Tuben, Uterus und Scheide bis herab zum Hymen vorfinden; der proximale Teil des Wolffschen Ganges verläuft im Ligamentum latum unterhalb der Tuben bogenförmig zum Uterus und senkt sich etwa in der Höhe des Orificium internum uteri in die Muskelsubstanz des Uterus ein; der distale Abschnitt des Wolffschen Ganges verläuft in der seitlichen Uteruswand durch die Cervix bis in die Portio, biegt hier nach oben um, übersetzt das Scheidengewölbe und läuft neben der Scheidenwand bis in den Hymen, in dessen freien Rand er mündet. Klein konnte im Verein mit Groschuff diesen Verlauf am Genitale eines neugeborenen und eines $4^1/_2$ Monate alten Mädchens verfolgen. Der Wolff-Gartnersche Gang besteht aus einer Epithel- und einer Muskelschicht; bei dem wechselnden Charakter des Epithels ist eine Differenzierung, ob in einem gegebenen Falle Abkömmlinge des Wolffschen oder Müllerschen Ganges vorliegen, nicht durchführbar; eine solche ist nur aus den topographischen Lageverhältnissen eines eventuellen Tumors zu Tube, Uterus, Scheide und Hymen möglich (Klein). Die distalen Abschnitte des persistierenden Wolffschen Ganges zeigen nach Groschuff und Klein gelegentlich mächtige drüsige Ausstülpungen und Sprossen (Malpighi, Gartner, Negrini, R. Meyer), die Klein (Kobelt, Rieder) als Homologa der Samenblasen deutet. Wegen des Gehalts an Epithel und Muskulatur können sich aus den Wolff-Gartnerschen Gängen sowohl Cysten, als Adenome und Krebse, sowie Myome und Mischgeschwülste (Myoadenome etc.), eventuell auch Sarkome entwickeln (Klein). Nach Klein entwickeln sich in der Substanz des Uterus aus den persistierenden Wolffschen Gängen Cysten (Burckhardt, Amann, Klein), Cystomyome, Adenomyome, Cystadenome (v. Recklinghausen, Breus, Pick), reine Adenome (Meyer, Groschuff und Klein); vielleicht auch Adenokarzinome und Krebse.

Kossmann und von Lockstädt sind geneigt, die allermeisten Adenomyome des Uterus und der Tuben auf fötale Sprossungen des Müllerschen Ganges zurückzuführen oder sie weisen auf die Beziehungen der epithelialen Einschlüsse in Myomen zu abnormen Tiefenwucherungen der Drüsen der Uterus- und Tubenschleimhaut hin. Kossmann macht auch auf die von ihm beschriebenen Nebentuben aufmerksam; auch für die epithelialen Bildungen in der Uteruswand denkt er an Verdoppelungen der Genitalanlage.

Aschoff bemerkt, dass auch durch Einstülpungen und Abschnürungen des Peritonealepithels in der Peripherie subseröser Uterusmyome Cystchen und drüsenartige Bildungen entstehen können, worin ich ihm auf Grund vieler eigener Beobachtungen beipflichte.

Die Drüsenwucherungen haben bei den echten Adenomyomen nach v. Recklinghausen gewisse, an den Bau und die Anordnung der Urnierenkanälchen erinnernde Charakteristika an sich: es finden sich geschlossene Drüsensysteme in der Art, dass in einen Hauptkanal (Hauptampulle) reichliche, parallel verlaufende Kanälchen einmünden (kammförmige, federbartartige Anordnung der Drüsen); die Kanälchen beginnen mit einem cystenartigen Endkolben, gehen in gewundene Sekretionsröhrchen über (kubisches Epithel) und laufen in Sammelröhren aus (hohes, zum Teil flimmerndes Cylinderepithel); letztere münden in die Hauptampulle. Ausserdem finden sich sogenannte Pseudoglomeruli (gefässreiche, polypöse Erhebungen an der Wand der Drüsenräume); endlich ist die Anwesenheit von Pigment wie in dem Giraldèsschen Organ wichtig; die drüsigen Bildungen sind von reichlichem cytogenen Bindegewebe umgeben.

Jedenfalls wird man in den einzelnen Fällen immer ausschliessen müssen, dass die Drüsen nicht von der Uterusschleimhaut herstammen und beim Wachstum des Myoms in dieses letztere allmählig eingeschlossen wurden. Ich stimme Lubarsch durchaus zu, der darauf hinweist, dass schon unter normalen Verhältnissen die Drüsen sehr tief in die Muskulatur hineinragen können; das habe auch ich oft gesehen und Ribbert fand tief in der Muskulatur Drüsen der Uterusschleimhaut dicht neben einem Myom. R. Meyer beobachtete an normalen, auch fötalen Uteris Ausstülpungen und Abschnürungen des Schleimhautepithels bis tief in die Muskularis hinein.

Ubrigens erwog schon v. Recklinghausen, der zunächst zwischen den gewöhnlichen, expansiv wachsenden Kugelmyomen (histioiden Myomen) und den Adenomyomen (organoiden Myomen) trennt, die Möglichkeit der Verlagerung von Schleimhautdrüsen in Myome, und unterschied zwischen schleimhäutigen und paroophoralen, diffus wachsenden Adenomyomen; diese Trennung führt auch Pick u. A. durch. Die schleimhäutigen liegen zentral, auch häufig ventral am Uterus, die paroophoralen finden sich peripherisch und dorsal. Jedoch kommen auch in der ventralen Uteruswand Urnierenadenomyome vor und Schleimhautadenomyome können bis unter die Serosa reichen (Aschoff).

Wie schwierig die Unterscheidung werden kann, zeigen folgende Angaben:

Cohen fand an einem submukös gelegenen Uterusadenomyom, dessen epitheliale Bestandteile ganz sicher der Schleimhaut entstammten, einen Bau, der in jeder Einzelheit mit den typischen Urnierenadenomyomen v. Recklinghausen übereinstimmte. Er fand auch, dass das Pigment in den Adenomyomen die Eisenreaktion giebt, während es das im Giraldèsschen Organ nicht thut. Schliesslich sucht er Schritt für Schritt zu beweisen, dass eine Unterscheidung zwischen den Myomen um verlagerte Schleimhautdrüsen und um Urnierenreste nicht möglich sei. Ablehnend gegenüber v. Recklinghausen hat sich auch besonders Kossmann und v. Lockstädt ausgesprochen, indem sie die Ähnlichkeit der Struktur der Adenomyome mit der Struktur der Uterusschleimhaut betonen. Pick, der ganz auf dem Boden der v. Recklinghausenschen Auffassung steht, fand in einem sicher epoophoralen Adenomyom eine Anordnung

der adenomatösen und myomatösen Teile, die das Bild eines accessorischen Uteruskörpers vortäuschte.

Neuerdings hat v. Franqué ein typisches sogen. Tubenwinkeladenomyom mit allen Allüren des von v. Recklinghausen festgestellten Typus untersucht, welches unter dem Bilde der Salpingitis nodosa isthmica (tuberculosa) [Chiari] aufgetreten war und das ich selbst zu untersuchen Gelegenheit hatte. v. Franqué weist an sorgfältigen Serienschnitten nach, dass die Drüsen auf Ausstülpungen der Tubenschleimhaut zurückgeführt werden mussten; sie folgten den Gewebsinterstitien zwischen den hypertrophischen Muskelzügen, und erinnerten in ihrer Verbreitung ganz an die Disposition der Lymphgefässe. Weiter beschreibt v. Franqué „adenomatöse" Wucherungen der Tubenschleimhaut auf entzündlicher Basis ohne Myombildung. In solchen Fällen kann also ein chronischer Entzündungsprozess zu hyperplastischen Wucherungen der Schleimhaut und der Muskulatur (einschliesslich des Bindegewebes) führen, im Verlauf welcher weitgehende Verlagerungen drüsiger Bestandteile erfolgen können, die das Bild eines typischen Adenomyoms vortäuschen. Hier handelt es sich also gar nicht um echte Geschwulstbildung, sondern um hyperplastische Neubildungen. Überhaupt sollte man von einem Adenomyom doch nur dann sprechen, wenn die im Myom eingeschlossenen Drüsen wirklich geschwulstmässig mitproliferieren; wenn dies nicht der Fall ist, muss die Diagnose lauten: Myom mit drüsigen Einschlüssen.

Ein Fall des Verfassers darf hier wegen seiner Seltenheit und des besonderen Interesses, das er bietet, etwas eingehendere Erwähnung finden. Es handelte sich um eine 45jährige Frau, die an eitriger Peritonitis verstarb. Bei der Sektion fand sich eine eitrige Entzündung und fibröse Verhärtung des perirektalen Bindegewebes und des gesammten Beckenzellgewebes; ferner chronische Entzündung des Rektums, eitrige Infiltrate der Mastdarmschleimhaut. Die inneren Genitalien zeigten die mannigfachsten Verwachsungen; beiderseits war mehrfache Erweiterung der Tuben zu buchtigen Säcken vorhanden. An den beiden Tubenwinkeln sassen diffuse fibromyomatöse Tumoren, von denen einer Wallnussgrösse erreichte; die uterinen Tubenlichtungen erschienen stark stenosiert; es bestand eitriger Katarrh der Tubenschleimhaut. Die verdickte Uteruswand wies eine Reihe kleinerer, intramuraler, kugeliger Myome auf, die in den Kanten des Organes gelegen waren. An der Portio sass an der hinteren Muttermundslippe ein oberflächlich ulzeriertes Karzinom von geringem Umfang. Die retroperitonealen Lymphdrüsen des Beckens, die iliakalen und höher gelegenen Lymphdrüsen sämtlich stark geschwellt, weich, weisslich, oder rosig hyperämisch.

Der Portiokrebs erwies sich mikroskopisch als ein diffus

infiltrierendes Karzinom aus polymorphen Zellen, das unter starken entzündlichen Wucherungen entwickelt war; die an eine entzündliche Infiltration erinnernde krebsige Wucherung reichte nur etwa 2 mm in die Tiefe. Die Muskularis der Cervix wies abnorme Mengen verzweigter Drüsen, zum Teil mit unregelmässigen und abgestossenen Epithelbelägen auf. Die Kugelmyome des Uterus erwiesen sich mikroskopisch als reine Muskelgeschwülste; das Wachstum eines dieser Myome geschah an der Peripherie durch Vorschieben der Muskelbündel der Geschwulst zwischen die Muskelzüge des umgebenden Uterusgewebes — also eine Art infiltrativen Wachstums. Die diffus entwickelten Tubenadenomyome zeigten alle Eigenschaften der v. Recklinghausenschen Urnierenadenomyome: die drüsigen Gebilde waren ausserordentlich reichlich, erschienen zunächst vorwiegend in der Umgebung des Tubenlumens angeordet, reichten aber auch peripher bis an die Serosa, ja sie wurden sogar in dieser selbst und in peritonealen Verwachsungssträngen gesehen, ferner auch in den angrenzenden Partieen der Ligamenta lata. Die Tubenlichtung zeigte verschiedenartige Ausstülpungen, von denen an Serien einmal ein Zusammenhang mit den drüsigen Räumen des Myoms konstatiert werden konnte; hier hatte die mächtige Ausstülpung des Tubenlumens die eigene Muskularis der Tube in ihrer ganzen Dicke durchsetzt. Am interessantesten war der Befund an den Lymphdrüsen, die alle eine grosszellige entzündliche Hyperplasie zeigten; die iliakalen Lymphknoten enthielten aber massenhaft drüsige Gebilde: Tubuli und verzweigte Gänge mit hochcylindrischem, stellenweise kubischem, auch flimmerndem, einschichtigem Epithel, ferner Gruppen dicht zusammengelagerter Drüsen mit gelegentlicher Verschmelzung zu unregelmässig buchtigen Cystchen. Die Drüsenräume lagen vorwiegend innerhalb des trabekulären Bindegewebssystems, aber auch in der lymphatischen Substanz; sie waren jedesmal umgeben von mehreren Lagen konzentrisch angeordneten, zarten Bindegewebes, das stellenweise sehr zellreich erschien. Die Drüsenentwickelung in den iliakalen Lymphknoten liess vermöge ihrer ganzen Anordnung und Ausbildung die Annahme einer Metastasenentwickelung (sei es von seite des Portiokrebses, sei es von seite der Adenomyome) nicht zu, und es blieb nichts anderes übrig, als die Erklärung der sonder-

baren Heterotopie durch eine Keimversprengung zu versuchen. Ich möchte dabei am ehesten auf den Wolffschen Körper rekurrieren, wie dies auch E. Ries in einem ganz ähnlichen seltenen Falle gethan hat.

Damit ist auch für die Adenomyome der Tubenwinkel in dem geschilderten Falle die Wahrscheinlichkeit einer Entwickelungsstörung als Grundursache gross; allerdings ist hier mit Rücksicht auf die Irregularitäten der Tubenlichtung ein Rekurs auf den Müllerschen Gang plausibler, als der Hinweis auf den Wolffschen Körper. Die abnormen Drüsen in der Muskelwand der Cervix wird man auf Reste des Wolffschen Ganges beziehen können, und was endlich den zugleich beobachteten, beginnenden Portiokrebs betrifft, so zeigte er derartige Abweichungen von den gewöhnlichen krebsigen Erkrankungen dieser Gegend, dass mir seine Entstehung aus etwa in der Tiefe verlagerten und regellos wuchernden Epithelien wahrscheinlicher war, als die Entwickelung vom Oberflächenepithel her. Die vielfachen Störungen im Bereich des Genital-Traktus dieses seltenen Falles dürfen also vielleicht gemeinsam auf eine Entwickelungsstörung bezogen werden, welche alle wichtigen, hier in Betracht kommenden embryonalen Gebilde in Mitleidenschaft gezogen hat.

Ausser am Uterus und an den Tuben kommen Adenomyome in und an den breiten Mutterbändern vom freien Rand bis zur Uteruskante und abwärts bis zum Scheidengewölbe vor (v. Recklinghausen, Pick, v. Lockstädt, Breus, Aschoff, Küstner, Pfannenstiel, v. Herff, Bluhm). v. Recklinghausen glaubt, dass es sich dabei um Geschwülste handle, die in der Uteruswand gebildet, sekundär in das Zellgewebe des Ligt. latum hinausgeschoben worden seien. Fälle von Aschoff, vor allem aber ein Fall von Pick, sprechen für das Vorkommen selbständiger Adenomyome der breiten Mutterbänder; im letzteren Falle entsprach der Sitz der beiderseits symmetrisch entwickelten Geschwulst genau der Lage des Epoophoron zwischen Eierstock und Tube. Während kleinere, autochthone, epoophorale Adenomyome der Ligamenta lata eine diffuse Ausbreitung erkennen lassen, isolieren sich die voluminöseren mehr und mehr von der Umgebung und imponieren so als sekundär in das Ligament eingewanderte Geschwülste, als welche sie hie und da auch angesehen wurden (Pick). Pick

unterscheidet auf Grund seiner Beobachtungen zwischen epoophoralen und paroophoralen Adenomyomen am Genitaltraktus: die ersteren sitzen in den lateralen Teilen des breiten Mutterbandes, die letzteren in dessen medialen Partieen, im Bereich der medialen Hälfte der Tuben, am Uterus, am hinteren Scheidengewölbe, in der Leistenbeuge (s. unten). Mikroskopisch unterscheiden sich epoophorale und paroophorale Adenomyome nicht; da Kombinationen beider vorkommen und wie erwähnt, paroophorale Geschwülste sekundär ins breite Mutterband gelangen, grössere epoophorale aber sich ähnlich den eingewanderten paroophoralen scharf abgrenzen können, ist eine strenge Unterscheidung oft nicht möglich.

Pick lässt die Frage unentschieden, ob das medial gelegene Paroophoron Waldeyers als der Urnierenabschnitt (sekretorischer Teil) des Wolffschen Körpers aufzufassen sei (das eigentliche Giraldèssche Organ — Czerny), also funktionell vom Sexualteil, dem lateral gelegenen Epoophoron, differenziert erscheine, oder ob Paroophoron und Epoophoron beide dem Sexualteil entsprächen und nur durch ihre Lage und besondere Ausbildung, nicht aber durch ihre funktionelle Bestimmung zu trennen wären (Aschoff). Klein führt die Cysten und Tumoren der Ligamenta lata, nur zum Teil auf die Parovarien, zum Teil auf den Wolff-Gartnerschen Gang zurück.

Typische Adenomyome fanden Engelhardt, Pick, Aschoff, P. E. Cullen, Pfannenstiel, Bluhm, Martin, Blumer, Ulesko-Stroganowa, Cohen auch im Verlauf des Ligamentum rotundum bis zu seinem Ansatz über der Schamfuge. Diese Geschwülste sitzen dann meist in der Leistengegend, in und ausserhalb des Leistenkanals. Hier ist die Entstehung wohl sicher auf sehr tief sitzende Reste des Wolffschen Körpers zurückzuführen; das Ligamentum rotundum ist das Leistenband der Urniere, steht also mit dieser in inniger Verbindung. Die seltenen Adenomyome der Vagina (Cohen) sind als Abkömmlinge des Wolff-Gartnerschen Ganges zu betrachten. Adenomyome des Hymen sind bisher nicht beobachtet, wohl aber Cysten, die Klein auf den Gartnerschen Gang bezieht.

Man wird also immerhin bei den sogen. organoiden Myomen zu überlegen haben, ob Überreste des Wolffschen Körpers oder des Wolffschen bezw. Gartnerschen Ganges vorliegen, oder ob eine embryonale Versprengung von Schleimhautepithel (Müllerscher Gang), oder eine postfötale Verlagerung von Schleimhautbestandteilen wahrscheinlich ist.

Jedenfalls ist es durchaus unbewiesen, dass alle Uterusmyome embryonalen Ursprungs in dem Sinne seien, dass sie von Resten des Wolffschen Körpers oder des Müllerschen Ganges ihren Ausgang nähmen — wie Ricker will; im Gegenteil ist bisher nur für einen kleineren Teil der Uterusmyome der in Rede stehende Ursprung wahrscheinlich gemacht, und es heisst den Verhältnissen Zwang anthun, wenn man behaupten will, die Kugelmyome enthielten nur desshalb keine drüsigen Bildungen, weil letztere im Laufe der Entwickelung des Myoms atrophiert seien. Ich habe die allerkleinsten Kugelmyome ohne epitheliale Einschlüsse gesehen.

Bezüglich der krebsigen Entartung solcher Adenomyome ist eine gewisse Vorsicht geboten. Zumeist handelt es sich um Krebse der Uterus- bezw. Tubenschleimhaut, die in die Myome vorgedrungen sind, oder um Adenomyome schleimhäutiger Abkunft, oder um krebsige Metastasen in die Myome bei primären Karzinomen entfernterer Gegenden oder Organe. Ob von den wirklichen Resten des Wolffschen Körpers Krebse ausgehen, ist noch fraglich. Rolly hat neuerdings einen Fall von intramuralem karzinomatösem Myom des Uterus mitgeteilt, bei welchem die Schleimhaut des Uterus ganz intakt war, während die Drüsen (des Wolffschen Körpers) in dem Myom in solide Krebszapfen übergingen; Metastasen in Leber und Knochen waren reichlich; in demselben Fall fand sich auch ein Adenomyom des Tubenwinkels. Ähnliches soll Babesiu gesehen haben. Ich besitze darüber keine eigene Erfahrung. Bezüglich der Häufigkeit der „karzinomatösen Degeneration" der Myome des Uterus fand Röhrig unter 570 Myomen 24 Fälle.

Die Leiomyome des Uterus können auch in sarkomatöser Form auftreten (Virchow, Glaeser, Chroback, Johannowsky, Kundrat, Ritter). Es ist wahrscheinlich, dass dabei häufig das Sarkomgewebe ein Produkt des interstitiellen Bindegewebes und nicht der glatten Muskulatur ist (v. Franqué, Lubarsch, Ricker), so dass eigentlich eine Mischgeschwulst — Sarkom und Myom (Leiomyosarcoma) — vorliegt. v. Kahlden, Williams, Pick haben Umwandlung von glatten Muskelzellen in Sarkomzellen beschrieben. Verfasser hat etwas Derartiges mit Sicher-

heit nicht gesehen und hält auch die bisherigen diesbezüglichen Angaben für nicht einwandfrei. Die Untersuchung kann aber sehr schwer, teilweise sogar unmöglich werden, wenn die Sarkomzellen die Muskelfaszikel selbst reichlich durchsetzen. Oft sieht man allerdings mitten im Sarkomgewebe gut erhaltene und atrophische Muskelfaszikel. Im Übrigen wird man niemals sicher entscheiden können, ob die Sarkomzellen undifferenzierten Muskelzellen oder ungereiften Bindegewebszellen entsprechen. Auch ohne den Nachweis des Überganges von ausgebildeten Muskelzellen in Sarkomelemente können letztere muskulärer Abstammung sein; denn einmal kann die „sarkomatöse Entartung" an einer kleinen, kaum je nachweisbaren Stelle erfolgt sein, und dann wissen wir ja nicht, ob wir mit Recht von einer sarkomatösen Entartung primär ausgereifter Muskulatur reden; undifferenziertes muskulöses Material kann auch in einem sonst typisch entwickelten Myom primär enthalten sein und gelegentlich zur Entfaltung kommen. Muss das Sarkomgewebe vom Muskelgewebe abgeleitet werden, so ist für eine solche Geschwulst die Bezeichnung Leiomyoma sarcomatodes am Platz. Es können sich in den Leiomyomen rund- und spindelzellige, auch gemischtzellige Sarkome entwickeln; ferner Myxosarkome. v. Franqué fand viel häufiger Wandsarkome als Schleimhautsarkome. Von sarkomatös entartenden Myomen sind die Fälle zu trennen, bei welchen ein Sarkom der Uteruswand oder Uterusschleimhaut auf ein Myom oder Fibromyom übergreift; bei der Häufigkeit der Myome ist diese Möglichkeit vor allem zu erwägen. Weitere Untersuchungen werden festzustellen haben, ob wirklich die meisten Wandsarkome des Uterus auf sarkomatös entartete Myome zu beziehen sind, wie vielfach behauptet wird (Hegar, Leopold, Chroback, Schroeder, Kuhnert).

Schliesslich giebt es Uterusgeschwülste, die aus glatten und quergestreiften Muskelfasern neben Sarkomgewebe zusammengesetzt sind, worüber beimRhabdomyom die Rede sein wird.

Von Metamorphosen ist an den Uterusmyomen besonders die Verkalkung interessant, die vorzüglich den bindegewebigen Anteil der Geschwülste betrifft. Die subserösen Fibromyome verkalken besonders häufig, selten die intramuralen. An submukösen Polypen sah Virchow niemals Verkalkungen. Yamagiva hat ein kolossales, ganz und gar versteinertes Uterusfibromyom bekannt gegeben.

Ausser am Uterus kommen die Leiomyome

2. am Verdauungstraktus (Speiseröhre, Magen, Darm) vor — hier, wie erwähnt, oft in ganz reiner Form. Sie sitzen nach Steiner sowohl interstitiell, als unter der Serosa (äussere) und unter der Schleimhaut (innere Myome) und treten nicht selten multipel auf. Darmmyome sind häufiger als Magenmyome. Submukös entwickelte Myome des Magendarmtraktus bilden nach Birsch-Hirschfeld die Gelegenheitsursache zu Intussuszeptionen, während, nach des Verfassers Beobachtung, subserös gelegene Geschwülste Divertikelbildung hervorrufen können. Steiner und Böttcher sahen die Myome von der hypertrophischen Muskulatur des Magendarmkanals ausgehen. Lubarsch und Cohen konstatierten in zwei Fällen von Magenmyomen den Ausgang der Geschwulst von der Gefässmuskulatur; in einem anderen Fall fanden sie Pankreasläppchen und gewucherte Pankreasausführungsgänge in einem Magenmyom, was auf eine kongenitale Anlage hinweist (Adenomyom). Hansemann und Schmorl haben (in Leber und Pankreas metastasierende) sehr umfangreiche Myome des Magens beschrieben. Von regressiven Metamorphosen findet sich nach Cohen in den Myomen des Darmtraktus Verfettung, ödematöse Erweichung, Verkalkung; auch hyaline Entartung der Muskulatur. Sarkomatöse Darmmyome sind ebenfalls beobachtet; Babes und Nanu leiten das Sarkom von den Muskelelementen ab, Steiner lässt es aus dem interstitiellen Bindegewebe des Myoms entstehen.

3. ist die Haut, besonders des Rumpfes und der Extremitäten, gelegentlich der Sitz von Tumoren aus glatter Muskulatur (Dermatomyome): man leitet ihre Entstehung hier teils von den Muskeln der Haarbälge (M. arrectores pilorum) ab (Jadassohn, Wolters, Babes), teils von der Muskulatur der Hautgefässe (Hess, Babes, Marc). Sind hiebei zugleich die Gefässe abnorm entwickelt, was bis zu kavernösem Habitus gehen kann, so spricht man von Angiomyomen (Angiomyoma cavernosum). Hess sah plexiforme Hautmyome von der Gefässmuskulatur ausgehen; die Muskelmassen strahlten auch ins umgebende Bindegewebe aus. Ein lymphangiektatisches Myom, das in ähnlicher Weise von den Gefässen ausging, beschrieb Marc; er sah Mitosen

in den Muskelzellen, ähnlich wie Blonsky in einem Uterusmyom, vorzugsweise um die Gefässe auftreten. In der Haut bilden sich die Muskelgeschwülste oft sehr früh aus (Hess), kommen auch angeboren vor (Marc) und bilden meist multiple, kleine, hanfkorn- bis haselnussgrosse, rötliche, derbe, mit der Haut verschiebliche, kutane oder subkutane Knoten; diese sind gewöhnlich spontan und auf Druck schmerzhaft (Tuberculum, Ganglion dolorosum). Vielleicht sind hier manchmal Verwechslungen mit Nervenscheidenfibromen unterlaufen: längsgetroffene, fibrös entartete Nervenfasern ähneln in ihrem leicht welligen Verlauf und mit den länglichen, parallel gerichteten Kernen des gewucherten Endoneuriums sehr den Zügen glatter Muskelfasern und geben dadurch zu Täuschungen Anlass. Multiple Myome der Cutis beschrieben: Verneuil, Besnier, Arnozan und Vaillard, Brigidi und Marcacci; subkutane Myome: Babes, Harel, Jardet, Heurtaux, Malherbe (nach Jadassohn). Mischgeschwülste der Haut mit glatter Muskulatur finden sich bei Chambard et Gouilloud (mit Xanthom), Czerny (mit Neurom), Babes (mit Keloid) und Axel Key (mit Lymphangiom) beschrieben (nach Jadassohn). Von der Brustwarze (Sokolow, Klob), dem Scrotum (Förster, Phélisse), den grossen Schamlippen (Challard, Valude) gehen Myome aus, welche auf die hier in der Tiefe der Haut verteilten Lagen organischer Muskulatur bezogen worden sind (Myômes dartiques, Besnier).

Ausserdem kommen nach Babes in der Puborektalgegend Versprengungen von Muskelkeimen in der Haut vor, die zur Myombildung Veranlassung geben. Auch im Gebiet von embryonalen Spalten sollen solche Verlagerungen sich ausbilden — fissurale Haut-Myome (Babes).

4. gehen Leiomyome von den ableitenden Harnwegen und von den Genitaldrüsen, besonders vom Hoden aus, an welchen Organen sie wiederum häufig in reiner Form angetroffen werden; Büttner hat ein grosses reines Myom des Urethers beschrieben. v. Rindfleisch sah ein Myom des Hodens, das Ganglienzellen und Nervenfasern enthielt. Terrier und Hartmann haben 16 Fälle (zwei eigene) von Myomen der Harnblase zusammengestellt, Geschwülste, die hier bis zu Mannskopfgrösse anwachsen

können und teils submukös, teils subserös entwickelt sind. Endlich ist

5. die Prostata der Sitz der fraglichen Neubildung, indem ein grosser Teil der sogenannten „Prostatahypertrophieen" sich weniger durch geschwulstmässige oder hyperplastische Drüsenproliferationen auszeichnet, sondern eine Massenzunahme des Bindegewebes und der hier vorhandenen glatten Muskulatur aufweist. Freilich bleibt in diesen Fällen häufig die Frage offen, in wieweit hier Hyperplasie oder Geschwulstbildung im engeren Sinne vorliegt.

b) Das Rhabdomyoma.

(Abbildung hierzu siehe im Abschnitt der Sarkome.)

So häufig die Leiomyome im Typus der völligen Gewebsreife vorzukommen pflegen, so selten ist dies bei den Rhabdomyomen der Fall, die viel häufiger als unvollständig ausgereifte, sarkomatöse Neubildungen auftreten (Rhabdomyosarkom s. u.). Ferner sind sehr viele Rhabdomyome keine reinen Geschwülste, sondern gemischte Tumoren. Rhabdomyome und Rhabdomyosarkome sind ausgezeichnet durch die Anwesenheit von quergestreiften Muskelfasern und von Spindelzellen mit Querstreifung. Diese Elemente zeigen entweder einen gewissen Zusammenschluss zu Bündeln, oder es fehlt — wie bei den sarkomähnlichen Formen — oft jede besondere Ordnung in der Verteilung der Zellmassen. Zwischen den Muskelelementen findet sich ein oft sehr gefässreiches Bindegewebe. Fast immer treten die Tumoren in frühem Alter auf, was für eine kongenitale Anlage spricht. Auch bei Neugeborenen sind sie beobachtet. Nur Wolfensberger hat ein Rhabdomyom bei einem 75 Jährigen, Fujinami bei einem 50 Jährigen gefunden.

Gegen die Bezeichnung Rhabdomyosarkom hat Wolfensberger Einspruch erhoben: Sarkom sei eine Geschwulst des Bindegewebes. Wenn dies auch zutrifft, so muss doch bemerkt werden, dass der Begriff des Sarkoms ganz allgemein weiter gefasst und auf alle nicht epithelialen, zellulären, malignen Neubildungen ausgedehnt wird. Wenn wir aber logisch vorgehen wollen, so müssten wir als Rhabdomyosarkom eine Geschwulst ansehen, die aus quergestreiftem Muskelgewebe und sarkomatösem Bindegewebe zusammengesetzt ist, ähnlich wie wir ein Fibrolipom eine Mischgeschwulst aus Binde- und Fettgewebe nennen. Besser wäre also vielleicht immerhin für die zelluläre Varietät des Rhabdomyoms der Name Rhabdomyoma sarcomatodes und für eine Kombination von Rhabdomyom und Sarkom der Name Rhabdomyomsarkom.

Letzteres ist gewiss nicht so häufig, wie man anzunehmen geneigt ist; die jungen, unentwickelten oder fehlerhaft entwickelten Muskelzellen (Spindel-, Rundzellen s. unten) sind keine Sarkomzellen im engeren Sinne, sondern eben nur ungereifte Vorstufen des Muskelgewebes (Marchand, Ribbert, Neumann, Arnold, Fujinami) und man kann von ihnen eine ganze Entwickelungsreihe aufstellen bis zu den vollentwickelten quergestreiften Bändern und Fasern. Um die Feststellung dieser Verhältnisse hat sich besonders Wolfensberger verdient gemacht. Die Malignität der Rhabdomyome beruht also weniger häufig auf der Kombination mit Sarkom, als auf einer stärkeren Wachstumsdegeneration des quergestreifter Muskelgewebes selbst.

Die Rhabdomyome, besonders die ungereiften, sarkomähnlichen Formen derselben, sind histologisch äusserst interessante Geschwülste, weil in ihnen viel unentwickeltes, an die embryonalen Vorstufen des quergestreiften Muskelgewebes erinnerndes Zellmaterial zur Beobachtung gelangt: selten findet man richtige, vollentwickelte, quergestreifte Muskelfasern; häufiger ist die Querstreifung in den schmalen Fasern und breiteren Bändern nur teilweise angedeutet, oder es ist neben der Querstreifung eine mehr weniger deutliche Längsstreifung vorhanden; ein Teil der Fasern zeigt nur Längsstreifung, ein anderer Teil ist überhaupt nicht gestreift, wieder ein anderer Teil der Fasern zeigt an einer Hälfte die Längs-, an der anderen die Querstreifung. Vielfach finden sich unentwickelte Fasern in Form von oft sehr langen, oder auch kurzen und breiten Spindelzellen, deren Protoplasma teils granuliert oder homogen, teils glatt oder verschiedenartig gestreift sein kann. Auch verästelte Muskelzellen kommen vor (Wolfensberger, Zenker). Ribbert, Wolfensberger, Brock bemerken, dass die Muskelfasern oft Röhren mit dicker, quergestreifter Wand darstellen, in deren Lumen sich das undifferenzierte, körnige, oft glykogenhaltige Sarkoplasma mit den Kernen befindet. An den Stellen stärkster sarkomatöser Degeneration finden sich vorwiegend ungestreifte, kurze und lange, schmale und breite, auch mehrkernige Spindelzellen; runde und ovale Zellformen sind häufig durch Querschnitte der bauchigen Spindeln vorgetäuscht; übrigens finden sich in den jüngeren Geschwulstherden gelegentlich massenhaft kleine und grosse, auch mehrkernige Rundzellen mit homogenem und granuliertem Protoplasma vor, die teilweise radiäre oder auch konzentrische Streifung im Protoplasma erkennen lassen; ferner kugelige, kubische, birnförmige Elemente, oft mit vielen

Kernen (Marchand, Arnold, Neumann, Ribbert, Wolfensberger u. A.).

Was die Kerne der Zellen der Rhabdomyome anlangt, so liegen sie sowohl an der Oberfläche, als innerhalb des Protoplasmas (Sarkoplasmas); oft finden sie sich in der Mehrzahl innerhalb eines Elementes (mehrkernige Bänder, in denen die Kerne unregelmässig verteilt und oft dicht, reihenartig aneinander gedrängt erscheinen); bald liegt der Kern im Bereich der stärksten Anschwellung einer Spindel, bald an einem Pol der Zelle, der dann oft kolbenförmig aufgetrieben ist, bald sind mehrere Kerne auf mehrere Anschwellungen verteilt; um die Kerne herum ist das Protoplasma häufig am wenigsten differenziert. Ribbert fand die Kerne niemals ganz oberflächlich, immer soll eine, wenn auch noch so feine Schicht Protoplasmas bezw. fibrillärer Muskelsubstanz über dem Kern ausgebreitet sein, die dann wohl auch oft für ein Sarkolemmhäutchen gehalten wurde. Ein Sarkolemma fehlt nämlich gewöhnlich den Fasern (Cohnheim, Ribbert, Brosin u. A.). v. Franqué sah in der Nähe der Kerne eine besondere Zellmembran, die er als Sarkolemm deutet; auch Wolfensberger und Zenker haben (sehr selten) ein Sarkolemmhäutchen mit Kern an ganz ausgebildeten Fasern gefunden. Marchand, Arnold, Neumann, Fujinami fanden Andeutungen eines Sarkolemmas. Ribbert hat feine Umhüllungen der Muskelfasern seitens des fibrillären Bindegewebes gesehen. Im Übrigen sind oft Elemente der Zwischensubstanz für das Sarkolemm gehalten worden. Als Zwischensubstanz fanden Ribbert, Marchand, Brosin, Cohnheim sowohl fibrilläres als sarkomatöses, Ribbert auch myxomatöses Gewebe.

Der Befund von glatten, d. h. ungestreiften, und von gestreiften Fasern und Spindeln in den Rhabdomyosarkomen hat die Meinung aufkommen lassen, dass es sich hier um Übergänge zwischen glatter und quergestreifter Muskulatur handle, zumal die ungestreiften Elemente häufig echten, glatten Muskelfasern sehr ähnlich sehen und, wie in Leiomyomen, zu innig verflochtenen Bündeln zusammengefasst sein können (Marchand, Bostroem, Langhans, Ribbert, Fujinami). Die fraglichen Übergänge sind jedoch nicht eindeutig. Aus dem Nebeneinander von glatten und quergestreiften Muskelfasern darf noch nicht der Schluss auf eine weitgehende

Metaplasie gemacht werden, denn die glatten Elemente können sehr wohl als unvollständig entwickelte, ungestreifte Abkömmlinge des striozellulären Muskelgewebes gedeutet werden. Ribbert, Wolfensberger, Hauser, Kolisko haben sich gegen die Metaplasie glatter in quergestreifte Muskelzellen ausgesprochen; Eberth, v. Rindfleisch, Marchand, Johne, Arnold, Pernice, Vincenzi, v. Franqué dafür. Zu Gunsten der fraglichen Metaplasie ist geltend gemacht worden, dass Rhabdomyome sich hauptsächlich da entwickeln, wo glatte Muskulatur vorhanden ist. Bei der Ubiquität des organischen Muskelgewebes wird das aber nicht wunder nehmen; übrigens giebt es Organe mit massenhafter glatter Muskulatur (Darm, Magen z. B.), von denen kaum jemals Rhabdomyome ausgehen (Wolfensberger) und andererseits sind viele Rhabdomyome an Stellen beobachtet, die frei von glatter Muskulatur sind.

v. Franqué hat ein Myosarcoma striocellulare der Hinterwand des Uterus genauestens untersucht und neben den charakteristischen glatten (id est nicht gestreiften – Verfasser) und quergestreiften Muskelelementen, von diesen deutlich differenzierbar, ein rein spindelzelliges Sarkomgewebe gefunden, das vorwiegend um die Blutgefässe entwickelt war. Er verbreitet sich eingehend über die Frage, wie wohl glatte und quergestreifte Muskelzellen und Sarkomspindeln zusammenhängen möchten und entscheidet sich dahin, dass das glatte Muskelgewebe die quergestreiften Elemente gebildet habe, das Sarkomgewebe aber aus dem interstitiellen Bindegewebe entstanden sei.

Die Meinung, dass die quergestreiften Elemente der Rhabdomyome durch einen metaplastischen Prozess aus Bindegewebszellen hervorgingen (C. O. Weber, Cattani, Vincenzi, Colomiatti), dürfte ebensowenig Anklang finden, als die Ansicht, dass aus einem gewöhnlichen, also nicht myoplastischen Sarkomgewebe quergestreifte Elemente hervorgehen könnten.

Das Wachstum der in Rede stehenden Geschwülste, das ein expansives (bei den annähernd typischen Tumoren) oder ein infiltratives (bei den sarkomatösen Formen) ist, erfolgt nach Ribbert einmal durch Proliferation junger Muskelemente, insbesondere langer, kernreicher Spindeln, dann aber auch durch ein Auswachsen der Fibrillen der gebildeten Muskelfasern. Letzteres kann auch Verfasser bestätigen: die Fasern lösen sich oft an den Enden in Büschel langer, parallel gerichteter oder durcheinandergewirkter, feinster, gleichmässiger Fibrillen auf. Ribbert fand, dass beim Wachstum der Geschwülste das Bindegewebe voranwuchert.

Von Degenerationen findet man: Auftreten von Glykogen in verschieden grossen, oft den ganzen Zellleib erfüllenden Kugeln (Arnold, Marchand, Wolfensberger, Ribbert), ferner hyaline Metamorphose der Muskelelemente (Fujinami) und wachsartige Degeneration zu homogenen Schollen und Bruchstücken (Ribbert). Die Metastasen (in Lymphdrüsen etc.) enthalten meist die unausgebildeten Formen des Geschwulstgewebes; Eberth und Wolfensberger fanden aber auch typische quergestreifte Muskelfasern in den sekundären Tumoren.

Rhabdomyome mit annähernd typischer Gewebsreifung treten als umschriebene, weiche, graurötliche, hie und da sogar als bindegewebig abgekapselte Knoten von expansivem Wachstum auf, oder als Polypen (z. B. in der Harnblase). Die sarkomähnlichen Gewächse mit quergestreiften Muskelfasern bilden weiss-gelbliche, rötlich-graue, weiche, knotige Tumoren oder, wenn sie sich unter der Schleimhaut entwickeln, lappige, polypöse, oft sogenannte traubige, markweiche Geschwülste, oder endlich sie rufen diffuse Anschwellungen der erkrankten Organe hervor.

Rhabdomyome und Rhabdomyosarkome kommen vor allem in der Niere (Landsberger, Eberth, Cohnheim, Marchand, Rocher und Langhans, Huber und Bostroem, Eve, Williams, Ribbert, Heidemann, Brosin, Johne, Brock) und dem Hoden (Ribbert, Rokitansky, Arnold, Neumann, Nepveu, Heschl) vor, wo sie auf die entwickelungsgeschichtliche Beziehung dieser Organe zu den Urwirbeln hinweisen. Nächstdem finden sie sich innerhalb anderer Abschnitte des Urogenitalsystems, so im Bereich des Nierenbeckens, der Harnblase (Cattani, Vincenzi) des Uterus (Pernice, Virchow, Pick, Anderson und Edmansson, Colomiatti, O. Weber, Pfannenstiel, Bystroumoff und Eckert, Girode, v. Franqué), der Scheide (v. Rindfleisch, Hauser, Kaschewarowna Rudnewa). Wolfensberger hat unter 63 Fällen 38 gefunden, die vom Urogenitalsystem und dessen Nachbarschaft ausgingen. Ein Rhabdomyom im retroperitonealen Fettgewebe beschrieb v. Rindfleisch. Ferner sind Rhabdomyome beobachtet am Herzen (Virchow, v. Recklinghausen, Hlava, Kolisko, Cesaris-Demel, Seiffert), in der Lunge (Helbing), in der Orbita (Zenker, Bayer), am Hals

und Umgebung (Gratia, Targett), in der Parotis (Prudden), in der Schläfen- und Unterkiefergegend (Ribbert), am Kreuzbein (Marchand), an der Zunge (C. O. Weber, Pende), in der Speiseröhre (Hanau und Wolfensberger), im Magen Brodowski). An anderen Stellen fanden sich die Geschwülste: von der Körpermuskulatur ausgehend, und zwar: neben der Lendenwirbelsäule (Buhl), am Oberarm (Billroth), am Pectoralis major (Buhl), an der Tibia (Lambl), am Unterschenkel (Fujinami); ferner an der Nase (Erdmann), an den Nates (Benjamin), in der Mamma (Billroth), an der Hüfte (Nannotti), am Ischiadicus (Orlandi). In gemischten, meist cystischen Geschwülsten wurde quergestreifte Muskulatur gefunden im Ovarialkystom (Virchow), im Hodencystoid (Billroth, Senftleben), in cystischen Hygromen des Kreuzbeins (Virchow) und des Mediastinums (Virchow). Diese Literaturangaben sind zum grössten Teil den Arbeiten Ribberts und Wolfensbergers entnommen. Fujinami beschrieb ein Rhabdomyosarkom des Unterschenkels, welches mit Lymphangioendothelioma hyalinum (Cylindrom) kombiniert war.

Die Rhabdomyome des Herzens sind sehr interessante Geschwülste. Seiffert stellte 9 Fälle aus der Literatur zusammen, von denen jedoch vier als nicht einwandfrei bezeichnet werden; er selbst bereicherte unsere Kenntnisse um eine neue Beobachtung. Die meist multipel auftretenden Rhabdomyome des Herzens sind mikroskopisch ausgezeichnet durch einen charakteristisch maschigen Bau. Die Deutung des Maschenwerks, dessen Maschen entweder scheinbar leer oder von spinnenartigen Zellen besetzt gefunden werden, hat den bisherigen Beobachtern grosse Schwierigkeiten bereitet. Seiffert weisst nach, dass es sich um Querschnitte embryonaler Herzmuskelzellen handelt. Nach den Untersuchungen von Felix und von v. Koelliker sind in den embryonalen Muskelfasern der quergestreiften Körpermuskulatur (Primitivröhren) die Fibrillen oberflächlich in Gestalt eines Rohres angelagert, während im Innern sich das undifferenzierte Protoplasma (homogen und unfärbbar) mit dem Kern vorfindet. Später vergrössert sich die körnige bezw. quergestreifte Mantelschicht auf Kosten der zentralen Protoplasmamasse mehr und mehr, bis das ganze Gebilde zu einer soliden quergestreiften Muskelfaser differenziert ist. Seiffert hat an Embryonen und Kindern im frühesten Lebensalter ganz ähnliche Verhältnisse auch für die Herzmuskulatur nachgewiesen. Der maschige Bau der Herzrhabdomyome wird also hervorgerufen durch die dichtgedrängten Querschnitte kolossal vergrösserter, undifferenzierter Muskelelemente: die körnige, bezw. gestreifte Begrenzung der Maschen entspricht der differenzierten Mantelzone der Fasern, die ungefärbten Stellen (scheinbare Hohlräume) im Innern stellen das nicht tingierbare Protoplasma dar, welches da und dort den Kern (umgeben von einer Menge

körnigen Protoplasmas) enthält. Seiffert sieht in dem Auftreten der grossen undifferenzierten Muskelzellen mit Recht eine Beschränkung oder ein völliges Ausbleiben der physiologischen Reifung dieser Elemente. Diese Behinderung der normalen Differenzierung führt er in letzter Linie zurück auf Keimverlagerungen. Für solche Keimverlagerungen bietet die Entwickelungsgeschichte des Herzens reichlich Gelegenheit (starkes Längenwachstum des primären Herzschlauches, Drehungen und Biegungen desselben, Ausbildung der Scheidewände etc.).

Die Rhabdomyome der Niere gehen meist nicht von der Nierensubstanz selbst aus, sondern sind unter der Nierenkapsel oder neben der Niere gelegen (Wolfensberger), oder entstehen von der Wand des Nierenbeckens (Ribbert, Wolfensberger, Verfasser). In einem bemerkenswerten Fall von Brock war die Niere in ihrer Form erhalten; auch von der Nierenkapsel ging die Neubildung nicht aus; die Geschwulst enthielt gerade und gewundene Drüsenschläuche und es fanden sich Einstülpungen von Bindegewebe in die Drüsenlumina, die an die Entwickelung der Glomeruli erinnerten: also wohl ein versprengter Nierenkeim, mit dem sich ein Rhabdomyom entwickelt hatte. Die Hodenmyome ergreifen entweder den Hoden und Nebenhoden ganz diffus, so dass diese Organe völlig in Geschwulstgewebe aufgehen, wie in den Fällen von Ribbert, oder sie sitzen dem unveränderten Hoden (am unteren Pol) nur auf (wie bei Rokitansky, Neumann). In letzterer Hinsicht hat Arnold einen interessanten Fall publiziert, der die von Kölliker und Neumann erörterte Frage wieder aufs Neue belebt, ob nicht die Rhabdomyome des Hodens auf das muskulöse Gubernaculum Hunteri bezogen werden könnten. Freilich müssten die Tumoren bei solcher Entstehung ausserhalb der Tunica vaginalis communis testis zu liegen kommen, was durchaus nicht das Gewöhnliche ist (Arnold). Auch an eine metaplastische Entwickelung der Rhabdomyome aus der glatten Muskulatur des Cremaster internus hat man gedacht (Arnold).

Die Rhabdomyome verdanken ihre Entstehung wohl zumeist einer fötalen Keimversprengung, einer Aberration von embryonalen Elementen des quergestreiften Muskelgewebes in] die betreffenden Organe (Virchow, Eberth, Cohnheim, Ribbert, Hauser, Kolisko, Klebs, Pick). Marchand nimmt eine verschiedene Genese an, indem er die Rhabdomyome einteilt: 1. in solche, die durch Wucherung vorhandener normaler quergestreifter Muskulatur entstehen; 2. solche, die auf einer Verschleppung quergestreifter Muskulatur in Organe, die normalerweise keine solche besitzen, beruhen, und 3. in solche, die aus einer Metaplasie von glatten in quergestreifte Muskelzellen ihren Ursprung nehmen.

Bezüglich der ersten Gruppe werden die Geschwülste der Schläfe, der Lenden kreuzgegend, des Beckens, des Herzens, des Pectoralis maior etc. auf die quergestreifte Muskulatur des betreffenden Ortes bezogen. Klebs leitet die Rhabdomyome der Vagina vom Musculus psoas ab (nach Ribbert). Dass die aufsitzenden Hodenmyome auf die quergestreifte Muskulatur des Gubernaculum Hunteri bezogen wurden, ist bereits erwähnt. Bis jetzt ist eine solche Umwandlung normalen

praeformierten Muskelgewebes in die Elemente eines Sarkoms bezw. Rhabdomyoms (Buhl) nicht bewiesen. Eher darf man an die Entstehung der Rhabdomyome der quergestreiften Muskulatur aus myoplastischen, also homologen, vielleicht bei der Entwickelung unverbrauchten oder fehlerhaft differenzierten Keimen denken — also nicht Keimversprengung, sondern Differenzierungsfehler (Fujinami).

v. Franqué spricht sich gegen die kongenitale Anlage der Rhabdomyome des Uterus aus. Seien schon viele Scheidensarkome mit quergestreiften Muskelfasern bei Erwachsenen beobachtet, so sei das noch mehr der Fall bei den Uterussarkomen; von 9 Fällen betraf nur eines ein Kind. In den Fällen von v. Franqué und Weber war 12 bezw. 9malige Geburt vorausgegangen. v. Franqué frägt, ob es je denkbar sei, dass in solchen Uteris, die derartig wiederholte gewaltige progressive und regressive Veränderungen, wie sie die Schwangerschaft und das Wochenbett mit sich bringen, durchgemacht hätten, ein embryonaler Keim geruht haben könne, der dann endlicherst dicht an der Menopause (45. und 49. Lebensjahr) sich zu einem mächtigen Gewächs entfaltet. v. Franqué nimmt schliesslich die Bildung der quergestreiften Muskelfasern aus einem primär entwickelten Leiomyom an. Wie schon gesagt, scheint mir diese metaplastische Entstehung von Rhabdomyomen nicht genügend bewiesen (s. o.).

Für die kongenitale Anlage der Rhabdomyome spricht einmal der allgemein anerkannte embryonale Charakter der in den Geschwülsten auftretenden Zellformen, ferner das häufige Auftreten der Neubildungen im frühen Alter oder als kongenitale Störung. Kolisko und vor allem Seiffert haben für die Herzmyome nachgewiesen, dass sie in ihrem Bau sowohl, wie in der Beschaffenheit der zusammensetzenden Elemente dem Herzfleisch des Embryo entsprechen (s. oben). Girode fand in der hinteren Wand des normalen Fundus des puerperalen Uterus eine Menge quergestreifter Muskelfasern. Auch Nehrkorn hat bei einer Puerpera eine polsterartige Verdickung der hinteren Uteruswand beobachtet, die aus quergestreiftem Muskelgewebe bestand; die Verdickung hatte sich entsprechend der Stelle eines alten perimetritischen Entzündungsprozesses und einer sakralen narbigen Fixation des Uterus entwickelt. Nehrkorn fasst den Vorgang allerdings nicht als aus einer Keimversprengung entstanden auf, sondern denkt an Hypertrophie der der Uterusmuskulatur mit Metaplasie von glatter in quergestreifte Muskelfasern. Bis auf Weiteres ist aber angesichts solcher Fälle die Annahme einer Keimversprengung vorzuziehen.

Endlich spricht für die Entstehung der Rhabdomyome aus Keimverlagerungen die mehrfach konstatierte Kombination dieser Neubildungen mit drüsigen Wucherungen oder das Auftreten quergestreifter Muskulatur innerhalb kompliziert gebauter

Mischgeschwülste, deren Genese allgemein auf tiefgreifende Entwickelungsstörung zurückgeführt wird — sog. Adenomyosarkome. So stellt das Rhabdomyom ein gewisses Kontingent zu den embryonalen Kombinationstumoren, den sog. teratoiden Geschwülsten, deren Besprechung eingehender an späterer Stelle erfolgen soll.

8. Neuroma.

Mit diesem Namen dürfen nur solche Geschwülste belegt werden, in welchen neugebildete Nervenfasern den wesentlichen Bestandteil des Gewächses bilden. Dieser Forderung entsprechen nur sehr wenig geschwulstmässige Neubildungen, eine Erkenntnis, die dazu geführt hat, dass man die früher fälschlich als Neurome betrachteten (meist fibrösen) Neubildungen an den Nerven nun in einer besonderen Gruppe als unechte Neurome oder Pseudoneurome gegenüber den echten oder wahren Neuromen abhandelt. Je nach dem Ausgangspunkt unterscheidet man Neurome des zentralen und peripheren Nervensystems. Die besondere Beschaffenheit der die Geschwülste aufbauenden Nervenfasern führte zu der Bezeichnung Neuroma myelinicum (bestehend aus vorzugsweise markhaltigen Nervenfasern) oder Neuroma amyelinicum (vorwiegend aus marklosen Fasern zusammengesetzt). Virchow (Knauss) behauptete, dass die myelinischen Neurome ein markloses Vorstadium haben. Enthält eine Nervengeschwulst ausser nervösen Fasern auch Nervenzellen, so wird sie als Neuroma gangliocellulare, als ganglionäres Neurom oder kurzweg als Neuroganglion bezeichnet. Virchow hat für die Neurome ohne Nervenzellen den Ausdruck fibrilläres Neurom, für die Nervengeschwülste mit gangliösen Elementen den Ausdruck zelluläres Neurom gebraucht.

Was zunächst die bedeutend überwiegenden falschen Neurome betrifft, so ist hier zunächst:

1. der früher erwähnten Fibrome der Nervenscheiden (Fig. 43, 44) zu gedenken, jener vielgestaltigen Geschwülste, die in allen Grössen, meist multipel, seltener symmetrisch im Bereich eines oder mehrerer Nervengebiete auftreten, und ihre Entstehung einer übermässigen Wucherung des endo- (und peri-)neuralen Bindegewebes verdanken; seltener beteiligt sich auch

das Epineurium an der Proliferation. Es bilden diese Geschwülste, welche sowohl die sympathischen als die spinalen, als die cerebralen Nervenstämme (letztere sehr selten intradural [Strube]) befallen, teils kugelige, polypöse Anhänge der Nervenzüge, teils diffuse Verdickungen mit varikösen Auftreibungen, teils multiple, spindelförmige Anschwellungen und knotige Intumescenzen. Auch die Ganglien (spinale und sympathische) werden gelegentlich von der Fibrombildung heimgesucht (Marchand, Strube, Brüchanow). Früher wurde bereits betont, dass eine diffuse und multiple Fibromatose der Nervenscheiden nicht selten mit elephantiastischen Verunstaltungen umfangreicher Bezirke der Haut und des Unterhautbindegewebes einhergeht: auch ist hervorgehoben worden, dass in vielen Fällen die multiplen Fibrome der Haut (Fibromata mollusca) von den Scheiden der Hautnerven ausgehen, und dass hie und da solche multiple Haut(nerven)fibrome neben multiplen Fibromen der tieferliegenden Nervenstämme auftreten.

Es ist, wie schon früher erwähnt, wahrscheinlich, dass die multiplen Nervenfibrome auf Entwickelungstörungen zurückzuführen sind; dafür spricht, dass die Geschwülste teils angeboren sind, teils in den ersten Lebensjahren zur Beobachtung gelangen, teils sich mit anderen Entwickelungsfehlern kombinieren; ferner ist hereditäre Disposition vielfach erwiesen (Kölpin, Petrén, Menke). In einer Reihe von Fällen treten die Geschwülste allerdings erst gegen die Pubertätsperiode oder noch später hervor; hier muss man mit Aschoff an die Mitwirkung besonderer Reize denken, welche das zur Geschwulstbildung disponierte Nervenbindegewebe zur Prolferation anregen: Traumen sind hiebei sehr wichtig, was man aus jenen Fällen erkennt, in welchen bei operativem Vorgehen die Knotenbildung an den Nerven rasche Fortschritte macht (Habermann, v. Büngner); die Entwickelung der Knoten ist von der eigentlichen Nervensubstanz nicht beeinflusst, da nach Resektion eines Nerven an dem peripheren, degenerierten Abschnitt neue Geschwülste entstehen können (Aschoff). Sarkomatöse „Entartungen" der Nervenfibrome sind vielfach beobachtet worden (Garré, Goldmann, Scheven, Finotti, Hartmann, Habermann, Krause); ich meine mit Aschoff, dass sich diese sekundären Sarkombildungen in Fibromen von den primären Sarkomen der Nerven kaum unterscheiden lassen.

Man kann sich bei diesen früher häufig als Neurome bezeichneten Geschwülsten leicht davon überzeugen, dass die Nervensubstanz mit der Neubildung als solcher gar nichts zu thun hat; im Gegenteil gehen die Nervenfasern allmählich innerhalb des wuchernden Bindegewebes, unter Verlust der Markscheiden, zu Grunde, wenn auch, nach den Erfahrungen des Verfassers, die Achsencylinder lange erhalten bleiben können; desshalb sind die Ausfallserscheinungen oft sehr gering. Häufig zeigt das gewucherte Nervenbindegewebe myxomatösen Charakter (sog. Neuromyxome s. Fig. 43). Sind die Ganglien Sitz der Fibrombildung, dann enthalten die Geschwülste auch Ganglienzellen, welche auf die praeexistierenden Nervenzellen des Ganglions zu beziehen sind. Nach dieser Darstellung ist die vielgebrauchte Bezeichnung Neurofibrom unstatthaft, da nur das Bindegewebe, nicht aber auch die Nerven, wuchert. Ebenso dürfen die nervenzellenhaltigen Fibrome der Ganglien nicht als echte ganglionäre Neurome bezeichnet werden.

Knauss weist auf die Schwierigkeit hin, Geschwülste aus marklosen Nervenfasern von fibrösen Neubildungen zu unterscheiden. Virchow hatte das schon betont und erwähnt, dass die amyelinischen Neurome sich durch den ganz charakteristischen Befund parallel aneinander gelagerter und zu Bündeln zusammengefasster, kernhaltiger Fasern (von rundlichem Querschnitt) auszeichnen; die länglich-ovalen, schmalen Kerne sind auffallend reichlich und sehr regelmässig in den Bündeln angeordnet. Knauss empfiehlt zur Sicherung der Diagnose Zupfpräparate (mit 1—2%iger Osmiumsäure behandelt), und spricht bei der Sichtung der Literatur die Meinung aus, dass viele als Fibrome der Nerven beschriebene Fälle in Wirklichkeit wohl amyelinische Neurome gewesen seien; er versucht also das Gebiet der wahren Neurome wieder aufs Neue zu erweitern. Während vor v. Recklinghausens Arbeit über die multiplen Fibrome der Nerven viele wahre myelinische und besonders amyelinische Neurome beschrieben seien (Courvoisier), weise die Literatur der letzten Jahre nur fibröse Neubildungen an den Nerven auf, und eine Nervenneubildung in solchen werde in Abrede gestellt (Krieger, v. Pomorski, Finotti, Berggrün), während sie früher vielfach behauptet worden war (Czerny, Bruns, v. Winiwarter, Soyka, Axel Key, Klebs). Dieser Hinweis von Knauss ist sehr bemerkenswert; jedoch halte ich die Beschränkung, die dem Gebiet der echten Neurome geworden ist, für vollauf berechtigt.

Askanazy hat neuerdings die Nervenfibrome des Magendarmkanals näher kennen gelehrt, die entweder selbständig oder mit multipeln Hautfibromen vergesellschaftet, vorkommen. Diese Neubildungen treten meist multipel auf und sitzen als grauweisse, faserige, bis wallnussgrosse Geschwülstchen vis à vis dem Mesenterialansatz zwischen den beiden Muskelschichten der Darmwand;

sie enthalten Ganglienzellen, was auf einen Zusammenhang mit dem Auerbachschen Plexus myentericus bezogen werden mag, und bestehen aus Bindegewebe.

Etwas fraglicher liegen die Dinge bezüglich des Vorhandenseins oder Fehlens einer Nervenneubildung in jenen fibrösen Metamorphosen der peripheren Nerven, die

2. als Rankenneurome (Bruns) oder plexiforme Neurome (Verneuil) bezeichnet worden sind (Fig. 43). Hiebei finden sich Zustände innerhalb des Verbreitungsgebietes eines Nerven, die an das Bild des Aneurysma cirsoides (s. d. früher) erinnern. Die verdickten, vielfach varikös-knollig aufgetriebenen, verzweigten und miteinander verflochtenen Nervenfasern zeigen dabei einen vielfach gewundenen und geschlängelten Verlauf, sodass an ein beträchtliches Längenwachstum der Nerven gedacht werden muss. In der Schlängelung der Stränge tritt ein Missverhältnis zwischen Längenwachstum und dem für ein solches zur Verfügung stehenden Raum in die Erscheinung. Solche „plexiforme Neurome" werden vor allem in der Schläfengegend, am Nacken und Rücken, an der Brust, auch am Augenlid beobachtet. Während nun eine Reihe von Beobachtungen dafür spricht, dass auch hierbei vorwiegend eine fibröse Neoplasie des endoneuralen Bindegewebes vorliegt, ohne Beteiligung der Nervenfasern (Goldmann), haben sich namhafte Autoren zu der Anschauung bekannt, dass neben der Bindegewebsproliferation auch eine Neubildung von Nervenfasern, insbesondere von marklosen vorkommt (Ziegler, Birch-Hirschfeld, Klebs). Nach Ziegler spricht für eine Neubildung auch der Umstand, dass beim Rankenneurom viel mehr Nerven vorhanden sind, als dem Orte der Erkrankung physiologischerweise zukommt. Im Sinne der zuletzt genannten Autoren wäre also das Rankenneurom ein echtes Neurom. Es ist aber zu bedenken, das bei einer allgemeinen Fibromatose eines Nervengebietes eben auch die kleinsten, und bei der Betrachtung mit blossem Auge unter normalen Verhältnissen unbemerkbaren Nervenäste stärker hervortreten. Ferner mag darauf hingewiesen werden, dass bei der durchaus nicht leichten Unterscheidung markloser Nervenfaserzüge und der Bindegewebsbündel vielleicht der Anteil, welcher der Nervensubstanz an den fraglichen Bildungen zukommen mag, vielfach unterschätzt wird.

Die plexiformen Nervengeschwülste gehen nicht selten aus einer angeborenen Anlage hervor; auch einen gewissen Grad der Heredität hat man versucht, zu erweisen. Verbindung mit Elephantiasis ist mehrfach verzeichnet.

3. sind die sogenannten Neurome der Vater-Pacinischen Tastkörperchen (Thoma) in der Haut, welche kleine, oft sehr schmerzhafte, kuglige Geschwülste darstellen, wohl auch im Wesentlichen nichts Anderes als fibröse Entartungen der bindegewebigen Scheide dieser Nervenendorgane. Thoma will in diesen kleinen Neubildungen allerdings auch Nervenfasern, von konzentrischen Bindegewebslamellen umgeben, gesehen haben. Von grossem Interesse sind endlich

4. die traumatischen Neurome, die sich gewöhnlich im Anschluss an Amputationen von den durchschnittenen Nerven des Amputationsstumpfes entwickeln (sog. Amputationsneurome). Man sieht unter den gedachten Verhältnissen die Nerven vielfach aufgetrieben, verdickt, und konstatiert, dass markhaltige und mehr noch marklose Nervenfasern in breiten Zügen in das Narbengewebe einstrahlen, schlingenförmig umbiegen und sich in wirrem Durcheinander verflechten. Goldmann will auch angesichts dieser Vorgänge eine Neubildung von Nerven ausgeschlossen wissen. Birch-Hirschfeld dagegen hält an einer nervösen Proliferation fest; er sah markhaltige und marklose Nervenfasern und Übergänge der letzteren zu den ersteren, ferner kernhaltige Fasern, die von den alten Schwannschen Scheiden umgeben waren; die kernhaltigen Fasern gingen in marklose und markhaltige Nerven über. Auch Ziegler beobachtete massenhafte Achsencylinder, die sich teilten, und in das Narbengewebe vorsprossten; zunächst entbehrten sie der Scheide, später umgaben sie sich aber mit Markmänteln und bindegewebigen Umhüllungen. Virchow hatte schon früher an der Nervenneubildung innerhalb der Amputationsneurome festgehalten.

Nach diesen Beobachtungen darf an einer Nervenneubildung in den sogenannten Amputationsneuromen nicht gezweifelt werden; es fragt sich nur, welchen Charakter sie hat, und ob man berechtigt ist, von einer geschwulstmässigen Produktion von Nervenfasern zu sprechen. In dieser Frage hat die Meinung von Thoma und Ziegler mit Recht

vielfach Anklang gefunden, die dahin geht, dass der vorhandenen Nervenfaserproliferation die Bedeutung eines regeneratorischen Vorganges zukomme, dessen Verlauf und dessen Intensitätsgrad durch das Vorhandensein eines derbschwieligen Narbengewebes in gewisser Weise beeinflusst werde, indem eine übermässige, das physiologische Bedürfnis überschreitende Regeneration sich ausbilde. Thoma spricht dieser ausschreitenden Regeneration jedwede, eine echte Geschwulstbildung charakterisierende Autonomie ab; im Gegenteil sei sie ein Ausfluss der Gesetze und Bedingungen, welche die physiologische Neubildung der Nervenfasern bestimmten; Ziegler dagegen spricht der regenerativen Leistung schliesslich doch einen geschwulstartigen Charakter zu.

Verfasser schliesst sich der Meinung Thomas an; die Nervenproliferation in den Amputationsstümpfen entspricht in jeder Weise den neuerdings durch sorgfältige Studien so bekannt gewordenen regenerativen Vorgängen nach traumatischer Alteration der Nerven. Ein gewisses Maass der Überproduktion gegenüber dem auszufüllenden und zu ersetzenden Defekt wird bei fast allen Regenerationsprozessen beobachtet, auch wenn weniger komplizierende Verhältnisse vorliegen, wie sie gerade in Amputationsstümpfen gegeben sind. Wir haben es also bei den sogenannten Amputationsneuromen neben den Narbenprozessen mit Vorgängen an den Nerven zu thun, die zunächst die Bedeutung einer regenerativen Leistung haben; letztere schlägt aber alsbald infolge naheliegender Gründe in Hyperplasie um.

Ausser nach Amputationen können nach Nervenverletzungen aller Art sich umschriebene Verdickungen und Knoten an den Nerven entwickeln, die in jeder Hinsicht auf ganz analogen Vorgängen, wie die eben geschilderten, beruhen und deshalb auch von dem gleichen Standpunkt aus zu betrachten sind.

Nach Abzug der aufgeführten Gruppen bleibt für das wahre Neurom nicht viel mehr übrig. In der That sind Beobachtungen über echte Geschwülste der Nervensubstanz, die einer schärferen Kritik in jeder Weise standhalten, so wenig bekannt geworden, dass eine Reihe von Autoren an dem Vorkommen geschwulstmässiger Wucherungen des Nervensystems überhaupt zweifelt.

Vor allem sind die wahren Neurome des zentralen Nervensystems, die also gelegentlich auch Ganglienzellen neuer Bildung

enthalten würden, durchaus nicht allgemein anerkannt. Hier ist in erster Linie darauf hinzuweisen, dass in den verschiedensten Geschwülsten des Zentralorgans, insbesondere in Gliomen und Sarkomen (s. d. später) Nervenfasern und Ganglienzellen aufgefunden werden, welche als die, von der betreffenden gliösen oder sarkomatösen Geschwulst zersprengten Überreste des praeexistierenden Nervengewebes aufzufassen sind; es muss also für ein echtes Neuroganglion in jedem Falle durch eine besondere Untersuchung erwiesen sein, dass der beobachtete Nervenfasern- und Nervenzellengehalt nicht auf restierende, sondern auf geschwulstmässig neugebildete Elemente zurückzuführen ist.

Zweitens kommen Entwickelungsstörungen im Gehirn und Rückenmark vor, durch welche die reguläre Disposition der grauen und weissen Nervenlager eine Verschiebung erleidet, in dem Sinne, dass z. B. eine gewisse Quantität grauer Substanz an falscher Stelle mitten in den weissen Marklagern zur Ablagerung und Fortbildung innerhalb gewisser mässiger Grenzen kommt — sog. Heterotopie grauer Substanz. Auch gewisse, an richtiger Stelle entwickelte Partien des Zentralnervensystems (z. B. der Sehhügel, das Corpus striatum) zeigen gelegentlich abnormen Umfang, eine Art von Hyperplasie. Auch hier wäre es falsch, ohne Weiteres von einem Neuroma, oder von einer echten Geschwulst überhaupt zu sprechen. Dagegen ist die Frage wohl zu erwägen, ob von solchen Produkten der Entwickelungsstörung nicht gelegentlich eine echte Geschwulst ausgehen kann. Thatsächlich sehen wir ja gerade von kongenitalen örtlichen Missbildungen sehr häufig an den verschiedensten Organen autonome Neubildungen ausgehen und erkennen darin eine gewisse primäre Emanzipation des missbildeten Teiles von den physiologischen Gestaltungskräften des Organismus. Obendrein sind wir gewohnt, anzunehmen, dass innerhalb der in Rede stehenden Gebiete sich die Entwickelungsstörung auch in einer mangelhaften Differenzierung des Zellmaterials bemerkbar mache, die ihrerseits ein Überwiegen der vegetativen Kräfte der Zelle gegenüber den funktionellen bedeute. So ist es denn nicht unwahrscheinlich, dass in allerdings sehr seltenen Fällen echte gangliöse Neurome des Zentralnervensystems vorkommen, und dass sie dann wohl stets von primär missgebildeten Teilen des Zentralorgans ihren Ausgang nehmen.

So dürften auch zwei Fälle von Klebs aufzufassen sein, der einmal die ganze Länge des Rückenmarks von einer gefässreichen, gallertiggelben, allmählig in die normale Nervensubstanz übergehenden Neubildung durchsetzt fand, die viele Ganglienzellen und hyperplastische, marklose Nervenfasern enthielt, ein andermal eine umschriebene, rundliche Geschwulst mit vielen Ganglienzellen und Nervenfasern beobachtete, die von der grauen Substanz auf die weisse Substanz des Rückenmarks übergriff; die Fasern waren vielfach varikös und hingen z. T. mit den Zellen zusammen (zitiert bei v. Kahlden).

Übrigens haben Virchow, E. Wagner u. A. vom Ependym der Hirnventrikel gliöse Neubildungen, die Nervenfasern und Ganglienzellen enthielten, ausgehen sehen, Neubildungen, die wohl auch auf kongenitale Anlagen zurückzuführen sind, und die bei dem besonderen Sitz wohl nicht anders als echte ganglionäre Neurome gedeutet werden dürfen.

In neuerer Zeit ist darauf aufmerksam gemacht worden, dass das mikroskopische Bild eines Neuroms im Zentralnervensystem durch artefizielle Verlagerungen von Nervensubstanz (durch Quetschungen bei der Sektion, infolge von Zerreissungen der Pia, von Unvorsichtigkeiten und Zufälligkeiten beim Härten und Schneiden der Präparate) entstehen kann (van Gieson, Lubarsch, Hanau).

So berichtet Raymond in einem Falle von Gliose und Syringomyelie des Rückenmarks über multiple kleinste Knötchen im Bereich der Hinterhörner und Hinterstränge, die aus markhaltigen Nervenfasern vom Charakter der peripheren Nerven zusammengesetzt waren; die Fasern liefen senkrecht zur Längsachse des Rückenmarks. Ähnliches fand Schlesinger in zwei Fällen von Syringomyelie und bei einem Tabiker. Bei letzterem war an der Peripherie des Rückenmarks neben einem Hinterhorn ein mikroskopisch kleines Knötchen vorhanden, über dem die vorgewölbte Pia hinzog und das durch eine dünne Schicht Gliagewebes von der Umgebung getrennt war. Das Knötchen bestand aus feinsten, zu Bündelchen angeordneten, verflochtenen, markhaltigen Nervenfasern, deren Richtung senkrecht zur Achse des Rückenmarks verlief; die Fasern hatten das Aussehen peripherischer Nervenfasern. In den zwei anderen Fällen Schlesingers sass einmal das „Neurom" inmitten gewucherten Gliagewebes an der Basis eines Vorderhorns, war ebenfalls gut gegen die Umgebung abgegrenzt und von ähnlichem Bau, wie das eben erwähnte Geschwülstchen, nur mit etwas mehr Stützgewebe versehen; das anderemal lag ein scharf konturierter Tumor aus Nervenfasern in der Wand einer Syringomyelie-Höhle. Bei den beiden genannten Autoren waren demnach gliöse Wucherungen mit Schwund nervöser Elemente vorhanden: Raymond denkt daher an regeneratorische Vorgänge, Schlesinger an echte geschwulstmässige Hyperplasie, durch chronische Reizzustände hervorgerufen. Diese kleinen Bildungen können sehr wohl als Kunstprodukte erklärt werden, aus Gründen, die Lubarsch auseinandergesetzt hat. Auch ein Fall von v. Kahlden, der multiple Neurome des Rückenmarks bei Meningitis spinalis tuberculosa fand, ist bezüglich seiner Beweiskraft angefochten worden. Die multiplen, weissen und weichen Bildungen waren teilweise mit der Dura ver-

wachsen, hatten alle die Pia durchbrochen (!) und bestanden aus (nicht bündelweise angeordneten) markhaltigen, gequollenen und varikösen Nervenfasern, die senkrecht zur Achse des Rückenmarkes verliefen; pathologische Gliawucherung war nirgends vorhanden. Ähnliches fand v. Kahlden in einem Fall von multipler Sklerose; hier hatte das Neurom ebenfalls die Pia durchbrochen, pilzförmig überwuchert und hatte sogar Anteil an dem sklerotischen Prozess genommen (!). v. Kahlden hält seinen ersten Fall für eine angeborene Missbildung, bezw. nimmt er eine angeborene Disposition zur multipler Nervenhyperplasie im Rückenmark an. Ich erlaube mir kein Urteil darüber, ob ein Kunstprodukt vorgelegen hat, muss aber bemerken, dass mir gar nicht selten bei Untersuchungen des Rückenmarks sowohl bei der Sektion, als unter dem Mikroskop, Bilder zu Gesicht gekommen sind, die ausserordentlich an den v. Kahldenschen Fall erinnern. Ich habe sie immer als Ausquellungen erweichter Rückenmarksubstanz durch kleine Risse der Pia aufgefasst. Oft ist der Riss sehr eng, die ausgetretene Masse aber so umfangreich, dass sie wie ein Polyp über die Oberfläche des Rückenmarks hervorragt.

Beiläufig sei schliesslich bemerkt, dass am Rückenmark nach Stroebes und des Verfassers Untersuchungen als Folge von Querschnittsverletzungen Regenerationsvorgänge beobachtet werden, die an das Bild der vorerwähnten sog. Amputationsneurome erinnern. Eichhorst und Naunyn, Stroebe und der Verfasser sahen teils von einem an die Rückenmarksnarbe herangezogenen Spinalganglion (Eichhorst und Naunyn), teils von den durchschnittenen Nervenfasern der Rückenmarksubstanz selbst (Stroebe), teils und besonders von den hinteren Wurzeln (Stroebe, Verfasser) massenhaft neugebildete Nervenfasern in die Rückenmarksnarbe einstrahlen. Verfasser sah dies auch von vorderen Wurzeln aus geschehen. Ähnliches scheint auch Wagner vor sich gehabt zu haben, der jungen Kätzchen die vorderen Rückenmarkswurzeln ausriss und von den Stümpfen „Neurome" sich entwickeln sah. Auch hier wäre es falsch, von Geschwulst zu sprechen; ich betrachte diese Vorgänge von demselben Gesichtspunkt aus, wie ich ihn für die Amputationsneurome vertreten habe.

Zugegeben also, dass einfache und ganglionäre Neurome am Zentralnervensystem nicht mit wünschenswerter Sicherheit festgestellt sind — im Bereich des peripheren Nervensystems sind solche Tumoren durch einige Beobachtungen der neuesten Zeit, zu denen auch eine des Verfassers gehört (Fig. 45, 46 47), zur unbedingten Anerkennung gelangt. Dabei handelte es sich um Geschwülste, für die ihrer Lage und histologischen Zusammensetzung nach fast jedesmal ein Ganglion Sympathici als Ausgangspunkt angenommen werden musste (Beneke). Czerny hatte schon für die multiplen Neurome vermutet, dass sie vorwiegend (wegen ihres Gehaltes an marklosen Fasern) mit dem Sympathicus zusammenhängen möchten und Knauss stellt eine Reihe von Fällen multipler Geschwulstbildung an den Nerven aus der Literatur zusammen, in welchen jedesmal das sympathische System erheblich mitbeteiligt

war (Bischoff, Hesselbach, Schönlein, Günsburg, Nélaton, Wegner, Soyka etc.). Knauss sieht in der „dezentralisierten Anlage" des Gangliennervensystems einen wichtigen Hinweis auf die Disposition dieses Systems zur Geschwulstentwickelung — ein, wie ich glaube, recht glücklicher Gedanke.

Die wahren ganglionären Neurome des Sympathicus enthalten, neben Gefässen und Bindegewebe, markhaltige und marklose Nervenfasern und grosse Mengen von Ganglienzellen. Solche Beobachtungen liegen vor von Loretz (an der Brustwirbelsäule: sympathisches Brustganglion), Busse (Ganglia lumbalia), Weichselbaum (im Mark der Nebenniere: Sympathicusanteil der Nebenniere), Knauss (multiple subkutane Tumoren, ausgehend von den sympathischen Geflechten der Gefässe), Soyka (retroperitoneal, unterhalb der Nebenniere und multipel in der Haut, vergesellschaftet mit multiplen Neuromen an den verschiedensten Stellen des zentralen und peripheren Nervensystems), Axel Key (in der Haut der Nase), Chiari (vor dem Kreuzbein-Beckenstrang), Beneke (an der Stelle des Ganglion coeliacum und vor dem Kreuzbein), M. B. Schmidt (Plexus suprarenalis) und dem Verfasser (von einem sympathischen Ganglion des Bruststranges). In dem Falle des Verfassers sass die kindskopfgrosse Geschwulst subpleural, links, zwischen Rippenansatz und Wirbelsäule; sie war von eiförmiger Gestalt und erinnerte schon auf dem Durchschnitt durch ihre graue Farbe, die relativ weiche Konsistenz und ihren Saftreichtum, neben einer ganz leichten Transparenz an die Ganglien. Die Zusammensetzung aus verflochtenen und verfilzten grauweisslichen Faserzügen war mit blossem Auge zu erkennen. Mikroskopisch waren vorwiegend marklose Fasern, zum grossen Teil mit gut entwickelter Schwannscher Scheide, anzutreffen, daneben auch markhaltige in allen erdenklichen Durchmessern und von teilweise bedeutender Länge, weiters mit kolbigen Verdickungen und unförmigen varikösen Anschwellungen versehen; die Markmäntel vieler Nervenfasern reagierten nur unvollkommen auf die Weigertsche Markscheidenfärbung. Ein reichliches, vielfach schleimig erweichtes und meist locker gefügtes Bindegewebe begleitete und umhüllte die sich regellos verflechtenden Bündel und Züge der Nervenfasern. Die Ganglienzellen waren

teils pigmentiert, wie die Sympathicusganglienzellen, teils ohne Pigment, meist mehrkernig (bis zu 10 Kernen), teils mit einem, teils mit mehreren Fortsätzen ausgestattet. Vielfach gingen die Fortsätze an zwei diametral entgegengesetzten Polen der Zelle ab, oder es fanden sich Zellen mit einem grossen Fortsatz, der sich alsbald gabelig teilte; die Fortsätze hatten teils den Charakter von Protoplasma-Fortsätzen, teils von richtigen Achsencylinderfortsätzen; auch embryonale Formen der Achsencylinder wurden gesehen; ferner Büschel nackter Achsencylinder, auch sich teilende Neuraxonen, endlich gequollene Achsencylinder, die oft kolbenförmig an einer Ganglienzelle endeten. Jedenfalls waren unglaubliche Massen von Ganglienzellen vorhanden; viele zeigten eine typische, kernhaltige Hülle, die sich auch auf die abgehenden grossen Fortsätze weiter erstreckte. An einzelnen Ganglienzellen fanden sich Schollen und Körner, die die Myelinreaktion gaben, auch auf die von solchen Zellen abgehenden Fortsätze erstreckte sich die Reaktion, nicht selten so, dass der Fortsatz auf sehr grosse Strecken hin einen gleichmässigen, glatten und dünnen Myelinmantel besass; oft wies dann die Ganglienzelle gerade an dem Pol der Einstrahlung des Fortsatzes besonders reichlich Myelin auf. Ähnliches sah auch Knauss und deutet den Befund als bedingt durch eine abnorme, dem Myelin verwandte, chemische Beschaffenheit des Protoplasmas der Ganglienzellen. Ich glaube, dass M. B. Schmidt Recht hat, der diese Dinge für Fortsetzungen der Markscheide der Nervenfasern auf die Ganglienzellen hält; dafür spricht die oberflächliche Lage der Myelinmassen. Alles das war zu einem regellosen Wirrwar zusammengefügt.

Auch v. Rindfleisch erwähnt ein solches Neurom; es sass in dem Winkel zwischen Rippenwand und vorderer Zirkumferenz der Wirbelsäule und wurde von ihm als ein „hyperplastisches" Ganglion Sympathici angesprochen. Knauss spricht ebenfalls von einer homologen Hyperplasie in jenen Fällen, in welchen die ganglienzellenhaltigen Neubildungen an der Stelle von spinalen bezw. sympathischen Ganglien entwickelt waren; eine echte Geschwulstbildung (Neuroma) scheint er nur für die heterologen ganglienzellenhaltigen Gewächse anzunehmen.

Ich glaube, man darf angesichts der Fälle von der vorhin beschriebenen Art an der geschwulstmässigen Wucherung von Nervenfasern und Ganglienzellen nicht zweifeln, sodass die Meinung, es handele sich um Hyperplasie oder um eine Art von Riesenwuchs von Ganglien des Sympathicus oder um blosse Nervenfaser- oder Bindegewebsgeschwülste, denen präexistierende Ganglienzellen eines sympathischen Ganglions beigemischt seien, zurückgewiesen werden kann, wie auch Beneke meint.

Ob auch für diese echten Neurome eine Entwickelungsstörung, etwa eine Entstehung aus überschüssigem, mangelhaft differenziertem Material angenommen werden muss, bleibt dahingestellt, ist aber sehr wahrscheinlich. In dieser Hinsicht haben die Erhebungen einmal ergeben, dass die Geschwülste teilweise gleich bei der Geburt oder in den ersten Lebensjahren bemerkt wurden; dann fällt die Lokalisation im Bereich der embryonalen Entwickelungssphäre des Sympathicus auf; ferner der histologische Bau, der durchaus an ein verunglücktes Ganglion Sympathici erinnert; weiterhin das Vorkommen embryonaler Formen von Ganglienzellen und Achsencylindern; schliesslich die mangelnde Verbindung mit dem Cerebrospinalnervensystem.

Alle echten Neurome sind gutartige Neubildungen, können aber durch ihre Lokalisation begreiflicherweise bedenklich werden. Metastasen giebt es nicht. Die Fibrome und Myxome der Nerven dagegen und die übrigen Formen der „falschen Neurome" lassen, wie schon angedeutet, gelegentlich sarkomatöse Beschaffenheit des gewucherten Stützgewebes erkennen. Beneke hat als Einziger ein malignes wahres Neurogangliom gesehen, und zwar waren es die wuchernden Ganglienzellen, die sich zu malignen Tumorzellen entwickelten und zu kernreichen, syncytiumartigen Protoplasmamassen zusammentraten. Metastasen fanden sich in den regionären Lymphdrüsen.

9. Glioma.

Das Gliom ist die Geschwulst der spezifischen Stützsubstanz des Zentralnervensystems; es nimmt daher von der (von Virchow so genannten) Neuroglia seinen Ausgang und besteht ausser aus den charakteristischen Elementen der gliösen Substanz aus Blut-

gefässen, die von verschiedenen Mengen Bindegewebes begleitet sind. Die Elemente der Glia sind Zellen und Fasern, und zwar hängen die glatten, leicht geschwungenen Fibrillen mit den Zellen zusammen, ja sie stellen nichts Anderes als die in besonderer Weise differenzierten Ausläufer des Zellprotoplasmas dar. Schon früher (Ranvier), neuerdings aber mit besonderem Nachdruck (Weigert) wurde der Zusammenhang der Zellen und Fasern in Abrede gestellt; die Fasern seien von Anfang an chemisch different von den Zellen, sie seien durchaus vom Zellleib emanzipiert und zu nicht protoplasmatischen Gebilden modifiziert; sie sollten nur an die Zellen herantreten, um sie Geflechte bilden oder von ihnen quasi als Zentren ausstrahlen, oder sie sollten über den Leib der Zellen hinwegziehen, jedenfalls stets ohne in irgend eine engere Verbindung mit dem Zellprotoplasma zu treten.

Golgi, v. Koelliker, v. Lenhossék haben sich bezüglich der normal-anatomischen Verhältnisse gegen die Weigertsche Darstellung ausgesprochen; nach diesen Autoren giebt es überhaupt keine selbständigen Fasern in der Neuroglia; alle Fasern sind Ausläufer von Zellen. Verfasser, dem vorwiegend pathologische Gliawucherungen zur Untersuchung vorgelegen haben, hält zunächst ebenfalls an dem Zusammenhang der Fasern und Zellen fest. Vielleicht darf aber in Erwägung gezogen werden, ob nicht ein Teil der Fasern sekundär sich von den Zellen trennt. Für die Sklerosen und Gliosen ist das, wie ich glaube, nicht ganz von der Hand zu weisen; hier überwiegt ja auch eine Vermehrung der Fasern die Proliferation von Zellen bedeutend. Bei den Gliomen sind wahrscheinlich die Fasern zunächst auch allesamt mit Zellen in Zusammenhang; jedoch halte ich eine sekundäre Trennung auch hier für möglich.

Die sowohl für die normale Glia, als besonders für die sklerotischen Prozesse des Zentralnervensystems aller Art vielfach beschriebenen sogenannten Spinnenzellen (Jastrowitz), Pinselzellen (Boll, Simon), Sternzellen (Stroebe), Rindfleisch-Leubuscherschen oder auch Golgi- und Deitersschen Zellen, die Astrocyten v. Lenhosséks, sind bei der frischen Untersuchung gliöser Geschwülste gewöhnlich in grosser Reichlichkeit nachzuweisen. Bei solcher Untersuchungsmethode (Zerzupfung in schwacher

Bichromatlösung und Behandlung in Karmin — Golgi) kann kein Zweifel aufkommen, dass die oft massenhaften Fortsätze wirklich mit dem Zellprotoplasma zusammenhängen. Die Fortsätze sind teils weniger reichlich, aber sehr lang und wenig geteilt (Langstrahler v. Koellikers), teils kurz und stark verästelt und dabei massenhaft entwickelt (Kurzstrahler v. Koellikers); sie entspringen bald vornehmlich von einer Hauptstelle der Zellperipherie, oft so, dass der Kern ganz zur Seite gerückt ist und die Fortsätze von einer birnförmigen Verbreiterung des Protoplasmas ausstrahlen (Stroebe), bald strahlen sie vom ganzen Umfang des Zellkörpers nach allen Seiten gleichmässig radiär aus, bald von zwei gegenüber gelegenen Polen; sie erscheinen bald in spärlicher Anzahl, bald wieder in förmlichen dichten Büscheln angeordnet. Die Fortsätze sind teils sehr fein, teils sehr kräftig, starr, glatt und glänzend, drehrund oder leicht abgeplattet, auch oft varikös. Am Zellleib setzen sie sich oft mit einer leichten Verbreiterung an. Die Fortsätze der einzelnen Zellen gehen mit denen benachbarter Elemente keine Anastomosen ein. Interessant ist die auch in Gliomen mehrfach beobachtete Anheftung der Fortsätze an die Gefässwände (Buchholz, Storch). Storch hält besonders eine radiärstrahlige Anheftung der Gliafasern an die Gefässwände für das Gliom charakteristisch, was ich nicht zugeben kann.

Die Meinung von Golgi, wonach die Gliome in ihrem Bau jedesmal der Beschaffenheit der Glia des Mutterbodens entsprechen, die Rindengliome also wesentlich aus Kurzstrahlern, die Gliome der Marksubstanz aus Langstrahlern zusammengesetzt sein sollen, konnte Stroebe nicht bestätigen, worin ich ihm beipflichte.

Die Gliome (Astrome, wie sie v. Lenhossék mit Rücksicht auf die Beschaffenheit der eben geschilderten Zellelemente nennt) bestehen also zunächst aus solchen fortsatzreichen Gliazellen (Fig. 50). Eine besondere Grundsubstanz, wie sie als feinkörnige oder feinfibrilläre Substanz (neben den Fasern und Zellen) auch für die normale Glia vielfach als charakteristisch beschrieben wurde, ist weder in normal entwickeltem Gliagewebe, noch in den Gliosen und Gliomen vorhanden; die Körnchen entsprechen Querschnitten der Gliafasern oder entstehen durch Zerfall

der Fasern. An gehärteten Präparaten und feinen Schnitten, für welche Färbung mit neutralem Carmin oder mit Hämatoxylin nach Mallorys Methode sehr geeignet ist (Stroebe), ferner die Weigertsche Gliafärbung schöne Bilder liefert, erweisen sich die Gliome zusammengesetzt aus einem lockeren oder dichten Gewirr verfilzter, feiner oder gröberer Fasern (feinfaserige, grobfaserige Gliome — Stroebe) und aus Zellen bezw. Kernen, die innerhalb des Gewirrs entweder ganz unregelmässig oder zu kleinen Gruppen vergesellschaftet disponiert sind; die Kerne der Zellen sind bei reinen Gliomformen klein, rundlich, der Protoplasmaanteil meist verschwindend spärlich, die Fasern strahlen massenhaft von der gesammten Peripherie des Zellleibes aus (Sternzellengliome — Stroebe). Nicht selten haben die Gliazellen mehr gestreckte, längliche Gestalt und die Fortsätze gehen hauptsächlich von den Polen der Zellen aus (Spindelzellengliome — Stroebe). Das Fasernetz zwischen den Zellen mag von seröser Flüssigkeit leicht durchtränkt gedacht werden. Finden sich in Gliomen Nervenfasern und Ganglienzellen, so sind sie zumeist auf Überreste der praeexistierenden Nervensubstanz zurückzuführen. Übrigens können auch gelegentlich Gliazellen ganz wie Ganglienzellen aussehen (grosse protoplasmatische, vielfach verästelte, zarte Körper mit grossen bläschenförmigen Kernen und Kernkörperchen); ich habe ein Gliom des Temporallappens gesehen, das zumeist aus solchen ganglienzellenähnlichen Elementen aufgebaut war; hier hatten auch die faserigen Ausläufer der Zellen nicht selten den Charakter wenig differenzierter Protoplasmafortsätze (mangelhafte Ausreifung).

Diese ganglienzellenähnlichen Formen der Gliazellen sind vielen Untersuchern (Hamilton, Pels-Leusden, Stroebe, Flexner) aufgefallen und neuerdings von Storch wieder eingehend beschrieben worden. Pels-Leusden sah ausserordentlich grosse, verschieden gestaltete, protoplasmatische Körper mit scharfer Begrenzung des fein vakuolisierten Protoplasmas, die zum Teil sehr an Ganglienzellen erinnerten. Stroebe hat in den von ihm untersuchten Gliomen niemals die multipolaren, ganglienzellenartigen Gebilde vermisst. Vielleicht sind wegen der Anwesenheit solch atypischer Gliazellen eine Reihe von Gliomen für ganglionäre Neurogliome gehalten worden (s. später). Man wird sich über die genannten Befunde nicht wundern dürfen, zumal wenn man bedenkt, dass entwickelungsgeschichtlich sowohl Gliazellen wie gangliöse Elemente in letzter Linie auf den gleichen Mutterboden, die Ependymzellen, zurückzuführen sind, und wenn man weiter sich erinnert, dass auch im physiologisch entwickelten Zentralnervensystem bekanntlich Glia- und Ganglien-

zellen sich vielfach sehr ähnlich sehen können, so dass v. Koelliker im allgemeinen behauptet, alle Gestalten, die Ganglienzellen eigentümlich seien, könnten auch an Gliaelementen zur Beobachtung kommen. In einer mangelhaft ausgereiften gliösen Geschwulst wird man also nach den Erfahrungen an atypischen Neubildungen anderer Gewebe allerlei Zwischenstufen zwischen den typischen Formen der Gliazellen einerseits, der Ganglienzellen andererseits antreffen (siehe darüber weiteres bei der sarkomähnlichen Varietät des Glioms). Ich möchte jedoch nicht empfehlen, angesichts gliöser Geschwülste mit den erwähnten ganglienzellenartigen Produkten der Glia von einem Glioma gangliocellulare (Stroebe) zu sprechen, da das zu Verwechslungen Veranlassung giebt. Renaut will übrigens sogar Achsencylinderfortsätze an ganglienzellenähnlichen Gliomzellen gesehen haben, was Stroebe nicht bestätigt und Storch zurückweist; es handelt sich um jene starken gliösen Fortsätze, die häufig an normalen Gliazellen gesehen wurden (v. Lenhossék) und deren gliöse Natur Storch mit Hilfe der Weigertschen Gliafärbung erwies: die mit einem kleinen Ansatzkegel entspringenden, zunächst ungeteilten Hauptfortsätze fasern sich nämlich alsbald pinselförmig auf und treten gelegentlich mit der Adventitia von Blutgefässen in Verbindung (Storch).

Nun bestehen in Gliomen allerdings grosse Unterschiede bezüglich des quantitativen Verhältnisses zwischen Zellen und Fasern, sodass man von zellreichen und faserarmen (Glioma molle) und umgekehrt von zellarmen und faserreichen Gliomen (Glioma durum) sprechen darf: erstere gehen ohne festsetzbare Grenze in die Klasse der sogenannten Gliosarkome über, welche durch ihren ganz übermässigen Zellreichtum und durch besondere Eigenschaften des Wachstums, von denen noch die Rede sein wird, ausgezeichnet sind; letztere können die lederartige Härte und elastische Zähigkeit alter, sklerosierender, chronisch-entzündlicher Gliawucherungen erreichen. Aschoff spricht die Vermutung aus, dass in den derben Gliomen der Zusammenhang der Gliazellen und Gliafasern aufgegeben werden könne (Taylor), während die weicheren Formen vor allem aus charakteristischen Spinnenzellen aufgebaut seien. Danach wäre die Stroebesche Forderung, dass nur der Nachweis von Astrocyten für eine gliöse Geschwulst absolut beweisend sei, einer gewissen Einschränkung bedürftig.

Makroskopisch stellen sich die Gliome als ganz charakteristische Geschwülste dar, denen vor allem eigentümlich ist, dass sie nicht wie die übrigen Tumoren des Zentralnervensystems (Sarkome, metastatische Krebse, Endo- und Peritheliome) als scharf umschriebene, von der Umgebung durch eine ödematös-hämorrhagische

Erweichungs- und Zerfallszone abgesetzte Knoten auftreten, sondern in ganz allmählichem, schwer bestimmbarem Übergang in die normale Substanz des Gehirns oder Rückenmarks eingesetzt erscheinen. Ist es nicht ein besonders markanter Gefässgehalt, der das Gliom auszeichnet, so kann es, besonders wenn die Geschwulst, wie häufig, in der grauen Substanz ihren Sitz hat, in der That schwer werden, zu sagen, wo die Geschwulst aufhört und die normale Nachbarschaft beginnt. Besser lassen sich die gliösen Gewächse in der Marksubstanz abgrenzen, aber auch hier ist der Übergang in die normale Umgebung ein ganz allmähliger. v. Rindfleisch bemerkt, dass es sich bei den gliösen Neubildungen meistens um eine gliomatöse Entartung einzelner Hirnteile handle, z. B. des Sehhügels, des Streifenhügels, des vorderen Teiles des Centrum Vieusenii, eines grösseren Stückes der Hirnrinde. Besonders an den Stammganglien kann es sich dabei ereignen, dass, wie v. Rindfleisch sagt, die Form des ganzen Teiles sich erhält, obwohl die ganze Substanz des betreffenden Abschnittes bereits durch Gliasubstanz substituiert ist, und sich weder markhaltige noch marklose Nervenfasern, noch Ganglienzellen auffinden lassen. Gewiss ist mancher Fall von sogenannter „Hypertrophie" einer bestimmten Hirngegend auf solch eine gliöse Metamorphose zu beziehen; vielleicht handelt es sich hier zunächst um lokale Missbildungen, aus denen gelegentlich wirkliche gliöse Geschwülste entstehen können.

Bezüglich des Sitzes der Gliome unterscheidet Stroebe für die Hirngliome zwischen zentralen, intermediären (Marksubstanz) und peripheren (Rinde) gliösen Gewächsen. Primäre Gliome der Marksubstanz sind sehr selten.

Neben dem allmählichen Übergang in die normale Nachbarschaft ist die Farbe der Gliome bemerkenswert, die dem substituierten Gewebe so ähnlich sein kann, dass eigentlich nur die (durch die Schwellung erkennbare) Vergrösserung des betreffenden Teiles von der Anwesenheit einer Neubildung Kunde giebt. Die Gliome können also entweder grau oder rötlichgrau und leicht durchscheinend, wie die Hirnrinde aussehen, oder sie sind mehr grauweisslich und erinnern an das Markgewebe. Häufig pflegt allerdings der Gefässgehalt ein überaus reichlicher zu sein, sodass die

Geschwülste ein helleres oder dunkleres Rot aufweisen. Zum Unterschied von den Sarkomen greift ein Gliom sehr selten auf die Häute des Zentralnervensystems über, niemals aber geht es über die durch die Meningen gegebenen Grenzen hinaus.

Ein weiteres, die Gliome von anderen ähnlich aussehenden Geschwülsten unterscheidendes Moment liegt in dem besonderen Wachstumsmodus der gliösen Tumoren. Das Wachstum derselben ist nämlich mit wenigen Ausnahmen ein in hohem Grade infiltratives (Stroebe [Fig. 48]), indem die Zellen der Neubildung nur sehr allmählich und in weit und sehr gleichmässig über die Peripherie der Geschwulst zerstreuten Vorposten in die Umgebung vorgeschoben werden. Vielfach findet sich dabei eine Zusammenordnung der vordringenden Gliaelemente in kleine Gruppen, Streifen, Ketten oder Häufchen, wie man sie als die sog. Körnerhaufen schon in der normalen Hirnsubstanz findet; in Gliomen sind die Häufchen nur dichter. Stroebe hat das infiltrative Wachstum der Gliome besonders schön in Ponsgliomen ausgeprägt gefunden: hier waren die Kerngebiete und die Brücken- und Pyramidenfaserzüge in ihrer grob-anatomischen Form noch gut erhalten, während unter Schwund der Ganglienzellen und Nervenfasern bereits Alles durch Gliazellen substituiert war; die Gliazellen hatten, dem Verlauf der Nervenfaserzüge sich parallel anschmiegend, vorwiegend gestreckte, spindelige Formen angenommen. Mit den geschilderten infiltrativen Wachstumsverhältnissen der Gliome hängt die erwähnte schwere Abgrenzbarkeit dieser Geschwülste zusammen. Der mikroskopische Befund spricht, wie gesagt, auch für ein sehr allmählich in Scene gesetztes Vorrücken der Geschwulstzellen in die Umgebung, was wiederum mit den nur langsam sich steigernden klinischen Symptomen in gutem Einklang steht. Die Gliome wachsen in der That sehr langsam, und wenn sie nicht an und für sich durch ihren Sitz an wichtigen Zentralstellen von vornherein bedenkliche, vielleicht sogar das Leben direkt bedrohende Symptome hervorrufen, so können sie infolge der allmähligen Adaption des Gehirnes an die veränderten Druckverhältnisse oft bedeutende Grösse erreichen, ehe sie gefährlich zu werden beginnen. Freilich bildet sich früher oder später der Symptomenkomplex der Compressio cerebri aus, wenn die Neubildung einen gewissen Umfang überschritten hat.

Die sarkomatöse Abart des Glioms zeichnet sich durch bedeutend rascheres Wachstum aus und lässt gelegentlich das typische infiltrative Wachstum der gewöhnlichen Gliome vermissen, so dass sich Knoten entwickeln, welche die Umgebung verdrängen.

Storch behauptet, dass das peripherische Wachstum der Gliome dadurch erklärt werden müsse, dass infolge einer Art von Infektion die normalen Gliazellen in der Nachbarschaft der Geschwulst successive zu Geschwulstzellen verwandelt würden, d. h. in analoge Wucherung gerieten. Ich halte das für unbewiesen und habe Anhaltspunkte für einen solch infizierenden Wachstumsreiz nicht finden können.

Der bedeutende Gefässgehalt vieler Gliome (Glioma telangiectodes, cavernosum) bringt es mit sich, dass Blutungen geringeren und bedeutenderen Umfanges häufig sind. Gewiss spielen bei diesen Hämorrhagieen einmal komplizierte Zirkulations- und Blutdruckverhältnisse mit, dann Erkrankungen der Gefässwände in Gliomen, endlich aber ein von v. Rindfleisch hervorgehobenes Moment: die Entlastung der Blutgefässwandungen durch Verfettungsvorgänge am Geschwulstparenchym. Fettige Metamorphose, körniger Zerfall und eine Art ödematöser (fälschlich schleimiger [sog. Myxogliom]) Erweichung (Fig. 51), die der Neubildung ein gallertiges Aussehen oder ein schwammiges Gefüge verleihen und gar bis zur Hohlraumbildung (Glioma cysticum) fortschreiten kann, sind in Gliomen nicht selten; die Resorption der Zerfallsmasse muss den Seitendruck der Gefässbahn erheblich herabsetzen, sodass unmittelbare Zerreissungen der Blutgefässe entstehen können. Platzt nun ein grösseres Gefäss, so zermalmt die ergossene Blutmasse gelegentlich den grössten Teil der Geschwulst, sodass dei der Sektion zunächst das Bild einer einfachen Apoplexie vorliegt; erst die genauere Untersuchung ergiebt die Anwesenheit markiger Geschwulstreste innerhalb der hämorrhagischen Erweichung bezw. in den Randpartieen derselben (sog. apoplektische Gliome).

Die fettigen und ödematösen Erweichungen der Gliome können oft in Zusammenhang mit Ernährungsstörungen gebracht werden, deren Ursache in hyalinen Entartungen, schwieligen Metamorphosen der Gefässwände mit konsekutiven Verödungen der Gefässlumina nachweisbar ist. Auch diese Gefässobliterationen können mit den eben besprochenen Hämorrhagieen in Zusammenhang stehen; ein

gelegentlicher Anprall des Blutes gegen die Grenze der Obliteration kann zur Zerreissung der Grenzgefässe führen.

Übrigens sind die Gefässe der Gliome sehr häufig an der Wucherung in mässigem Grad beteiligt. Ausser Schlängelungen, Erweiterungen, die bereits erwähnt, lässt sich häufig eine Wucherung der Adventitialzellen bis zur Ausbildung dicker Mäntel protoplasmatischer Elemente konstatieren; das sind reaktive Wucherungen. Für gliöse Geschwülste, bei welchen die Gefässentwickelung eine sehr reichliche ist, ist die Bezeichnung Angiogliom angewandt worden, die ich aber nicht befürworten möchte, da die Gefässneubildung dabei keine geschwulstmässige ist.

Die Gliome treten zumeist in frühem Alter, meist bei Kindern auf, was auf eine kongenitale Anlage schliessen lässt. In der That ist eine Reihe von Autoren der Ansicht, dass die fraglichen Geschwülste von gewissen Gruppen undifferenzierten Zellmaterials ihren Ausgang nehmen. Diese Ansicht ist, soviel ich sehe, zuerst von v. Rindfleisch geäussert worden, welcher sagt: „wenn Hirn und Rückenmark fertig gebildet sind, bleibt ein Rest embryonalen Bildungsgewebes zurück, welches der Neuroglia zugerechnet wird; von diesem Rest gehen gliöse Wucherungen aus."

Ähnliches meint v. Lenhossék, welcher bemerkt, dass die Histologie kein Beispiel dafür biete, dass in so merkwürdiger Weise differenzierte Zellelemente, wie sie die Gliazellen darstellen, sich noch weiterhin vermehren könnten. Wie sollten Zellen, an denen das Protoplasma auf ein Minimum reduziert und der grösste Teil des Zellkörpers zu faserigen Bildungen umgewandelt sei, die Fähigkeit der Teilung auch später beibehalten? v. Lenhossék regt schliesslich die Hypothese an, ob in den Zentralorganen neben den vollausgebildeten Astrocyten vielleicht noch „agenetische", zeitlebens auf dem glatten (i. e. nicht gefaserten) Zustand verharrende Gliazellen — gewissermassen ein noch nicht aufgebrauchter, aus der ersten Entwickelung stammender Rest — vorhanden seien, von denen dann gelegentlich grossartigere Wucherungen ausgehen könnten. So sehr diese Hypothese für geschwulstmässige Leistungen der Glia anspricht, so wenig ist sie acceptabel für die bei chronischen Entzündungen auftretenden Gliawucherungen. Für diese letzteren nimmt allerdings v. Lenhossék, ebenso wie Weigert, eher eine Vermehrung der Fortsätze, als der Zellen an. Jedoch sind mitotische Teilungen an Gliazellen für solche Fälle sicher gestellt (u. a. von Nissl).

Stroebe und der Verfasser sahen reichlich Mitosen in Gliazellen bei Gliomen, Ersterer beobachtete die Anfangsstadien der Mitose sogar in Gliazellen mit Fortsätzen; die späteren Stadien allerdings nur in rundlichen, fortsatzlosen Elementen. Reichliche indirekte Kernteilungsfiguren und auch pluripolare Mitosen in Gliazellen sah Pels-Leusden in einem Gliom des Rückenmarks.

Auch bezüglich der noch später zu erwähnenden, zapfenförmigen, innen erweichenden, gliösen Wucherungen in der Umgebung des Zentralkanals im Rückenmark (Syringomyelie) ist die Meinung begründet worden, dass es sich hier um den Ausgang der Wucherung von zurückgebliebenen embryonalen Keimen im Bereich der Schliessungslinie des Zentralkanals handle (Hoffmann).

Für die Entstehung der Gliome auf Grund von Entwickelungsstörungen spricht auch die nicht seltene Kombination mit allerlei Missbildungen des Zentralnervensystems selbst, wie seiner knöchernen Hüllen (Spina bifida).

Mit den erwähnten Anschauungen stimmt ferner der allerdings selten erhobene Befund überein, dass Hohlräume in Gliomen vorkommen, die mit cylindrischem oder flimmerndem Epithel teilweise oder ganz bekleidet erscheinen (Buchholz, Birch-Hirschfeld, Stroebe, Henneberg, Verfasser). Man erkennt in diesen Befunden die entwickelungsgeschichtliche Beziehung der Gliazellen zu den Ependymzellen wieder. Dabei kann man sich vorstellen, dass die Gliazellen als Abkömmlinge der Ependymzellen sich zu Elementen, die den Epithelien des primären Neuralrohres entsprächen, zurück zu verwandeln vermöchten, besonders, wenn es gälte, in Gliomen etwa entstandene Hohlräume mit zelligen Belägen zu versehen (also eine Art Anaplasie im Sinne Hansemanns). Auf der anderen Seite darf man an eine Absprengung und Verlagerung von Ependymzellen bezw. Ventrikelepithelien denken, von denen aus durch weitere Differenzierung nach dem Vorbild der physiologischen Entwickelung des Nervensystems Gliazellen entstehen könnten. Verfasser hält Beides für möglich; der fast regelmässige Befund von Nestern und Strängen epitheloider Zellen in der Umgebung solcher cylinderzellentragender Hohlräume spricht durchaus nicht gegen die ersterwähnte Annahme. Diese Zellnester werden allerdings häufiger umgekehrt als Übergangsstadien zwischen Ependym- und Gliazellen angesehen. Im Übrigen hat Aschoff Recht, wenn er sagt, dass der Befund von Ventrikelepithelien in Gliomen nicht absolut die Annahme bedinge, dass nun auch das Gliom von den verlagerten Epithelien durch deren weitere Differenzierung gebildet worden sei; doch sprächen die in Rede stehenden Befunde ganz

allgemein dafür, dass in dem betreffenden, zur Gliombildung neigenden Bezirke eine Entwickelungsstörung bestanden habe.

Den in Rede stehenden cylinderepitheltragenden Schläuchen verwandt, jedoch im histologischen Aussehen nicht völlig gleichend, sind Bildungen, die in Gliomen des Hirnes und Rückenmarks (Storch) selten, dagegen häufiger in Retinagliomen (s. später) gefunden wurden. Es handelt sich um das Auftreten von meist rundlichen Luminibus innerhalb des gliösen Gewebes, die von den direkt angrenzenden Gliazellen epithelähnlich umscheidet werden; die begrenzenden Gliazellen haben sich dabei zu undeutlich kubischen oder cylindrischen Elementen differenziert, die nach dem Lumen hin entweder mit einem scharfen Saum oder ganz unregelmässig absetzen, nach der umgebenden Geschwulstmasse aber in gliöse Fortsätze auslaufen. Es ist fraglich (wenn auch sehr wahrscheinlich), ob Gliome, innerhalb welcher solch merkwürdige Bildungen reichlich vorkommen, ihren Ursprung von Elementen des Ependyms genommen haben.

Die von den genannten Autoren und vom Verfasser beobachteten epithelialen Gebilde in Gliomen sind geeignet, für einen Teil der Gliome die kongenitale Anlage sehr wahrscheinlich zu machen. Stroebe fasst seine, in einem Gliom der Marksubstanz des Occipital- und Parietalhirnes aufgetretenen cylinder- und flimmerepitheltragenden Hohlräume als Abkömmlinge embryonaler Aussackungen des Neuralrohres auf, und ist der Meinung, dass nicht wenige Gliome von solchen, später sich vielleicht abschnürenden Aussackungen ihren Ausgang nehmen könnten, indem die Epithelien nach physiologischem Vorbild (His, Cajal, Golgi, v. Koelliker) Gliagewebe produzieren würden; er weisst in dieser Frage auf Beobachtungen von Virchow und Mosler, die in der Medulla oblongata, und auf Simon und Hartdegen hin, die im Grosshirn engere Beziehungen der Gliome zur Ventrikelwand konstatierten – sog. zentrale Gliome. An den Epithelien sah Stroebe faserige Fortsätze an den vom Lumen der Hohlräume abgewendeten Polen der Zellen; die Fortsätze mischten sich dem angrenzenden Gliafaserfilz bei. Henneberg, der ebenfalls Epithelcysten in einem Gliom fand, bestreitet (ohne genügende Gegenbeweise) die entwickelungsgeschichtliche Entstehung der Verlagerung des Ventrikelepithels, und weist auf die Epithelabschnürungen entzündlichen Ursprungs durch gliöse Wucherungen bei der Ependymitis granulosa, bei Cysticercus etc. hin. Birch-Hirschfeld fand ein Gliom in der Wand einer neben dem rechten Hinterhorn gelegenen ependymär ausgekleideten isolierten Cyste. Lubarsch sah in einem Fall von Meningocele und starkem Hydrocephalus internus in der Wand der hochgradig erweiterten Ventrikel mehrere symmetrisch aufgetretene Knötchen aus Gliagewebe. Verfasser fand in einem grosszelligen Gliom des Temporallappens, das viele ganglienzellenähnliche Gliaelemente enthielt, Hohlräume, die

ganz oder teilweise mit regelmässig geordneten Cylinderzellen ausgekleidet waren. Ähnliches konnte er in einigen gliösen Herden eines besonders gelagerten Falles von Sclerosis cerebrospinalis multiplex beobachten. Alle diese Dinge sprechen sehr für die Entwickelung gliöser Geschwülste aus lokal missgebildeten Bezirken des Zentralnervensytems.

Bezüglich der mit angeborenem Hydrocephalus einhergehenden gliösen und neuroganglionären Bildungen möchte ich betonen, dass hier, wenn die gliösen Knötchen klein und sehr zahlreich vorhanden sind und vor allem, wenn sie an der Oberfläche des Hirnes auftreten, der ganze Vorgang nicht den Eindruck einer multiplen Geschwulstbildung macht. Ich habe einen sehr eklatanten Fall von offenbar sehr frühzeitig im Embryo entstandenem Hydrocephalus internus untersucht, wo die aufs Äusserste reduzierte Substanz der Grosshirnhemisphären nicht nur eine bedeutende Vermehrung der sehr schmächtigen und zierlichen, vielfach abnorm geschlängelten und seitlich eingekerbten Windungen aufwies, sondern massenhafte, bis halberbsengrosse Knötchen an den Hirnwindungen erkennen liess, die teils ganz aus faserreichem Gliagewebe, teils aus solchem und einem Gewirr von Nervenfasern zusammengesetzt waren. Einige der Knötchen enthielten obendrein Ganglienzellen, die zum Teil verkalkt waren. Zugleich liessen sich schwere Störungen im feineren histologischen Aufbau der Hirnsubstanz selbst nachweisen (heterotope Entwickelung von grauer und weisser Substanz, kompensatorische Hypertrophie einzelner Windungen, starke Atrophie anderer, umschriebene und diffuse Gliosen, zirkumskripte und diffuse Herde mit dichter Anhäufung von Nervenfasern und Ganglienzellen). Ich fasse sowohl die Vermehrung der Gyri (wie schon früher v. Rindfleisch), als die multiplen gliösen Knötchen an der Hirnperipherie als den Ausdruck der Tendenz zur Oberflächenvergrösserung des unter starker Raumbeschränkung wachsenden Gehirns auf. Durch die Vergrösserung der Oberfläche strebt die Hirnsubstanz Ersatz zu finden, für die Beschränkung, welche ihre Tiefenausdehnung durch den zentrifugal wirkenden Druck hydrocephalischer Flüssigkeit erleidet. Die in diesem Falle gefundenen umschriebenen und diffusen Gliosen und neuroganglionären Herde in der Hirnsubstanz selbst fasse ich auf als Störungen bei der Entwickelung des Gehirns, die ersteren (bei den gleichzeitig nachgewiesenen regressiven Zuständen der Nervensubstanz) grossenteils als sklerosierende Defektfüllung, die letzteren vorzüglich als Bezirke kompensatorischer Hyperplasie.

Die beschriebenen Knötchen scheinen auch Simon und Meschede an der Hirnoberfläche gesehen zu haben. Wie gesagt, möchte ich nicht beistimmen, hier von multiplen Gliomen oder Neurogangliomen zu sprechen.

Multiples Auftreten von Gliomen ist nicht sicher beobachtet, wenigstens soweit es sich um echt geschwulstmässige Wucherungen der Glia handelt. Ein neuerdings von Freudweiler veröffentlichter Fall von zahllosen gliösen „Tumoren“ des Rückenmarks hat mit einer Geschwulstbildung gar nichts zu thun. Es handelte sich augenscheinlich um Kunstprodukte, die Schultze in ähnlicher Weise an einem eingefrorenen und wieder aufgetauten Rückenmark nachweisen konnte.

Metastasen sind bei Gliomen äusserst selten: Stroebe hat einmal einen kleinen expansiv wachsenden, zellreichen Gliomknoten mit vielen Kernteilungsfiguren neben einem erweichenden Gliom gesehen, den er als regionäre Metastase auffasst. Von metastatischen Gliomen in anderen Organen ist nichts Sicheres bekannt; die wenigen vorhandenen Angaben sind nicht einwandsfrei.

Die abnorm zellreichen, rascher wachsenden Gliome nennt man, wie erwähnt, Gliosarkome.

Die Bezeichnung Gliosarkom hat insofern Bedenken hervorgerufen, als wir unter Sarkom eine aus mesodermalen Geweben hervorgegangene Neubildung verstehen; die Neuroglia ist aber histogenetisch ektodermaler Abkunft. Es kann also ein Gliom eigentlich zugleich nicht auch ein Sarkom sein. In solcher Weise hat sich vor allem v. Lenhossék ausgesprochen. Auf der anderen Seite darf aber betont werden, dass die ausdifferenzierte Neuroglia ein (allerdings hochentwickeltes und vielleicht funktionell ganz eigenartiges) Stützgewebe darstellt, und weiters, dass wir zelluläre Geschwülste der Stützsubstanzen Sarkome zu nennen gewöhnt sind; ferner wäre die allzu weitgehende Anwendung des embryogenetischen Prinzips auf die Auffassung und Bezeichnung pathologischer Vorgänge am ausdifferenzierten Organismus nicht nur sehr bedenklich und verwirrend, sondern in vielen Fällen geradezu undurchführbar. Die Berechtigung des Einwurfes gegen die Bezeichnung Gliosarkom ist übrigens in einer anderen Beziehung anzuerkennen: der Name Gliosarkom zeigt eigentlich eine Mischgeschwulst an, die ein geschwulstmässig entwickeltes Gliagewebe neben einer echten (mesoblastischen) Sarkomwucherung enthält. Hier könnte man allerdings zum Unterschied von der zellulären Varietät des Glioms, für die sich der Name Gliosarkom vorzugsweise eingebürgert hat, von einem kombinierten Gliom und Sarkom sprechen: ich ziehe es jedoch vor, für die zelluläre Varietät des Glioms die Bezeichnung Glioma sarcomatodes zu wählen und den Namen Gliosarkom für die wirklichen Mischgeschwülste (s. später) zu reservieren.

Mit der Bezeichnung Gliosarkom wird nun allerdings vielfach wenig kritisch umgegangen, und es sind gewiss viele gewöhnliche Sarkome des Zentralnervensystems (Spindel- und Rundzellensar-

kome), die von den bindegewebigen Gefässscheiden ihren Ausgang nehmen, als Gliosarkome beschrieben worden, und man hat lediglich aus dem Gehalt der betreffenden Geschwülste an Gliafasern die Berechtigung zur Diagnose einer sarkomatösen Form des Glioms abgeleitet. Gliafasern kommen aber in fast jeder wachsenden Geschwulst des Zentralnervensystems, besonders im Bereich der Wachstumszonen vor, und sie stellen hier die Reste des mehr oder weniger zerstörten praeexistierenden Gliagewebes dar. Auf den Befund von vereinzelten Gliafasern darf also kein grosser Wert gelegt werden — wichtiger ist, dass alle die vorhin eingehender geschilderten, speziellen, grobanatomischen und histologischen Charakteristika des Glioms auch beim Glioma sarcomatodes, wenn hier auch nicht in so ausgeprägter Weise zur Beobachtung kommen.

Stroebe hat darauf aufmerksam gemacht, dass in gewöhnlichen Hirnsarkomen Fibrinfasernetze zwischen den Geschwulstzellen vorkommen und nicht mit Gliafasern verwechselt werden dürfen. Nach meiner Beobachtung kann gelegentlich, wenn das Fibrin sehr zarte Netze bildet, die Täuschung vollkommen sein. Natürlich haben die Fibrinfasern gar keine Beziehung zu den Gliazellen; dies ist neben der Konstatierung der reichlichen Anastomosenbildung des Fibrinfaserwerkes differentialdiagnostisch wichtig; Gliafasern verfilzen sich allerdings in innigster Weise, jedoch anastomosieren die Fortsätze der Gliazellen nicht unter einander.

Die Frage, ob es sarkomähnliche Formen der Gliome ohne Fasern giebt, also solche, die nur aus Zellen bestehen, möchte ich für unentschieden halten, jedoch glaube ich, dass rein zelluläre Geschwülste mit grossen oder kleinen Rundzellen oder gar Spindelzellen zumeist Sarkome sind und mit der Glia nichts zu thun haben. Freilich kommen auch in einfachen Gliomen, noch mehr aber in den zellreichen sarkomähnlichen Formen des Glioms, Abweichungen vom Typus der Gliazelle vor, so zwar, dass auch spindelige Formen und polymorphe Elemente mit hellen, fast bläschenförmigen, oft in der Mehrzahl vorhandenen Kernen nicht selten beobachtet werden; jedoch zeigen dann wieder andere Elemente den Charakter der Gliazellen deutlicher (stark granulierte, kleine, rundliche oder kurz ovale Kerne mit entsprechender Form des meist spärlichen Protoplasmas),

und vor allem lassen sich in wirklich gliösen Geschwülsten auch an den atypischen Zellen fast immer die charakteristischen Fortsätze nachweisen. Sarkomzellen haben ja gelegentlich wohl auch Fortsätze, aber sie treten (Stroebe) in geringerer Anzahl auf und sind nicht so lang und starr und gleichmässig fein, wie die Gliafasern. Auch vielkernige Riesenzellen habe ich in zellreichen Gliomen häufig vorgefunden, jedoch niemals derart vorwiegend, dass man eine besondere Form des Glioms — Riesenzellengliom (Stroebe) — anerkennen müsste.

Abnorm grosse und mehrkernige Gliazellen in zellreichen Gliomen beschrieben Schüppel, Schultze, Hochhaus, Westphal, Miura, Stroebe, Pels-Leusden, Hamilton u. A. Pels-Leusden fand, dass sich in den vielkernigen Zellen die Kerne oft gar nicht von einander trennen liessen, so dass lappige Kernmassen erschienen; auch Verbindung der Kerne durch Chromatinfäden, die radiär das Protoplasma der Zellen durchkreuzten, hat er gesehen, sowie Zerfall der grösseren Zellen in eine Menge kleinerer. Stroebe sah ebenfalls an mehrkernigen grossen Gliazellen gelappte, verzweigte Kernfiguren, die für indirekte Fragmentierung (Arnold) sprachen. Verfasser beobachtete in einem zellreichen Gliom Gliazellen von allerverschiedenster Grösse, auch viel grosse spindelige Formen, ferner vielkernige Riesenzellen, deren Kerne deutlich durch Abschnürung sich vermehrten und häufig durch chromatische Fäden miteinander verbunden waren. An einzelnen Zellen waren die Kerne durch achromatische feinste, glatte und glänzende Fasern vereinigt.

Im Übrigen wird bei der Differentialdiagnose zwischen Sarkomen und zellreichen Gliomen, um deren exakte Formulierung sich vor allem Stroebe verdient gemacht hat, die Bezeichnung der Zellwucherung zu den Gefässen massgebend sein: deutliche perivaskuläre Wucherungen sprechen in erster Linie für Sarkom; ferner ergreifen Sarkome die Hirnhäute regelmässig oder sie gehen gar von ihnen aus (Schulz), so dass die Meningen von vornherein ganz in die Geschwulstmasse aufgegangen sind.

Gliome verbreiten sich gelegentlich, aber sehr selten auf die Pia, wobei sie nur zwischen die Maschenräume der Pia vordringen und die äusserste Grenzlamelle der weichen Hirnhaut nicht überschreiten (Stroebe). Pels-Leusden z. B. hat neuerdings ein Gliom des Lendenmarks beschrieben, das eine tumorartige Infiltration der weichen Häute des Rückenmarkes bis herauf zur Hirnbasis bewirkte. Ausser Pels-Leusden hat noch Klebs Übergreifen eines Glioms auf die Pia beschrieben; ferner ist ein Fall von Bruns, den dieser allerdings als Sarkom deutet, hierhergehörig. Bei der Syringomyelie haben Schlesinger und Saxer Gliagewebe in die weichen Rückenmarkshäute einwuchern sehen.

Wichtig ist auch die von Stroebe hervorgehobene Thatsache, dass die Gliome häufig und in fast allen Bezirken degenerierende Nervenfasern oder Zerfallsprodukte derselben (Myelinkugeln, Corpora amylacea etc.) enthalten, während das bei den gewöhnlichen Sarkomen nur an der Peripherie der Geschwülste nachgewiesen werden kann; dieser Befund erklärt sich aus den besonderen Wachstumsverhältnissen der Gliome einerseits, der Sarkome auf der andern Seite.

Dass ein Gefässscheidensarkom im Zentralnervensystem sich mit Gliom vergesellschaften könne, wird behauptet. Giebt es solche Geschwülste, die Verfasser nicht kennt, so müsste man, wie gesagt, zur Unterscheidung vom Glioma sarcomatodes die Diagnose auf ein kombiniertes Sarkom und Gliom stellen, oder die Bezeichnung Gliosarkom für Fälle der letzteren Art ausschliesslich anwenden.

Trotz aller angegebenen differential-diagnostischen Merkmale kann jedoch die Unterscheidung zellreicher gliöser Geschwülste und echter Sarkome prekär werden. Verfasser hat ein Spindelzellensarkom des Kleinhirns und ein rundzelliges Sarkom des Temporallappens beobachtet; beide Tumoren zeigten exquisit infiltratives, nur gelegentlich an die Gefässcheiden gebundenes Wachstum, und verbreiteten sich in der Pia meninx in vielen weisslichen Platten, ohne die Grenzen der Pia zu überschreiten. Ausser spärlichen Überresten praeexistierenden Gliagewebes zeigten sie allerdings keine gliösen Fasern und auch die spärlichen Fortsätze der Zellen hatten nicht den Charakter gliöser Fortsätze. Auch Stroebe sah ein Rundzellensarkom des Gehirns mit infiltrativem Wachstum. Angesichts solcher Fälle darf doch die vorhin berührte Frage nochmals erwogen werden, ob es in seltenen Fällen nicht auch faserlose Gliome sarkomatösen Charakters giebt, ähnlich wie auch alle Übergänge vom Fibrom zum Fibrosarkom und weiterhin zu den völlig ungereiften Spindel- und Rundzellensarkomen fast ohne jede faserige Zwischensubstanz vorkommen.

In der Frage, ob es gliöse Tumoren giebt, in welchen Nervenfasern (Neurogliom — Klebs) und auch Ganglienzellen mitwuchern (also nicht eingeschlossene und zersprengte, praeexistierende gangliöse Elemente darstellen [Neuroglioma ganglionare — Baumann]), verweise ich auf das im Kapitel Neurom Gesagte. Ziegler hält an der Existenz eines wahren Neuroglioma ganglionare fest; solche Geschwülste stellen nach diesem Autor diffuse oder knotige Anschwellungen der Zentralnervensubstanz dar, sind weiss von Farbe, oder grauweiss oder gefleckt,

meist von etwas derberer Konsistenz als die übrige Nervensubstanz, und gehen aus Störungen der embryonalen Entwickelung des Gehirnes hervor (lokale Missbildungen). Neben Gliazellen und einem Flechtwerk glatter, glänzender Gliafasern enthalten sie Ganglienzellen neuer Bildung der verschiedensten Form mit und ohne Fortsätzen. Die Mitteilungen über Neurogliome, d. h. über Geschwülste, die aus neugebildeten Gliaelementen und Nervenfasern, ohne Ganglienzellen, zusammengesetzt sind, müssen mit Vorsicht aufgenommen werden, denn nach unseren heutigen Vorstellungen setzt eine Neubildung von Nervenfasern eine Neubildung von Ganglienzellen ohne Weiteres voraus.

In dem Falle von Baumann (den Stroebe nachuntersuchte) fand sich bei einem 40 Wochen alten Kinde eine wulstartige Verdickung und Verunstaltung einer Gruppe von Gyris des Frontalhirns, innerhalb welcher sich massenhaft abnorm grosse Ganglienzellen sowohl in der eigentlichen Rindenschicht als in der Markleiste zusammengehäuft vorfanden; daneben ein gliöser Faserfilz mit normal kleinen, protoplasmaarmen Gliazellen und äusserst spärlichen Nervenfasern. Es scheint sich zunächst um heterotope Entwickelung von grauer Substanz gehandelt zu haben bezw. ganz allgemein um eine Störung in der feineren Ausbildung der betreffenden Hirngyri; die Ganglienzellen hatten sich dabei zu stark hypertrophischen Gebilden entwickelt (Stroebe). Ob eine wirkliche, autonome Neubildung vorgelegen hat, möchte ich mit Stroebe nicht sicher entscheiden. Wohl aber ist es denkbar, dass aus solchen lokalen Missbildungen des Zentralnervensystems sich Geschwülste gelegentlich entwickeln — vor allem natürlich Gliome.

Hartdegen sah in einem Fall von Spina bifida sacrolumbalis im Gehirn massenhaft erbsen- bis haselnussgrosse, knorpelartige Verhärtungen an den verschiedensten Stellen der Hirnrinde und den Basalganglien, als halbkugelige Knoten aufsitzend: die harten Knoten bestanden aus einem dichten Gliafasernetz und aus Gruppen von länglich runden, polygonalen, multipolaren und ausserordentlich grossen Ganglienzellen. Solch seltene Fälle müssen wohl zweifellos auf eine Entwickelungsstörung bezogen werden.

Die Meinung von Klebs, dass bei allen Gliomen zuerst eine Holoblastose vorhanden sei, d. h. dass ausser den Gliazellen auch Nervenfasern und Ganglienzellen mitwucherten und sich an dem geschwulstbildenden Prozess beteiligten, während später die gliöse Neubildung das Übergewicht erlange, hat Stroebe eingehend widerlegt. Unter dem wuchernden Gliagewebe gehen in den Gliomen die vorhandenen Ganglienzellen und Nervenfasern und Achsencylinder, wenn auch meist langsam, so doch sicher zu Grunde, und was von „hypertrophischen“ Achsenfäden und Nervenfasern

hierbei gesehen wurde, scheint eher einem Degenerationsprozess als einem progressivem Vorgang anzugehören.

Die Gliome des Rückenmarks verlangen eine gesonderte Besprechung. Hier hat die Gliomentwickelung zunächst die Eigentümlichkeit, sich auf grosse Strecken in der Längsachse des Rückenmarks auszubreiten; dann aber zeigt sie ausserordentlich häufig die Neigung, zentral zu zerfallen, sodass unregelmässige Höhlen entstehen. Höhlenbildung im Rückenmark bezeichnet man aber ganz allgemein (seit Ollivier) als Syringomyelie, und da Syringomyelie sich anerkanntermassen sehr häufig mit Gliombildung vergesellschaftet, so kam man dazu, beide Vorgänge mehr oder weniger miteinander zu identifizieren. Dadurch ist viel Verwirrung angerichtet worden, denn a priori ist einzusehen, dass Höhlen im Rückenmark auf die allerverschiedenste Weise entstehen können, ohne dass ein Gliom mit im Spiele sein muss. Wir werden darüber Näheres alsbald hören; hier soll nur im Voraus schon betont werden, dass Syringomyelie keinen einheitlichen anatomischen Begriff involviert (Saxer), sondern nur einen Zustand bezeichnet, der auf die mannigfaltigste Weise herbeigeführt sein kann.

Was zunächst die Gliomentwickelung im Rückenmark anlangt, so kommen Fälle vor, die ohne Höhlenbildung verlaufen (solide Gliome); K. Miura hat eine Reihe solcher Fälle zusammengestellt. Selten finden sich dabei umschriebene, mehr knotige Geschwülste (Hoffmann), sondern die Neubildung ergreift diffus ganze Abschnitte des Rückenmarks: entweder Halsmark (Hochhaus, Klebs), Brustmark (R. Volkmann, Klebs), Lendenmark (Bull) allein, oder Dorsal- und Cervicalmark gemeinschaftlich (Strümpell, Sander), oder es ist fast das ganze Rückenmark von oben bis unten erkrankt (Schüppel, Daxenberger, Miura); in einem Falle von Lachmann war das Filum terminale der Sitz der Erkrankung. Die vom Gliom ergriffenen Teile des Rückenmarks zeigen regelmässig eine nicht unbeträchtliche Volumszunahme, die sich in einer weichen Schwellung und Auftreibung des Rückenmarkscylinders kundgiebt. Auf Durchschnitten ist die Rückenmarksubstanz in eine graue oder graurötliche, oft durchscheinende Masse verwandelt, die gewöhnlich den grössten Teil des Querschnittes einnimmt und nur an der

Peripherie einen schmalen Saum erhaltenen Rückenmarksgewebes erkennen lässt; selten reicht die Neubildung bis an die Rückenmarkshäute, noch seltener infiltriert sie auch das piale Gewebe, ohne dieses aber jemals zu überschreiten. Weniger vorgeschrittene Fälle lassen vermuten, dass der Geschwulstprozess von den zentralen Partien des Rückenmarks seinen Ausgang nimmt.

Mikroskopisch bestehen die Rückenmarksgliome im Wesentlichen aus vielstrahligen Gliazellen, und es gilt hier fast Alles vom Hirngliom Gesagte. Ausser den charakteristischen Gliaelementen sind Hohlräume mit kubischem und cylindrischem Epithel innerhalb der gliösen Masse verteilt gesehen worden, ferner solide Haufen und Streifen von Ependymzellen. (Fr. Schultze, Kahler u. Pick, Schlesinger u. A). Meist liessen sich an den Epithelzellen lange Fortsätze nachweisen, die vom Fusse der Cylinderzellen in das Gliagewebe (gewöhnlich mit starker seitlicher Abbiegung) einstrahlten und sich mit dem gliösen Faserfilz vermischten. Rosenthal hat mittels der Golgischen Methode Formen von solchen Epithelzellen dargestellt, die ganz den embryonalen Zentralkanalepithelien entsprachen. Dieser Autor fand in einem grossen Gliom des Brustmarks zwischen den Fasern derartige Mengen von drüsenähnlichen Kanälen, Spalten, kleinen Cysten, buchtigen Räumen, ferner von soliden Epithelzellengruppen, dass er die Bezeichnung Neuroepithelioma gliomatosum für solche Geschwülste anwendet. Ich habe einen recht ähnlich gebauten Tumor von der Retina ausgehen sehen (s. später). In solchen Fällen haben wir offenbar kongenital angelegte, aus Entwickelungsstörungen heraus erklärbare Geschwülste vor uns, die in ungeordneter und für eine echte autonome Geschwulst charakteristisch regelloser Weise jene Vorgänge wiederholen, die nach dem Schluss des Neuralrohres zur Entwickelung des Rückenmarkscylinders führen. Diese Vorgänge spielen sich bekanntermassen in der Weise ab, dass das Epithel des Neuralrohres sich einerseits zu Gliazellen, andererseits zu Nervenzellen differenziert; bis zur Entwickelung der letzteren gedeiht der Prozess infolge der für die Geschwulstbildung charakteristischen Wachstumsdegeneration nicht; also entsteht ein gliöses Gewebe mit eingelagerten epithelialen Formationen, wobei die Gliamasse in letzter Instanz wohl ein Produkt des Epithels ist.

Diesen Fällen von echter Gliombildung im Rückenmark stehen andere gegenüber, bei welchen sich wirkliche gliöse Geschwülste mit Syringomyelie in der Weise kombinierten, dass an dem distalen oder proximalen Pol der Gliome (oder an beiden zugleich) die angrenzende Rückenmarksubstanz Höhlenbildung aufweist; solche Fälle haben Reisinger und Marchand, Schüppel, Schultze, Glaser, Sokoloff, Seebohm, Moeller, Schüle mitgeteilt. Rosenthal beschrieb einen Fall von Gliom des Brustmarkes, an dessen proximalem und distalem Pol sich im Hals- und Lendenmark zentrale Gliawucherungen mit Höhlenbildung anschlossen. Miura fasst solche, mit der Gliombildung selbst nicht direkt in Zusammenhang stehende Höhlen, als Produkte von Zirkulationsstörungen oder Zerfallsvorgängen auf, die in der Umgebung gliöser Geschwülste sich ausbilden. Andere verweisen auf Entwickelungsanomalieen, welche sowohl der Gliomentwickelung als der Höhlenbildung zu grunde lägen.

In einer dritten Gruppe von Fällen finden wir nun im Rückenmark gliöse Wucherungen, die direkt zum Zerfall und damit zur Hohlraumbildung führen. Aber hier ist der Anteil, der dem Gliom, also einer geschwulstmässigen Gliawucherung zukommt, sehr umstritten, jedenfalls aber geringer, als im Allgemeinen angenommen wird. Die Frage, ob es sich dabei häufig nicht so fast um eine Geschwulst, denn um eine entzündliche oder regenerative Neubildung der Glia (entzündliche oder sekundäre Gliose) handelt, muss für jeden einzelnen Fall besonders entschieden werden. Zunächst ist nun gar kein Zweifel, dass echte Gliome des Rückenmarks, ebenso gut wie die des Gehirns, erweichen und zur Höhlenbildung führen können. Darüber bestehen auch keine Meinungsverschiedenheiten. Aber in einer grossen Reihe von Fällen hat die Höhlenbildung gar nichts mit einer geschwulstmässigen Gliawucherung zu thun. Saxer hat verschiedenartige solche Fälle zusammengestellt, bei welchen sich ausgebreitete Syringomyelie im Verein mit chronisch-entzündlichen Vorgängen am Rückenmark selbst und seinen Häuten vorfanden (Myelomeningitis, abgelaufene Meningitis), oder in welchen sich Höhlenbildung an primären Zerfall der nervösen Substanz infolge von Ernährungs- und Zirkulationsstörungen (Blutungen etc.) anschloss. Die Gliawucherung

hatte in diesen Fällen teils ganz geringe, teils beträchtlichere Ausdehnung, sodass sie Schwellungen des Rückenmarkscylinders verursachte: sie hatte entweder entzündlichen Charakter, war mit Bindegewebsneubildung, einmal sogar mit Nervenregeneration vergesellschaftet, und zeigte stellenweise narbige Beschaffenheit, sodass auch Schrumpfungen entstanden, oder sie hatte die Bedeutung eines sekundären, defektausgleichenden Prozesses, jedenfalls stellte sie niemals einen geschwulstmässigen Vorgang dar. Da sich die Gliawucherung meist in der Umgebung des zunächst unbeteiligten Zentralkanals hauptsächlich konzentrierte, wurde anatomisch das Bild der typischen Syringomyelie annähernd erreicht. Die entstandenen Höhlen wurden da, wo sie an den Zentralkanal angrenzten bezw. mit ihm in Verbindung traten, von dessen Epithel ausgekleidet; eine epitheliale Auskleidung besorgten auch solide Haufen von Ependymzellen, die sich bei Gliosen des Rückenmarks so häufig in der Umgebung des Zentralkanals und der Höhlen im neugebildeten Gliagewebe vorfinden. Die Zentralkanalepithelien beteiligten sich anderseits auch, allerdings in geringem Grade, an der Gliabildung, jedoch nicht in dem Masse, dass von ihnen der ganze Prozess ausgehend gedacht werden durfte, wie von manchen Seiten (Hoffmann, Schlesinger u. A.) behauptet wird.

Dass Höhlenbildungen im Rückenmark nach Apoplexieen, traumatischen Röhrenblutungen (Minor, Schultze), myelitischen Prozessen, embolischen Vorgängen, infolge einfachen regressiven Gewebszerfalls etc. (Chiari) vorkommen und sich dann auch mit entzündlichen und reaktiven Gliawucherungen (Sklerosen) verbinden können, sei nur der Vollständigkeit halber erwähnt. Storch beschreibt Höhlenbildung infolge gestörter Lymphzirkulation (Oedem der Nervensubstanz mit Zerfall der nervösen und gliösen Elemente, kolossale Dilatation der perivaskulären Lymphräume).

Es giebt also Fälle echter Gliomentwickelung im Rückenmark mit und ohne Höhlenbildung, ferner Fälle von Syringomyelie verschiedenartigster Entstehung, die sich mit entzündlicher oder sekundärer Gliawucherung kombinieren. Endlich kommen Höhlen vor, die ohne nennenswerte Beteiligung der Glia zu Stande kommen und zumeist

auf Grund von Entwickelungsstörungen im Bereich der Schliessungslinie des Medullarrohres entstehen; sie liegen dorsal von dem meist gut ausgebildeten Zentralkanal, drängen die Rückenmarksubstanz einfach zur Seite, haben glatte Wandungen, die gewöhnlich von einer mehrfachen Lage gliösen Gewebes oder gar von kollagenem Bindegewebe gebildet sind; eine Epithelauskleidung fehlt meist, aber nicht stets. Verfasser hat an Serienschnitten bei einer derartigen, sehr ausgedehnten Syringomyelie an einer Stelle eine spaltförmige Kommunikation mit der Oberfläche des Rückenmarkscylinders im Bereich der hinteren Fissur gesehen; hier war also an umschriebener Stelle das Rückenmark nicht geschlossen.

Jacoby hat eine glattwandige Höhle mit endothelartiger Auskleidung ohne Zusammenhang mit dem Zentralkanal im Bereich der dorsalen Hälfte des Rückenmarks bei einem 4monatlichen Schweinsembryo gesehen. Kahler und Pick sahen im Hinterhorn eine mit kubischem Epithel ausgekleidete Höhle, die sie als ein, infolge abnormer Schliessungsvorgänge entstandenes Divertikel des Zentralkanals ansehen; das Epithel kann, wie diese Autoren mit Recht betonen, in solchen Höhlen sekundär verloren gehen.

Hierher gehören auch die Fälle von Divertikelbildung oder von kongenitalen Erweiterungen des Zentralkanals (Hydromyelieen), die zur Höhlenbildung führen können und entweder mit Gliawucherung kombiniert sind oder ohne solche zur Beobachtung kommen. In diesen Fällen finden sich häufig Störungen in der Anordnung des Zentralkanals, vor allem ein ziemlich konstanter, spaltförmiger Ausläufer desselben dorsalwärts zwischen die Hinterstränge hinein; ferner Wucherungen der Zentralkanalepithelien. Ist die Hydromyelie mit stärkerer Gliawucherung und mit Zerfallsprozessen vergesellschaftet, dann kann das Bild sehr an die nun gleich zu besprechende „typische Syringomyelie“ erinnern (Saxer). Mit Hydromyelie ist oft Spina bifida verbunden. Virchow, Leyden, M. Miura sind geneigt, viele Fälle von Syringomyelie im engeren Sinne auf eine angeborene Hydromyelie zu beziehen, die durch erworbene Störungen (Gliosis etc.) kompliziert wurde. Auch Schlesinger macht auf die engen Beziehungen zwischen Hydromyelie und Syringomyelie aufmerksam.

Bezüglich der Stellung der Syringomyeliegruppe zu den Ge-

schwülsten ist nun noch einer besonderen Form von gliöser Wucherung und Höhlenbildung zu gedenken, die gelegentlich als primäre Gliose und zentrale Gliomatose bezeichnet wird und hier als typische Syringomyelie den bisher besprochenen Formen zur Seite gestellt werden soll. In diesen Fällen findet sich eine wohl umschriebene, stift- oder zapfenförmige, derbe, gliöse Masse, die gewöhnlich im Bereich mehrerer Rückenmarkssegmente neben bezw. hinter dem Zentralkanal oder um diesen als Zentrum entwickelt ist. Die sehr dicht gefügte gliöse Fasermasse, welche die Nachbarschaft nicht infiltriert, sondern einfach zur Seite drängt, führt zu mässigen, meist spindelförmigen Auftreibungen des Rückenmarkscylinders und endigt an beiden Polen nicht selten mit konischen Verjüngungen. Durch alsbald eintretenden zentralen Zerfall mit konsekutiver Höhlenbildung stellt diese eigenthümliche Wucherung in ausgeprägten Fällen ein röhrenförmiges Gebilde dar. Mikroskopisch finden sich innerhalb des dichtfaserigen Gliagewebes, das gewöhnlich nicht eben kernreich genannt werden kann, durch Zerfall der Gliafasern und durch Aufquellung und Auflösung der Gliazellen (Hoffmann) entstandene nekrotische Bezirke, Erweichungen und unregelmässige, buchtige, nur von aufgefaserter Glia umgebene Spalten und Höhlen. Schlesinger bringt die Zerfallsprozesse mit hyalinen und sonstigen Gefässentartungen in Zusammenhang. Ähnliche Angaben über die Bedeutung der Gefässerkrankungen finden sich bei Müller und Meder, Straub, Rotter u. A. An der Thatsache des Zerfalles des gewucherten Gliagewebes muss den Einwänden Weigerts gegenüber festgehalten werden aus Gründen, die insbesondere Fr. Schultze und Hoffmann auseinandergesetzt haben. Gelegentlich werden auch Hohlräume, die ganz oder teilweise mit cylindrischem oder kubischem Epithel vom Aussehen des Zentralkanalepithels ausgekleidet sind, beobachtet; diese epitheliąlen Räume erinnern in etwas an drüsige Bildungen, was die ganz ungeeignete Bezeichnung Adenoglíom veranlasst hat. Vielleicht hat man es hier mit Abkömmlingen der Zentralkanalepithelien zu thun, die, durch die gliöse Wucherung zersprengt und verlagert, sich zur epithelialen Bekleidung der Zerfallshöhlen anschicken. Die kleinen Häufchen von epitheloiden Zellen, die sich schon normalerweise dicht um den Zentralkanal angeordnet

finden, trifft man auch bei diesen Formen der Syringomyelie sehr reichlich an, ganz besonders auch um die erwähnten epithelialen Räume angeordnet, so dass man sich auch vorstellen kann, dass sich aus solchen Ependymzellenhaufen die bekleidenden Epithelien entwickeln. Übrigens kann, wie Saxer, Müller und Meder und Miura gezeigt haben, das vorhandene Zentralkanalepithel direkt die Auskleidung etwa entstandener Erweichungshöhlen übernehmen, wenn solche sekundär mit dem Zentralkanal in Verbindung treten.

Der Zentralkanal ist also häufig zunächst unbeteiligt an der Höhlenbildung: man findet ihn entweder obliteriert, durch Zellen ausgefüllt oder mässig erweitert neben oder innerhalb der gliösen Wucherung. Sein Epithel erscheint oft abgestossen oder von der gliösen Neubildung durchbrochen, oder von ihr derart ganz durchwachsen, dass der Kanal in zwei oder mehrere Teile zerlegt wird (Miura). Werden Epithelien des Zentralkanals abgeschnürt, so können sie selbständig proliferieren, bilden dann wahrscheinlich die oben erwähnten soliden Haufen und Stränge von Ependymzellen und ordnen sich gelegentlich im Bereich entstehender Defekte innerhalb der gliösen Neubildung zu mehr weniger geschlossenen Epithelverbänden zusammen. Saxer hat auch mehrmals (insbesondere auch bei einem 7monatlichen menschlichen Embryo) innerhalb von soliden Ependymzellenhaufen selbständige Lumenbildung beobachtet. Ähnliches berichten Weigert u. A. So sind die meisten Fälle von „verdoppeltem und mehrfachem Zentralkanal" zu deuten, die man vielfach beschrieben findet und die von nicht wenigen Autoren als eine primäre, auf Entwickelungsanomalieen zurückzuführende Verdoppelung des Zentralkanals gedeutet wurden. Miura fand ebenso, wie der Verfasser, dass die Anordnung der Räume und des Epithels in solchen Fällen in den aufeinander folgenden Schnitten einer Serie ausserordentlich wechselt, was gegen einen primär vervielfachten Zentralkanal spricht. Kleine Unregelmässigkeiten, Nebenkanälchen etc. sind auch am normalen Zentralkanal keine Seltenheiten (Fr. Schultze); auch Verödungen, Obliterationen des Kanals zu einen soliden zentralen Ependymfaden sind an älteren, sonst gesunden Rückenmarken häufig beobachtet. Atypische Epithelwucherungen sah Stieda vom Boden des IV. Ventrikels ausgehen infolge eines entzündlichen Reizes, den ein hier lokalisierter Cysticercus unterhielt. Auch v. Kahlden beobachtete unter gleichen Verhältnissen drüsenartige Einstülpungen des Ependyms. Bei der sog. Ependymitis granularis sind Ependymwucherungen (schlauch- und drüsenförmige Epithelbildungen) sehr häufig (auch vom Verfasser) beobachtet worden.

Bezüglich der Stellung dieser „typischen Syringomyelie" zu den Geschwülsten ist es schwer, sich bestimmt zu äussern. Zunächst ist die kongenitale Anlage dieser Syringomyelie betont worden, insbesondere von Hoffmann: Nester embryonalen Keimgewebes bleiben hinter der Schliessungslinie des normalen Zentral-

kanals zurück oder Störungen in der Anlage des Kanals selbst treten ein; durch Proliferation seitens der embryonalen Zellnester oder der Zentralkanalepithelien und durch Metamorphose derselben zu Gliazellen entwickelt sich die „primäre Gliose“ oder „zentrale Gliomatose“, wie sie Hoffmann nennt. Der Prozess hat nach Hoffmann den Charakter einer echten Geschwulstbildung, die sich bald als Gliom, Gliomyxom, Gliosarkom, bald als Angiogliom, Angiogliosarkom zu erkennen giebt. Auch Rosenthal geht sowohl für das Gliom, als für die typische Syringomyelie auf kongenitale Anomalieen zurück. Storch sah in einem Falle eine typische stiftförmige Syringomyelie im unteren Halsmark mit einem angiomatösen Gliom des oberen Halsmarks kombiniert und fasst beide Prozesse im Sinne einer echten Geschwultsbildung auf. Fr. Schultze, der ätiologisch für die Syringomyelie ebenfalls die kongenitale Anlage betont, macht keinen Unterschied zwischen der „primären Gliose“ bei Syringomyelie und den eigentlichen Gliomen; es handle sich bei der ersteren, wie bei den letzteren um eigentliche Tumorbildung; Gliosis bezeichne nur einen geringen Grad von Gliom; in beiden Fällen handle es sich um geschwulstmässige Wucherung von Gliafasern und Gliazellen. K. Miura dagegen will alle Fälle von Syringomyelie auf eine einfache, nicht geschwulstmässige Gliawucherung bezogen wissen: der Prozess, der zur Entwickelung einer typischen Syringomyelie führe, verlaufe langsam, oft sogar symptomlos (Bäumler, Simon), entwickele sich gewöhnlich erst zur Zeit der Pubertät, auch bewirke er oft Verkleinerungen, Schrumpfungen des Rückenmarkscylinders. Ganz anders das Gliom des Rückenmarks, welches relativ rasch wachse, starke klinische Erscheinungen mache und stets Anschwellungen der Medulla spinalis hervorrufe. Auch Saxer spricht der „primären Gliose“ bei der Syringomyelie für die meisten Fälle den Charakter einer echten autonomen Geschwulstbildung ab.

Für die Auffassung der typischen, stiftförmigen Syringomyelie als eine Geschwulst spricht das Wachstum dieser Neubildung, im Verlauf dessen wir nicht nur eine oft beträchtliche Massenzunahme des Gewebes, sondern auch deutliche Verdrängungserscheinungen der Umgebung beobachten.

Ausser am Zentralnervensystem sind gliomatöse Neubildungen an den Ausstülpungen der embryonalen Hirnblasen beschrieben. Vor allem im Bereich des Nervus opticus. Hier findet sich das sogenannte Gliom der Retina. Zumeist werden damit rasch wachsende, angeborene oder wenigstens in frühem Kindesalter auftretende, graugelbliche oder graurötliche, markig-weiche Geschwülste bezeichnet, die anscheinend von der Netzhaut (und zwar merkwürdiger Weise häufig von den vordersten Abschnitten der Retina: Corpus ciliare) ihren Ausgang nehmen, sehr bald aber in den Glaskörper hineinwuchern und weiterhin die Sklera durchbrechen, um sich im peribulbären Bindefettgewebe weiter zu verbreiten. In einem Fünftel bis einem Viertel der Fälle sind beide Augen befallen (Wintersteiner). Selten tritt die Geschwulst bei mehreren Gliedern derselben Familie auf. Die Elemente der meist sehr blutreichen Tumoren können, wie berichtet wird, in die Blutgefässe (Venen) einwachsen und sich auf dem Weg der Blutbahn nach den verschiedensten inneren Organen verbreiten; die so entstehenden metastatischen Knoten sind gleichfalls durch rasches Wachstum ausgezeichnet und durch einen, auch an der Primärgeschwulst zu beobachtenden rapiden Zerfall der eben gebildeten Geschwulstkörper. Es ist sehr wahrscheinlich, dass unter der Bezeichnung „Gliom der Netzhaut“ viele Sarkome gehen; das möchte ich insbesondere für die metastasierenden Formen behaupten, die einer schärferen Kritik als Gliome nicht stand halten.

Über die familiäre Disposition bezw Erblichkeit bei Netzhautgliom hat Steinhaus eine interessante Mitteilung gemacht: Der Grossvater des betreffenden an Netzhautgliom operierten Patienten hatte unter 10 Kindern drei mit Netzhautgliom behaftete gezeugt; alle drei wurden operiert, zwei im zweiten, eines im 7. Lebensjahre. Der älteste Sprosse dieses Grossvaters zeugte ein Kind, das an Netzhautgliom litt und im 4. Lebensjahre operiert worden war, und ein weiteres, bei welchem schon im 8. Lebensmonat ein kleines Gliom in der Netzhaut konstatiert wurde. Unter diesen fünf Kindern waren drei Mädchen und zwei Knaben.

Mikroskopisch fand ich in den meisten der von mir untersuchten „Retinagliome“ zunächst nicht das Bild einer gliösen Geschwulst, sondern das eines kleinzelligen Rundzellensarkoms; die Geschwulstzellen zeigten meist eine deutlich perivaskuläre Anordnung, waren also in dicken Lagen als sarkomatöse

Scheiden der Blutgefässe entwickelt. Das Aussehen der Zellen, bezw. Kerne erinnerte allerdings sehr an die Körnerschicht der Retina. Meist sieht man nur perivaskuläre Geschwulstherde — alles Übrige ist im Zerfall zu einem körnigen Detritus. Jedenfalls gelingt es an den ausgebildeten Geschwülsten schwer, die gliöse Natur des Sarkoms festzustellen; immerhin wird man aber bei den fraglichen Geschwülsten darauf bedacht sein, zwischen den kleinen Rundzellen zweifellose Gliafasern nachzuweisen, bezw. nach verästelten, Fortsätze tragenden Zellen zu suchen — was ja in einigen Fällen auch gelungen ist (Greef, Hertel). Ich sah insbesondere solche feinrauhe Ausläufer, wie sie Rompe als „moosartige" Fortsätze bezeichnet (s. d. Abbildung später im Kapitel Sarkome). Im Übrigen wird man sich bei so rasch wachsenden Gliomen mit abundantem Zellreichtum nicht wundern dürfen, dass die Reifung der Geschwulstelemente zu typischen, verästelten Gliazellen ausbleibt oder nur angedeutet ist. Man wird sich daher mit solchen Andeutungen begnügen oder in einigen (vorgeschritten) Fällen auf eine sichere Diagnose ganz und gar verzichten müssen.

In neuerer Zeit hat Wintersteiner (Eisenlohr, Becker, van Duyse) eine besondere Form des Netzhautglioms kennen gelehrt. Er fand in solchen Geschwülsten (unter 32 Fällen von Netzhautgliom 11 mal) rosettenförmige Bildungen aus cylindrischen Zellen, die Hohlräume umschlossen; nach dem Lumen der letzteren schlossen die Cylinderzellen mit einem scharfen Saum ab, liessen aber zum Teil Fortsätze erkennen, die an die Stäbchen und Zapfen der Retina erinnerten.

Wintersteiner nennt eine so beschaffene Neubildung Neuroepithelioma retinae. Verfasser hat einmal einen hierher gehörigen Tumor der Pars ciliaris retinae zu untersuchen Gelegenheit gehabt, der zunächst aus Zellen zusammengesetzt war, die ohne Weiteres an die Körnerschicht der Retina erinnerten. Dann aber waren auch cylinderepitheltragende Räume vorhanden, die inmitten der Zellmassen regellos auftraten und den Anschein erweckten, als seien sie lediglich durch besonders differenzierte Elemente der übrigen angrenzenden Geschwulstkörper gebildet. Fortsätze sah ich allerdings nur an den dem Lumen der Hohlräume abgewendeten Polen

der Cylinderzellen. Auch in diesem Fall dürfte die Bezeichnung eines Neuroepitheliomas gelten, und war weiterhin bei dem besonderen Sitz der Neubildung auch die Vermutung gerechtfertigt, dass die Geschwulst sich aus einer lokalen Missbildung der Netzhaut entwickelt haben möchte. Wintersteiner sah die Geschwulst von den inneren Retinaschichten ausgehen und nimmt (wegen der Ähnlichkeit des Geschwulstparenchyms) eine Versprengung von Elementen der Neuroepithelschicht in die inneren Schichten der Netzhaut an. Mehrmals ist diese Geschwulst mit Missbildungen am Auge (z. B. Mikrophthalmus) gefunden worden (Helfreich, Wintersteiner, Ginsberg, Salzmann), oder es wurden persistierende embryonale Glaskörpergefässe nachgewiesen (Eisenlohr), so dass den Netzhautgliomen in letzter Linie doch wohl eine Entwickelungsstörung zu Grunde liegen dürfte.

Im Übrigen kann man meinen eigenen Beobachtungen zufolge in den an erster Stelle erwähnten sarkomähnlichen Retinagliomen gar nicht selten bei geeigneter Untersuchung Stellen finden, an welchen die perivaskulären Geschwulstherde mikroskopisch ein eigentümlich filigranartig durchbrochenes Aussehen darbieten, indem die Rundzellenmasse der perivaskulären Zellmäntel durch massenhafte kleine Lichtungen ausgezeichnet ist. Mittels sehr starker Vergrösserungen erkennt man, dass die Lichtungen von besonders differenzierten Zellen umgeben sind, die in keiner besonderen Weise gegen das übrige Geschwulstparenchym abgesetzt erscheinen; die Zellen sind weder richtige Epithelzellen, noch gewöhnliche Gliazellen, sondern entsprechen einer Zwischenstufe; Fortsätze sah ich einerseits von der Basis der Zellen, in das Geschwulstparenchym hinein, abgehen, dann aber auch nach dem Lumen hin, das von zarten Fasern durchspannt war (s. die Abbildung später im Kapitel: Sarkome).

Ähnliche Beobachtungen hat Steinhaus gemacht und dieselben weiter ausgeführt: Er fand, dass die jüngsten perivaskulären Zellmäntel nicht eine regellose Masse beliebig gelagerter Zellelemente darstellten, sondern sich aus rundlichen Gruppen von Zellen zusammensetzten. In den grösseren Gruppen ordnen sich die Zellen, indem sie die Form abgestumpfter Pyramiden

annehmen, wie ein Kranz um ein deutliches Lumen; nach den Luminibus schliessen die begrenzenden Zellen in einem scharfen, doppelt kontourierten Saume ab. Steinhaus wies durch Serienschnitte nach, dass diese „drüsenartigen" Bildungen oder „Rosetten" keine Röhren, sondern Hohlkugeln darstellen; er geht soweit, zu behaupten, dass die jüngsten perivaskulären Zellmäntel ausschliesslich aus solchen Hohlkugeln bestünden. In den älteren, zerfallenden Zellmänteln werden die Rosetten immer spärlicher, und verschwinden schliesslich ganz; an ihrer Stelle treten zunächst „Vollkugeln", d. h. solide kugelige Zellkonglomerate, welche durch allmählige Ausfüllung der Hohlkugeln entstehen; schliesslich wird die Zellwucherung eine ganz regellose, indem auch Abschnürungen von Zellen nach aussen von den kugeligen Zellgruppen vorkommen. In älteren Netzhautgliomen vermisste Steinhaus sowohl Vollkugeln, wie „Rosetten".

Der Befund von solchen epithelialen Formationen in Netzhautgliomen hat dazu geführt, dass man in ihnen den wesentlichen Bestandteil der fraglichen Geschwülste erkennen zu müssen glaubte. Wintersteiner lässt daher das Netzhautgliom aus versprengten Neuroepithelien (Neuroepithelioma) hervorgehen und legt auf die Beteiligung der Glia keinen besonderen Wert. Andere (Greef) wiesen auf die nachweisbaren grossen Mengen von Gliazellen hin und betonten die gliöse Natur der fraglichen Netzhautgeschwülste, ohne die Bedeutung der epithelialen Einsprengungen zu übersehen. Axenfeld stellt sich auf einen allgemeineren Standpunkt, indem er eine Versprengung unverbrauchter embryonaler Epithelzellen acceptiert, aus diesen aber nach dem Vorbild die normalen Entwickelung Gliazellen, Neuroepithelien und die anderen nervösen Elemente der Netzhaut hervorgehen lässt. Steinhaus schliesst sich diesen letzteren Anschauungen an. Ich darf in dieser Frage wohl auf die Erörterung verweisen, welche sich den Mitteilungen über den epithelialen Beisatz gewisser Hirn- und Rückenmarksgliome anschlossen. Diese Dinge sind hier wie dort unter völlig gleichem Gesichtspunkt zu betrachten.

Jedenfalls ist es äusserst interessant, dass, ebenso wie bei Hirn- und Rückenmarksgliomen, nun auch bei Netzhautgliomen

immer mehr Fälle gefunden wurden, welche epithelartige Bildungen enthalten. Der embryonale Charakter, den solche gliösen Neubildungen dadurch an den Tag legen, erlaubt auch Rückschlüsse auf ihre Entstehungsursache. Wie schon erwähnt, sprechen die Thatsachen nirgends so eindringlich für das Zugrundeliegen von Entwickelungsstörungen, als gerade bei dem Gliom der Netzhaut.

Zweiter Abschnitt.

2. Endotheliale Geschwülste.

(Endotheliome.)

A. Allgemeines.

Unter dieser Gruppe fassen wir Geschwülste zusammen, die früher teils den Sarkomen zugerechnet, teils als echte (epitheliale) Karzinome aufgefasst wurden, Geschwülste, die, wie eine bessere Erkenntnis lehrte, ihren Ausgang nehmen von jenen charakteristischen Zellelementen, Endothelien, die als ein Mosaik aus platten, häutchenartigen Gebilden alle Blut- und Lymphräume auskleiden.

Die Anregung, welche die Geschwulstlehre durch die dem onkologischen System neu eingereihte Klasse der Endotheliome erhielt, führte in letzter Linie zu einer intensiveren Wiederbeschäftigung mit den anatomischen, physiologischen und entwickelungsgeschichtlichen Eigentümlichkeiten der als „Endothel“ überhaupt bezeichneten Zellart. Wir können auch hier einen kurzen Rückblick auf die wichtigsten Ergebnisse der angedeuteten Studien nicht entbehren; denn erst, wenn es uns gelingt, die Endothelien als eine morphologisch und biologisch zusammengehörige Zellart gut zu umgrenzen und gegenüber anderen Zellarten scharf zu charakterisieren, werden wir die Berechtigung für uns in Anspruch nehmen

dürfen, die vom Endothel ausgehenden Geschwülste als eine selbstständige onkologische Gruppe auszuscheiden und abzuhandeln.

Was haben wir unter Endothel zu verstehen? His, der dies Wort (1865) erfand, bezeichnete als Endothelien (unechtes Epithel, Epithelium spurium — v. Koelliker) die platten Zellen, welche die Hinterfläche der Hornhaut, die innere Oberfläche der Blut- und Lymphgefässe, der serösen Säcke und Gelenkhöhlen überziehen. Diese Endothelien, welche er vom Keimblatt des Bindegewebes (Parablast) ableitete, stellte er in scharfen Gegensatz zu den aus dem Ekto- bezw. Entoderm entstehenden echten Epithelien. Die französischen Autoren hielten sich nicht an die His sche Definition; sie liessen den entwickelungsgeschichtlichen Ursprung unberücksichtigt und bezeichneten, lediglich von morphologischen Gesichtspunkten ausgehend, jede einschichtige Lage platter Deckzellen als Endothelien, so auch die Zellen der Bowmannschen Kapseln und der Lungenalveolen. Die neueren deutschen Anatomen haben unserem bisherigen Standpunkte dadurch Schwierigkeiten bereitet, dass sie den grössten Teil der His schen Endothelien unbedenklich zum echten Epithel rechnen und bei der Aufzählung der verschiedenen, zum einfachen Pflasterepithel gehörigen Zellformen auch das „Epithel" des Herzbeutels, des Brust- und Bauchfelles, der Gelenkhöhlen, Sehnenscheiden, Schleimbeutel und der Blut- und Lymphbahnen aufführen (Stöhr). Hier wird also eine Unterscheidung zwischen Epi- und Endothel nicht mehr getroffen, und der Ausdruck Epithel gar nicht mehr für eine bestimmte Zellsorte gebraucht, sondern in rein histologischem, nicht genetischem Sinne lediglich für eine bestimmte Situation irgend welcher beliebiger Zellen angewendet (vergl. Gegenbaur). Auch Ranvier gebraucht nur die Bezeichnung Epithel, gleichviel von welchem Keimblatt die betreffenden Zellen abstammen. Einige Pathologen haben vorgeschlagen, die Anwendung der Bezeichnung Epithel und epithelial in dem angedeuteten Sinne der Anatomen und Embryologen zu acceptieren (Hansemann, Marchand).

Marchand empfiehlt z. B. rein morphologisch als Epithel Zellen der verschiedensten Genese zu bezeichnen, „wenn sie ein sogenanntes Zellgewebe, ohne eigentliche geformte Interzellularsubstanz, bilden". Solche Zellen könnten sowohl „freie Oberflächen bekleiden oder Hohlräume ausfüllen", sie könnten andererseits „ihre epitheliale Anordnung aufgeben, ohne ihre genetische Bedeutung zu verlieren." Die genetischen Beziehungen könne man bei dieser mor-

phologischen Auffassung des „Epithels“ durch Beisätze, wie epi-, meso- und hypoplastisch oder durch die betreffende Organbezeichnung (z. B. Neuroepithel) zur Kenntnis bringen. Den Ausdruck Endothel will Marchand auf die Auskleidungszellen der Blut- und Lymphgefässe beschränken. Als allgemeinen Ausdruck für zellige Oberflächenbekleidungen könne man Deckschicht, Deckzellen oder Epithem sagen (also z. B. Epithem der Serosa, Epithem der Gefässe).

Die Annahme einer rein morphologischen Definition des Epithels würde für die pathologische Anatomie zunächst Verwirrung und Missverständnisse genug nach sich ziehen; die neuerdings von Hansemann vorgeschlagene Einteilung der endothelialen Geschwülste (s. später) zeigt sehr deutlich, welch grossen Schwierigkeiten die radikale Aufräumung mit so alten, eingewurzelten Begriffen und Vorstellungen begegnet. Zunächst wäre durch solches Vorgehen die vor nicht langer Zeit mit besonderer Mühe und Sorgfalt errichtete Grenze zwischen Epitheliom (Karzinom) und Endotheliom wieder völlig verwischt. Ribbert sucht diesen Schwierigkeiten zu entgehen und strebt eine Verständigung in der Weise zu erzielen, dass er zunächst die Unterscheidung zwischen Epi- und Endothel beibehält. Für die Definition des Endothels geht er nun auch von morphologischen Kriterien aus: er bezeichnet als Endothel eine einschichtige, zu dünnen Häutchen abgeplattete Zellenlage, und subsummiert unter diesen Begriff die auskleidenden Zellen der serösen Höhlen, der Blut- und Lymphgefässe und — nicht ohne Bedenken — auch der Spalten des Bindegewebes. Um das so begrenzte Gebiet auch von der Reihe jener zweifellos epithelialen Elemente abzutrennen, die sich normalerweise zu platten Zellgebilden umwandeln (Kapsel- und Schlingenepithel der Glomeruli, Epithel der Lungenalveolen), bemerkt Ribbert, dass bei diesem platten Epithel sich stets ein direkter Zusammenhang mit hohem Epithel nachweisen lasse, so dass hier die Bezeichnung „echtes Epithel“ gerechtfertigt sei.

Obwohl, wie Ribbert selbst bemerkt, für die pathologischen Zustände der rein morphologische Standpunkt nicht ausreicht, so schliesse ich mich dennoch vorerst der Ribbertschen Definition des Endothels an und bemerke, dass ich auch die auskleidenden Zellen der interfaszikulären feinen Gewebsspalten bezw. des mit den letzteren in Zusammenhang stehenden, kommunizierenden Spalten-

systems des Bindegewebes mit unter den Begriff des Endothels fasse; die pathologischen (entzündlichen und geschwulstmässigen) Veränderungen dieser Zellen stimmen mit denen der übrigen Endothelzellen in allen wesentlichen Punkten überein (s. später). Abgesehen davon gehören die auskleidenden Zellen dieser Spalträume schon deshalb den übrigen Endothelien gleichgestellt, da diese Räume, wie ich mit v. Recklinghausen annehme, in die Anfänge der Lymphgefässe übergehen. Ich bezeichne also die platten Zellenlagen, welche die serösen Höhlen, die meningealen Lymphräume, die Innenwände und Aussenflächen der Blut- und Lymphgefässe, sowie die Spalten und Lymphräume des Bindegewebes austapezieren, als Endothelien und lege diese Definition allen folgenden Ausführungen zu Grunde.

Die Gelenkhöhlen, Sehnenscheiden und Schleimbeutel haben nur stellenweise ein Endothel im eigentlichen Sinn des Wortes, also platte, von den darunter liegenden Elementen besonders differenzierte, in einer einzigen Schicht ausgebreitete Auskleidungszellen; grossenteils bilden hier Bindegewebszellen, mehrfach flach übereinander geschichtet, eine endothelartig erscheinende Begrenzung nach der Oberfläche (Braun, Stöhr)

Wenn vorhin ausser von einer anatomischen, auch von einer physiologischen Gemeinsamkeit der Endothelien gesprochen wurde, so erinnere ich in dieser Hinsicht an die von Heidenhain entdeckte biologische Sonderstellung dieser Zellen. Heidenhain hat die Frage nach der Bildung der Lymphe eingehend studiert und ist zu dem Resultat gelangt, dass die bisherigen Erklärungsversuche, welche die Lymphbildung auf Vorgänge einfacher Filtration, bezw. auf die Gesetze der Diffusion und Osmose zurückführten, für das Verständnis einer ganzen Reihe von Phänomenen nicht ausreichen. Heidenhain war daher der Erste, der zunächst den Endothelien der Blutgefässe eine mehr aktive Rolle bei der Lymphbildung zusprach, indem er eine Art von secernierender Thätigkeit der Endothelzellen annahm; die durch die Blutgefässwände aus dem Blut in die Gewebe dringende Flüssigkeit sollte durch diese Thätigkeit bestimmte Modifikationen erleiden. Auch bezüglich der Frage nach den Resorptionsvorgängen im Dünndarm und in der Bauchhöhle kam Heidenhain zu demselben Resultat,

dass nämlich ausser den Gesetzen der Diffusion und Filtration auch hier andere, wesentlich in Zellen zu verlegende Triebkräfte vorhanden sein müssten. Hamburger bestätigte die Heidenhainschen Ergebnisse und Orlow fand bei seinen Studien über die Resorption in der Bauchhöhle, dass den Endothelien des Peritoneums bei diesem Vorgang eine wesentliche Bedeutung zukomme. Trotz der von Cohnstein und neuerdings von Starling beigebrachten Einwände scheint sich die Heidenhainsche Ansicht grosser Verbreitung zu erfreuen, und wir sind daher geneigt, die Endothelzellen im allgemeinen als mit ganz besonderen Eigenschaften begabte und mit sehr wichtigen, den Stoffwechsel regulierenden Funktionen betraute Zellindividuen anzusehen. Durch ihre funktionelle Bestimmung erscheinen die Endothelien also einerseits den übrigen Zellen der Bindesubstanz, insbesondere den eigentlichen Bindegewebszellen, in sehr ausgesprochener Weise gegenübergestellt, andererseits aber den echten Epithelien genähert. Diese Zwischenstellung ist äusserst interessant und für die Beurteilung aller pathologischen Vorgänge an den Endothelien überaus wichtig; sie erklärt sich aus der besonderen Differenzierung der endothelialen Elemente, die einerseits als enge Zugehörige zum Bindegewebe mit ihren basalen Flächen innige Verbindungen mit der fibrillären Substanz eingehen, andererseits mit ihren freien Oberflächen das Bindegewebe gegen die Blut- und Lymphräume epithelartig begrenzen.

Die pathologische Anatomie verfügt über eine Reihe von Thatsachen, welche für die Heidenhainsche Ansicht von der hohen funktionellen Bedeutung der Endothelien sprechen.

Bei entzündlichen Prozessen reagieren die endothelialen Zellen anerkanntermassen prompter und ausgiebiger auf das einwirkende Irritament als die übrigen fixen Zellen, ein Verhalten, das auf eine besondere Form der Einwirkung des Giftes auf die Endothelzellen bezogen werden kann; diese könnte in einer besonderen intrazellulären Verarbeitung des irritablen Stoffes seitens der Endothelien begründet liegen. Bezüglich der resorbierenden Eigenschaften der Endothelzellen fand Thoma, dem ich hierin völlig beipflichte, dass z. B. bei Ergüssen in die Pleurahöhle in den Endothelien der Pleura Fetttröpfchen auftreten, die als Umwandlungsprodukte von (aus dem Exsudat in die Zellen aufgenommenen) eiweisshaltigen Substanzen anzusehen sind. Diese Fetttröpfchen dürfen nicht im Sinne einer regressiven Metamorphose aufgefasst werden, da die Endothelzellen dabei von ganz normaler Beschaffenheit erscheinen, insbesondere die Kerne tadellos erhalten sind. Siebel fand bei Indigoinjektionen ins

Blut von Fröschen und Hunden, dass der Farbstoff ganz besonders von endothelialen Elementen aufgenommen und festgehalten wurde (in Milz, Lymphdrüsen, vor allem aber von Kapillarendothelien der Leber). Verfasser konnte in zwei Fällen von Melanose des Herzbeutels erweisen, dass das Pigment entstand durch die förmlich systematische Verarbeitung von vielgestaltigen Schollen und Tropfen gelösten Hämoglobins zu gleichmässig feinsten, erst farblosen, dann aber allmählig bräunliche, und zuletzt schwarze Farbe annehmenden Körnchenmassen in den Leibern der Perikardialendothelien. Die Pigmentierung geschah so gleichmässig und regelmässig, dass die fertig pigmentierten Perikardialendothelien die grösste Ähnlichkeit mit den polygonalen Pigmentzellen in den hinteren Lagen der Irispigmentschicht zeigten. Das Pigment war eisenhaltig und an feinste Albuminkörnchen gebunden. Weiterhin habe ich in mehreren Fällen, unter pathologischen Verhältnissen, eine sehr reichliche Produktion von mucinöser Substanz seitens der Pleuraendothelien beobachtet. Dabei enthielten die z. T. stark vergrösserten, blasig aufgetriebenen Endothelien kleine und grosse, helle Schleimtropfen, oft mehrere in einer Zelle, meist aber so, dass eine mächtige Schleimkugel den Kern mit spärlichem umgebendem Protoplasma ganz zur Seite gedrängt hatte, während das übrige Protoplasma in einer dünnsten Schichte über der Kugel ausgespannt erschien; die Bilder sprachen für eine Entleerung des Schleimtropfens aus der Zelle, welch letztere dabei in Bezug auf den Kern und den restierenden Protoplasmaanteil durchaus erhalten sein konnte. Vielfach gingen aber die Zellen unter der excessiven Schleimproduktion zu Grunde: die Kerne verschwanden und das restierende Protoplasma wandelte sich zu einer stark glänzenden, feinen, membranartigen Umhüllung des Schleimtropfens um. Durch die schleimige Degeneration der Zellen wurden massenhafte Schleimkugeln frei. Ich glaube aus Untersuchungen an normalen Pleuren schliessen zu dürfen, dass eine allerdings sehr mässige mucinöse Sekretion seitens der pleuralen Deckzellen schon physiologischerweise vorkommt und das zarte Gleiten der serösen Flächen ermöglicht. Diese Beobachtungen scheinen mir eine wesentliche Stütze für die Ansicht von den sekretorischen Fähigkeiten der Endothelzellen zu sein und sind weiterhin von Bedeutung für die richtige Deutung jener eigenartigen endothelialen Geschwülste der serösen Häute, die wegen der oft kolossalen hyalinen und schleimigen Massen, die sie produzieren, unter einer besonderen Gruppe (s. d. Cylindrom) zusammengefasst werden. Die der hyalinen und schleimigen Degeneration wenigstens nahestehende Amyloidentartung möchte ich auch in Beziehung zu den sekretorischen Fähigkeiten des Endothels bringen. Bei Amyloiddegeneration der kleinen Gefässe macht wenigstens die dicht unter dem Endothel abgelagerte amyloide Substanz durchaus den Eindruck eines von den Endothelzellen abgesetzten und hier liegengebliebenen Stoffes.

Marchand erwähnt sehr interessante Vorkommnisse an serösen Deckzellen, die bei chronischen Entzündungen ins Granulationsgewebe bezw. neugebildete Bindegewebe verlagert werden. Er sah aus Deckzellen „grosse kugelige Zellen und grössere Zellkonglomerate aus gequollenen Elementen" hervorgehen, in welch letzteren Hohlräume durch Zusammenfluss von Vakuolen entstanden. Der Vorgang erinnerte an eine Art von Sekretion, wie Marchand eigens bemerkt.

Anhangsweise sei bemerkt, dass Thoma auf Grund der bei der ersten Entwickelung des Gefässsystems zu beobachtenden normalen Vorgänge anzunehmen geneigt ist, dass die Entstehung der Blutflüssigkeit in den geschlossenen Zellenlagen der Area vasculosa des Hühnerembryo auf einem Sekretionsvorgang beruht; Thoma meint, dass man so „auf rein anatomischem Wege" zu denselben Anschauungen wie Heidenhain gelange.

Was die entwickelungsgeschichtliche Bedeutung der als Endothelien bezeichneten Zellart betrifft, so ist eine strikte Auskunft über ihre genetische Beziehungen bis jetzt leider nicht möglich, obwohl die eben berührte sekretorische Thätigkeit ebenso sehr wie gewisse pathologische Veränderungen, welche die Endothelien dem echten Epithel näher zu rücken scheinen, eine solche Auskunft sehr wünschenswert erscheinen liessen.

Im Allgemeinen ist es wohl anerkannt, dass das mittlere Keimblatt die Ursprungstätte der endothelialen Zellen darstellt; jedoch weichen gerade über die Entwickelung des mittleren Keimblattes die Ansichten sehr auseinander. O. Schultze verteidigt die Entwickelung des Mesoblast aus dem äusseren Keimblatt in Form einer soliden, nicht durch blosse Einstülpung sich bildenden Zellplatte; einem grossen Teil der Zellen des Mittelblattes kommt nach ihm die Fähigkeit ausgiebiger Eigenbewegung zu, vermöge deren sie als Mesenchymzellen zwischen die von den Grenzblättern stammenden Organe eindringen und dieselben durchwachsen; aus dem Mittelkeim entwickelt sich (nach Schultze) Skelet, Muskulatur, Cutis, das ganze Gefässsystem, die bindegewebigen und muskulösen Teile des Tractus intestinalis und der in ihn mündenden Drüsen, fast das gesamte Urogenitalsystem und die Auskleidung der grossen Körperhöhlen. O. Hertwig dagegen, der das Mittelblatt vom primären inneren Keimblatt durch Einstülpungen, Faltungen desselben (Coelom) ableitet, und aus ihm nur spezifische Elemente (quergestreifte Muskulatur, das Epithel der Pleuroperitonealhöhle und des gesamten Harn- und Geschlechtsapparates etc.) sich entwickeln lässt, giebt an, dass aus dem epithelialen Verband des Mesoblast (vielleicht auch des Darmdrüsenblattes, i. e. des sekundären, inneren Keimblattes) sehr frühzeitig selbständige Zellen als sogenannte „Mesenchymkeime" auswandern, welche die Grundlage für Bindesubstanz und Blut abgeben, indem sie sich in dem Lückensystem zwischen den

epithelialen Keimblättern ausbreiten. Je nachdem man der einen oder anderen der beiden angeführten Anschauungen zu folgen geneigt ist, wird man speziell für die Endothelien der Pleuroperikardioperitonealhöhle entweder deren enge entwickelungsgeschichtliche Gemeinschaft mit den Endothelien der Blut- und Lymphbahnen betonen, oder wegen der direkten Beziehung der Deckzellen der serösen Häute zum Coelom und damit zum primären inneren Keimblatt diese als echte Epithelien (von einigen Autoren als Mesothelien bezeichnet) den übrigen Endothelien gegenüberstellen.

v. Koelliker und Waldeyer trennten denn auch die serösen Deckzellen von den unechten Epithelien oder Endothelien. Neuerdings hat Sobotta wiederum die Ansicht vertreten, dass man die auskleidenden Zellen der serösen Säcke als typische Epithelien ansehen müsse; entwickelungsgeschichtliche und vergleichend-anatomische Thatsachen sprächen deutlich dafür, insbesondere sei ja das Keimepithel des Ovariums zeitlebens nur ein modifizierter Abschnitt des „Epithels" des Peritoneums. Andererseits schlägt Sobotta vor, für epithelähnlich angeordnete Bindegewebszellen, insbesondere für die bekleidenden Zellen der Gefässlumina die Bezeichnung Endothel beizubehalten, und durch diesen Namen einen Gegensatz zu den echten Epithelien zu markieren. Die Gefässzellen näherten sich nach Art ihrer Entstehung aus dem (epithelial angeordneten) Mesoderm dem Verhalten der gewöhnlichen Bindegewebszellen; die Hohlräume, welche diese Gefässzellen umschlössen, seien morphologisch wesentlich von den Hohlräumen der serösen Höhlen verschieden, „indem letztere primäre Körperhöhlen, erstere aber sekundär entstandene Bindegewebsspalten" seien, wie die Schleimbeutel und Gelenkhöhlen. In ähnlicher Weise stellte Kolossow den Vorschlag zur Diskussion, dass man für die bekleidenden Zellen der Pleuroperidonealhöhle wegen ihrer Herkunft vom Coelomepithel die Bezeichnung Epithel beibehalten solle; dagegen sei für die flachen Grenzzellen der Blut- und Lymphgefässe auf Grund ihrer anderen entwickelungsgeschichtlichen Abstammung der Name Endothel zu reservieren.

Die Entwickelungsgeschichte von Blut und Gefässen (die Herkunft der „Angioblasten") ist aber leider sehr wenig geklärt.

Wie erwähnt, lässt O. Hertwig aus den mittleren Keimblättern selbstständige Mesenchymkeime auswandern, welche, ausser Gefässen und Blut, die Gruppe der Bindesubstanzen, die lymphoiden Organe und die glatte Muskulatur hervorbringen. An einer anderen Stelle sagt Hertwig, dass die Zellen, welche sich zum Herzendothel vereinigten, sich aus einer in Wucherung begriffenen, verdickten Stelle des Darmdrüsenblattes abspalteten. Gegenbaur schildert die Entwickelung von Herz und Gefässen aus dem Entoderm: eine von diesem Keimblatt entsprungene Zellmasse „bildet allmählig einen dünnwandigen Längsschlauch, der vorne und hinten in Gefässe sich fortsetzt. Das in platte Elemente übergehende Entodermmaterial stellt das Epithel des Endokards, die innere Herzhaut vor, zu welcher bald mesodermale Schichten treten." „Auch für den peripheren Teil des Gefässsystems geht die Anlage vom Entoderm aus, indem von letzterem Zellen sich ins Mesoderm begeben, die dann freilich nicht mehr von mesodermalen Elementen zu unterscheiden sind. Wenn es dann scheint, als ob Lückenräume im Mesoderm den ersten Zustand der Gefässbildung vorstellten, so wird man deshalb doch nicht ohne weiteres das Entoderm ausschliessen dürfen." Uskoff fand Blutgefässkeime im Hühnerembryo als mehrkernige Zellkörper, welche sich von den peripherischen Teilen des Hypoplasten ablösten, sich kanalisierten und den Mesoblasten durchwucherten. Rückert leitete die Endothelzellen des Herzens und der grossen Gefässe teilweise vom Darmentoblast, teilweise von dem den Darm umhüllenden Mesoblast ab, wohingegen Rabl die teilweise mesodermale Entstehung der Gefässzellen bekämpfte. Brachet verteidigt neuerdings die Entwickelung von Herz- und Gefässendothel aus einer Verdickung des Darmhypoblasten (cit. nach Marchand).

Nach anderen Ansichten gehen die Gefässe aus „Spaltlücken hervor, welche bei der Anlage des Mesenchyms zwischen den Keimblättern frei werden. Eine Abgrenzung erhalten diese Räume dadurch, dass benachbarte Mesenchymzellen sie einzuschliessen beginnen und sich zu einem Gefässendothel aneinander legen" (nach Hertwig). Ziegler sagt: Das Blut- und Lymphgefässsystem gehen in der ersten Anlage aus Resten der primären Leibeshöhle (Zwischenräume zwischen den primären Keimblättern) hervor, welche bei der allgemeinen Ausbreitung des Bildungsgewebes (Mesenchyms) zurückbleiben, als Gefässe, Lakunen oder Interstitien von demselben umschlossen und in dasselbe aufgenommen werden." Eine andere Deutung geht dahin, dass die Gefässe aus (durch Mesenchymzellen gebildeten) Zellsträngen hervorgehen, die im Innern ein Lumen bilden; darnach sind die Blutgefässe „nichts anderes als nachträglich im Mesenchymgewebe durch Vermittelung der Zellen desselben entstandene Hohlraumbildungen" (nach Hertwig). Über die Entwickelung der Lymphgefässe und damit über die genetische Bedeutung ihrer auskleidenden Endothelien ist so gut wie nichts bekannt. Nach einigen Autoritäten der Entwickelungsgeschichte soll sich auch das Lymphgefässendothel aus dem Entoderm entwickeln. Dahingegen weist Gegenbaur die auskleidenden Elemente der Lymphspalten dem Bindegewebe zu: „Die Bindegewebszellen nehmen an den Begrenzungsflächen von Spalträumen und anderen im Bindegewebe auftretenden Lösungen der Kontinuität einen anderen Charakter an, indem sie Plättchen vorstellen; diese gehen bei regelmässiger Anordnung in epithelartige Bildungen über. Andererseits wird aber bemerkt, dass auch diese interfaszikulären Endothelien wahrscheinlich zu

den Primitivblättern in einem gleichen Verhältnis stünden, wie die Gefässzellen, d. h. dass auch sie entodermalen Ursprungs seien. Ranvier führt die Lymphgefässe auf (erst solide, dann) hohle Sprossen des Venenendothels zurück, die schliesslich ein geschlossenes, nicht offenes (v. Recklinghausen) Sekretionsorgan darstellen (nach Marchand cit.). Auch Klebs, Arnold, Virchow, Koelliker, Leydig vertraten die besonders von Teichmann inaugurierte Ansicht, dass das Lymphgefässsystem geschlossen sei, wie das System der Blutgefässe, und dass eine Verbindung mit den Saftspalten nur durch Stomata hergestellt werde.

Man sieht aus diesen kurzen Mitteilungen, dass auf einigen Seiten die Neigung besteht, nicht nur für die serösen Deckzellen, sondern auch für das Endothel der Blut- und Lymphgefässe eine direkte Ableitung von einem epithelialen Keimblatt (Entoblast) zu proklamieren. Letzteres ist jedoch eine so wenig gesicherte Ansicht, dass wir sie füglich unberücksichtigt lassen können, zumal die meisten und namhaftesten Autoren Bindesubstanz sowohl, wie Gefässe gemeinsam aus dem Mesenchym ableiten.

Die pathologischen Anatomen nehmen in dieser Frage denn auch verschiedene Stellung. Ribbert betont z. B., dass man in Berücksichtigung der Entwickelungsgeschichte die epitheliale Abkunft der von ihm als Endothelien bezeichneten Zellen im Auge behalten müsse; dabei hat er wohl vorzüglich die Deckzellen der serösen Häute im Sinn. Neumann spricht ebenfalls gegenüber den serösen Deckzellen von einer absoluten Spezifität der Coelomepithelien. Thoma will dagegen die auskleidenden Elemente der Pleuroperitonealhöhle nicht als Epithelien angesprochen wissen. v. Rindfleisch hatte schon 1862 die serösen Deckzellen für platte Bindegewebszellen und die serösen Räume für Binnenräume im Bindegewebe erklärt; er forderte damals, dass man die serösen „Epithelien“ von den übrigen Epithelien trenne. Lubarsch und Paltauf weisen auf die Rablsche Anschauung hin, welcher die serösen Deckzellen als „Bindegewebsepithel“ auffasst und den spezifischen Charakter auch der fötalen serösen Endothelien betont; dieser sei in ihrem Mischcharakter begründet, indem sie einerseits auf der freien Seite Epithelien seien, an der basalen Fläche aber wie Bindegewebszellen mit dem visceralen Bindegewebe durch Ausläufer in Verbindung stünden.

Verfasser möchte all diesen zum Teil sehr unfruchtbaren Diskussionen gegenüber ausdrücklich betonen, dass es seiner

Meinung zufolge für die Beurteilung pathologischer Vorgänge häufig nur einen sehr bedingten Wert hat, den einzelnen Zellen in ihre entwickelungsgeschichtliche Vorzeit nachzugehen — dem Pathologen kommt es zumeist darauf an, festzustellen, wie sich die verschiedenen Zellformen in ihrem ausdifferenzierten, fertigen Zustand unter den verschiedenen krankhaften Verhältnissen benehmen. Schliesslich stammen ja alle Zellen des Körpers in letzter Linie von einer epithelialen Zelle, der Eizelle, ab, und man kommt zu den eigentümlichsten Konsequenzen bei dieser ins Extreme getriebenen embryogenetischen Betrachtungsweise pathologischer Zustände an Zellen und Zellverbänden im postembryonalen Organismus — man lese z. B. nur jene Überlegung, die Billroth seinerzeit über die Entwickelung des Krebses anstellte: es hatte für ihn nichts Wunderbares, aus einer Bindegewebszelle eine Epithelzelle und damit aus dem Bindegewebe (nach Virchow) ein Karzinom entstehen zu sehen — war ja doch die Eizelle die gemeinsame epitheliale Mutter aller Elemente des Körpers!

Es liessen sich die Beispiele häufen, in denen derartige Rückblicke in die embryonale Zeit und ihre theoretische Nutzanwendung auf pathologische Geschehnisse im postembryonalen Leben für die pathologische Anatomie verhängnisvoll geworden sind. Im Laufe der Entwickelung differenzieren sich eben die einzelnen Zellkomplexe durch Arbeitsteilung und durch Anpassung an die veränderten Verhältnisse, wobei sie ihren ursprünglichen Charakter bald mehr, bald weniger verlieren. Auf diese Weise erhalten die sogenannten Endothelien, mögen ihre entwickelungsgeschichtlichen Beziehungen sein, welche sie wollen, ihren Platz dicht an den Ufern plasmatischer Ströme und bilden sich dabei zu platten Zellelementen um — die der Pleuroperitonealhöhle und des Perikards in gleicher Weise wie die der Lymphgefässe und Blutröhren — und sie stellen so im ausgebildeten Körper eine morphologisch und funktionell gut begrenzte, zusammengehörige Zellgruppe dar, die in enge räumliche Beziehung zum Bindegewebe getreten ist und diesem jedenfalls näher steht, als den eigentlichen epithelialen Formationen.

R. Volkmann bemerkt ebenfalls, dass man nicht immer auf die Keimblätter zurückgehen solle. Er hält zwar an der genetischen Verwandtschaft des Endothels mit den mesemchymalen Geweben fest, betont aber, dass selbst bei

zugegebener entodermaler Entstehung aller, auch der interfaszikulären Endothelien, das Endothel im Allgemeinen eine ganz andere Differenzierung durchmache, als die echten Epithelien; beide Zellarten, Epithel und Endothel, müssten im fertigen Organismus als etwas Verschiedenes aufgefasst werden. Das Epithel sei in ausgebildeten Geweben stets scharf gegen die bindegewebige Unterlage abgesetzt; im extrauterinen Leben gebe es keinen Übergang von Epithel zu Endothel. Andererseits erhielten die Endothelien im fötalen und späteren Leben enge Beziehungen zum Bindegewebe und zeigten dort, wie hier, Übergänge zu Bindegewebszellen.

Gewisse, unter pathologischen Zuständen gelegentlich zu beobachtende, charakteristische Eigentümlichkeiten der Endothelzellen, welche sie den Epithelien näher zu bringen scheinen, finden also ihre Erklärung unschwer eben in jener besonderen individualistischen Ausbildung, welche diese Zellen infolge ihrer Lage an den Wandungen von serumbespülten Räumen und ihrer dadurch bedingten funktionellen Sonderstellung gegenüber den übrigen Zellen der Bindesubstanz, vor allem gegenüber den eigentlichen Bindegewebszellen, erreicht haben.

Bezüglich der Auffassung der serösen Deckzellen als Coelomepithelien bemerkt Marchand in Übereinstimmung mit unserer Auffassung, dass „die Bedeutung der einzelnen Regionen des Coelomepithels eine sehr verschiedene“ sei; so z. B. sonderten sich die Teile, welche zur Bildung des Urogenitalsystems verwendet würden, sehr frühzeitig ab und nur das Ovarialepithel bleibe dauernd in der ursprünglichen Beschaffenheit annähernd erhalten. Der übrige Teil, welcher nach jener Sonderung zurückbleibt, diene zur Bekleidung von Bindegewebsflächen und sei funktionell sowohl zur schützenden Deckschicht als zu einer resorbierenden und absondernden Schicht differenziert; so träten dauernde Beziehungen zum Bindegewebe ein. Die Deckzellen der serösen Häute ständen den platten Zellen der Lymphräume am nächsten.

Andererseits ist nachdrücklichst hervorzuheben, dass Thatsachen genug vorhanden sind, welche die enge Zugehörigkeit aller Endothelien (auch der serösen) zu den Bindegewebszellen beweisen, Thatsachen, die sich allerdings aus der vorurteilsfreien Betrachtung der Veränderungen ergeben, welche die Endothelien unter allerlei pathologischen Bedingungen und Einwirkungen im fertigen Organismus eingehen.

Verfasser hat diese Zusammengehörigkeit aller Endothelien zum Bindegewebe durch eine Reihe von Beobachtungen besonders zu betonen und zu stützen gesucht, und weiterhin durch stete Vergleichung der unter pathologischen Verhältnissen auftretenden Veränderungen am Endothel der Blut- und Lymphgefässe einerseits,

der Perikardiopleuroperitonealhöhle andererseits, nachzuweisen sich bemüht, dass die Prozesse hier wie dort ähnliche sind. Das gilt nicht nur für die geschwulstmässigen Leistungen der Endothelien, sondern in noch höherem Masse für die entzündlichen Vorgänge, welche sich an diesen Zellen abspielen. Gerade auf Grund der angedeuteten und weiter unten noch näher auszuführenden Untersuchungen und ihrer Ergebnisse glaubt Verfasser, dass der pathologische Anatom keine Ursache hat, zwischen Epithel der serösen Höhlen und Endothel der Blut- und Lymphbahnen strenge zu unterscheiden; die gemeinsame Bezeichnung Endothel genügt nicht nur völlig, sondern sie entspricht auch den thatsächlichen Verhältnissen, welche zeigen, dass die Deckzellen der Serosen keine epithelialen Elemente im engeren Sinne sind, sondern dass sie sich (gleich den Endothelien der Blut- und Lymphbahnen) gelegentlich als Bindegewebsbildner darstellen eine Thatsache, die Verfasser bereits vor längerer Zeit hervorzuheben versucht hat, und die auch von anderen Untersuchern festgestellt ist (Marchand, Birch-Hirschfeld, Kundrat, Graser, Roloff, Cornil und Chaput, Ranvier, Lubarsch, Paltauf, Vemorel). Gegenüber solchen thatsächlichen Untersuchungsergebnissen verliert die besondere entwickelungsgeschichtliche Stellung der Serosa-Endothelien ihre Bedeutung für die Verhältnisse im ausdifferenzierten Körper. Für die Rolle, welche die Endothelien der Blut- und Lymphbahnen als Bindegewebsbildner spielen, haben die Untersuchungen über Thrombusorganisation (Thoma, Cornil, Verfasser u. a.), sowie über die chronischen Entzündungsvorgänge an Blut- und Lymphgefässen (Kundrat, Orth, Ribbert und Freudweiler, Heubner, Baumgarten, Verfasser) sichere Anhaltspunkte ergeben.

Stellen sich also die Endothelien der serösen Höhlen in gleicher Weise wie die der Blut- und Lymphräume als Bindegewebsbildner dar, so gehen andererseits bei spezifischen und nicht spezifischen Entzündungen aller Art in ähnlicher Weise wie aus den Serosa-Endothelien auch aus den Endothelien der Blut- und Lymphgefässe und Lymphdrüsen Granulationszellen, epitheloide Zellen und Riesenzellen hervor (Cornil, Kiener, Ewetzky, Herrenkohl, Arnold, Mügge, Baumgarten, Orth,

Ribbert, Lubimoff, Manasse, Nikiforoff, v. Büngner, Coën, Brosch, Manasse, Verfasser).

Die eben berührten Untersuchungsergebnisse über entzündliche Veränderungen der Endothelien sollen im folgenden wegen ihrer ausschlaggebenden Bedeutung für die geschwulstmässigen endothelialen Produkte kurz mitgeteilt werden:

Bei chronischem Hydrops der serösen Höhlen schwellen die Oberflächenendothelien an und desquamieren (Orth, Birch-Hirschfeld, Verfasser), bilden ferner durch Wucherung Trübungen und körnige Verdickungen der Serosa (Orth). Steffen sah am Netz die Deckzellen der Netzbälkchen zu grossen, protoplasmareichen, mehrkernigen, ja riesenzellenartigen Elementen verwandelt und stark proliferiert; es bildeten sich sogar knötchenartige Verdickungen mit Schichtungskugeln und Kalkkonkretionen aus gewucherten Deckzellen. Im Verlauf von akuten Entzündungen schwellen die serösen Deckzellen (ebenso wie die Endothelien der Lymphgefässe der Serosa) an (Orth, v. Rindfleisch, Verfasser), wuchern und bilden gelegentlich Riesenzellen (Orth, Birch-Hirschfeld), bezw. stellen ihr Kontingent zu den Elementen des Granulationsgewebes (Steffen). Die gewucherten Deckzellen lösen sich von ihrer Unterlage ab und durchsetzen etwa vorhandene fibrinöse Exsudate, indem sie sich den Fibrinbälkchen innig anschmiegen. Bei protrahierten Entzündungen der serösen Häute sah ich körnige Wucherungen, von polymorphen, oft mehrkernigen Deckzellen gebildet, in welchen häufig schöne konzentrische Zellschichtungen auftraten. v. Büngner beobachtete Mitosen in den serösen Deckzellen ebenso reichlich, wie Bindegewebszellen. Mitteilungen über die Bedeutung der Serosa-Endothelien für den Aufbau des Granulationsgewebes bei chronischen Entzündungen liegen vor von Marchand, Hamerl, v. Büngner, Graser, Roloff, Muskatello, Cornil, Ranvier, Verfasser; von diesen Autoren ist auch auf die bedeutende Lokomotionsfähigkeit und die phagocytären Eigenschaften der entzündlich proliferierten serösen Deckzellen hingewiesen worden. Bei spezifischen, insbesondere tuberkulösen Entzündungen der serösen Häute sah ich massenhafte Neubildungsvorgänge an den Deckzellen, die sich zu kleinen und grossen epitheloiden Zellen und Riesenzellen entwickelten, vor allem auch am Aufbau der Tuberkelknötchen beteiligten (Orth, Baumgarten).

Bezüglich der Beteiligung gewucherter Serosazellen an der Bindegewebsneubildung sagt Birch-Hirschfeld, dass die Endothelien mit dem Bindegewebe aufs innigste verbunden seien, dass daher die Neubildungen der Endothelien eine Teilerscheinung der Bindegewebsneubildung sei; namentlich sei das Endothel beteiligt bei den Verdickungen der serösen Häute. Graser und Roloff haben durch sorgfältige, zum grossen Teil experimentelle Studien dargelegt, dass bei den Verwachsungen seröser Flächen die Deckzellen sich in richtige Bindegewebszellen umwandeln; Roloff fand, dass die Deckzellen zu einem grosszelligen Granulationsgewebe wuchern, welches in echtes Bindegewebe übergeführt wird; andererseits entstanden aus neugebildeten Fibroblasten an der Oberfläche wieder seröse Deckzellen.

Verfasser beobachtete Umbildungen kubischen Peritonealendothels zu

platten Bekleidungszellen neugebildeter Adhäsionsstränge, ferner bedeutende Wucherungen peritonealen Endothels zu polymorphen grossen Granulationszellen, und Zusammenfügung der gewucherten Zellen zu einem netzartigen jungen Gewebe, in dessen Maschen es zur Gefässbildung kam; sternförmig verästelte Zellgebilde und richtige Spindelzellen entstanden ohne Zweifel aus Abkömmlingen der Deckzellen. Schliesslich machte ich auf die Beteiligung der Deckzellen an der Bindegewebsneubildung aufmerksam.

Cornil und Chaput haben bei experimenteller Vereinigung seröser Oberflächen, bei künstlich auf verschiedenem Weg erzeugten Entzündungen der serösen Häute und bei Organisation einfacher Blutungen etc. aus den geschwellten, sich loslösenden und karyomitotisch sich teilenden Deckzellen ein lockeres Bindegewebsnetz sich bilden sehen, indem die Deckzellen zu grossen, Fortsätze aufweisenden Elementen sich umwandelten. Ähnliche Angaben machte Ranvier. Paltauf bemerkt, dass in den Neubildungsvorgängen der Endothelien, bei aller, oft frappanter Epithelähnlichkeit der wuchernden Endothelzellen die Fähigkeit derselben hervortrete, Interzellularsubstanz zu bilden — ganz besonders an den serösen Häuten. Lubarsch schliesst sich den Ansichten über die Beteiligung der Serosazellen an der Bindegewebsneubildung an. Neuerdings hat Marchand in jeder Hinsicht beweisende Resultate für die fibrilläre Umwandlung von serösen Deckzellen erzielt: die unter mitotischer Teilung wuchernden Deckzellen wandelten sich (bei Fremdkörpereinbringung in die Bauchhöhle) in grosse, unregelmässig sternförmige Gebilde um, indem sich ihr Körper in ein Gewirr feinster Fasern auflöste, und die zarten Fibrillen sich zu breiteren, parallelstreifigen, verästelten Fortsätzen vereinigten. Weiterhin entstanden aus den Deckzellen grosse flache verästelte Gebilde mit fibrillärem Protoplasma, sie bildeten fibrilläres Gewebe, ein Teil derselben bildete wieder Deckplatten. Ribbert und Neumann haben vorwiegend mit Hinblick auf die erwähnten entwickelungsgeschichtlichen Daten theoretische Bedenken dagegen geäussert; Hinsberg hat experimentell versucht, eine genetische Beziehung des Serosaendothels zum Bindegewebe bei Entzündungen zu bestreiten — ohne überzeugend zu wirken, wie Verfasser auseinandergesetzt hat. Ziegler, v. Büngner und Büttner sprachen sich in ähnlichem Sinne, wie die eben genannten Gegner der bindegewebigen Metamorphose der serösen Deckzellen aus.

Über die Veränderungen der Endothelien der Blut- und Lymphgefässe (sowie der Lymphdrüsen) bei akuten und chronischen Entzündungszuständen will ich nur kurze Bemerkungen machen, die darauf gerichtet sein sollen, die weitgehende Analogie hervorzuheben, die unter den gedachten Verhältnissen gegenüber dem Serosa-Endothel besteht.

Bei akuten Entzündungen schwellen die Endothelien der Blut- und Lymphgefässe an (Birch-Hirschfeld, Ribbert, Verfasser), geben dabei ihre platte Form vielfach auf und wandeln sich in protoplasmatische, mit bläschenförmigen Kernen versehene Zellen um (Verfasser), so dass sie auf Querschnitten fast epithelartig vorspringen (Orth, Verfasser); vielfach findet man die Endothelien abgestossen (Birch-Hirschfeld, Verfasser). Starke Schwellung, Kernvermehrung und Desquamation beobachtete Nauwerck am Blutkapillarendothel bei akuter Nephritis. Bei chronischen irritativen Zuständen

treten reichliche produktive Vorgänge unter Mitosenbildung in die Erscheinung (Nikiforoff, v. Büngner, Graser, Ribbert, Coën, Verfasser), durch welche grosskernige, lokomotionsfähige und phagocytäre Granulationszellen geliefert werden. Bei länger dauernden Entzündungen sah ich derart reichliche Wucherungen polymorpher epitheloider Zellen aus dem Endothel von Saftspalten und Lymphgefässen hervorgehen, dass Bilder entstanden, welche an gewisse alsbald zu beschreibende Endotheliome erinnerten, oder sogar karzinomähnliches Aussehen darboten (Orth, Verfasser). An die massenhafte Produktion der Endothelien schliesst sich allmählig eine Neigung zur Bildung neuen Gewebes, und zwar Bindegewebes an; die Endothelien wandeln sich in Spindelzellen, richtige Fibroblasten um und tragen zu der in chronisch entzündeten Geweben häufig zu konstatierenden Verdickung der Blut- und Lymphbahnen bei. Für die Heilung von Gefässwunden hat Zahn, für die gewöhnliche Endarteriitis Orth die Wucherung und bindegewebige Umwandlung der Endothelien betont; dabei wird aus den obersten Zellen der gewucherten Masse wieder ein abschliessendes Endothel erzeugt. Verfasser sah solche Wucherungen mit bindegewebiger Metamorphose auch an so feinen Blutgefässen, die ausser der Endothelschicht gar keine Bindegewebslagen in der Intima besassen, wodurch der endotheliale Ursprung des neu gebildeten Bindegewebes sicher bewiesen ist. Ribbert und Freudweiler beobachteten nach Jodinjektionen in Arterien und Venen, die sie wenige Minuten aus der Zirkulation ausschalteten, Wucherungen der Endothelien und später hochgradige Intimaverdickungen, wobei vor allem die Endothelzellen zu der Neubildung von Bindegewebe beitrugen (s. a. Kundrat, Waldeyer, Durante). Für die luetische Endarteritis haben Heubner und Baumgarten die Beteiligung der Endothelien an der zelligen Neubildung (epitheloide Zellen und Riesenzellen) eingehend erörtert, und für die Tuberkulose der Innenwände der Blutgefässe haben Cornil, Kiener, Arnold, Mügge, Baumgarten Beobachtungen über die Anteilnahme der Endothelzellen an den spezifischen Wucherungsprodukten mitgeteilt (s. a. Orth, Ziegler, Birch-Hirschfeld). Verfasser sah bei tuberkulösen Meerschweinchen Intimatuberkel, deren epitheloide Zellen bei der Feinheit der beobachteten Gefässe nur von den Endothelien abstammen konnten. Marchand leitet im Gegensatz zu diesen Anschauungen die „bindegewebigen Verdickungen der Blutgefässwände bei Arteriosklerose und verwandten Prozessen“ nicht von den endothelialen, sondern von den bindegewebigen Teilen der Gefässwand ab. An Lymphgefässen sind bei spezifischen Entzündungen die Vorgänge ganz konform den Prozessen an den Blutgefässen: Bildung von epitheloiden Zellen und Riesenzellen (Orth) aus Endothelien, Umwandlung zu Spindelzellen und Entwickelung von fibrillärem Bindegewebe aus endothelialen Elementen mit konsekutiver Verdickung und Verengerung und Obliteration der Lymphwege. Letzteres sah ich einmal besonders schön bei ausgebreiteter syphilitischer Lymphangitis.

Bei der Thrombusorganisation haben fast alle Autoren (Waldeyer, Baumgarten, Thoma und Heuking, Beneke, Raab, Durante), die sich mit diesem Thema beschäftigten, die hervorragende Rolle der Endothelzellen betont. Cornil sah bei Organisation von Ligaturthromben an Arterien und Venen die Endothelien sich loslösen, Fortsätze bilden, und zu einem anastomosierenden, bindegewebigen Netz zusammentreten. Thoma und der Ver-

fasser sahen endotheliale Umkleidung des Thrombus, welche von dem präexistierenden Endothel sich entwickelte; von dieser Umkleidung zweigten sich endotheliale Wucherungen in die Tiefe ab, aus welcher Kapillaren und substituierendes Bindegewebe hervorgingen. Von dem gewucherten Intimaendothel sah ich häufig förmliche Züge fibroplastischer Zellen in die Thrombusmasse einstrahlen, welche faserige Interzellularsubstanz bildeten und substituierendes Bindegewebe lieferten.

Ganz ähnlich wie die Endothelien der Lymphgefässe verhalten sich die auskleidenden Zellen der vielgestaltigen Lymphräume und der feinen interfaszikulären Spalten des Bindegewebes: Marchand hat erst kürzlich darüber referiert, dass diese platten Zellen sich bei chronisch entzündlichen Prozessen in verästelte, feinfibrilläre Elemente umwandeln und später streifiges und homogenes Bindegewebe liefern. Andererseits hat dieser Autor betont, dass bei Entzündungsprozessen die platten Auskleidungszellen grösserer Spalträume in völlig epitheliale Zellen übergehen und drüsenähnliche Formationen bilden, ähnlich wie Serosadeckzellen. Von den Auskleidungszellen solcher grösserer Spalträume des Bindegewebes lässt es Marchand allerdings unentschieden, ob sie auch Bindegewebe zu bilden im stande sind.

Was die Lymphdrüsen betrifft, so ist die hervorragende Anteilnahme ihrer Endothelien sowohl bei akuten Entzündungen (Schwellung, Desquamation, karyomitotische Proliferation), als auch bei den verschiedenen Formen der chronisch hyperplastischen Lymphadenitis (massenhafte Wucherung, Umwandelung in Fibroblasten und Bildung von Bindegewebe) so allgemein bekannt (siehe die neueren Lehrbücher), dass ich mich mit diesem blossen Hinweis begnügen kann. Auch bei den tuberkulösen bezw. skrofulösen und luetischen Prozessen spielen die Endothelien der Lymphdrüsen eine Hauptrolle, besonders bei jenen chronischen tuberkulösen Hyperplasieen, bei denen das oft massenhafte Auftreten von Schichtungskugeln allein geeignet ist, die Bedeutung der Endothelien für die Entwickelung des grosszelligen Granulationsgewebes genügend zu illustrieren.

Für die bei spezifischen Entzündungen auftretenden sogenannten epitheloiden Zellen und Riesenzellen gilt nach meinen Erfahrungen der Satz, dass sie ganz vorwiegend aus endothelialen Elementen (aus serösen Deckzellen in gleicher Weise, wie aus den endothelialen Elementen des Blut- und Lymphgefässsystems) hervorgehen; unter Anderem spricht dafür auch die Thatsache, dass diese Zellformen bei den entsprechenden Entzündungen besonders reichlich und typisch ausgebildet in jenen Organen anzutreffen sind, welche sich durch ihren Überfluss an Endothelien auszeichnen: Haut, seröse Membranen, Lymphdrüsen, Meningen. Marchand, Hamerl, v. Büngner traten für die Entwickelung von Riesenzellen aus Peritonealendothelien; Ewetzky, Kiener, Herrenkohl, Baumgarten für ihre Entstehung aus dem Endothel der Blutgefässe (bei der Tuberkulose), Manasse und Brosch aus Lymphgefässendothelien, Ribbert, Lubimoff aus den endothelialen Elementen des Lymphdrüsengewebes ein. Verfasser hat ebenfalls aus Peritonealendothelien, aus Lymph- und Blutgefäss- und aus Lymphdrüsenendothelien Riesenzellen hervorgehen sehen.

Wir halten also daran fest, das bei akuten und chronischen

Entzündungszuständen sowohl die Deckzellen der serösen Membranen, als die Blut- und Lymphgefässendothelien nicht nur lebhafte progressive Metamorphosen eingehen, sondern dass sie sich auch an der Bildung des Granulationsgewebes und des aus diesem hervorgehenden neuen Bindegewebes beteiligen, und wir haben erkannt, dass unter den gedachten pathologischen Verhältnissen sowohl die serösen Deckzellen als die Lymph- und Blutgefässendothelien sich in jeder Beziehung analog verhalten. Zu ähnlichen Resultaten ist auch Volkmann gekommen. Es war gerade für die Beurteilung der aus den Endothelien hervorgehenden Geschwülste sehr wichtig, Rückblicke zu thun auf die entzündlichen Veränderungen der endothelialen Zellen: wir sehen, dass durch entzündliche Proliferation von Endothelzellen kleine und grössere Granulationszellen und epithelähnliche, polymorphe, protoplasmareiche, mit bläschenförmigen Kernen ausgestattete, vollsaftige Zellelemente entstehen können; wir sehen ferner, dass vielkernige Protoplasmamassen, Riesenzellen, mit Vorliebe sich gerade aus Endothelien entwickeln und wir können in letzterer Beziehung die Endothelzellen infolge der flachen Ausbreitung ihres protoplasmatischen Körpers geradezu als prädisponiert ansehen zu mangelhafter Abschnürung des Zellleibes nach erfolgter Kernteilung oder zur innigeren Verschweissung mit gleichartigen Gebilden. Andererseits aber erkennen wir, dass aus Endothelzellen Bindegewebszellen werden können. Allen diesen Zellformen werden wir in der Reihe der Endotheliome wieder begegnen und gewisse grosszellige, Riesenzellen enthaltende, alveolär gebaute, sarkomähnliche Gewächse als endotheliale Tumoren anerkennen müssen, andererseits Endotheliome vorfinden, die in ihrem Aussehen an die Fibrosarkome oder an zellreiche Fibrome erinnern. Paltauf u. A. — ich pflichte hier völlig bei — machen ausdrücklich darauf aufmerksam, dass in solchen Endotheliomen die endothelialen Elemente Übergänge in das angrenzende Bindegewebe zeigen, dass sie sich zu spindligen, Fortsätze tragenden Zellen ausbilden, Interzellularsubstanz produzieren und an der Entwickelung des Stromas teilnehmen.

Wir können die Analogie zwischen entzündlichen und geschwulstmässigen Wucherungen der Endothelien noch weiter verfolgen, wenn wir uns erinnern, dass im Verlauf von produktiven

Entzündungen und organisatorischen Prozessen die Deckzellen der serösen Häute sozusagen wieder zu ihrer Coelomnatur zurückkehren, d. h. sich in kubische oder cylindrische Zellformen umwandeln können. Solche Metamorphosen kommen aber in völlig gleicher Weise auch am Lymph- und Blutgefässendothel vor.

In neu gebildetem Bindegewebe, bei Verdickungen der Serosa, in Adhäsionssträngen etc. werden etwa vorhandene Spalten und Hohlräume häufig von verlagerten Deckzellen der serösen Häute mit durchaus epithelähnlichen Belägen aus kubischen oder kurzcylindrischen Zellformen versehen (Bildung kleiner, neuer, „seröser Höhlen"). Besonders reichlich sah ich solche Vorkommnisse im Verlauf der Organisationsvorgänge einer chronischen Perikarditis; ferner in der fibrösen Kapsel eines gewaltigen kongenitalen Mesenterialtumors; endlich als Begleiterscheinung einer multiplen Geschwulstentwickelung auf dem Peritoneum. In letzterem Falle, in welchem sich in allen, zwischen den massenhaften Geschwulstknoten gebildeten Nischen, Spalten und Recessus der serösen Oberfläche das Peritonealendothel in kubische Elemente verwandelte, welche alle diese verschiedenen Räume mit einer einfachen epithelähnlichen Zelllage bekleidete, entstanden durch eigentümliche Faltungs- und Verwachsungsprozesse des serösen Endothels unzählige kleine und grössere Cysten mit klarem, kolloidem Inhalt, Cysten, die eine aus dem Peritonealendothel hervorgegangene Auskleidung mit kubischen oder platten Zellen aufwiesen. Aus abgeschnürten und verlagerten serösen Deckzellen werden häufig durch deren Weiterentwickelung förmliche drüsenähnliche Bildungen: Spalten, Tubuli, unregelmässig buchtige Gänge, verzweigte Hohlräume mit kubischen, cylindrischen, epithelähnlichen Belägen an der Innenfläche.

Solche drüsenähnliche Gebilde und kleine Cysten haben Ribbert und Renggli im Bereich entzündlicher Kapselverdickungen der Milz, R. Meyer im Bereich der sogenannten Sehnenflecke des Herzens gesehen. Auch Paltauf erwähnt Analoges. Ribbert erkennt in den genannten Metamorphosen der serösen Deckzellen ein Zurückgehen derselben zu Formen, „die sie entwickelungsgeschichtlich einmal besessen haben", und damit eine „erwünschte Unterstützung für die Annahme einer epithelialen Abkunft der Endothelien".

Demgegenüber ist es sehr bemerkenswert, dass auch am Lymph- und Blutgefässendothel Umwandlungen der platten Elemente in kubische und

cylindrische vorkommen. Solche epithelähnliche Metamorphosen des Lymphgefässendothels fanden Baumgarten und Baginsky bei Dysenterie, Enteritis und den verschiedensten Darmkrankheiten; sie erblicken darin eine Rückkehr zum fötalen Zustand. L. Pick hat in grösseren Gefässen die Endothelien in epithelartiger Umwandlung angetroffen; Ribbert fand bei entzündlicher Hyperämie der Milz die venösen Milzkapillaren mit fast cylindrischen Zellen ausgekleidet, sodass Ähnlichkeit mit Drüsenschläuchen bestand, was auch Verfasser vielfach beobachtete. Kapillaren mit kubischen Endothelien sah ich bei der Thrombusorganisation aus wuchernden Abkömmlingen der Endothelien des thrombosierten Gefässes hervorgehen, die in den Thrombus eingewachsen waren. Ferner hat Ribbert in Lymphgefässen und in den Randsinus der Lymphdrüsen Wucherung und kubische Anschwellung der Endothelzellen gesehen. Ähnliches erwähnt Orth.

Man wird aus diesen vielen Beispielen so recht deutlich die Zwitternatur des Endothels erkennen, das auf der einen Seite als Bildner von Bindesubstanz erscheint, auf der anderen Seite weitgehender epithelähnlicher Metamorphose fähig ist. Man wird aber auch aus der eben gegebenen Schilderung der letzteren Metamorphosen zur Anerkennung der Thatsache gelangt sein, dass ein Unterschied zwischen dem Endothel der serösen Häute und der Blut- und Lymphgefässe auch in dieser Richtung nicht besteht.

Wir haben also gesehen, dass die sämtlichen Endothelien (einschliesslich der serösen), wenn sie auch genetisch nicht gleichwertig sind, „dies Schicksal aber mit dem Epithel teilen“ (Ribbert), eine morphologisch und funktionell gut charakterisierte Zellart darstellen; und wir haben erkannt, dass sie als besonders modifizierte Bindegewebszellen aufzufassen sind, als eine infolge ihrer Lage am Ufer plasmatischer Ströme in eigentümlicher Weise gegenüber den übrigen Elementen der Bindesubstanz ausdifferenzierte Zellgattung. Es ist also an sich etwas durchaus Berechtigtes, wenn man den von dieser besonderen Zellart gebildeten Geschwülsten einen Sonderplatz im onkologischen System bewilligt. Es hat auch nach dem bisher über die Endothelien Gesagten durchaus nichts Befremdendes, dass die endothelialen Tumoren bald wie Fibrome, bald sarkomähnlich erscheinen, bald von drüsigem bezw. karzinomatösem Aussehen sind, also an die Bilder echt epithelialer Gewächse erinnern; tritt ja doch die grösste Variabilität auch bei der Entzündung hervor, wo, wie gezeigt wurde, bald eine epithelähnliche Metamorphose, bald eine fibroplastische Umwandlung an den Endo-

thelien zu bemerken ist. Wenn hiernach die Differentialdiagnose der Endotheliome sowohl nach der Seite der gewöhnlichen Sarkome als der Karzinome hin gelegentlich grosse Schwierigkeiten bereiten kann, so dürfen doch andererseits diese Schwierigkeiten nicht abhalten, den bisherigen, bei der systematischen Einteilung der Geschwülste beobachteten Principien treu zu bleiben, und ist besonders für die in Rede stehenden Neoplasmen in jedem einzelnen Falle mit Berücksichtigung morphologischer, histogenetischer und biologischer Momente zu versuchen, die endotheliale Natur derselben festzustellen.

Das kann freilich in manchen Fällen sehr schwierig sein. Jedoch — so formenreich auch die Gruppe der Endotheliome ist, so sehr treten auch andererseits gewisse typische, vielen Formen gemeinsame Momente hervor, die im folgenden noch besonders hervorgehoben werden sollen. In der Reihe dieser histologischen Eigentümlichkeiten der Endotheliome ist nicht zum Geringsten das Auftreten von schleimigen, hyalinen und amyloiden (Lubarsch) Degenerationen, sowie von Glykogen (v. Driessen) bemerkenswert; wir erkennen darin eine durch die geschwulstmässige Entartung des Endotheliums hervorgerufene Störung des Säftestromes bezw. eine Alteration der chemischen Zusammensetzung der Gewebssäfte und dürfen uns hieraus Rückschlüsse auf die in fehlerhafte Richtung geratene, sekretorische Funktion der Endothelien erlauben: bei einer Geschwulstbildung, die vorwiegend die Blut- und Lymphbahnen befällt, muss ja der von den Blutgefässen nach den Lymphgefässen hin gerichtete Ernährungsstrom sowohl in seinen Wegen, als in seiner Zusammensetzung bedenkliche Modifikationen bezw. Störungen erleben: die Folge davon ist die Ablagerung verschiedenartigster Produkte des gestörten Stoffwechsels und Säfteaustausches. Das tritt in keiner anderen Geschwulstgruppe so prägnant in die Erscheinung, als gerade bei den Endotheliomen, und ich möchte auch hierin eine Bestätigung der vorhin kurz erwähnten Anschauungen von der physiologischen Bedeutung der Endothelien erkennen.

Ausser durch die verschiedenartigsten Degenerationen sind die Endotheliome ausgezeichnet durch das Auftreten von zellulären Schichtungsgebilden — wieder eine Eigentüm-

lichkeit, die sich aus der besonderen anatomisch-histologischen Form der endothelialen Zellelemente erklärt: wir haben es mit platten, oft schleierartig dünnen, häutchenartigen Zellgebilden zu thun, die schon von Hause aus die Aufgabe und Fähigkeit besitzen, sich allen Wandungen von Spalten und Hohlräumen innig anzuschmiegen. Von einem solchen Zellmaterial ist es leicht zu denken, wie es sich bei etwaiger Raumbeschränkung in parallelen oder konzentrischen Schichtungen aufeinander häuft und mit den umfangreichen Berührungsflächen zu solideren Körpern zusammenpackt. Wenn bezüglich dieser Schichtungskugeln auch eine Ähnlichkeit mit den später zu beschreibenden, vom Pflasterepithel ausgehenden Karzinomen besteht, so muss man sich erinnern, dass die endothelialen Schichtungen keine Hornsubstanz produzieren, bezw. dass die in die Schichtung eingehenden Zellen weder eine charakteristische Keratohyalinkörnung, noch Protoplasmafaserung, noch die typischen Riffeln und Stacheln (Interzellularbrücken) der echten ektodermalen Plattenepithelien besitzen.

Weisen wir noch zuletzt darauf hin, dass auch im klinischen Verhalten die Endotheliome, besonders die reinen, typischen Formen besondere Verhältnisse darbieten, indem sich bei ihnen ein gewöhnlich langsames Wachstum mit einer sehr beschränkten Metastasierungsfähigkeit, dagegen ausgesprochener Neigung zu lokaler Recidivbildung verbindet, so haben wir, denke ich, nunmehr Gründe genug angeführt, welche die selbständige Stellung der endothelialen Geschwülste im System berechtigt erscheinen lassen und ihr dieselbe wohl dauernd begründen und befestigen werden.

Die Vielgestaltigkeit der Endotheliomgruppe, die zum grossen Teil in der Variabilität der endothelialen Geschwulstzelle und deren Fähigkeit zu weitgehender Metamorphose sowohl nach dem epithelialen, als nach dem bindegewebigen Typus hin begründet liegt, zum Teil sich aber aus Verschiedenheiten erklärt, welche der jeweilige Mutterboden der Endotheliome bedingt, diese Vielgestaltigkeit war die Ursache zu einer höchst mannigfaltigen Deutung und Namengebung. In der That hat keine Geschwulstform so viele Titulaturen aufzuweisen, wie die Endotheliome: Epitheliom (der

serösen Häute) (Robin), Endothelkrebs (Schulz), Sarcoma endotheliale (durae) (v. Rindfleisch), Endothelsarkom (Fischer, Cramer), Bindegewebskrebs (Neumann), Tumeurs fibroplastiques ou sarcomateuses (Lebert), Carcinoma sarcomatosum (Sattler), Alveolärsarkom (Billroth), Sarcoma plexiforme (v. Ewetzky), Angiosarkom (Waldeyer, Kolaczek, v. Hippel), Lymphangitis carcinomatosa (Schottelius), Lymphgefässcancroid, Carcinoma (cerebri) simplex, Hirnkrebs, Fungus (durae matris), Cancroid (der Pia, des Gehirns) (Arndt, R. Maier), Epithelialcarcinom (der Dura) (v. Rustizky), Papilloma (piae matris) (v. Rindfleisch) — das sind alles Namen für Geschwülste endothelialen Ursprungs, und ich versichere, dass sich diese Namen mindestens auf das Doppelte vermehren liessen, wenn ich die Taufscheine jener besonderen Varietäten der Endotheliome alle beibringen wollte, die wir später als Peritheliome, Cylindrome, Cholesteatome und Psammome kennen lernen werden.

Die Geschichte unserer Geschwulstgruppe ist denn auch ausserordentlich interessant: während die Endotheliome früher teils als Sarkome, teils als Krebse angesehen wurden, stellte zuerst v. Recklinghausen, dann aber vor allem Köster die Ansicht auf, dass die Endothelien der Saftbahnen bezw. der Lymphgefässe das proliferierende und die Geschwulst charakterisierende Element seien. Köster hatte freilich, trotz dieser Histogenese, die Neubildung für ein echtes Karzinom gehalten, seine Entdeckung verallgemeinert und alle Krebse auf eine Wucherung des Lymphgefässendotheliums zurückgeführt. Der überzeugenden Darstellung Kösters waren Viele gefolgt, und selbst gegen den mächtigen Ansturm der Thiersch-Waldeyerschen Lehre von der epithelialen Entstehung der echten Karzinome hielt die Köstersche Ansicht lange stand. Schien ja durch sie die alte Lehre Virchows aufs neue gestützt, dass das Bindegewebe die Matrix der Karzinome darstelle, mit der sehr plausiblen Erweiterung und Ergänzung, dass es die endothelialen Elemente des Bindegewebes vor allem seien, aus welchen die Krebse hervorgingen. Die Entdeckung Kösters, dass krebsähnliche Gewächse durch Wucherung von Endothelien sich ent-

wickeln können, fand von allen Seiten Zustimmung, nur mit der Deutung der Neubildungen als Krebse konnte man sich nicht einverstanden erklären. Man erkannte, dass man zwischen dem echten epithelialen Karzinom und den häufig sehr krebsähnlichen endothelialen Geschwülsten unterscheiden, und letztere den Geschwülsten der Bindesubstanzreihe beirechnen müsse. So war die Thiersch-Waldeyersche Lehre Siegerin geblieben. Golgi erfand 1869 für die endothelialen Tumoren den Namen Endotheliom, der fast allgemein acceptiert wurde und der, am wenigsten präjudizierend, zunächst ganz allgemein das Muttergewebe für unsere Geschwülste bezeichnete (Volkmann).

Waldeyer, der für eine besondere Gruppe der Endotheliome, die durch die Anordnung der Geschwulstzellen um Blutgefässe ausgezeichnet sind, den Namen plexiformes Angiosarkom vorschlug, wurde damit vielfach missverstanden, d. h. man dehnte, durchaus nicht in Waldeyers Sinne, die Bezeichnung Angiosarkom auf die Endotheliome im allgemeinen aus; Kolaczek z. B. bezeichnete als Angiosarkome alle von den endothelialen Elementen der Blut- und Lymphgefässe ausgehenden, geschwulstmässigen, zellreichen Neubildungen; die Angiosarkome zerfielen nach dieser Einteilung weiterhin in zwei grosse Gruppen, in die Hämangiosarkome und in die Lymphangiosarkome, je nachdem das Blut- oder Lymphgefässsystem den Ausgangspunkt darstellte.

Durch die Aufstellung des Angiosarkoms ist dem Golgischen Endotheliom vielfach Konkurrenz erwachsen und man hat versucht, die Bezeichnung Endotheliom gänzlich zu verdrängen.

v. Hippel z. B. fordert, den Begriff des Endothelioms ganz fallen zu lassen und nur zwischen Hämangiosarkomen (ausgehend von den Adventitialzellen der Blutgefässe) und zwischen Lymphangiosarkomen (ausgehend von den Endothelien der Saftbahnen) zu unterscheiden. Lubarsch trennt zwischen den eigentlichen Endotheliomen als den nicht nachweisbar sarkomatösen Formen, ferner zwischen den Lymphangiosarkomen und drittens den Hämangiosarkomen; letztere zerfallen in eine intra- und in eine perivaskuläre Abart. Auch diese Einteilung möchte ich nicht empfehlen. Ziegler unterscheidet ausser den Endotheliomen der Blut- und Lymphgefässe noch die eigentlichen Angiosarkome als Blutgefässgeschwülste *κατ' ἐξοχήν*.

Hansemann hat für die Nomenklatur der Geschwülste vorgeschlagen, das histogenetische Prinzip in den Hintergrund zu stellen und nach rein morpho-

logischen Kriterien zu verfahren. Er verwirft die Bezeichnung Endotheliom völlig und schlägt folgende Einteilung der Endotheliomgruppe vor, von der er glaubt, dass sie nicht nur dem praktischen Bedürfniss Rechnung trage, sondern auch die Struktur und die Histogenese dieser Geschwülste zum Ausdruck bringe: 1. Carcinoma (endotheliale), 2. Sarcoma (endotheliale), 3. Carcinosarcoma (endotheliale), 4. Adenoma (endotheliale), 5. endotheliale Tumoren mit spezifischer Entwickelung des Stromas: Cylindroma, Myxoma, Chondroma, Skirrhus, Mischformen; bei eventuell sicher festzustellender Histogenese ist allen Hauptnamen der Zusatz „endotheliale" zu bewilligen. Diesem sehr radikalen Vorschlag Hansemanns kann man nicht beistimmen; Lubarsch und der Verfasser haben auf die Verwirrung aufmerksam gemacht, die durch eine solche Änderung der ganzen Nomenklatur notwendig herbeigeführt werden müsse, und Volkmann hat Recht, wenn er diese Änderung für keinen Fortschritt erklärt und bemerkt, dass Namen wie Carcinoma endotheliale, Adenoma endotheliale eine Contradictio in adjecto enthielten.

Klein hat in einer kurzen Schrift über „Epithel, Endothel und Carcinom" bemerkt, dass Endotheliom, Karzinom und Alveolärsarkom engverwandte Formen seien und dass er es für unthunlich halte, einen prinzipiellen Gegensatz zwischen Endotheliom und Karzinom zu machen In diesem Vorschlag sieht Volkmann mit Recht einen Rückschritt für die Entwickelung der Geschwulstlehre.

Verfasser möchte diesen Bestrebungen gegenüber strenge an dem Namen Endotheliom festhalten. Bis heute ist keine passendere Bezeichnung angegeben worden. Die Endotheliome ohne weiteres alle als Sarkome (Angiosarkome) zu bezeichnen, ist nicht statthaft, umsoweniger, als es nicht nur sarkomähnliche, sondern typisch krebsartige Endotheliome giebt, für welche die Bezeichnung Sarkom absolut nicht passt. Wir haben in der Einleitung zu diesem Kapitel darzuthun versucht, dass die Endothelien eine ganz eigenartige Zellart darstellen, die sowohl gegenüber den Bindegewebszellen, als gegenüber den Epithelien gut zu charakterisieren ist und wir halten es daher für durchaus geboten, auch die Geschwülste, die von dieser besonderen Zellart ausgehen, besonders zu benennen und dadurch von den anderen grossen Geschwulstgruppen abzutrennen. Der Name Endotheliom ist daher nicht nur im allgemeinen sehr passend, sondern er hat auch seine innere Berechtigung. Wir werden ihn in der Folge ausschliesslich anwenden, gleichviel, ob eine zu beobachtende endotheliale Geschwulst in ihrem Habitus sich den Krebsen oder Adenomen, den Fibromen oder den Sarkomen nähert; solche Annäherungen können in der Diagnose durch geeignete Epitheta angedeutet werden, z. B. Endo-

theiloma alveolare, tubulare, plexiforme, fasciculare, diffusum, proliferans etc.; davon wird noch später eingehender die Rede sein. Gegen die Bezeichnung Angiosarkom haben sich Klebs, Ackermann, Marchand, Eckardt, v. Velits, Dembrowski, v. Rosthorn, Paltauf, Hildebrand und viele Andere ausgesprochen.

Die Endotheliome lassen sich je nach ihrem Ausgang von Blut- oder Lymphgefässendothelien in Hämangioendotheliome und Lymphangioendotheliome einteilen. Die Gruppe der Hämangioendotheliome besitzt noch eine besondere Unterart, die nach unseren bisherigen Kenntnissen den Lymphangioendotheliomen fehlt — nämlich das Peritheliom, eine Geschwulst, die von gewissen, besonders charakterisierten und den Endothelien anatomisch und funktionell wahrscheinlich gleichwertigen Belegzellen ausgeht, welche die Aussenseite der Blutgefässe einnehmen. Die Peritheliome hat man auch perivaskuläre Hämangioendotheliome — im Gegensatz zu den intravaskulären, eigentlichen Hämangioendotheliomen — genannt, ein Name, der sich nicht empfiehlt.

Eine andere Einteilung gab Ackermann: er unterscheidet 1. Endothelioma intravasculare, von den Endothelien der Blutgefässe ausgehend; 2. Endothelioma lymphangiomatosum, welches vom Lymphgefässendothel sich entwickelt, und 3. Endothelioma interfasciculare für die Endotheliome der Saftspalten. Amann unterscheidet ein Endothelioma lymphaticum der Lymphgefässe, und nennt unter den Blutgefässendotheliomen das Peritheliom und das Endothelioma intravasculare.

Den Hämangioendotheliomen müsste man als dritte Hauptgruppe die Endotheliome der serösen Deckzellen (Coelomendotheliome) an die Seite geben, wenn sicher wäre, dass die fraglichen Geschwülste sich thatsächlich aus den Bekleidungszellen der serösen Oberflächen entwickelten; das ist aber vorläufig noch unentschieden.

Die vorhin berührte Vielgestaltigkeit der Endotheliome bringt es mit sich, dass weder für das grob anatomische Aussehen dieser Geschwülste, noch für deren feineren Bau irgend welche allgemein gültige Normen fixiert werden können. Wir treffen unter den endothelialen Tumoren solide und cystische, enorm blutgefässreiche und

blutarme, derbe und medulläre, fibroide und zerfliessend gallertige Gewächse, wir treffen auf umschriebene Knoten oder auf fungöse, tuberöse, knollige Neubildungen, auf diffuse, infiltrierende Geschwülste und auf scharf begrenzte, sogar abgekapselte Neoplasmen. Ebenso ist das klinische Verhalten nicht durchaus gleichmässig. Für den grösseren Teil der endothelialen Geschwülste besteht allerdings der schon vorhin berührte Ruf einer relativ gutartigen Neubildung zu Recht, insoferne als Generalisationen des Geschwulstprozesses selten sind, höchstens hartnäckige, lokale Recidive eine gewisse Zähigkeit der Einnistung des degenerativen Wachstums andeuten. Ich habe z. B. ein nach 11 Jahren recidiviertes typisches Endotheliom der Bauchdecken beobachtet. Auch in Bezug auf die Zerfallsvorgänge und den ulzerativen Aufbruch stehen die Endotheliome vielfach hinter den Sarkomen und Krebsen zurück. Bemerkenswert ist auch das relativ seltene Befallenwerden der regionären Lymphdrüsen, das Kolaczek besonders gegenüber den Krebsen betonte, die sehr frühzeitig in die Lymphdrüsen metastasieren. Jedoch bei aller Anerkennung dieser, für viele Endotheliome gewiss charakteristischen Momente, darf nicht übersehen werden, dass es rascher wachsende, destruierende und metastasierende Endotheliome giebt, die in dieser Beziehung kaum hinter einer anderen malignen Geschwulst zurückstehen. Klebs, Most, Tommasi, Klien, Rindfleisch-Harris, Lenz, Zahn, Bostroem u. A. haben metastasierende Endotheliome beschrieben (s. a. unter „Endothelkrebs der serösen Häute"). Bemerkenswert ist auch, dass gewisse Endotheliome Jahre lang relativ gutartig verlauefn, zum mindesten nur lokale Destruktionen verursachen, dann aber ein plötzlich rascheres Wachstum eingehen, sich in die Umgebung weiter verbreiten und metastasieren.

Hinsberg hat neuerdings für die Endotheliome der Gesichtshaut in klinischer Hinsicht keine wesentlich unterscheidenden Merkmale gegenüber dem Karzinom dieser Gegend konstatieren können. Klebs hat bezüglich des Sitzes der Endotheliome im Gesicht die interessante Bemerkung gemacht, dass man diese Geschwülste vor allem da findet, an denen der Knochen von der Haut überzogen ist, während die Krebse bekanntermassen an den Uebergangsstellen der Haut in die Schleimhäute sich entwickeln.

Um eine annähernde Vorstellung von dem bunten histologischen Bild zu geben, das uns der Bau der Endotheliome zu entwirren

heisst, müssen wir einzelne Typen aus der ganzen Gruppe herausgreifen und dabei nicht vergessen die gemeinsamen Momente im Auge zu behalten, die in dem Wechsel der Form uns doch die Einheit des Wesens erkennen lassen. Wir wollen dabei aber auch eingedenk sein, dass die zu beschreibenden Typen nicht immer in reiner Ausbildung zur Beobachtung kommen, sondern, dass Übergänge der einzelnen Formen ineinander und die mannigfachsten gegenseitigen Kombinationen beobachtet werden.

Wir wollen zuerst die Lymphangioendotheliome, dann die Hämangioendotheliome besprechen.

B. Lymphangioendotheliome.

Wenn wir innerhalb dieser Gruppe von einer möglichst reinen Form ausgehen wollen, wie wir sie z. B. von der Haut sowohl als diffuses Infiltrat, wie als umschriebenen Knoten sich entwickeln sehen, so treffen wir auf Geschwülste, die histologisch dadurch ausgezeichnet sind, dass in einem verschieden reichlichen, fibrillären Grundgewebe untereinander vielfach verbundene, in Längs- und Querschnitten getroffene, solide, zellige Stränge erscheinen. Die besagten Zellstränge erinnern in ihrer ganzen Verteilung und Konfiguration derart an Lymphräume, dass man eine Injektion der lymphatischen Spalten und Gänge des Bindegewebes vor sich zu haben glaubt; wir finden demgemäss die bekannten sinusartigen Erweiterungen der Knotenpunkte des Netzes der Zellstränge, sowie die charakteristischen, konvex nach innen vorspringenden Bogenlinien, in welchen die Lymphgefässe sich bekanntlich nach aussen hin begrenzen. Die Elemente, welche die zelligen Züge zusammensetzen, sind flache, epitheloide Gebilde, welche zunächst nach Art von Endothelien den Wandungen der Räume, welche sie erfüllen, platt anliegen; die weiter nach innen gelegenen Zellen sind unregelmässig zusammengepresst und gar nicht selten geschichtet; auch konzentrische Schichtungen der platten Elemente um abgestorbene Zellen und Zellreste kommen vor. Da die Geschwulst nicht nur

gröbere Lymphräume, sondern vielfach auch feinere und feinste Saftspalten mit Zellen erfüllt aufweist, so haben die Zellstränge das verschiedenste Kaliber: teils erscheinen zellige Cylinder von beträchtlichem Umfang, teils zarteste Zellstreifen, die nur von zwei dicht aneinander gelagerten Schichten flacher Zellen gebildet werden; gelegentlich sieht man letztere Zellstreifen in eine Zellsprosse sich fortsetzen, die nur aus einzelnen, hintereinander gereihten, flachen Zellen zusammengesetzt ist, sodass man an die Sprossungsvorgänge bei der Neubildung von Lymphgefässen erinnert wird (s. u. Lymphangiom). Zwischen diesen beiden Extremen giebt es alle Übergänge, wie denn auch die voluminösen Cylinder mit den bescheideneren zelligen Strängen und diese wieder mit den feineren, streifigen Zellzügen in vielfacher, gegenseitiger Verbindung stehen. Sind vorwiegend feinere Zellstränge und Zellzüge in netzartiger Verbindung in der Geschwulst entwickelt, so spricht man wohl auch von einem Saftspaltenendotheliom, bei Anwesenheit grösserer Zellcylinder von einem Lymphgefässendotheliom, in der Annahme, dass im ersten Fall vorwiegend die Saftspaltenendothelien, im letzteren die Endothelien der grösseren Lymphräume das Geschwulstprodukt lieferten; die selbständigen, eigentlichen Lymphgefässe sind wohl ganz selten, wenn überhaupt, der Ausgang der Neubildung, wie auch Marchand hervorhebt. Zunächst ist nun gar kein Zweifel, dass das Geschwulstelement eine endotheliale Zelle ist, dafür spricht ihr ganzer Habitus; es kann auch gar nicht bestritten werden, dass die endothelialen Geschwulstzellen zu Körpern zusammengefasst sind, welche an die Bilder erinnern, die wir von der Verteilung der Saftbahnen, bezw. von der Form der Lymphgefässe allzeit gegenwärtig haben. Jedoch ist die Frage der Erörterung bedürftig, ob die Geschwulst aus vorher normalen Saftspalten- oder Lymphgefässendothelien hervorgegangen ist und wir lediglich eine Metamorphose praeexistierender Lymphwege vor uns haben, oder ob man sich andere Vorstellungen von dem Geschwulstprozess machen muss. Davon wird später ausführlich die Rede sein.

Saftspalten- und Lymphgefässendotheliom sind häufig kombiniert, d. h. selten findet man in einer der in Rede stehenden endothelialen Geschwülste ausschliesslich die Saftspalten von Geschwulst-

zellen erfüllt; meist sind auch grössere Lymphräume zugleich mit der Schauplatz der geschwulstmässigen Wucherung.

Ein typisches Saftspalten-Lymphgefässendotheliom sah ich als doppeltes regionäres Recidiv einer Bauchdeckengeschwulst. Mikroskopisch konnte man an der Geschwulst zwei übrigens auch makroskopisch zu differenzierende Zonen unterscheiden: eine äussere schwielige und eine grössere innere, von medullärer Beschaffenheit. Die schwielige Schicht zeigte (in ein gleichmässig faseriges und mächtig entwickeltes Stroma eingelagert) ein verschieden breites Netz von Zellsträngen, dessen ganze Anordnung sich durchaus ausnahm, wie eine Injektion sämtlicher Saftspalten der betreffenden Örtlichkeit mit Zellen. In der tieferen Schicht trat das Stützgerüst ganz zurück gegenüber einer mächtigen Zellenmasse, die hauptsächlich in zwei Formen auftrat: einmal wieder in der Form eines engmaschigen Netzes und dann in der Bildung grösserer Knoten, welche zwischen die eben erwähnten Zellennetze eingelagert waren, von Knoten, die einen alveolären Bau zeigten, indem in einem weichen, grosszelligen Stützgerüst rundliche und ovale, mit ausgeschweiften Konturen versehene, vielgestaltige Anhäufungen intensiv gefärbter Zellen eingelassen waren; diese Anhäufungen erschienen teils solid, teils umschlossen sie einen oder mehrere Hohlräume. Es fanden sich auch Übergänge von den dichten Zellennetzen zu den eben beschriebenen Geschwulstknoten, bezw. standen diese mit jenen derart in Verbindung, dass die Zellenstränge in den netzartig angeordneten Partieen mit den Alveolen der grösseren Geschwulstknoten vielfach kommunizierten.

Die Zellcylinder und Zellstränge in den besprochenen Endotheliomen sind nun nicht immer alle solide, sondern sie besitzen teilweise Lumina, die von einer ein- oder mehrschichtigen Lage flacher Zellen oder von polymorphen, epitheloiden Elementen begrenzt werden; wenn nun dabei gar die Endothelien, wie nicht selten, kubische oder kurzcylindrische Gestalt annehmen, dann gleichen die endothelialen Formationen Gebilden, die an die tubulösen Drüsen erinnern. Die kubischen Zellformen treten entweder als Begrenzungselemente der primär vorhandenen Lumina auf, oder es scheiden sich in primär soliden Zellkörpern hyaline Massen (s. unter Cylindrom) aus, um welche dann eine epithelähnliche Gruppierung und kubische Transformation der benachbarten Endothelzellen in den Zellcylindern bezw. Zellsträngen erfolgt. Solche tubuläre Endotheliome können dadurch sehr an die destruierenden Adenome des Darmkanals erinnern, wie mehrfach hervorgehoben wurde. (Endothelioma tubulare Ziegler, adenomähnliches Endotheliom, Adenoma endotheliale Hansemann). Man hat angeführt, dass gegenüber den echten Adenomen differentialdiagnostisch das Fehlen einer Membrana propria und der innigere Zusammenhang der kubischen Endo-

thelzellen mit dem unterliegenden bindegewebigen Stroma in Betracht komme; ferner bemerkt Klebs, dass den kubischen und cylindrischen endothelialen Zellen in den drüsigen Verbänden die charakteristischen Säume der echten Epithelien fehlen.

Erweitern sich die lymphatischen Räume, welche der Sitz der endothelialen Wucherung sind, in mannigfaltigster Weise, dann kann die Geschwulst stellenweise ein kavernöses oder sogar cystisches Aussehen gewinnen. Man erinnert sich hier der Bilder, die man von kavernösen und cystischen Lymphangiomen (s. d. früher) her kennt; in der That kann man ein Lymphangioendotheliom an und für sich als eine besondere Art des Lymphangioms auffassen, bei welchem der endotheliale Belag der massenhaft neugebildeten Lymphräume seinerseits erheblichen Anteil an der autonomen Neoplasie nimmt. Es ist überhaupt interessant, auf die vielen Analogieen hinzuweisen, die zwischen den Lymphangiomen und den Endotheliomen der Lymphgefässe bestehen.

Wirklich cystische Lymphangioendotheliome sind selten. Ich habe in grossen Parotisendotheliomen hie und da siebförmig durchbrochene Partieen gesehen, an denen die Lymphgefässe mit ihren gewucherten Endothelbelägen Ektasieen bis zu kavernösem und kleincystischem Habitus eingegangen waren. Auch in Endotheliomen der Pia sah ich zum Teil recht grosse, verzweigte, glattwandige Cysten, die hier allerdings nur mit einer einfachen Endothelschicht an der Wand versehen waren. Dagegen findet man in endothelialen Tumoren des Eierstocks oft nicht nur feinporöse, lymphangiektatische Stellen, sondern diese Geschwülste können grobanatomisch ganz das Aussehen der voluminösen Ovarialkystome epithelialen Ursprungs haben (Marchand, Müller). Burkhardt hat vier Fälle solcher endothelialer Kystome beschrieben; in einem Falle wog die Geschwulst 93 Pfund. Die Cysten enthalten eine eiweisshaltige, klare, seröse, oder durch Hämorrhagieen modifizirte Flüssigkeit, und sind mikroskopisch mit einer einfachen Schicht eines häufig hypertrophischen, platten, da und dort niedrig kubischen Endothels ausgekleidet. Daneben findet man Alveolen und Stränge gewucherter Lymphendothelien innerhalb des bindegewebigen Gerüstes zwischen den vielen Cysten. Burkhardt sah auch eine Verbreitung der Neubildung in kleinen Knoten auf das Bauchfell; hier hatten die Endothelien epithel ähnliche, kubische oder gar cylindrische Form angenommen und bildeten solide oder lumenhaltige Alveolen und Stränge. In einem Falle war die perivaskuläre Anordnung der gewucherten endothelialen Zellmassen auffallend — Burkhardt glaubt, dass hier die perivaskulären Lymphgefässe hauptsächlich der Ausgangspunkt der Neubildung waren; obwohl er deshalb die Neubildung ein Perithelioma nennt, möchte ich dafür lieber Lymphangioendothelioma perivasculare sagen. Verfasser hat ebenfalls einen typischen Fall eines endothelialen, mächtig grossen Eierstockkystoms zu untersuchen Gelegenheit gehabt,

auf den die eben gegebene Beschreibung passt. Gerade diese Geschwülste weisen — diesen Eindruck hatte ich zunächst immer — auf die enge Beziehung der Endotheliome zu den Lymphangiomen hin. Eierstocksendotheliome beschrieben Marchand, Müller, Leopold, Ackermann, Eckhardt, v. Velits, Pomorsky, v. Rostorn u. A.

Durch den stärker hervortretenden Gegensatz zwischen bindegewebigem Stützgerüst und eingelagerten Zellzügen weisen die Endotheliome einen organoiden Bau auf und nähern sich dadurch der Struktur der Krebse. Diese Krebsähnlichkeit tritt bei den Saftspaltenendotheliomen, die durch eine exquisit netzförmige Anordnung der Zellzüge ausgezeichnet sind, weniger deutlich hervor. In jenen Endotheliomen aber, in welchen nach allgemein verbreiteten Vorstellungen das System der grösseren Lymphräume der Schauplatz der endothelialen Wucherung ist, tritt eine völlig alveoläre Struktur hervor, indem die auf allen Durchschnitten getroffenen, mannigfaltigen Zellkörper als vielgestaltige Nester zusammengehäufter Geschwulstzellen innerhalb eines verschieden entwickelten Stromas erscheinen. Die alveoläre Struktur solcher Endotheliome gewährt diesen im histologischen Bild ein in der That sehr krebsähnliches Aussehen (Carcinoma endotheliale Hansemann), und so sehr man sich bemüht hat, diese alveolären Endotheliome gegen das Karzinom hin durch gewisse unterscheidende Merkmale abzugrenzen, so wenig ist dieser Versuch als völlig geglückt zu bezeichnen. Mit rein morphologischen Kriterien ist hier wenig anzufangen, zumal wenn man bedenkt, dass wuchernde Cylinder- und Plattenepithelkrebse ihren ursprünglichen Zellcharakter allmählig ganz und gar verleugnen können und aus polymorphen, indifferenten, epithelialen Elementen sich zusammensetzen, ebenso wie die alveolären, krebsähnlichen Endotheliome nicht mehr die flache, häutchenartige Endothelzelle als Geschwulstelement aufweisen, sondern aus polymorphen, durchaus epithelähnlichen Zellen aufgebaut sind. Solche polymorphe Elemente liegen bei den alveolären Endotheliomen (ganz so wie bei den Karzinomen) nester- und haufenweise als das Geschwulstparenchym in den Maschen (Alveolen) des bindegewebigen Stromas; die Zellen sind oft mosaikartig wie ein epitheliales Stratum, ohne jede Zwischensubstanz, aneinander gelagert. Sehr häufig finden sich auch kubische und fast cylindri-

sche Zellformen; nicht selten sitzen dann die kubischen oder cylindrischen Zellen dem Stroma auf und nach der Mitte des Zelllagers sind die polymorphen Elemente gelagert. Sind nun gar noch da und dort die Alveolen des Stromas nicht völlig mit Geschwulstzellen vollgestopft, sondern bleibt zentral ein mehr weniger deutlich begrenztes Lumen frei oder treten Lumina durch sekretorische Ausscheidungen der endothelialen Zellen auf, dann erinnert eine solche Geschwulst noch eindringlicher an die von epithelialen Parenchymen ausgehenden Geschwülste. Die angeführten Thatsachen zeigen, dass eine mangelhafte epitheliale Anordnung der Geschwulstelemente (Ribbert) durchaus nicht für das Endotheliom charakteristisch ist. Es giebt echte epitheliale Krebse, bei welchen die epitheliale Anordnung der Krebszellen ganz verloren gegangen ist und andererseits Endotheliome, die durch eine exquisit epitheliale Beschaffenheit ihrer Zellen, sowie durch typische Zusammenfügung zu epithelialen Verbänden ausgezeichnet sind.

Folgende Gesichtspunkte ermöglichen hie und da die Differentialdiagnose zwischen Epitheliom und Endotheliom. Einmal wird man in alveolären Endotheliomen Übergänge der Zellnester in die vorhin geschilderten charakteristischen Zellzüge nachweisen können, bezw. an der einen Stelle des Tumors einen alveolären Bau, an der anderen ein Netz zellerfüllter Saftspalten und zweifelloser Lymphräume vorfinden. Ribbert meint sogar, dass für das Endotheliom ein ausgesprochenes Wachstum in den Spalträumen des Bindegewebes charakteristisch sei, in welchen die Zellen einreihig hintereinander folgen könnten; rundliche Querschnitte der Zellmassen, cylindrische Ausfüllungsmassen sprächen für Krebs. Jedoch erzeugt ein in wirklichen Lymphbahnen wucherndes Endotheliom auch cylindrische Zellstränge mit und ohne Lumina, wie Ribbert selbst zugiebt. Gegenüber dem Karzinom legt Ribbert Wert darauf, „dass die Zellen beim Endotheliom die Spalten des Bindegewebes nach allen Richtungen hin ausfüllen, sodass die gefässhaltigen Faserzüge allseitig von Zellen umgeben sind und durch sie hindurchziehen," während sie beim Karzinom das Stroma für die mehr oder weniger cylindrischen Epithelstränge und die unregelmässigen Epithelhaufen abgeben. Volkmann giebt unter An-

derem als charakteristisch für Endotheliome an, dass man in den Randpartien dieser Geschwülste den „Übergang“ der epitheloiden Zellstränge in die normalen, platten Saftspaltenendothelien des angrenzenden Bindegewebes nachweisen könne. Hansemann beschreibt Ähnliches.

Zu diesen Angaben ist jedoch Folgendes zu bemerken: Es ist ein grosses Verdienst Ribberts, durch besonders eingehende Untersuchungen nachgewiesen zu haben, dass alle echten Geschwülste, Karzinome und Sarkome ebenso wie Endotheliome, nicht in der Weise wachsen, dass an der Peripherie immer neue Elemente in die geschwulstmässige Wachstumsdegeneration einbezogen werden, sondern dass die autonomen Neubildungen aus sich selbst, d. h. aus der einmal vorhandenen Anlage heraus als Ganzes wachsen oder häufig in der Weise, dass sie mit ihren eigenen Zellen in die Umgebung eindringen. Ein Endotheliom wächst also auch entweder als Ganzes oder so — das hat auch der Verfasser ausführlich darzuthun versucht — dass die endothelialen Geschwulstzellen in die Spalten und Lymphräume der Umgebung vorgeschoben werden, nicht dadurch, dass die vorher normalen Endothelien der Lymphräume in der Umgebung zu Geschwulstzellen werden (s. allg. Teil). Da ein solches Wachstum allen echten Geschwülsten, insbesondere den bösartigen, gleich zukommt, so kann, wie Ribbert sagt, aus den Randabschnitten eines Tumors zumeist kein sicheres Urteil auf den Charakter der Tumorbestandteile abgegeben werden. Nun hört man aber stets mit besonderer Betonung angeführt, dass es gerade für das Endotheliom charakteristisch und gegenüber dem Karzinom differentialdiagnostisch wichtig sei, dass die Zellstränge und Zellnester an der Peripherie der Geschwulst ganz allmählig in die normalen Endothelien der feinsten Lymphgefässe bezw. Saftspalten übergingen. Ich kann auch hier nur Ribbert voll beipflichten, wenn er darauf hinweist, dass eben das Zwischengewebe der Tumoren sehr häufig nicht das normale Zwischengewebe der angrenzenden Teile ist, sondern ein pathologisch neugebildetes, zur Geschwulst von vornherein zugehöriges. So sind also diese Übergänge der Zellstränge in Saftspaltenendothelien nicht eindeutig. Abgesehen davon, dass auch in Karzinomen das Epithel gar nicht selten in flach ausgestreckten, mit Fortsätzen versehenen

Zellen interfaszikulär vordringen kann, sodass man glaubt, Übergänge der Karzinomzellzüge in Saftspaltenendothelien zu sehen, abgesehen davon handelt es sich bei den Übergängen der endothelialen Zellstränge in Saftspaltenendothelien am Rande wachsender Endotheliome meist nicht um einen Übergang in normales Saftspaltenendothel, sondern um pathologisches Endothel, um die allerersten und feinsten Sprossen der endothelialen Zellstränge. Verfasser hat das Wachstum der Endotheliome in einer eigens darauf gerichteten Untersuchung klar zu legen versucht und dabei gefunden, dass die lumenhaltigen und soliden endothelialen Zellstränge in sich verjüngende Sprossen auslaufen, die am weitesten peripher nur von einigen hintereinander gelegenen, platten, fast spindligen Zellen gebildet werden, welche sich zwischen den Bündeln des Bindegewebes vorschieben und dann Saftspaltenendothelien sehr ähnlich sehen können, zumal sie sich den benachbarten Bindegewebszügen enge anschmiegen. Besonders deutlich ist das Wachstum endothelialer Zellstränge im Schleimgewebe zu erkennen, wo die jüngsten Ausläufer dieser Stränge ein Netz von Sprossen bilden, das an die Neubildungsvorgänge von Blut- und Lymphkapillaren erinnert. Das wird uns nicht wundern dürfen, denn ein Endotheliom der Lymph- oder Blutgefässe ist ja nichts anderes als ein in gewissem Sinne atypisches Lymphangiom bezw. Hämangiom, und die Wachstumsgesetze und Wachstumsmodi, welche die regulären Neubildungsvorgänge der Blut- und Lymphgefässe beherrschen (z. B. bei der Regeneration, Organisation, chronischen Entzündung) treten in den autonomen Neubildungen derselben, wenn auch oft in recht verzerrtem Spiegelbilde, dennoch wohl erkennbar wieder hervor.

Also auch die zu beobachtenden Übergänge der Zellstränge in flache Elemente vom Aussehen der Saftspaltenendothelien sprechen weder sicher für Krebs, noch sicher für Endotheliom, wenn auch mehr für das letztere. Dabei muss man sich aber vorhalten, dass man gewöhnlich keine normalen Saftspaltenendothelien vor sich hat, sondern bereits junge vorsprossende Geschwulstzellen. Im Übrigen können auch, wie ich vielfach fand, die Endotheliomzellen in die normale Umgebung innerhalb praeexistierender Lymphräume vorwuchern; dann findet man — allerdings oft nur durch sehr exakte Untersuchung nachweisbar — neben den endothelialen Ge-

schwulstzellen die normalen oder reaktiv wuchernden Endothelzellen der okkupierten Lymphräume vor. Also wiederum Verhältnisse, die den Bildern von Randpartien echt krebsiger Neubildungen völlig entsprechen.

Volkmann nimmt bezüglich des Wachstums der Endotheliome gar zwei Möglichkeiten an: einmal soll die Geschwulst in Lymphgefässe zapfenförmig einwuchern, deren Endothelien unbeteiligt bleiben, ein andermal erregt das in Lymphgefässen sich verbreitende Endotheliom an den vorher normalen Endothelien der Lymphgefässe einen gleichartigen Wucherungsprozess. Dass ein solch doppelter Modus gilt, ist ganz unwahrscheinlich. Bostroem hat in Übereinstimmung mit unserer Auffassung das normale Lymphgefässendothel erhalten gesehen, an Stellen, an welchen die Endotheliomzellen in die betreffenden Lymphgefässe eingewachsen waren.

Zweitens ist bei der Differential-Diagnose zwischen Karzinom und Endotheliom wichtig, dass es bei der letzteren Geschwulst gelingt, eine innigere Zusammengehörigkeit und festere Verbindung zwischen Stroma und Geschwulstzellen nachzuweisen, indem da und dort die gewucherten Endothelien nicht nur flach ausgestreckt sich den Konturen des angrenzenden Bindegewebes dicht anschmiegen, sondern derart vollkommen am Stroma haften, dass es selbst beim kräftigsten Ausschütteln der Schnittpräparate nicht gelingt, diese Verbindungen zu lösen; dabei sieht man, dass die Endothelzellen gelegentlich Fortsätze aufweisen, mit welchen sie unter sich und mit dem Stroma zusammenhängen (Billroth, Waldeyer). Beim Krebs bildet die Zellmasse, welche niemals Interzellularsubstanz erzeugt, gewöhnlich eine ziemlich lose Injektion der Lymphgefässe und man kann aus den sogenannten Alveolen des Stromas mit Leichtigkeit den zelligen Inhalt auspinseln; obendrein findet man in Karzinomen überaus häufig zwischen der krebsigen Injektionsmasse und dem Stroma die normalen oder reaktiv gewucherten (Gebhardt, Verfasser) Endothelzellen der krebsig durchwucherten Lymphräume vor. Das kommt in Endotheliomen zwar auch vor, ist aber viel seltener als beim Krebs, denn in endothelialen Geschwülsten ist, wie schon oben erwähnt, häufig die Masse der Lymphräume, in welchen die gewucherten Endothelzellen liegen, ihrerseits selbst ein Produkt des Geschwulstprozesses. Übrigens können gelegentlich die Verbindungen zwischen Krebsstroma und Krebsparenchym auch bei

Karzinomen sehr innige sein und in Endotheliomen andererseits jegliche Verbindung der Geschwulstzellen unter sich und mit dem Stroma durch Fortsätze fehlen, so dass die angegebenen Unterschiede nicht durchgreifend sind. Ein Moment, das ebenfalls auf der innigeren Beziehung zwischen Stroma und Geschwulstzellen in den Endotheliomen beruht, scheint mir zu wenig hervorgehoben, ist jedoch gleichwohl für die Differentialdiagnose zwischen Krebs und Endotheliom wichtig. Die schrumpfende Wirkung, die der bei Behandlung der Präparate verwendete Alkohol ausübt, bewirkt bei Krebsen eine oft sehr beträchtliche Retraktion der in den Lymphgefässen liegenden Geschwulstmasse von der Wand dieser Räume; das deutet auf die schon oben erwähnte meist mangelnde oder doch nur sehr lose Verbindung der Krebszellen mit dem bindegewebigen Stroma hin: man sieht dann das retrahierte Krebsmaterial durch einen mehr weniger breiten Spalt von der Wand der Lymphräume getrennt, und erkennt an der letzteren häufig die erhaltenen oder in reaktiver Wucherung befindlichen platten Endothelien; freilich können diese Endothelien auch fehlen, zn Grunde gegangen sein, oder es ist das Stroma mit seinen lymphatischen Maschen bereits selbst ein neugebildetes, von dem Geschwulstprozess geliefertes und daher dem Karzinom als solchem völlig zugehöriges; im letzteren Falle wird man überhaupt keine auskleidenden Endothelien erwarten, da das Neoplasma sich mit der Beschaffung eines minderwertig konstruierten Stützgerüstes begnügt und keine typischen Lymphräume mit Endothelien bildet. Bei Endotheliomen finden wir nun aber die durch Alkoholwirkung bedingte Retraktion der Zellmassen vom Stroma viel seltener, und wo sie doch eintritt, da ist sie eine unvollkommene, indem einzelne Zellen mit dem Stroma in fester Verbindung bleiben und andere brückenartige Verbindungen zwischen der retrahierten Zellmasse und den an der Wand verbliebenen Zellen herstellen. Ich gebe zu, dass dies angeführte Moment auch keinen ganz durchgreifenden Unterschied zwischen epithelialen und endothelialen Neubildungen geschwulstmässiger Art bildet; aber es hat sich mir in den meisten Fällen sehr brauchbar erwiesen. Paltauf weisst darauf hin, dass die Endotheliome überhaupt, besonders aber die krebsähnlichen Endothelgeschwülste der serösen Häute, sich von echten Karzinomen durch die Fähigkeit,

Interzellularsubstanz zu bilden, auszeichneten; dabei könne, wie in den sogenannten Endothelkrebsen der Pleura und des Peritoneums „eine Art lamellierten Bindegewebes“ entstehen, das dann „mächtige, an entzündliche Prozesse lebhaft erinnernde Schwarten“ bilde. Ich glaube auch, dass in nicht seltenen Endotheliomen die proliferierenden Endothelzellen Interzellularsubstanz bilden, finde aber, dass sie das in sehr vielen Fällen nicht thun, so dass hieraus ein sehr brauchbares differentialdiagnostisches Merkmal vis à vis den Karzinomen sich nicht ergeben dürfte.

Ähnlich unsicher ist es auch mit dem von Billroth, Waldeyer, Ribbert, Schulz u. A. hervorgehobenem Kriterium, wonach in den Krebsalveolen die Epithelzellen ohne jede Interzellularsubstanz mosaikartig aneinandergereiht sein sollen, während in den alveolären Geschwülsten, die von den Bindesubstanzen ihren Ausgang nehmen, die fibrilläre Grundsubstanz von den Wandungen der Alveolen zarteste Ausläufer zwischen die in den Alveolen gelegenen Geschwulstzellen hinein entsendte. Letzteres trifft wenigstens für die alveolären Endotheliome selten zu, wie auch Neumann betonte.

Waldeyer führt ferner an, dass die Epithelstränge in Krebsen niemals Blutgefässe führten, sondern die Gefässschlingen stets durch etwas Bindegewebe vom Epithel getrennt seien. Ähnlich hebt Birch-Hirschfeld hervor, dass bei den Endotheliomen die Geschwulstzellen vielfach den Kapillaren direkt aufsässen, weil die jungen Gefässe gelegentlich in die alveolären Zellnester einsprossten; das sei bei Karzinom selten. Verfasser hat ein solches Einsprossen von Kapillaren in Geschwulstalveolen auch bei Krebsen (besonders der Mamma) vielfach feststellen können.

Aus allem Gesagten erhellt, dass in nicht wenigen Fällen die sichere Diagnose einer endothelialen Geschwulst grössten Schwierigkeiten unterworfen sein kann. Man wird in letzter Linie auf histogenetische Merkmale rekurrieren müssen und zu erweisen suchen, dass die betreffende krebsähnliche Geschwulst von den Endothelien ausgegangen ist, bezw. nicht von Epithelien; das wird aber mit Sicherheit nur in den ersten Stadien des Geschwulstprozesses möglich sein. Bekommt man diese nicht zur Beobachtung, so ist der Mutterboden der Geschwulst zu berücksich-

tigen, der bei Endotheliomen häufig derart ist, dass in ihm epitheliale Gebilde normal gar nicht vorhanden sind; aber auch hier muss man vorsichtig sein und an die Möglichkeit einer epithelialen Keimversprengung denken. Ribbert sagt daher, dass man mangels anderer Kriterien mit Sicherheit ein Endotheliom nur dann annehmen dürfe, wenn die zweifelhafte krebsartige Geschwulst in Organen gewachsen sei, in welchen normalerweise Epithel nicht vorkomme und auch keine Verlagerungen bekannt oder nach Lage der Verhältnisse auszuschliessen seien. Lubarsch bemerkt noch, dass man besonders bei karzinomähnlichen Tumoren der Knochen und der Lymphdrüsen durch die genaueste Sektion zunächst einwandfrei feststellen müsse, dass keine Metastasen vorlägen, ehe man auf eine endotheliale Natur dieser Geschwülste sich Schlüsse gestatte. Man muss auch Lubarsch beipflichten, der fordert, dass man neben der histogenetischen Untersuchungsmethode die morphologische nicht vernachlässige; bestehe ja doch erstere in einer Zusammenfassung und spekulativen Verwertung morphologischer Momente. Lubarsch will die feinere und feinste Histologie der Zellen mit in den Kreis der differentialdiagnostischen Untersuchung gezogen haben: so kann man z. B. während der Mitose Epithel- und Endothelzellen von einander unterscheiden, wie Hansemann gezeigt hat.

Die Endothelien haben nach Hansemann schlanke, d. h. lange und schmale Chromosomen; ein Teilungsraum fehlt oder ist undeutlich begrenzt. Die Spindel ist flach, mit sehr kleinem Centrosom.

Man hat die alveolär gebauten, endothelialen Tumoren (Sarcoma endothelioides alveolare Bizzozero und Bozzolo), zum Unterschied vom Karzinom, mit Billroth: Alveolärsarkome genannt. Ich möchte diesen Ausdruck vermieden wissen: die typischen, alveolären, endothelialen Tumoren sehen im histologischen Bild nicht wie die gewöhnlichen sarkomatösen Neubildungen aus, sondern wie Karzinome. Dann giebt es allerdings andere Formen, wo die Geschwulstalveolen relativ klein, aber sehr dicht gedrängt erscheinen, während das Stroma sehr zurücktritt — einen solchen Anblick gewähren uns aber auch sehr viele echte, sog. medulläre Krebse, so dass hier etwas spezifisch Sarkomähnliches auch nicht vorliegt. Drittens aber ist man durch die Auffassung der alveolären Endotheliome als Sarkome vielfach verführt worden, viele oder

gar alle grosszelligen Rundzellensarkome, bei welchen ein, wenn auch noch so verschwindendes fibrilläres Grundgerüst mit eingelagerten grossen epitheloiden Zellen — und damit eine Art alveolären oder wenigstens retikulären Baues — nachweisbar ist (Epitheloidzellensarkom), als endotheliale Gewächse anzusprechen. Ich muss bekennen, dass man damit das Gebiet der Endotheliomgruppe nicht unbedenklich erweitert und so schliesslich jedes grosszellige Sarkom mit einem gut entwickelten, retikulären Stroma unter den Endotheliomen unterbringen kann, wozu z. B. Ribbert geneigt erscheint.

Es ist zuzugeben, dass die Endotheliomgruppe auch wirklich sarkomähnliche Formen in sich begreift; insbesondere, wenn wir uns auf grosse Strecken hin die endothelialen Elemente aller vorhandenen interfaszikulärer Gewebsspalten in ungeordnete Wucherung zu epitheloiden Zellen geraten denken, verwischt sich das netzartige Gefüge von Zellsträngen, und es müssen diffuse Infiltrate entstehen, und damit Neubildungen, die gewissen grosszelligen, stromaarmen, gewöhnlichen Sarkomen sehr ähnlich werden (Endothelsarkom, Sarcoma endotheliale Hansemann). Aber des Verfassers Meinung geht dahin, dass, je schwieriger die Abgrenzung zwischen Endotheliom und Sarkom wird, man um so peinlicher in der Analyse der Tumoren und um so skrupulöser bei der Diagnose und vis-à-vis der Frage der Einreihung derselben in die Hauptgruppen sein sollte. Das ist aber nicht immer der Fall. Gerade bei den Endotheliomen ist man geneigt, dem subjektiven Ermessen und den persönlichen Anschauungen den grössten Spielraum zu belassen. Ich möchte aber die Forderung aufstellen, dass man die mehr oder weniger deutlich alveolär gebauten, grosszelligen Rundzellensarkome nicht nur nach dem „anatomischen Gefühl" als endotheliale Geschwülste bezeichnet, sondern für jeden einzelnen Fall den endothelialen Ursprung erst sicher beweist, ehe man solche Sarkome als endotheliale Neubildungen bezeichnet. Das kann freilich gelegentlich schwer, ja unmöglich werden. Im positiven Fall würde ich aber vorschlagen, eine solche sarkomähnliche Neubildung der Endothelien nicht ein Endothelsarkom, noch ein Alveolärsarkom zu nennen, sondern die Bezeichnung Endothelioma alveolare bezw. diffusum oder proliferans anwenden, und damit aussagen, dass

man eine alveolär gebaute oder eine besonders zellreiche, diffus infiltrierende, endotheliale Geschwulst vor sich hat. Typische alveoläre Endotheliome und solche von sarkomatösem Charakter entwickeln sich häufig aus angeborenen Mälern, Warzen und sog. hypertrophischen Lymphangiomen (s. früher).

Hat nun gar, wie häufig, eine und dieselbe endotheliale Geschwulst hier alveoläre, krebsähnliche Struktur, dort ein diffus sarkomatöses Aussehen, so ergeben sich für diejenigen, welche in der Benennung von Geschwülsten allzu sehr nach morphologischen Kriterien verfahren, grosse Schwierigkeiten: Carcinoma sarcomatodes endotheliale nennt Hansemann eine solche Geschwulst, und hat damit die gebräuchlichen Namen für die drei Hauptgeschwulstgruppen in einer Diagnose glücklich vereinigt! Sarcocarcinoma sagt Böhme, Carcinoma sarcomatosum nennt Sattler die Geschwulst. Wie ich glaube, einfacher, und mich nach Virchows Vorschrift an den Ort des Ausganges, an das Muttergewebe haltend, sage ich in solchen Fällen: Endothelioma alveolare et diffusum.

Sind wir in der Reihe der alveolär gebauten Lymphangioendotheliome einerseits völlig krebsähnlichen, andererseits sarkomatösen Tumoren vom Typus der grosszelligen Rundzellensarkome begegnet, so werden wir bei einer nun zu besprechenden Gruppe endothelialer Tumoren der Lymphräume Bildungen beobachten, welche an die Spindelzellensarkome bezw. an die zellreichen Fibrome erinnern. Klebs geht sogar bei der Besprechung der Endotheliome vom Fibrom aus und unterscheidet zellige und zelligfibröse Formen der Endotheliome. Bizzozero und Bozzolo sprechen geradezu von Fibromata endothelioidea. Die harte und weiche Hirnhaut stellt den Entwickelungsort solcher Endotheliome dar, die wegen ihrer Struktur auch faszikuläre Endotheliome genannt werden und die teils als diffuse Infiltrate, platte Verdickungen, flache Knoten und als kugelige und tuberöse, grössere Neubildungen auftreten. In der Dura sind es die Endothelien der langgestreckten, reichlichen Saftspalten, welche zwischen den fibrösen Bündeln dieser Membran verteilt sind und welche in Wucherung geraten; die platte Zellform wird bei dieser Proliferation meist beibehalten; schmale und breitere Züge aus aneinandergepressten, platten Zellelementen

entstehen, die zwischen die fibrösen Balken eingewirkt erscheinen. Da zugleich auch das Gewebe der letzteren Neubildungsvorgänge eingeht, zum mindesten einen besonderen Reichtum an Spindelzellen aufweist, und da andererseits die platten Epithelzellen, falls sie, wie zumeist, in Schnitten von der Kante her getroffen sind, wie Spindelzellen imponieren, so ist es häufig gar nicht leicht, die endothelialen Zellzüge von den zellreichen Bündeln des fibrillären Gewebes zu differenzieren, dies um so weniger, da, wie gesagt, eine sehr innige, gegenseitige Verflechtung besteht (Fibroendothelioma, Endothelioma fibrosum.) Dass die endothelialen Massen in den fibrösen Endotheliomen selbst an der Bildung fibrillärer Interzellularsubstanz teilnehmen, wie Klebs, Paltauf, Engert u. A. wollen, ist mir durchaus wahrscheinlich. In solchen faszikulär gebauten Endotheliomen der Dura mater kommt es häufig zu Schichtungen der endothelialen Massen, sowie zu Verkalkungen, so dass diese Tumoren ein grosses Kontingent zu den sog. Psammomen stellen, von denen später gehandelt werden soll. Die faszikulären Endotheliome der Pia mater haben einen etwas anderen Bau. Hier besteht der Mutterboden der Geschwulst aus einem System zarter, fibröser Bälkchen, zwischen denen die Blutgefässe ziehen. Die Blutgefässe der Pia sind einerseits aussen von adventitiellen, endothelialen Zellen belegt, andererseits sind aber die Bälkchen mit konformen Elementen überzogen. Stellen wir uns diese endothelialen Anteile des pialen Gewebes in geschwulstmässige Wucherung geraten vor, so begreift sich leicht, dass Tumoren entstehen müssen, welche aus einem labyrinthischen System von Blutgefässen und aus Zellmassen zusammengesetzt sind, die, dem Verlauf der Blutgefässe folgend, allen zwischen diesen letzteren zur Verfügung stehenden Raum besetzt halten. Stroma ist gewöhnlich äusserst spärlich entwickelt. Da die flachen Endothelien dicht aufeinander gepresst bündelweise um die Blutgefässe angeordnet sind, so entsteht ein faszikulärer und zugleich häufig ein plexiformer Bau. Die endothelialen Zellen sind konzentrisch oder parallel zur Achse der Blutgefässe arangiert; die endothelialen Stränge werden auf Durchschnitten bald längs, bald schräg, bald quer getroffen: die längsgetroffenen täuschen Spindelzellenzüge vor, die quergeschnittenen lassen die Flächenbilder der protoplasmareichen Endothelien er-

kennen. So entsteht ein höchst wechselvolles Bild, das ausserordentlich an plexiforme, fibröse oder fibrosarkomatöse Neubildungen erinnert; man hat daher auch gelegentlich unsere Neubildung als Plattenzellensarkom (Sarcoma planocellulare Neumann) bezeichnet; Bizzozero und Bozzolo nannten die Geschwulst Sarcoma endothelioides fasciculatum. Auch hier schlage ich vor, solche Bezeichnungen, die zu Verwirrungen Veranlassung geben, fallen zu lassen und bei den beschriebenen, sicher endothelialen Tumoren von einem Endothelioma fasciculare zu sprechen (Jannsen, Eberth, Arnold). Diese Piaendotheliome zeigen innige Beziehungen zu den Peritheliomen (s. d. später). Denn es ist wohl kaum zu entscheiden, ob die Perithelzellen der Blutgefässe allein oder die Endothelien der Piabälkchen allein die Geschwulstzellen liefern; vielleicht sind beide, wahrscheinlich gleichwertige Zellarten beteiligt. Auch bei diesen plexiformen, plattzelligen Endotheliomen der Pia sind Schichtungsgebilde, auch hyaline Entartung der Gefässe reichlich (s. später). Ich will nicht unerwähnt lassen, dass sich auch von der harten Hirnhaut kugelige, der Innenfläche der Dura breitbasig aufsitzende, fungöse Geschwülste entwickeln, die im Wesentlichen den eben geschilderten, faszikulären, pialen Endotheliomen gleichen. v. Rindfleisch bemerkt, dass diese Geschwülste mit einer Wucherung des subduralen „Epithels" begännen; die Wucherungsprodukte würden von der Dura aus vaskularisiert, so entstünden allmählig solide Neubildungen aus wohlgeschichteten, dicken Massen von Endothelzellen. Engert lässt alle Duraendotheliome von den bekleidenden Zellen der Durainnenfläche ausgehen, die er auch embryologisch für Abkömmlinge des Bindegewebes hält; für einen solchen Ausgang fehlt es an Beweisen. Die knotige Form des duralen Endothelioms wurde früher wohl häufig als „Fungus durae matris" bezeichnet. Die fraglichen Geschwülste können fast hühnereigross werden und besorgen tiefe Impressionen an der Hirnoberfläche.

Beifolgend eine kurze Beschreibung eines typischen faszikulären Endothelioms der Pia, das ich genauer untersucht habe.

Es handelte sich um eine Geschwulst von Hühnereigrösse, die mikroskopisch stellenweise ganz wie ein Fibrom bezw. Fibrosarkom aussah. Die perivaskuläre Anordnung der Geschwulstzellen war auch hier überaus deutlich: auf Quer- und Längsschnitten erschienen Gefässe mit deutlichem Endothel und mit einer nach aussen von diesem gelegenen spärlichen, bindegewebigen Wan-

dung; dann folgte der von den Geschwulstzellen gebildete perivaskuläre Zellmantel. Die Grenze zwischen Gefässwand und Geschwulstzellen war aber oft verwischt, indem nämlich auch die letzteren nicht selten eine faserige Interzellularsubstanz zwischen sich absonderten, mit einem Wort, sich zu faserigem Bindegewebe entwickelten. An Zupfpräparaten stellte sich das Geschwulstmaterial dar als zusammengesetzt aus teils ausserordentlich in die Länge gezogenen, schmalen Spindelzellen mit spärlichem Protoplasma und langen Ausläufern, teils aus breiteren Zellkörpern von häutchenartiger Beschaffenheit, platt, mit ganz leicht bläschenförmigen Kernen und mehr polygonaler Begrenzung; also fibroblastenähnliches Gebilde, und auf der anderen Seite Elemente von der Gestalt der Endothelien waren die charakteristischen Bestandteile der Geschwulst; dazwischen fanden sich freilich auch Übergangsformen. Es war sehr interessant, hier nachzuweisen, dass diese Endotheliome einer fibrösen Metamorphose fähig sind.

Eine Gruppe von Fibroendotheliomen zeigt ein weit überwiegendes faseriges Bindegewebe, während die, in den schmalen interfaszikulären Spalten sich drängenden Endothelien stark zurücktreten. Solche Geschwülste erinnern an die scirrhösen Krebse. Hansemann hält manche Scirrhen des Magens, des Oesophagus, des Uterus für endothelialen Ursprungs. Ich kann ihm hier nur beistimmen; für nicht wenige diffus infiltrierende Magenkrebse mit sekundärer Verbreitung aufs Peritoneum und in die regionären Lymphdrüsen, auch in die Leber, konnte ich einen Zusammenhang mit Epithel nicht erweisen; die ganze Struktur dieser Geschwülste sprach auch durchaus für eine endotheliale Genese; einmal sah ich ein chronisches Ulcus ventriculi simplex durch Wucherung der Endothelien der Saftspalten in eine scirrhusähnliche, metastasierende Geschwulst übergehen; das Epithel war durchaus unbeteiligt.

Eine besondere Form des Endothelioms stellt wegen seiner diffusen Ausbreitung und wegen seines eigenartigen Wachstums, sowie wegen seiner problematischen Entstehung das Endotheliom der serösen Häute, der sog. Endothelkrebs der Autoren (E. Wagner, Schulz, A. Thierfelder) dar. Wir finden hiebei einen mehr oder weniger diffus über die gesamte Oberfläche einer serösen Höhle ausgebildeten Neubildungsprozess, der zu schwartigen, weisslichen Verdickungen, massenhaften platten, polsterartigen Anschwellungen, netzartig verbundenen Leisten, körnigen Wucherungen und Knötchenbildungen in den serösen Häuten Veranlassung giebt und gelegentlich bis zur Bildung umfangreicher, knotiger und knolliger Gewächse fortschreitet. Meist ist nur die Serosa selbst flächenhaft

erkrankt und die Neubildungen greifen nicht in die Tiefe, setzen sich nicht in die Substanz der subserös gelegenen Organe fort. In einigen Fällen destruiert die Neubildung wie ein echtes Karzinom die betreffenden Organe. Metastasen kommen nicht selten vor. Schottelius, Bostroem, Wagner, Gebhardt, Malassez, Schulz, Eppinger, Perls, Collier, Friedländer haben sog. Endothelkrebse mit teilweise weitgehender sekundärer Verbreitung beschrieben. Glockner konnte echte Metastasen in regionären Lymphdrüsen, in Leber und Nieren, im Pericard, in der Muskulatur, im Myocard, in den Nebennieren, im Nierenbecken und in der Harnblase feststellen. Gewöhnlich ist mit dem Geschwulstprozess ein chronisch entzündlicher Zustand verbunden, der seinerseits in fibrinösen Ausschwitzungen, serösen Ergüssen besteht und zu den mannigfachsten Adhaesionen führt. Endotheliome der Pleura bezw. Lunge beschrieben: Neelsen, Gebhardt, Wagner, Eppinger, Malassez, Schottelius, Böhme, Collier, Rossier, Schweninger, Perls, Bostroem, Langhans, Teixeira, Pirkner, Wilhelm, Wack-Verfasser; des Peritoneums: Friedländer, Schweninger, Schulz, Chvostek, Hubl, Massy, Gross, Löschner; des Perikards: Laisney, Guarnieri u. A. Histologisch sind alle Geschwulstprodukte ausgezeichnet durch ein häufig netzartig verbundenes System zelliger Stränge, deren Konfiguration wiederum an die Lymphspalten und grösseren Lymphräume erinnert, bezw. es findet sich (in vorgeschritteneren Fällen) ein exquisit alveoläres Gefüge mit reichlichen Zellhaufen und Zellnestern; das bindegewebige Grundgerüst ist gewöhnlich sehr reichlich entwickelt. Sehr häufig finden wir gerade bei den Endotheliomen der serösen Häute Abweichungen vom Typus der flachen Endothelzelle und treffen in den Zellsträngen und Zellnestern grosse polymorphe, epithelähnliche Elemente mit bläschenförmigen Kernen und granuliertem, reichlichem Protoplasma an; sogar kubische und cylindrische Zellformen sind beobachtet und eine Reihe der epitheloiden Zellstränge und Zellnester weist Lumina auf. So gleichen diese Endotheliome freilich sehr den Krebsen und es erwächst aus dieser fast bis ins Detail gehenden Ähnlichkeit für den exakten Untersucher zunächst die Pflicht, die primäre Er-

krankung der serösen Haut unzweifelhaft festzustellen, d. h. also die Anwesenheit eines primären Krebses in irgend einem anderen Organ völlig auszuschliessen. Es ist noch fraglich, ob diese endothelialen Gewächse der serösen Häute sich vom Oberflächenendothel, also von den flachen Deckzellen der Serosen entwickeln (Benda), oder ob sie entstehen durch Wucherung der Saftspalten- und Lymphgefässendothelien der serösen Membranen. Sicher dürfte sich das wohl in den allerseltensten Fällen entscheiden lassen, da die Geschwülste meist relativ vorgeschritten zur Beobachtung kommen und es dann kaum festzustellen sein dürfte, ob das gewucherte Oberflächenendothel in die subendothelialen Lymphgefässe eingewachsen ist und dieselben erfüllt, oder ob das Lymphgefässendothel selbst die zelligen Massen produziert hat. So sehr die Autoren für den zuletztgenannten Entwickelungsmodus eintreten (Glockner, Fränkel), so fraglich erscheint es dem Verfasser, ob das für alle Fälle zutrifft. Sollte es sich bestätigen, dass die fraglichen Geschwülste von den Deckzellen der serösen Membranen ausgehen, so bin ich aus den in der Einleitung zu diesem Abschnitt dargelegten Gründen doch dagegen, von einem Endothelkrebs oder schlechtweg Karzinom zu sprechen (Pleuracarcinom — Benda), sondern befürworte den Namen Endotheliom auch hier.

Bei meinen Studien über das Verhalten der Endothelien bei dem Wachstum der verschiedenartigsten Geschwülste in Lymphräumen konnte ich ganz allgemein feststellen, dass bei der Geschwulstinvasion die Endothelien der Lymphräume entweder sich unverändert nachweisen lassen oder sich in geringerem oder höherem Grade an einer reaktiven, sagen wir entzündlichen Wucherung beteiligen. Gelegentlich kann, wie ich fand, die endotheliale Irritation durch eine in den Lymphgefässen wachsende Geschwulst derart bedeutend werden, dass man über der reaktiven Wucherung des Endothels, welche zunächst das histologische Bild beherrscht, die in den Lymphgefässen wuchernden und sich verbreitenden eigentlichen Geschwulstzellen ganz übersieht. Wenn eine derartig kolossale Reaktion der Endothelien bei dem Wachstum und der Verbreitung von Endotheliomen in Lymphgefässen zu konstatieren ist — und das ist gerade besonders

häufig — dann begreift man, dass eine Differenzierung der Zellmassen, die sich in den Lymphgefässen anhäufen, sehr schwierig sein muss, zumal die geschwulstmässig wuchernden Elemente des Endothelioms den reaktiv proliferierenden Endothelien der befallenen Lymphräume in Vielem sehr ähnlich sind. Dennoch gelang es mir in den strittigen Fällen jedesmal, die beiden Wucherungsprodukte an den Differenzen der Kerne und insbesondere der Mitosen auseinanderzuhalten. Wenn wir uns also diese Thatsachen vor Augen halten, so erkennen wir, dass damit eine neue, ganz besondere Schwierigkeit entsteht in der Frage, ob ein beobachtetes Endotheliom der serösen Häute vom Oberflächenendothel oder von den Lymphgefässen der Serosa ausgegangen sein möchte: es können die in den subserösen Lymphräumen geschwulstmässig wuchernden Abkömmlinge der serösen Deckzellen die endothelialen Wandzellen dieser Lymphräume zu einer derartig bedeutenden, reaktiven, entzündlichen Proliferation reizen, dass man vermeint, eine geschwulstartige Neubildung der Lymphgefässendothelien vor sich zu haben. Auf die eben kurz skizzierten, vom Verfasser klargelegten Verhältnisse möchte ich auch jene Angaben beziehen, die für die Endotheliome der serösen Häute eine besondere Stellung reserviert wissen wollen wegen ihres diffusen, an die entzündlichen Vorgänge erinnernden Wachstums. Insbesondere haben Wagner, Neelsen, Siegert u. A. versucht, einen prinzipiellen Unterschied gegenüber einer wahren Geschwulstbildung darin festzustellen, dass sie darauf hinwiesen, dass beim „Endothelkrebs“ der serösen Häute das gesamte Lymphgefässsystem der betreffenden Region gleichzeitig, an vielen Stellen auf einmal, erkranke, und dass das Wachstum nicht durch Vorschieben der Geschwulstzellen in den Lymphgefässen (z. B. wie bei einem in den Lymphgefässen wachsenden Krebs) geschehe, sondern so, dass immer neue Lymphgefässe des betreffenden Systems selbst erkrankten. Ähnliches giebt Glockner an, der 16 Fälle von Endothelkrebs untersuchte. Schulz lässt die Wucherung an einzelnen Stellen (also auch primär multipel) beginnen, nimmt aber dann ein sekundäres Einwuchern der Geschwulstelemente in die Lymphbahnen an. Ebenso ist nach Neelsen bei den beobachteten Metastasen keine Verschleppung der Geschwulstzellen in den Lymphge-

fässen nachzuweisen, sondern man habe den Eindruck, als ob die Lymphgefässendothelien am sekundär befallenen Ort sich in die Geschwulstelemente verwandelten. Das bemerkt auch Lubarsch, der drei sichere Endothelkrebse der Pleura, des Peritoneums und des peribronchialen Bindegewebes beobachtete; in einem Falle waren sogar Metastasen der Leber vorhanden, welche beinahe cylindrische Zellformen aufwiesen. Auf Grund dieser Beobachtungen sind Neelsen und andere Autoren geneigt, angesichts der Fälle von sog. Endothelkrebs der serösen Häute gar nicht von einem echten Geschwulstprozess zu sprechen, sondern eine entzündliche Proliferation anzunehmen und dieser eine infektiöse Ursache zu Grunde zu legen (so auch Perls, Fränkel, Birch-Hirschfeld u. A.), daher der — allerdings nicht empfehlenswerte — Name Lymphangitis carcinomatosa (Schottelius), krebsähnliche Entzündung der Lymphgefässe, oder Lymphangitis prolifera (Schweninger). Wie gesagt kann ich mich diesen Anschauungen nicht anschliessen und deute die an sich richtigen Befunde nach den oben entwickelten Gesichtspunkten: es verbindet sich bei den „Endothelkrebsen" eine echt geschwulstmässige Wucherung allerdings mit einer entzündlichen Proliferation; das bemerkt auch Rossier. Es ist jedoch nicht angängig, den ganzen Vorgang nur als Entzündung zu deuten. Gegen letztere Auffassung hat sich bei aller Anerkennung der von Neelsen und den anderen Autoren angegebenen diffusen Ausbreitung und Generalisation des Prozesses auch Lubarsch ausgesprochen; die einfach entzündlichen Prozesse an den Lymphgefässen, die mit kräftiger Wucherung des Endothelbelages einhergehen (Lymphangitis hyperplastica. Baumgarten-Baginsky, Kelsch, Renaut und Verfasser) geben ein von den sog. Endothelkrebsen verschiedenes histologisches Bild; auch dürften die einfach hyperplastischen Lymphangitiden niemals solch ausgedehnte, diffuse und umschriebene Schwellungszustände und Knotenbildungen hervorrufen.

Als Beispiel eines Endothelioms der serösen Häute führe ich schliesslich folgenden, von mir beobachteten seltenen Fall von Endotheliom des Peritoneums an; er dürfte ein recht vielseitiges Interesse bieten. Es handelte sich um eine verbreitete, geschwulstmässige Erkrankung fast der gesamten serösen Oberfläche des Peritoneums. Als Ausgangspunkt der Neubildung durfte wegen des hier

nachzuweisenden grössten Umfanges der Geschwulstentartung die Gegend der inneren Genitalien, speziell des linken Ovariums, angesehen werden. Auf dem Peritoneum trat die Geschwulst in Form von Knoten, Knötchen, konfluierenden Platten und dicken Schwielen auf, ferner in zarten papillären Wucherungen. In die Parenchyme der Organe der Bauchhöhle (Darm, Leber, Milz) drang die Geschwulst nicht ein, sondern ergriff nur deren serösen Uberzug. Ausserdem war die gesamte seröse Oberfläche von dünnwandigen, glatten Cysten verschiedenster Grösse mit kolloidem oder schleimig-serösem Inhalt besetzt. Insbesondere war das Cavum recto-uterinum und vesico-uterinum ganz ausgefüllt mit solchen Cysten, ferner das zu einem dicken Geschwulststrang zusammengeschrumpfte grosse Netz und Mesokolon mit massenhaften Cysten an der Oberfläche besät. Sonst fanden sich die Cysten überall zerstreut zwischen den knotigen und papillären Geschwulstmassen. Vielfache Verwachsungen der Eingeweide entzündlichen Ursprungs, die wieder Cysten einschlossen, komplizierten das Bild. Die Neubildung hatte das Zwerchfell durchwachsen und war an dessen pleuraler Oberfläche in Form multipler Knötchen erschienen. In der Pleura pulmonalis fanden sich die ersten Vorläufer des dorthin verbreiteten Geschwulstprozesses. Die Lymphdrüsenmetastasen waren grossartig in den Becken- und Leistendrüsen, sowie in den retro-serösen, iliakalen Lymphknoten. Die mikroskopische Untersuchung stellte zunächst fest, dass die Cystenbildung nicht zu der eigentlichen Geschwulst hinzugehörte, sondern ein sekundäres Ereignis darstellte. Interessanterweise entstanden die Cysten durch komplizierte Abschnürungs-, Faltungs- und Verwachsungsvorgänge seitens der peritonealen Deckzellen; die vielfältige Deformation, welche die seröse Oberfläche durch die verbreitete Geschwulstbildung erlitt, gab zu solchen Verwerfungen des Peritonealendothels reichlich Veranlassung. Die Cysten waren mit kubischen oder platten Belegzellen in einer einzigen Schicht versehen. Der kolloide bezw. schleimige Inhalt deutete auf einen sekretorischen Vorgang seitens der Belegzellen hin. Die eigentliche Geschwulst, welche die Lymphgefässe der Serosa vor allem ergriffen hatte bot mikroskopisch den denkbar buntesten Wechsel der Form: hier war eine alveoläre, durchaus karzinomähnliche Struktur ausgebildet, mit ganz epithelartigen, polymorphen Geschwulstzellen, dort trat eine netzförmige Anordnung des Geschwulstparenchyms wie in einem Saftspaltenendotheliom hervor; die Zellen waren epitheloid, aber abgeplattet: hier bildeten die Geschwulstzellen zusammenhängende, syncytiumartige Protoplasmamassen mit eingestreuten, oft riesenhaften Kernen, oder Zellstränge mit enorm grossen Riesenzellen, dort traten sie, in grösseren durchbluteten Lymphgefässen des Zwerchfells wachsend, Lumina umschliessend, zu drüsenartigen Formationen mit undeutlich kubischen oder cylindrischen Elementen zusammen: hier waren die Zellen vollsaftig, polygonal, ohne jede Zwischensubstanz, mosaikartig wie in den Alveolen eines Karzinoms, aneinandergefügt, an anderen Stellen waren sie von flacher Gestalt, zu Schichtungsgebilden vereinigt, an wieder anderen bildeten sie Faszikel aus dicht aufeinandergepressten platten Elementen, die wie Spindelzellenzüge aussahen und unter Entwickelung von faseriger Interzellularsubstanz mit dem Stroma in die innigste Verbindung getreten waren; vielfach war in letzterem Fall eine Grenze der Geschwulstzellenzüge gegen das entzündlich gewucherte, massenhafte Bindegewebe absolut nicht mehr festzustellen. Die papillären Wucherungen entstanden

durch Aussprossung von Gefässen des Peritoneums an die Oberfläche, von Gefässen, die regelmässig von dicken Mänteln parallel oder konzentrisch geschichteter, epitheloider Geschwulstzellen eingescheidet waren; häufig konnte man über den Papillen noch den erhaltenen Deckzellenüberzug erkennen. In die glattwandigen serösen Cysten war die Geschwulst da und dort sekundär eingebrochen und hatte dann typisch plexiforme Strukturen erzeugt. So hatte die Neubildung bald den Charakter des Adenoms und alveolären Karzinoms, bald erinnerte sie an die papillär wuchernden Peritheliome, bald an echt endotheliale Typen, an anderen Stellen wieder an faszikuläre Neubildungen und schliesslich ging sie hierbei so unmerklich in die entzündliche Neubildung des Bindegewebes über, welche die starren peritonealen Schwarten erzeugte, dass es schwer war, Entzündung und Geschwulst auseinander zu halten. Denkt man sich dieses Chamäleongewächs noch mit den massenhaften Cysten kompliziert, deren Entstehungsweise oben angedeutet wurde, dann dürfte dieser gewiss sehr seltene Fall, dessen Entwirrung die grössten Schwierigkeiten bereitete und das subtilste Studium erforderte, wohl das schlagendste Beispiel für die Vielgestaltigkeit der Endotheliome und speziell auch der Endotheliome der serösen Häute darstellen. Was die erste Entwickelung dieser merkwürdigen Geschwulst betrifft, so schienen, wie gesagt, durchwegs die Lymphräume der Serosa von der Wucherung eingenommen, was um so sicherer behauptet werden durfte, als das Peritonealendothel ja zumeist über den subendothelial entwickelten Geschwulstprodukten erhalten nachgewiesen werden konnte, andererseits die Cysten bildete. Trotzdem wird sich aber nicht sicher ausschliessen lassen, dass die Neubildung vielleicht doch von einer umschriebenen Stelle des Peritonealendothels, etwa vom Beckenperitoneum, ihren Ausgang genommen hat. Darüber ist definitiv nichts auszusagen.

Endotheliome der Pleura greifen nicht selten auf die Lunge über und verbreiten sich in Form diffuser Infiltrate oder umschriebener Knoten im Lungenparenchym. Auch gehen von der Lungenwurzel gelegentlich krebsähnliche Endotheliome aus, die sich weiterhin auch in die Lunge hinein entwickeln. Ähnliches gilt von den „Endothelkrebsen“ des Mediastinums. Ich zweifle nicht, dass viele der als Plattenepithelkrebse der Lunge beschriebenen Tumoren endotheliale Neubildungen waren (Neelsen); jedenfalls wird den Mitteilungen über Plattenepitheliome bezw. Kankroide der Lunge seit der vertiefteren Einsicht in die Onkologie des Endothels mit grösserer Vorsicht gegenüber zu treten sein, als es bisher geschehen ist — um so mehr als diese Lungenendotheliome an ihren Zellen hyaline Metamorphosen zeigen können und Schichtungskugeln bilden, die sehr an Hornkrebse erinnern. Damit soll jedoch das Vorkommen echter Hornkrebse in der Lunge (Ernst) durchaus nicht ganz in

Abrede gestellt sein. Lungenendotheliome finden sich bei Schottelius, Bostrem, Cahen, Wack-Verfasser beschrieben.

Der Fall des Verfassers ist geeignet, in der angeregten Richtung als Beispiel zu dienen: Bei der Sektion fand sich eine handtellergrosse, dicke, Pleuraschwiele, von welcher aus eine geschwulstmässige Infiltration des Lungengewebes in einem breiten Streifen nach dem Lungenhilus hinzog; die Infiltration war diffus und gegen die Umgebung ungenau abgegrenzt. Am Hilus der Lunge fand sich eine derbe Geschwulstmasse, welche die grösseren Gefässe und Bronchen umgab und komprimierte. Die Lungengeschwulst war zentral erweicht; von der Pleura aus war die achte und neunte Rippe durchwachsen und die Haut durch die Geschwulst in kugeligen Prominenzen vorgewölbt. Die mikroskopische Untersuchung stellte fest, dass die Geschwulst sich zusammensetzte aus Strängen von Zellen, welche Lymphspalten entsprechend angeordnet waren, und infolgedessen nicht nur vielfach miteinander in Zusammenhang standen, sondern auch in ihrer ganzen Konfiguration grosse Mannigfaltigkeit darboten. Die Geschwulstzellen erwiesen sich als kleine und grosse, platte, protoplasmatische Gebilde mit bläschenförmigen Kernen, an denen sich eine Reihe regressiver Vorgänge abspielte, wegen derer allein schon die Geschwulst ein hohes Interesse verdiente: Schrumpfungen der Kerne zu allen möglichen Formen, Auflösung der Kerne in Schollen, Bröckel und Körner von Chromatin, Homogenisierung (hyaline Entartung) des Protoplasmas, faserige und schollige Zerklüftung der glänzenden, homogenisierten, protoplasmatischen Leiber der Zellen, Vakuolisierung des Protoplasmas und dergleichen kam in mannigfaltiger Ausbildung reichlich vor. Dabei erreichten die zum Teil riesenhaft grossen Zellen das Aussehen von verhornenden Plattenepithelzellen, zumal Körnelungen in den homogenen Plattenzellen vorkamen, die als Keratohyalinkörperchen gedeutet werden konnten, und obendrein schöne Schichtungskugeln, wie in Hornkrebsen, zur Beobachtung gelangten. Auch das in Plattenepithelkrebsen häufig zu konstatierende Phänomen einer Scheidung des peripheren (abgestorbenen) Teiles des Protoplasmas der Zellen von dem zentralen (noch lebenskräftigen) [v. Rindfleisch], das so oft im Sinne parasitärer Einschlüsse fälschlich gedeutet wurde, trat bei diesem Endotheliom oft in die Erscheinung. So hatte dies Endotheliom grosse Ähnlichkeit mit einem Plattenepitheliom, ja sogar mit einem eigentlichen Hornkrebs, wenn nicht die ganz charakteristische Struktur, die so eindringlich auf die Beteiligung der Lymphgefässe bezw. Lymphspalten hinwies, von vorneherein ein echtes Karzinom ausgeschlossen hätte. Interessant war, dass die Färbung mit der Gramschen Methode auf Hornsubstanz (Ernst) völlig negativ ausfiel; es handelte sich also, trotz aller Ähnlichkeit im histologischen Bilde, nicht um eine richtige Verhornung, sondern um eine besondere Art von hyaliner Entartung mit folgender Austrocknung und Sprödewerden des Protoplasmas der platten Geschwulstelemente.

Schliesslich bemerke ich, dass es auch papilläre Formen der Lymphangioendotheliome giebt. Sie sind selten und werden in jenen Endotheliomen beobachtet, in welchen die endotheliale Wucherung grössere (ektatische) Lymphräume befällt. Marchand hat ein

cystisch-papilläres Endotheliom des Ovariums beschrieben, ein ähnliches beschrieb Müller. Ich untersuchte einmal ein subkutanes, papilläres Lymphangioendotheliom aus der Nackengegend von im wesentlichen alveolärem Bau, das hauptsächlich dreierlei Produkte lieferte: einmal mehr diffus verbreitete zellige Wucherungen in den Saftspalten der betreffenden Örtlichkeit, dann solide Massen mit netzförmiger Struktur, grössere Alveolen des Stützgerüstes erfüllend, und endlich cystöse Bildungen mit papillärer Proliferation des Bindegewebes an der Wandung der Cysten. Die zuletzt erwähnte Form war unstreitig die interessanteste: in der Wand der grösseren Hohlräume, bezw. in dem von aufgetürmten Geschwulstzellen gebildeten Belag derselben, trat eine äusserst feine und zierliche radiäre Anordnung auf, welche dadurch bedingt war, dass sich rings von der Peripherie des betreffenden Raumes allerfeinste Kapillaren in das an der Wand befindliche Zellenpolster einsenkten, welche dies letztere zu massenhaften, dicht gedrängten und parallel gerichteten, papillären Erhebungen vorwölbten: auf diese Weise erlangten die einzelnen Geschwulstherde das Aussehen einer zierlich gefalteten Rosette. Die Entstehung solider Knoten von netzartigem Bau liess sich aus der eben geschilderten Form leicht entwickeln: das Lumen des cystisch erweiterten Raumes, der, wie sich zeigen liess, nichts anderes darstellte als einen beträchtlich dilatierten Lymphraum, wurde allmählig von der wuchernden Zellmasse ganz erfüllt und die allseitig von der Peripherie einwachsenden Papillen verwuchsen gegenseitig zu einem die Zellkomplexe netzartig durchziehenden Geflecht. Die Geschwulstzellen selbst hatten endothelialen Charakter.

Von ganz besonderem Interesse waren aber folgende Bilder: man sah nämlich gelegentlich die Geschwulstzellen nur die eine Seite eines cystisch dilatierten Lymphraumes einnehmen und hier einen endothelartigen, bald mehrschichtigen Belag etablieren – und dann konnte man die Thatsache notieren, dass die papilläre Sprossung des umgebenden Bindegewebes auch nur auf diejenige Fläche des Raumes beschränkt blieb, welche von den Geschwulstzellen besetzt war. Dadurch wurde der innige Zusammenhang, der zwischen Endothelwucherung und Bindegewebsproliferation bestand, unmittelbar vor Augen geführt. Die letztere schien direkt durch den Reiz hervorgerufen zu werden, der auf das Stroma ausgeübt wurde durch die Auflagerung eines reichlichen zelligen Materiales, welches wenn ich so sagen darf, Anspruch auf eine gehörige Blutzufuhr, d. h. Ernährung machte.

Eine Reihe von Lymphangioendotheliomen zeichnet sich durch die besondere, oft recht komplizierte Beschaffenheit des Stützgerüstes (Stromas) aus. Ich will hierbei mich nicht allzulange mit der schon kurzberührten Thatsache aufhalten, dass in gewissen Endotheliomen, in welchen vorzugsweise die Saftspalten den Ort der Wucherung darstellen, das Bindegewebe gelegentlich in so übermächtiger Weise entwickelt ist, dass Bilder entstehen, welche an die sogenannten Scirrhen erinnern, also an echt krebsige Geschwülste, die in einem strafffaserigen, dichten, kernarmen Bindegewebe schmale Zeilen und schmächtige Stränge epithelartiger, oft stark zusammengepresster Geschwulstzellen beherbergen. Ich bin auch der Meinung Hansemanns, dass wohl so mancher Scirrhus des Magens (und vielleicht auch der Mamma, der Uterus und anderer Organe) nicht auf eine epitheliale Entstehung zurückgeführt werden darf, sondern auf eine Wucherung von Saftspaltenendothelien bezogen werden muss, die mit einer starken Zunahme des Bindegewebes sich verbindet.

Als Beispiel einer solchen scirrhösen endothelialen Wucherung führe ich eine von v. Rindfleisch untersuchte und von Aldegarmann veröffentlichte Geschwulst des Magens an, die noch dadurch besonderes Interesse erregt, dass sie sich von einem alten Ulcus simplex aus entwickelt hatte.

Das Präparat stammte von einer 67jährigen Frau, bei der die Diagnose auf Karzinom des Magens gestellt war. An der kleinen Kurvatur des Magens, bis hart an den Pylorus heran, sass ein Geschwür, dessen Grund und Rand mit einem milchweissen, starren Infiltrat versehen waren. Das Geschwür umgriff in ganzer Zirkumferenz die Pylorusgegend und hatte eine hochgradige Stenose erzeugt. Der Geschwürsboden war unregelmässig höckerig, nur hier und da mit kleinen flottirenden Fetzen besetzt, im ganzen vielmehr glatt, mit konfluierenden milchweissen Geschwulstknoten gepflastert. Nach aussen hin war die Geschwulst durch alle Magenschichten hindurch gewuchert und im retroserösen Bindegewebe angekommen. Hier waren alle Lymphdrüsen taubeneigross angeschwollen und bildeten ein überfaustgrosses Konglomerat. Interessant war eine multiple Metastasenbildung in der Leber.

Mikroskopische Schnitte durch die infiltrierte Magenwand zeigten gegen die innere Grenze der Geschwulst zu eine richtige Karzinomstruktur, welche in sehr weiten Maschen des Stromas epithelähnliche, jedoch innig zusammengedrängte Zellen enthielt, sodass man die Grenzen der einzelnen Elemente an keiner Stelle mit voller Deutlichkeit erkennen konnte. Man gewahrte vielmehr hauptsächlich die dunkelblau gefärbten Kerne, die in das verschmolzene, hellrot gefärbte

Protoplasma eingebettet waren. Diese Kerne verrieten durch ihre Stellung keineswegs ihre Abkunft von irgend einer bekannten Epithelsorte, sondern sie waren im allgemeinen länglich, und die längere Achse der Kerne war nach den verschiedensten Richtungen hin orientiert, so dass eine vollkommene Willkürlichkeit in Bezug auf die Anordnung der Zellen im Haufen hervortrat. Was die Form dieser Epithelkörper betraf, so waren sie im allgemeinen längsgestreckt, walzen- oder keulenförmig, stellenweise stark krumm oder auch sogar wirklich gebogen, wie man es von Krebskörpern, die im Innern von Lymphgefässen liegen, zu sehen gewohnt ist. Betrachtete man die innere Oberfläche der Räume, in welchen die Geschwulstzellen lagen, so fand man keine fortlaufende Endothelschicht über dieselben ausgebreitet. Nahm man dazu, dass bisher kein echtes Magenkarzinom bekannt geworden ist, welches nicht von der Struktur des Cylinderepithelioms wenigstens ausginge, so wurde die Annahme immer wahrscheinlicher, dass man es mit einer ungewöhnlichen Krebsform, d. h. mit einem sog. „Endothelkrebs" zu thun hatte. Das übrige Terrain der Geschwulst zeigte nirgendsmehr ein grossmaschiges bezw. alveoläres Stroma. Man fand vielmehr ein reichliches, derbfaseriges Bindegewebe mit ellipsoiden oder spindelförmigen, bisweilen sehr schmalen Spältchen, in welche Spältchen die epithelähnlichen Zellen meistens einzeln oder in kleinen Gruppen von zwei, drei und mehr Exemplaren eingebettet waren.

Wenn man nun in diesem Falle, durch makroskopische Verhältnisse bewogen, annehmen musste, dass es sich um ein ursprünglich einfaches Geschwür gehandelt hatte, so war die Form, in welcher dasselbe zu einem Krebs geworden war, jedenfalls nicht die gewöhnliche, d. h. nicht die an das Geschwür anstossenden Magendrüsen hatten die karzinomatöse Wucherung begonnen, sondern das Endothel der Lymphbahnen und der Saftspalten der Magenwand war es, welches hier die seltenere Form eines Endothelioms des Magens hervorgebracht hatte.

Abgesehen also von diesen Fällen, in welchen das bindegewebige Stroma eine derartige Massenzunahme und Verdichtung erfährt, dass solche Lymphangioendotheliome den scirrhösen Krebsen ähnlich werden, ist in einer Reihe von Lymphangioendotheliomen das Stroma äusserst kompliziert gebaut, so zwar, dass diese Geschwülste gelegentlich als Mischtumoren imponieren. Ich meine hier das Auftreten von Hyalin, von Schleimgewebe und von Knorpel im Stützgerüst solcher Endotheliome. Hierher gehören vor allem viele endotheliale Geschwülste der Parotis, der Submaxillaris, des Gaumens, sowie des Kopfes überhaupt (Kaufmann, Nasse, J. Volkmann).

Der Hyalinbildung im Stützgewebe wird später noch bei der Besprechung des Cylindroms gedacht werden. Hier genügt es, darauf hinzuweisen, dass man es mit einer Metamorphose des fibrillären Bindegewebes zu thun hat, bei welcher die einzelnen

Fibrillen stark aufquellen, untereinander verschmelzen und homogene Massen bilden, in welchen anfangs noch die Kerne der Bindegewebszellen, später aber auch diese nicht mehr zu erkennen sind. Wenn die Hyalinisierung des Bindegewebes nicht, wie gewöhnlich, diffus auf grössere Strecken hin erfolgt, sondern an einer umschriebenen Stelle, so entstehen knötchenartige Einlagerungen im Stroma aus hyaliner Substanz.

Bezüglich der Entwickelung des Schleim- und Knorpelgewebes ist die Frage, ob man es hier ebenfalls mit einer Metamorphose des Bindegewebes zu thun hat, mit einer Art von Metaplasie, noch nicht genügend geklärt. Ich werde bei der Besprechung der Mischtumoren näher darauf eingehen, weshalb ich für viele Fälle der Meinung bin, dass die Beimengung von Schleim- und Knorpel- und Fettgewebe zu den fraglichen Endotheliomen auf einer Wucherung primär verschiedenartiger Keime beruht (Cohnheim, Klebs, Birch-Hirschfeld, Hinsberg) und nicht auf metaplastischer Entwickelung dieser Gewebe aus dem bindegewebigen Stroma. Giebt es doch Parotis- und Submaxillarisendotheliome, die fast ganz aus Knorpel bestehen (sogen. „reine Enchondrome" dieser Organe) und bei welchen der endotheliale Beisatz zunächst eine ganz untergeordnete Rolle spielt. Solchen knolligen, abgekapselten Neubildungen gegenüber, die schon im gröberen Bau die lappige Struktur der Chondrome besitzen, und die auch mikroskopisch sich ganz wie Knorpelgeschwülste verhalten, hiesse es den Thatsachen Gewalt anthun, wollte man die Masse der Knorpelknollen auf eine Metamorphose des Stromas beziehen. Ähnlich ist es häufig mit dem Schleimgewebe: manche Lymphangioendotheliome der genannten Regionen enthalten Schleimgewebe (Fettgewebe und Knorpelgewebe) in so diskreten insulären Herden, dass häufig kleine, abgeschlossene Läppchen der ganzen Geschwulst nur aus Schleim- oder aus Knorpel- oder Fettgewebe bestehen; hierbei ist von einem Übergang der genannten Gewebe in das bindegewebige Stützgerüst der Geschwulst nichts zu sehen; man hat vielmehr den Eindruck einer — in manchen Fällen sehr vielfachen — Einsprengung selbständiger Gewebsformationen.

Wenn ich somit für eine Reihe der hierhergehörigen komplizierter gebauten Endotheliome eine mehrfache Keimanlage behaupten

möchte, so ist es mir trotzdem bekannt, dass in einer anderen Reihe Schleimgewebe und Knorpelgewebe sich metaplastisch aus Bindegewebe entwickeln kann. Unter Verflüssigung der Grundsubstanz geht hierbei das fibrilläre Bindegewebe in Schleimgewebe über, indem die spindeligen Bindegewebszellen zu zart verästelten, Ausläufer tragenden Sternzellen werden. Andererseits kann unter Homogenisierung der Grundsubstanz eine Art chondroider Masse gebildet werden, innerhalb welcher die Bindegewebszellen sich zu eckigen oder rundlichen Körperchen umwandeln und sich auch mit einer Art Kapsel umgeben können; echtes und rechtes Knorpelgewebe scheint mir dabei jedoch nicht zu entstehen, deshalb sage ich lieber chondroide Substanz. Ob der Überführung des Bindegewebes in Knorpel erst ein Schleimgewebsstadium gewissermassen als Durchgangsbildung voraufgeht (J. Volkmann) oder gar voraufgehen muss, wie behauptet wird, kann ich nicht ausschliessen, ist jedoch nach meinen Beobachtungen unwahrscheinlich. Übergänge von Knorpel- in Schleimgewebe sind jedoch häufig zu sehen.

Eine viel umstrittene Frage ist das Verhältnis der Zellstränge und Zellschläuche des Endothelioms zu den schleimigen und knorpeligen Massen. Können die Endothelzellen vielleicht selbst an der Entwickelung des Schleim- und Knorpelgewebes sich beteiligen, also ihrerseits sich in verästelte Schleimzellen und eingekapselte Knorpelzellen verwandeln (Wartmannn, Clementz)? Oder können andererseits aus den Schleim- und Knorpelzellen durch fortgesetzte Wucherung endotheliale Zellstränge entstehen (J. Volkmann)? Beides ist behauptet worden und Beides ist meinen Erfahrungen zufolge eine irrtümliche Annahme. Freilich werden die endothelialen Zellstränge, wenn das Stroma, in welchem sie liegen, zu Schleimgewebe aufquillt, auseinandergedrängt, verzerrt und vielfach aufgelöst — sie gehen also teilweise im Schleimgewebe zu Grunde, was um so leichter zu verstehen sein dürfte, als ja die schleimige Metamorphose des Stromas selbst der Ausdruck einer Ernährungsstörung ist. Bei dieser Auflösung können allerdings Bilder entstehen, die einen Übergang der endothelialen Stränge in das Schleimgewebe vortäuschen. Dass die Endothelzellen selbst Knorpelgrundsubstanz bilden, und sich in eingekapselte Knorpelzellen verwandeln, das habe ich niemals gesehen. Auf der

anderen Seite glaube ich auch ausschliessen zu können, dass durch Wucherung von Knorpelzellen und von sternförmig verästelten Elementen des Schleimgewebes endotheliale Zellstränge gebildet werden wie J. Volkmann und v. Ohlen behaupten. Ich habe vielmehr in mehreren, ganz einwandfreien Fällen aufs Deutlichste gesehen, dass die Endothelstränge, netzartig verbunden, ins Schleim- und Knorpelgewebe einwachsen, indem sie zarte Zellsprossen bilden, die nach Art der Sprossung von Lymph- bezw. Blutkapillaren sich vorschieben. Einen Zusammenhang solcher junger Sprossen der Geschwulstzellen mit den Elementen des von ihnen besetzten Schleim- oder Knorpelgewebes konnte ich nicht konstatieren; beim Knorpel insbesondere waren keine Proliferationserscheinungen nachzuweisen, sondern eher rückläufige Metamorphosen. In letzterer Hinsicht war mir ein Chondroendotheliom der Glandula submaxillaris interessant, das v. Rindfleisch (Blendinger) beschrieb und das ich ebenfalls studieren konnte. Der immerhin bemerkenswerte Befund war kurz folgender:

Ein hyalinknorpeliges, etwa haselnussgrosses Chondrom, das in der Mitte der Glandula submaxillaris sass, liess bei der mikroskopischen Untersuchung erkennen, dass eine Umwandlung der Geschwulst im Sinne einer endothelialen Durchwucherung eingeleitet und stellenweise durchgeführt war. Das Detail dieser Durchwucherung nun war von ganz hervorragendem allgemein biologischem Interesse, da es auf das Deutlichste den sehr umständlichen, aber recht klar durchgeführten Prozess der Knorpelkanalisation zeigte, welcher auch imstande war, ein Licht auf die physiologischen Ernährungswege des Knorpels zu werfen. Der gesamte Prozess gestaltete sich nun folgendermassen: Ging man von der möglichst intakten hyalinen Knorpelsubstanz aus, so fand man darin die gewöhnlichen Knorpelzellen in ihrer Kapsel angeordnet und noch wenig oder keine Andeutung einer Veränderung in dem angegebenen Sinn. Nun traten aber Zerfaserungen des Knorpels ein, welche die einzelnen Zellterritorien ringförmig umgingen und schliesslich ein System von Saftbahnen bildeten, die nach aussen hin mit immer breiter werdenden Lückensystemen zusammenhingen. In diesen Lücken erschien nun eine endotheliale Wucherung zunächst in einzelnen vorgeschobenen

Zellen, die sich mit ihrem dunkelgefärbten Kern und langgestreckten Zellleib allgemein wie Spindelzellen eines Sarkoms ausnahmen. Indessen zeigte eine genauere Untersuchung, dass die Spindelform nur der optische Ausdruck einer auf die Kante gestellten platten Zelle war, wodurch leicht eine Verwechselung mit Spindelzellensarkom hätte eintreten können. Aus Alledem ergab sich, dass der Tumor in seinem knorpeligen Bestand durch die endotheliale Wucherung angegriffen wurde, dass er durch dieselbe in grössere Lappen und Läppchen zerlegt wurde, und dass diese Zerlegung ihr Vorspiel erhielt durch die zuerst erwähnte perizelluläre Kanalisierung der Grundsubstanz. Die Wucherung ging wesentlich von der Peripherie der Geschwulst aus. Nebenbei sind noch einige histologische Fakta zu erwähnen, welche die Transformation des Knorpelgewebes recht schön demonstrirten. So war insbesondere an den durch die Kanalisirung isolirten Knorpelzellen ein Auswachsen der Knorpelhöhle in feinere Fortsätze zu beobachten, welche die Grundsubstanz durchbrachen, um sich zuletzt mit der peripherischen Auffaserung zu vereinigen. Diese Kanalisation des Zellenterritoriums im Innern kam der äusseren Kanalisation entgegen, bot ihr die Hand und vollendete eine überaus vollkommene und reichliche Durchströmbarkeit des Knorpels mit Ernährungsflüssigkeit. Ein solches Gewebe gewann dann eine grosse Ähnlichkeit mit Schleimgewebe, und es sei erwähnt, dass wirklich stellenweise der Tumor durchaus die Beschaffenheit von Schleimgewebe besass, also eine Metaplasie in Schleimgewebe erfahren hatte. Eine wichtige Frage war noch zu beantworten, nämlich von welchen Kanälchen diese Kanalisierung des Knorpels ausging, von den Blut- oder Lymphgefässen. Wohl waren ganz unzweifelhafte Blutgefässe in Form von sehr weiten, endothelbelegten Kapillaren vorhanden; dieselben erschienen von einem Mantel von weichem Bindegewebe umgeben und durchbrachen den Knorpel in ähnlicher Weise, wie die Markräume des Knochens die Gelenkknorpel bei dem enchondralen Knochenwachstum. Andererseits war aber eine nähere Beziehung dieser Kanäle zu der endothelialen Wucherung nicht nachweisbar, und die Form der ausgebildeten Endothelzellennester erinnerte sehr auffallend an die charakteristischen Kontouren der Lymphgefässe, so dass man wohl im Ganzen das Richtige traf, wenn man auch in

dem mitgeteilten Fall die Endothelwucherung von den Lymphgefässen ableitete. Einen ähnlichen Fall scheint Kaufmann vor sich gehabt zu haben.

Bezüglich des Beisatzes von Schleim- und Knorpelgewebe zu gewissen Lymphangioendotheliomen bin ich also der Meinung, dass dieser Beisatz entweder ein primärer und integrirender ist, oder dass er die Bedeutung einer sekundären Erscheinung besitzt, indem die Beisatzgewebe metaplastisch aus dem bindegewebigen Stroma entstehen. Die endothelialen Zellstränge und Zellschläuche stehen aber, soweit meine Beobachtungen reichen, in keinerlei direkter Beziehung zu den Beisatzgeweben.

Es sei erwähnt, dass die besprochenen, komplizierter gebauten endothelialen Geschwülste der Speicheldrüsen und des Gaumens von einigen Autoren als echt epitheliale Neubildungen aufgefasst werden (Berger, Löwenbach, Malassez, Hinsberg, Wilms). Die lumenhaltigen und schlauchartigen Parenchymkörper der betr Geschwülste werden von diesen Autoren als echte Drüsen, die Stränge aus platten Zellen mit den Schichtungskugeln als ektodermale Bildungen aufgefasst; über den Ursprung dieser somit als Bindesubstanz-Epithel-Mischgeschwülste proklamirten Tumoren gehen gleichwohl die Ansichten der genannten Forscher auseinander. Marchand hat die Gründe für und wider diese Anschauung kurz aufgeführt. Ich halte an der endothelialen Genese der fraglichen Geschwülste fest, ohne damit bestreiten zu wollen, dass in den fraglichen Regionen auch komplizirte Mischgeschwülste vorkommen. Bezüglich der endothelialen Natur der Tumoren, die wir hier im Auge haben, verweise ich erstens darauf, dass kubische u. cylindrische Zellen, ferner drüsenartige Anordnung solcher Zellen in vielen sicheren Endothelgeschwülsten bekanntermassen ebenso häufig vorkommen, als Schichtungskugeln u. dgl. Zweitens erinnert das Wachstum der Parenchymkörper in unseren Speicheldrüsen- und Gaumenendotheliomen ausserordentlich an die bekannten Sprossungsvorgänge bei Neubildung von Blut- bezw. Lymphgefässen; die Zellstränge, auch die lumenhaltigen, laufen in feine, sich verjüngende Zellsprossen aus, die sich oft gegenseitig netzförmig verbinden; dabei sind die Zellen langgestreckt, spindlig, mit langen Ausläufern hintereinander gereiht. Drittens sind die Beziehungen der Zellstränge zum Stroma sehr innige; viertens wuchern die Nester und Stränge der epitheloiden Tumorzellen häufig diffus, so dass durchaus sarkomartige Herde entstehen, in denen die Zellen häufig auch als richtige Spindelzellen erscheinen. Weiters ist anzuführen, dass unter den Geschwülsten der fraglichen Regionen alle Übergangsformen vorkommen von solchen, die aus einfachen soliden, netzförmig verbnndenen, in einfach hindegewebiges Stroma eingebetteten Zellsträngen bestehen, bis zu den im Ubrigen ganz analogen, aber durch Lumenbildung, kubische und cylindrische Zellen, oder durch Schichtungen ausgezeichneten Tumoren. Endlich führe ich eine Beobachtung an, die ausserordentlich für die Zugehörigkeit der Zellstränge zu den Bindesubstanzgeweben, speziell zu den endothelialen, spricht: in einer, durch schleimiges Stroma ausgezeichneten Parotisgeschwulst boten die durchwegs soliden Zellstränge nicht nur durchaus die Bilder dar, wie wir sie von der typischen Gefässneubildung durch Sprossung kennen, sondern die Tumorzellen beteiligten sich auch an der Resorption des in das Geschwulstgewebe vielfach ergossenen Blutes und an dessen Verarbeitung zu Pigment: es waren nemlich die Tumorzellen beladen mit teils eisenhaltigem, teils eisenfreiem, grob- und feinkörnigem, gelbbraunem Pigment, von dem sich zeigen liess, dass es aus aufgenommenem, intracellulär verarbeitetem Blutfarbstoff entstand. Da sich an der Resorption von Blutfarbstoff und der Verwandlung desselben in Pigment bekanntermasen in aller erster Reihe Bindesubstanzelemente, insbesondere Endothelien, beteiligen, erachte ich den erwähnten Befund als einen neuen Beweis für die Bindesubstanznatur

der Zellstränge in den hier behandelten Tumoren der Speicheldrüsen und des Gaumens. (Hiezu siehe Fig. XLVI.)

Lymphangioendotheliome nehmen von den allerverschiedensten Organen und Körperregionen ihren Ausgang. Besonders prädisponiert sind die Speicheldrüsen, vor allen die Parotis.

Ausser den Speicheldrüsen werden von Lymphangioendotheliom befallen: die äussere Haut, die Häute des Zentralnervensystems, die serösen Membranen, die Knochen, die Geschlechtsdrüsen etc.

Einige Autoren seien angeführt, soweit sie nicht bisher Erwähnung fanden: Kolaczek, Volkmann, Franke, Barth, Tommasi, Billroth, Kaufmann, Nasse beschrieben endotheliale Tumoren der Speicheldrüsen (Parotis, Submaxillaris) und deren nächster Umgebung. Pagenstecher, Haimbach, Kromayer, Klebs, Braun, Köster, v. Recklinghausen, O. Becker, Neumann, Brunno Schmidt-Verfasser teilten Endotheliome der Haut (vor allem der Gesichtshaut mit). Bizzozero und Bozzolo, Maier, Engert beschäftigten sich mit den Endotheliomen der Dura mater; Michel beschrieb eine solche Geschwulst von der Opticusscheide; Eppinger, Bostroem, Eberth, Arnold, Lenz, Lange, Jannsen, Neumann, Finger-Verfasser beschrieben Endotheliome der Pia und des Gehirns; Rnnge, Rindfleisch-Harris, Schweninger, Engelmann, Klebs, J. Volkmann, Lukovicz, Hildebrand, v. Driessen, Friedreich, Lücke Endotheliome der Knochen; Eckardt, Klien, Amann, Leopold, Marchand, v. Velits, Burckhardt, v. Rosthorn, Pomorski, Pick, Müller, Pfannenstiel vom Ovarium; Ziegler von der Mamma; Wettergren, Most, Krompecher, Ehrendorfer vom Hoden; Jungmann, Hansemann, v. Rindfleisch-Aldegarmann vom Magen; v. Driessen, de Paoli u. A. von der Niere: J. Volkmann hat ein doppelseitiges Endotheliom der Halslymphdrüsen gesehen. Hiezu vergleiche man die sorgfältigen Zusammenstellungen der Literatur, welche J. Volkmann, Kolaczek, v. Hippel vorgenommen haben. Weitere Literaturangaben finden sich im Folgenden bei den einzelnen, alsbald zu beschreibenden Endotheliomformen.

Abbildungen zu den bisher besprochenen Formen der Lymphangioendotheliome finden sich auf Tafel X: Fig. 52 Lymphgefässendotheliom mit hyalinen Ausscheidungen und Schichtungen. Fig. 53. Fibroendotheliom mit Schichtungen. Fig. 54. Faszikuläres Endotheliom (sarkomartig). Fig. 55. Saftspalten- und Lymphgefässendotheliom. Fig. 56. Lymphangioendotheliom mit hyaliner und schleimiger Entartung des Stützgerüstes und der Gefässe. Ferner auf Tafel XI. Fig. 60. Zellschichtungen in einem Lymphangioendotheliom. Fig. 61 und 62. Wachstumsverhältnisse der Lymphangioendotheliome. Auf Tafel XII. Fig. 63. Wachstum eines Lymphangioendothelioms in einem Chondrom. Fig. 64. Cystisches Lymphangioendotheliom mit kompliziert gebautem Stroma (Mischgeschwulst). Endlich auf Tafel XIII. Fig. 69 Endotheliom der Haut, in Verbindung mit Epidermiszapfen tretend. Fig. 70 und 71. Lymphangioendothelioma cysticum.

C. Hämangioendotheliome und Peritheliome.

Während bisher einige Formen der von den Endothelien der Saftspalten und grösseren Lymphräume ausgehenden Endotheliome (Lymphangioendotheliome) der Gegenstand der Betrachtung waren, mögen nun einige Bemerkungen über die Blut-

gefässendotheliome (Hämangioendotheliome) folgen. Wir können hier unterscheiden zwischen dem Hämangioendothelioma intravasculare oder simplex, einer Geschwulst, die von den eigentlichen Endothelien der Blutgefässe (Kapillaren) ihren Ausgang nimmt, und zwischen dem Hämangioendothelioma perivasculare, oder besser Perithelioma, welches jene, den Endothelien wahrscheinlich gleichwertigen Zellelemente zur Ursprungstätte hat, die einen Aussenbelag der Blutgefässe bilden und die man als Perithelien bezeichnet.

Borrmann teilt die Hämangioendotheliome ein: in die eigentlichen Hämangioendotheliome, die aus mit Endothelzellen erfüllten Gefässen mit eigener Wand (Arterien, Venen) zusammengesetzt sind, und in die Kapillarendotheliome, die aus wuchernden, später endothelerfüllten Kapillaren bestehen. Die Peritheliome scheidet Borrmann in die eigentlichen Peritheliome (aus Blutgefässen mit radiär aufsitzenden, gewucherten echten Perithelzellenmasse bestehend) und in die Periendotheliome, die aus Endothelien perivaskulärer Lymphräume hervorgehen und bei denen die perivaskulären Zelllager konzentrisch um die Gefässe angeordnet sind, mit ihren Längsachsen in der Richtung der Gefässperipherie liegend. Ich halte die Unterscheidung von Hämangioendothelioma und Kapillarendotheliom für nicht genügend begründet, kann aber hier nicht näher eingehen. Die Trennung zwischen Peritheliom und Endotheliom der perivaskulären Lymphscheiden (Periendotheliom) mag eher gerechtfertigt erscheinen, jedoch muss ich mit meinem Urteil zurücktreten, bis das Verhältnis der Perithelien zu den Endothelien der perivaskulären Lymphräume besser geklärt ist.

Wir befinden uns hier Geschwulstformen gegenüber, die einerseits Beziehungen zu den Hämangiomen, andererseits zu gewissen (alveolären) Sarkomen besitzen, in denen die Entwickelung der Blutgefässe besonders hervorstechend ist. Man hat daher diese Tumoren als Angiosarkome (Waldeyer, Kolaczek) bezeichnet. In der That bestehen die intravaskulären Hämangioendotheliome und die Peritheliome ganz vorwiegend aus gewucherten, neugebildeten, kapillären Blutgefässen, die in mannigfaltigster Weise durcheinander geschlungen sind; die intravaskulären Blutgefässendotheliome zeigen die Blutgefässe teilweise oder gänzlich erfüllt von gewucherten endothelialen Elementen, so dass Zellschläuche und Zellstränge sichtbar sind, während in den Peritheliomen alle Gefässe mit dicken Mänteln grosser Zellen umgeben erscheinen. Da das bindegewebige Stützgerüst bezw. Zwischengewebe oft verschwindend spärlich ist, so dass man zunächst nichts als dichtge-

drängte quer- und längsgeschnittene Zellcylinder erkennt, haben diese Tumoren häufig ein sarkomähnliches Aussehen. Trotzdem halte ich die Bezeichnung Angiosarkom für recht ungeeignet. Denn erstens haben wir angiomatöse, endotheliale Tumoren vor uns, und zweitens ist der Begriff des Angiosarkoms ein derart unbestimmter und dehnbarer, dass man die verschiedenartigsten Bildungen darunter subsummieren kann. Wenn wir uns vorhalten, dass zunächst jede Geschwulst, wie jede irgendwie bedeutendere zellige Neubildung überhaupt, auf die Ernährung durch die Blutgefässe angewiesen ist, und wenn wir berücksichtigen, dass gerade in den zellulären Gewächsen der Bindesubstanzen, vor allem aber in den Sarkomen, die Beziehungen zwischen der Gefässbahn und den Geschwulstmassen gewöhnlich sehr innige sind, so dass man innerhalb der Wachstumszonen fast eines jeden Sarkoms eine perivaskuläre Anordnung der Sarkomelemente konstatieren kann (C. O. Weber, v. Rindfleisch, Tillmanns, Ackermann) dann muss die Anwendung des Begriffes Angiosarkom in irgend einer engeren Beschränkung bedenklich erscheinen und zu Verwirrungen führen. So bemerkte auch Ackermann, dass man den Begriff des Angiosarkoms auf alle Sarkome ausdehnen könne; ähnliche und andere Einwände haben auch Klebs, Hildebrandt, Paltauf, Dembrowski, Eckardt, v. Velits, Franke u. A. gemacht. In der That ist kaum mit einem Namen so beliebig umgesprungen worden, und hat kaum irgend eine Bezeichnung derartige Konfusionen angerichtet, als das Angiosarkom.

Thoma nennt es die zelluläre Varietät des Angioms und rechnet nicht nur die Peritheliome, sondern alle telangiektatischen Sarkome unter die Angiosarkome. Andere machen in ähnlicher Weise gar keinen Unterschied und sehen als Angiosarkome alle Sarkome an, in denen die Blutgefässe üppig entwickelt sind, oder durch ihre plexiforme Anordnung hervortreten. Paltauf will als Angiosarkom eine Sarkomform bezeichnet wissen, die wirklich nur aus Gefässen besteht, zwischen denen ein Zwischengewebe völlig fehlt, Tumoren, die mit der Gefässentwickelung beginnen und etwa als atypische Angiome den typischen entgegenzusetzen wären, wie die Sarkome überhaupt den typischen Geschwülsten aus der Reihe der Bindesubstanzen. Waldeyer, der den Namen Angiosarkom zuerst anwandte, bezeichnete als plexiforme Angiosarkome solche Geschwülste, die von der Adventitia der Blutgefässe, von perithelialen Zellen, ausgehen, und bei denen die Anordnung der Zellstränge an den Gefässverlauf gebunden ist; Waldeyer erkennt neben dem plexiformen Angiosarkom ausdrücklich das Alveolärsarkom Billroths an und stellt diese beiden Geschwulsttypen als krebsähnliche Sarkomformen auf.

Kolaczek dehnte den Begriff Angiosarkom auch auf die von Lymphgefässen ausgehenden sarkomähnlichen Gewächse aus, und strich das Beiwort plexiform.

Ähnlich bezeichnete v. Hippel als Angiosarkom eine Bindegewebsgeschwulst, die sich im engsten Anschluss an die Gefässe (einerlei welchen Systems) entwickelt habe. Hildebrand geht auf die Waldeyersche Definition vom Angiosarkom zurück und fordert, dass man unter dieser Bezeichnung Sarkome zusammenfasse, deren Entwickelung aus den Perithelzellen der Gefässe erfolge, gleichviel ob diese bloss ein peripherer Besatz der Adventitia der Blutgefässe seien oder Endothelien von perivaskulären Lymphräumen darstellten. Birsch-Hirschfeld hält das Angiosarkom für ein „plexiformes Angiom mit Wucherung der epithelähnlichen Perithelzellen", beschränkt das Gebiet des Angiosarkoms also auf die relativ kleine Gruppe der Peritheliome.

Ziegler will als Angiosarkome nur Geschwülste der Blutgefässe bezeichnet wissen und sagt, dass man unter dieser Bezeichnung Tumoren aufzufassen habe, bei welchen die Blutgefässwände und deren Umgebung einen besonderen Anteil an dem Aufbau der Neubildung nähmen und einen charakteristischen Bestandteil derselben darstellten. Es sei zu verwerfen, den Namen Angiosarkom in allen jenen Fällen anzuwenden, „in denen die Blutgefässe in Sarkomen durch ihre reiche Entwickelung oder durch die Art ihrer Verteilung auffälliger hervorträten". Ziegler bemerkt selbst, wie schwer die Abgrenzung des Angiosarkoms sei: wenn z. B. in einem Lymphgefässendotheliom die Zellen sehr stark wuchern und die Lymphgefässe durch die proliferierenden Zellmassen so stark ausgedehnt werden, dass das Zwischengewebe auf einen sehr grossen Raum entfaltet und scheinbar aufs Äusserste reduziert wird, dann hat man eine Geschwulst vor sich, die ganz und gar nur aus Blutgefässen und dazwischen gelegenen, die Blutgefässe umgebenden und einscheidenden Zellmassen besteht — damit ist aber der Begriff des Angiosarkoms gegeben — und doch liegt ein, allerdings stark proliferierendes Lymphgefässendotheliom vor. Auch die Lubarschsche Definition des Angiosarkoms ist nicht genügend bestimmt, wenn dieser Autor sagt, dass er unter Angiosarkom blutgefässreiche Geschwülste verstehe, in welchen Zellzüge mit spärlicher Interzellularsubstanz um die Gefässe angeordnet und in ihrer Anordnung durch den Verlauf der Gefässe bestimmt seien; da vielfach schleimige und hyaline Entartung der Gefässe vorhanden sei, seien diese Geschwülste häufig Myxangiosarkome bezw. Cylindrome.

Die wenigen Angaben mögen genügen, um zu zeigen, dass es vorteilhaft ist, die Bezeichnung Angiosarkom ganz aufzugeben. Gefässreiche Sarkome benennen wir als Sarcoma telangiectaticum, cavernosum, hämangiomatodes; und wenn in einem wirklichen Sarkom die Geschwulstmassen eine besondere Anordnung um die Blutgefässe erkennen lassen, so kann man das mit der Diagnose: Sarcoma perivasculare zweckmässig zur Kenntnis bringen. Geschwülste aber, die von den Endo- oder Perithelien der Blutgefässe ihren Ausgang nehmen, sollten als Endotheliome

bezw. Peritheliome bezeichnet werden, gleichviel, ob sie sarkomatösen Habitus an sich tragen oder nicht.

Nach diesen allgemeinen Bemerkungen über die sog. Angiosarkome wieder zu den Hämangioendotheliomen zurückkehrend, wollen wir im vornhinein bemerken, dass durchaus nicht alle Repräsentanten dieser Gruppe — wie vielleicht vermutet werden möchte — von sarkomatöser Beschaffenheit sind. Im Gegenteil treffen wir gerade unter den Hämangioendotheliomen den tubulären und alveolären Typus sehr häufig und in sehr reiner Form wieder, so zwar, dass manche unserer Geschwülste früher als Adenome bezw. als Krebse aufgefasst wurden.

Ich will versuchen, die zwei Haupttypen des Hämangioendothelioms kurz zu schildern.

Das erst in neuerer Zeit besser gekannte Hämangioendothelioma intravasculare sive simplex findet sich in der Literatur als Angiosarcoma (Kolaczeck) und Hämangiosarcoma, als Endothelioma vasculare (Ackermann) und Endothelioma intravasculare (Amann jr., Maurer), als hyperplastisches Kapillarangiom (Nauwerck), als Kapillarendotheliom (Borrmann) etc. bezeichnet. Es ist eine kompliziert gebaute Geschwulst, deren Struktur am besten durch eine folgerichtige Betrachtungsweise verständlich werden wird, welche die einzelnen Hauptphasen der Entwickelung festhält. Blutgefässe bilden den Mutterboden der Geschwulst, Blutgefässe, die in mannigfachster, oft regelloser, häufig plexiformer Anordnung auftreten und in allen Stadien der Ektasie angetroffen werden können. Es sind kapilläre Gefässe, welche zunächst in den Aufbau der Neubildung eingehen. Von grösseren Gefässen, Arterien oder Venen, ausgehende intravaskuläre Endotheliome sind bis jetzt nicht sicher festgestellt. Von gewöhnlichen Kapillaren unterscheiden sich die der in Rede stehenden Endotheliome durch besondere Metamorphosen und Proliferationszustände am auskleidenden endothelialen Zelllager. Da finden wir einmal Tumoren, in welchen alle Kapillaren mit einer einzigen Lage grosser kubischer oder cylindrischer, protoplasmareicher Zellen ausgekleidet sind, so dass man im mikroskopischen Bild Durchschnitte von Drüsen vor sich zu haben glaubt, wenn nicht der Inhalt dieser vermeintlichen Drüsenräume — näm-

lich dicht gedrängte rote Blutkörperchen — auf den richtigen Weg wiese. Solche Geschwülste möchte Marchand daher als Angioepitheliome bezeichnen.

Es muss hier im Vorbeigehen darauf aufmerksam gemacht werden, dass auch in Lymphangioendotheliomen hie und da bluterfüllte Zellschläuche vorkommen, wenn nämlich gelegentlich einer grösseren Hämorrhagie die Blutmasse in die Zellenkomplexe des Lymphangioendothelioms eindringt. Man muss also hier vorsichtig sein, wie auch Braun, Volkmann u. A. hervorhoben.

Bei solchen Geschwülsten sind die Kapillarbahnen häufig stark dilatiert und liegen, nur von sehr spärlichem Bindegewebe getrennt, so dicht aneinander, dass ein schwammiges Gefüge hervortritt und wir an die früher beschriebenen kavernösen Hämangiome erinnert werden. Weiterhin ruft uns aber die eigentümliche Metamorphose des Endothels Bilder ins Gedächtnis zurück, die wir vom Hämangioma hypertrophicum (Ziegler) her kennen. Andererseits hat die eben erwähnte Drüsenähnlichkeit der röhrenförmigen Geschwulstkörper mit ihren, aus kubischen und cylindrischen Zellen bestehenden, regelmässigen Innenbelägen die Verwechselung mit Adenom bezw. Carcinoma adenomatosum ermöglicht. Viele Hämangioendotheliome der Knochen z. B. sind früher als primäre epitheliale Geschwülste (Krebse) dieser Regionen aufgefasst worden. Ebenso hat sich manche als Adenom oder Karzinom der Nieren und der Hoden bezeichnete Geschwulst die nachträgliche Einreihung in das Gebiet der Blutgefässendotheliome gefallen lassen müssen.

So beschaffene intravaskuläre Endotheliome der Blutgefässe sind sehr selten; wir könnten sie als eine reine Form dieser Gattung ansprechen, die auf der Grenze gegen das Angiom hin steht. Häufiger ist eine weitere Fortbildung der Geschwulst, die in einer weitaus beträchtlicheren und regelloseren Wucherung des Endothels besteht. Die Endothelien geben dabei ihre kubische oder cylindrische Form preis, auch der regelrechte Zusammenschluss der einzelnen Elemente zu einer epithelähnlichen, einschichtigen Begrenzungsfläche wird aufgegeben; die proliferierenden Endothelien wandeln sich vielmehr in vielgestaltige, meist vollsaftige, epitheloide Elemente um, die ungeordnet zusammengeworfen sich auf Kosten des physiologischen Blutgefässinhalts ausbreiten: so entstehen zunächst röhrenförmige Gebilde, deren Mantelschicht aus den gewucherten, endothelialen Zellmassen besteht, während die mehr weniger enge

Lichtung der Röhren den Rest der roten Blutkörperchen einschliesst. Weiterhin wird das Lumen der Blutgefässe völlig von der endothelialen Wucherung beansprucht und wir treffen dann auf Quer- und Längsschnitten völlig solide Zellkomplexe in cylindrischen Strängen an. Ist das Bindegewebe, welches die wuchernden intravaskulären Zellmassen von einander trennt, reichlicher entwickelt, so tritt wiederum ein deutlicherer Gegensatz zwischen einem Stroma und eingelagerten Aggregaten epitheloider Zellelemente hervor, und damit jener alveoläre Bau, den man so gerne als für das Karzinom charakteristisch hinstellt. Die bunten, histologischen Bilder, welche ein Blutgefässendotheliom an den verschiedensten Stellen gewöhnlich darbietet, lassen sich leicht aus einer Kombination der hier zunächst fixierten hauptsächlichsten Momente der Entwickelung ableiten.

Eigenartig ist die Auffassung Birch-Hirschfelds von den intravaskulären Hämangioendotheliomen: er hält sie für Hämangiome mit in Rückbildung begriffenen Bluträumen; unter Schrumpfung und Verdickung der Wand erfolge eine Wucherung des Endothels der rückgebildeten Bluträume. Diese Auffassung vermag ich nicht zu teilen.

Einen typischen Fall von intravaskulärem Endotheliom hat Markwald in einer sehr seltenen Verbreitung auf fast alle Knochen des Skelets beobachtet. Es fanden sich alle Übergänge von soliden Strängen epithelartiger Zellen zu Röhren, die mit Blut erfüllt und mit cylindrischen Endothelzellen bekleidet waren; häufig war eine kavernöse Ektasie der drüsenschlauchartig verwandelten Blutkapillaren. Solche Fälle sind vielleicht unter der Marke Myelom (v. Rustizky, Zahn, Kahler, Klebs) Angiosarkom, multiples Sarkom (Wieland) beschrieben.

Die intravaskulären Blutgefässendotheliome der Knochen und Nieren, auch die übrigen hier vorkommenden Endotheliomformen zeichnen sich häufig durch starken Fettgehalt, sowie durch Glykogeninfiltration der kubischen oder cylindrischen Geschwulstzellen aus (Ritter); das Protoplasma der letzteren ist dabei äusserst zart und durchsichtig. An gehärteten und gefärbten Präparaten ist das Protoplasma oft kaum nachweisbar, so reichlich und dicht sind die Vakuolen, welche dasselbe durchbrechen und welche an Stelle der durch die Behandlung extrahierten Fett- bezw. Glykogentropfen erscheinen; nur die periphere Begrenzung der Geschwulstzellen zeigt meist dichteres, wie zu einer Art Zellmembran geformtes

Protoplasma. Infolge dieser Eigenschaften der Geschwulstzellen sind insbesondere die in Rede stehenden, auch metastasierenden (Lunge) Nierenendotheliome vielfach mit den ebenfalls stark fetthaltigen renalen Nebennierentumoren (Grawitz) verwechselt worden. In der That ist die Unterscheidung, zumal wenn es sich um vorgeschrittene Stadien der Geschwulstbildung handelt, nicht leicht. Für die Nebennierengeschwülste sind die zu fettigem Zerfall neigenden soliden Zellstränge und Zellbalken, die in ihrer Anordnung so sehr an den Bau der normalen Nebenniere erinnern, charakteristisch. Für die fetthaltigen Endotheliome der besprochenen Gattung ist der Nachweis von röhrenförmigen Geschwulstkörpern, die Blutkörperchen enthalten, wichtig. Die Knochenendotheliome, die von den Blutgefässen ausgehen, sind weiche, hämorrhagische, pulsierende Tumoren, die z. T. mit einer Knochenschale versehen sind (Volkmann); differentialdiagnostisch kommt für den Kliniker hie und da Aneurysma in Frage (Thoma).

Dass auch bei den intravaskulären Blutgefässendotheliomen eine Art von papillärem Wachstum vorkommt, beweist ein interessanter seltener Fall, den Most und Borrmann untersuchten.

Hier waren in einer malignen, vielfach metastasierenden Hodengeschwulst aus erweiterten Geschwulstkapillaren bluterfüllte, endothelbekleidete Hohlräume hervorgegangen, in welche hinein sich eine feine, papilläre, stellenweise sogar förmlich dendritische Verzweigung des Stromas entwickelte. Die Papillen des Stromas waren an ihrer Oberfläche von dem Endothel bekleidet. Ausserdem war aber eine reichliche Sprossung des Endothels selbst zu konstatieren, das, ähnlich wie bei der typischen Gefässsprossung, verzweigte, anastomosierende, kapillarähnliche Zellzüge bildete, die zunächst ein feines Lumen besassen, dann aber (bei weiterer Proliferation) solide wurden, indem sich im Lumen und aussen wuchernde Endothelzellen anhäuften; so wurden allmählig die Bluträume der Geschwulst durch papilläre Zellwucherungen, schliesslich durch ein netzförmig verbundenes Zellbalkenwerk erfüllt.

Wir dürfen solche papilläre Wucherungen überhaupt als nichts Anderes, denn als Äusserungen eines Oberflächenwachstums auffassen. Jede Geschwulst kann daher gelegentlich in papillärer Form wachsen, wenn nur die räumliche Möglichkeit eines exstruktiven Aufbaues gegeben ist. Die Endotheliome im Besondern zeigen demgemäss unter Anderem auch dann papilläre Formen, wenn die endothelialen (Blut- oder Lymph-)Räume durch starke Erweiterung dem produzierenden endothelialen Element neue Gebiete für ein reich-

liches Aussprossen an die Oberfläche der Binnenräume erschliessen — abgesehen davon, dass eine, sich verzweigende Sprossung dem Endothel der Blut- und Lymphgefässe ganz besonders eigentümlich ist (s. unter Wachstum der Endotheliome). Intravaskuläre Hämangioendotheliome sind, abgesehen von den schon erwähnten Autoren, bisher beschrieben von Maurer (Penis), Steudener (Nasenwurzel), Nauwerck und Narath, Zahn, Runge (Knochen), Borrmann (Scrotum), Limacher (Struma), Langhans (Milz), Schroeder (Niere), Block (Leber).

Die Peritheliome.

Was zunächst den Namen betrifft, so könnte derselbe mannigfachen Einwänden begegnen. Vor allem sind typische „Perithelorgane" (Waldeyer) nur für wenige Lokalitäten nachgewiesen. Eberth hat zuerst die Gefässe der pia meninx mit perithelialen Zellen versehen gefunden. Er durchtränkte isolirte Gefässe eines frischen Hirnes mit einer schwachen Höllensteinlösung und fand sodann auf der Adventitia eine Zeichnung von einzelnen deutlich polygonalen Feldern, die mehr oder minder zackig und sternförmig waren und sämtlich Kerne enthielten. Durch Anwendung von Säuren und Alkalien gelang es ihm ferner eine zarte Membran zu isoliren, die das eben beschriebene Mosaik wahrnehmen liess. Eberth wies ferner nach, dass das Perithel der Hirn- und Rückenmarksgefässe mit den eigentlichen Adventitialzellen nichts zu thun habe, und dass die Perithelmembram nicht die äussere Begrenzung der perivaskulären Räume vorstelle, sondern „die äussere Begrenzung der Blutgefässe gegen jene". Derselbe Autor, Waldeyer und Sertoli haben ähnliche Elemente für die Steissdrüse nachgewiesen; Paltauf hat dies für die Carotisdrüse gethan. Ausserdem sind Perithelien für die Gefässe der Zirbeldrüse, der Nebenniere, der Brustdrüse, der Speicheldrüse (Eberth, Arnold, Sertoli, Luschka, v. Brunn) und für die Gefässe des Hodens (v. Ebner, v. Leydig, Henle, v. Koelliker, Boll) beschrieben. In zweiter Linie muss zugegeben werden, dass die „Perithelien" weder entwickelungsgeschichtlich noch physiologisch bis jetzt eine gesicherte Stellung haben; auch die normale Histologie hat ihnen noch keinen gesonderten Platz eingeräumt. Es hat also etwas

Prekäres eine ganze Geschwulstspecies nach diesen, noch etwas mystischen Elementen zu benennen. Gleichwohl neigen die meisten Autoren, die sich mit diesen Elementen abgegeben haben, dahin, sie als den Endothelien gleichwertig aufzufassen (Eberth). Volkmann meint, dass sie wahrscheinlich auch genetisch den Endothelien gleichwertig seien.

Jedenfalls ist ein Teil der als Perithelien bezeichneten Zellen den Endothelien völlig an die Seite zu stellen; es sind das die Perithelien, welche die Blutgefässseite eines perivaskulären Lymphraumes auskleiden. Solche perivaskuläre Lymphräume sind nach His und Golgi, Axel Key, Retzius, Riedel weit verbreitet. Diese Autoren fassen allerdings auch Eberths Perithelmembran als perivaskuläre Lymphscheide auf, während Arnold die Perithelhaut als eine Membran bezeichnet, mit welcher sich das Bindegewebe gegen das Gefäss hin absetzt; so komme wohl auch ein perivaskulärer Raum zu stande, der aber nach Arnold kein von den Lymphgefässen aus injizierbarer Lymphraum sei, sondern nur mit den Saftspalten in Verbindung stehe. Die Beziehungen der Perithelien zu den perivaskulären Räumen sind also noch nicht völlig geklärt.

Es ist darauf hinzuweisen, dass „Perithel" von den verschiedenen Autoren in engerem und weiterem Sinne gebraucht wird, und dass daher nicht immer die gleichen Dinge gemeint sind. Es giebt perivaskuläre Räume, die einer eigentlichen endothelialen Auskleidung entbehren und nur nach der Blutgefässseite die Perithelzellen aufweisen (Eberth, Borrmann), andererseits sind selbständige perivaskuläre Lymphräume, welche die Gefässe einscheiden, bekannt, die mit dem Perithel gar nichts zu thun haben, sondern ganz mit gewöhnlichen Endothelien ausgekleidet sind. Endlich soll es perivaskuläre Lymphräume geben, die teilweise mit Endothel, nach der Blutgefässseite jedoch mit Perithel versehen sind (Pick). Pick und v. Rosthorn sind geneigt, in solchen Fällen die ganze Auskleidung des perivaskulären Lymphraumes als Perithel zu bezeichnen (nach Borrmann). Borrmann nennt gar das Endothel von wirklichen perivaskulären Lymphräumen Periendothel (!). Ich gehe auf diese Fragen nicht ein, da sie noch zu wenig geklärt sind und wahrlich nicht so wichtig sind. Jedenfalls wird gelegentlich für alle diese Zellen von den Autoren der Name Perithel gebraucht.

Für andere adventitielle Belegzellen der Kapillaren (also nicht eigentliche Perithelien) ist es strittig, ob sie zugleich mit den Endothelien aus Gefässbildungszellen hervorgegangen sind, oder aus den benachbarten Bindegewebszellen sich entwickelt haben. Volkmann unterscheidet diese platten Bindegewebszellen,

„welche häufig als letzte Reste des Stromas die jungen Blutkapillaren begleiten," sehr wohl von den eigentlichen Perithelzellen. Diese Zellen haben nach diesem Autor die Gestalt von Spindeln oder endothelähnlichen Platten, sind im neugebildeten, gefässführenden Bindegewebe sehr häufig und gehen nach aussen ohne scharfe Grenze in die Bindegewebszellen der Umgebung über, von welchen sie sich mehr durch ihre perivaskuläre Lagerung und Gestalt, als sonst durch eine besondere Differenzirung unterscheiden. Sie sind mit dem Perithel nicht identisch und werden als perivaskuläre Zellen oder Adventitialzellen der Blutkapillaren bezeichnet; auch mit der regelmässigen Adventitia grösserer Gefässe haben sie nichts zu thun. Jedoch erzeugt ihre pathologische Wucherung, wie die der Perithelien, cylindrische Zellmäntel um die Kapillaren, und sie bilden plexiforme Geschwülste.

Diese verschiedenen Angaben der Autoren zeigen, dass über den Begriff „Perithel" eine völlige Einigung nicht erzielt ist, dass einige Willkür in dem Gebrauch dieses Wortes herrscht und dass insbesondere die Beziehungen der Perithelien zu den perivaskulären Lymphräumen und deren Belegzellen, sowie zu den sogenannten Adventitialzellen noch nicht genügend klar gelegt sind. Trotzdem möchte ich empfehlen, für die geschwulstmässigen Leistungen der fraglichen Zellen bis auf Weiteres, vorbehaltlich einer besseren Einsicht, mit Paltauf, Hildebrandt, Borrmann u. A. den Namen Peritheliom beizubehalten, und letzteres als eine Abart des Endothelioms anzusehen. In den Fällen, in welchen Geschwülste mit Sicherheit von Endothelien perivaskulärer Lymphräume abgeleitet werden können (Hildebrandt, Driessen, Perthes), mag man die Bezeichnung Perithelioma durch perivaskuläres Endotheliom ersetzen — oder gar Periendothelioma sagen (Borrmann).

Die Peritheliome, die in der Literatur als Angiosarkome, (Kolaczek), plexiforme Angiosarkome (Waldeyer), peritheliale Angiosarkome, Perithelsarkome, perivaskuläre Endotheliome und wegen der häufigen hyalinen und schleimigen Entartungen der Gefässe als Myxome, Myxosarkome, Cylindrome etc. zerstreut sind, haben folgenden Bau: Zunächst bilden auch hier kapilläre, mehr weniger ektatische Blutgefässe den Hauptanteil der Neubildung; aber die Zellwucherung bevorzugt hier

nicht wie beim Hämangioendothelioma simplex die Lichtungen der Gefässe, sondern sie nimmt von der Aussenseite derselben ihren Ausgang, so dass die vielfach verflochtenen und netzartig verbundenen Gefässe alle von dicken Mänteln grosser platter oder polygonaler, oder gar kubischer und cylindrischer Zellen umscheidet sind. Nach innen von den Zellmänteln findet sich dann das Endothel der Blutgefässe, welches die adventitielle Zellmasse von dem Blutgefässinhalt trennt; es sitzt also die Zellmasse meist dem Endothel direkt auf. Entweder sind die polymorphen, epithelartigen Elemente in den perivaskulären Zellmänteln ohne jede Zwischensubstanz aneinander gelagert, oder es ziehen feine Fäden fibrillären Gewebes und einzelne Spindelzellen als eine Art zartesten Gerüstes durch die perivaskulären Zellkomplexe hindurch; innerhalb dieser letzteren besteht entweder völlige Regellosigkeit in der Zusammenlagerung der polygonalen Elemente, oder es sind die Zellen, wenn es sich um platte Formen handelt, dicht, parallel oder konzentrisch zum Gefässverlauf geschichtet, oder es findet sich (nicht selten) ein radiäre Anordnung, indem parallele, schlanke Säulen epithelartiger Zellen senkrecht auf die Gefässachse aufgesetzt erscheinen. Häufig ist auch die innerste, dem Endothel aufsitzende Zelllage zu kubischen oder gar cylindrischen Formen differenziert. Ist das bindegewebige Stroma dieser Geschwülste sehr schwach entwickelt, dann kann die Neubildung aus lauter dichtgedrängten, mit Zellmänteln ausgerüsteten Blutgefässen bestehen; das sind dann zumeist typisch plexiform gebaute Tumoren. Verschmelzen die dichtgedrängten Zellmäntel, dann entsteht eine sarkomartige Masse vielen Gefässen. Verdicken sich, was häufig ist, an den älteren Gefässen die Wände und sammelt sich in der Umgebung des Endothels eine bemerkenswerte Quantität fibrillären Bindegewebes an (welch letzteres dann als ein Produkt der Gefässendothelien angesehen werden muss), dann geht der plexiforme Charakter verloren und geht in einen mehr alveolären Typus über: wir haben dann Haufen von Geschwulstzellen in den Maschen des Blutgefässnetzes liegen (Birch-Hirschfeld). Auch durch stärkeres Hervortreten des bindegewebigen Stützgerüstes zwischen den Gefässen mit ihren adventitiellen Zellmänteln wird eine alveoläre Struktur und dadurch Krebsähnlichkeit hervorgerufen.

Eine sehr seltene Form des Perithelioms zeigt statt der dichten Zellmäntel um die Gefässe eine einzige, regelmässige Schicht epithelartiger, kubischer oder cylindrischer Zellen. Hie und da wurden die Zellen der Peritheliome glykogenhaltig befunden.

Unter den Metamorphosen der Peritheliome ist die hyaline Aufquellung der Gefässwände, die in der Regel zu einer Obliteration und Verödung der Gefässe schliesslich führt, das häufigste Ereignis. Wir werden diesen hyalinen Degenerationen in endothelialen Geschwülsten später wieder begegnen, und wollen hier nur erwähnen, dass die Peritheliome mit ausgiebiger hyaliner Gefässentartung einen beträchtlichen Anteil an den sog. Cylindromen haben. Es ist klar, dass mit der in Rede stehenden Metamorphose der peritheliale Charakter der Neubildung mehr und mehr verwischt wird. Ist die hyaline Entartung sehr ausgedehnt, und ergreift sie ausser den Gefässen auch das Bindegewebe, so haben wir in einer hyalinen Grundmasse Haufen, Nester und Stränge von Epitheloidzellen, meist netzförmig verbunden, die auf das eigentliche, ursprüngliche Wesen der Neubildung keinerlei sichere Rückschlüsse mehr erlauben.

Peritheliome mit oder ohne hyaline Entartung kommen vorwiegend im Bereich der Hirnhäute (Eberth, Arnold, Arndt, Cramer, v. Rindfleisch, Klebs, Bostroem) und des Hirns selbst (Waldeyer, Billroth, Ritter-Verfasser) vor. Ferner nehmen sie gelegentlich ihren Ausgang von serösen Membranen (Birch-Hirschfeld, Kolaczek, Huber-Verfasser), von der Parotis (Paoli), vom Knochensystem (Jaffé, Hildebrandt, Kocher, Billroth, Sudhoff, Driessen), von der Wange (J. Volkmann), vom Gaumen (Eisenmenger), vom Unterhautbindegewebe (Perthes), von den Nieren (Hildebrandt, Paoli, Askanazy), vom Ovarium (Amann jr.), von der Mamma (Schmidt), von der Muskulatur (Tillmanns, J. Volkmann), vom Augenlid (Hanke). Siehe übrigens die Zusammenstellungen von Kolaczek, v. Hippel, Volkmann, Barth. Ein sehr reines Peritheliom bildet auch die sog. Glandula carotica (Marchand, Paltauf, v. Heinleth). Braunschweig, Saltzmann, Salzer haben myxomatöse bezw. cylindromartige Geschwülste des Sehnerven kennen gelehrt, die sie als Angio-

sarkome bezeichnen. Es gehören diese Tumoren wohl grösstenteils den Peritheliomen beigerechnet.

Dass in einer hämangiomatösen Geschwulst sowohl Gefässendothel wie Gefässperithel gleichzeitig in die Wucherung aufgehen kann, hat Verfasser niemals gesehen. Lücken, der die Peritheliome als Angiosarkome anspricht, schlägt für solche Neubildungen den Namen Angiosarcoma endothelioides vor — eine, wie mir scheinen will, recht unglückliche Bezeichnung.

Eine besonders häufige Lokalisation des Perithelioms in den Hirnhäuten und im Gehirn selbst lässt uns diese Geschwulst an den genannten Stellen sowohl in reiner Form als in einigen interessanten Abarten finden. Ich will daher kurz bei den fraglichen Neubildungen dieser Gegenden verweilen.

Teils bildet das Gewächs hier umschriebene, hämorrhagische Knoten von stärkstem Gefässreichtum und weicher, medullärer Beschaffenheit oder von gallertigem, hyalinem Aussehen (s. unter Cylindrom),teils entwickelt es sich in Form diffuser, multipler Infiltrate der Hirnhäute, die sich von diesen auch auf die in die Hirnsubstanz einstrahlenden Piagefässe fortsetzen, teils entstehen papilläre Formen.

Das Verständnis für die in Rede stehenden Peritheliome wird erleichtert durch eine kurze Betrachtung der normal histologischen Verhältnisse des Mutterbodens. Wie schon erwähnt, ist die Aussenfläche der Hirngefässe von einer zarten Membran belegt, welche von einem Mosaik rautenförmiger endothelartiger Zellen (Perithelien) gebildet wird. Diese Perithelhaut setzt sich an der Hirnoberfläche auf die Unterfläche der Pia mater fort (Axel Key); andererseits ist das System der Pia nach aussen durch die gleichfalls mit einem Endothel bekleidete Arachnoidea gegen den Subduralraum hin begrenzt. Zwischen diesen beiden endothelbekleideten Oberflächen ist ein zartes bindegewebiges Maschenwerk ausgespannt, welches ein System von Lymphräumen (sog. subarachnoideale Lymphräume) bildet; in dieses sind die grösseren Gefässe lose eingebettet, so dass ihm in jeder Weise die Bedeutung eines perivaskulären Lymphraumsystems zukommt (nach v. Rindfleisch). Die Unterfläche des Pia mater-Systems geht aber auch kontinuierlich in die Plexus chorioidei über, deren gefässreiche Papillen

nunmehr von vollsaftigen, kubischen Zellen epithelartig bekleidet sind, so zwar, dass die epithelialen Zellen den Gefässen direkt aufsitzen, also auch eine Art Perithel derselben bilden.

Eine Wucherung der Perithelien der Hirngefässe kann nun zu sehr eigenartigen Geschwülsten führen, die verschiedenes Aussehen haben, je nachdem ein umschriebener Tumor gebildet wird, der häufig durch eine Schicht Piagewebes gegen das Hirnparenchym abgesetzt erscheint (Arnold), oder eine diffuse Neubildung entsteht, die von der Pia an vielen Stellen in die Hirnsubstanz selbst eindringt und die letztere zwischen sich fassend, durch Druck zur Atrophie und zum Zerfall bringt. In ersterem Falle findet man ein anfangs oft recht krebsähnliches (sog. Hirnkrebs), im weiteren Verlauf jedoch sarkomartiges Produkt, in dessen Struktur eine frische Untersuchung des Materials besonders deutlichen Einblick gewährt: man erkennt zunächst nichts als Blutgefässe kapillären Charakters die schlangenartig gewunden, vielfach verzweigt, varikös erweitert, zu labyrinthischen Knäueln durcheinander gewirkt erschienen. Alle Gefässe sind strotzend mit Blut gefüllt und zeigen ein deutliches, normales Endothelium. Diesem sitzen aber gegen aussen epithelähnliche, polymorphe Zellen, in mehreren Schichten aufeinandergetürmt an, so zwar, dass nicht selten eine radiäre Anordnung entsteht. Seltener sind die Zellen platt und dann geschichtet. Zwischen den Gefässen mit den dicken Zellmänteln scheint häufig jedes fibrilläre Stroma zu fehlen und die Zellmäntel an ihrer Peripherie sich gegenseitig zu berühren.

v. Rindfleisch schildert diese Geschwulst folgendermassen: das Anfangsglied des Prozesses ist die Bildung von grösseren Zellenhaufen aus je einer Adventitial(Perithel)zelle. Die neugebildeten Zellen sind gross, protoplasmareich, haben Kern und Kernkörperchen und tragen eine unverkennbare Ähnlichkeit mit den Epithelzellen der Plexus chorioidei zur Schau. Sie sind weniger geschichtet als zusammengeballt. In der Mitte des Balls sind sie mehr kugelig, am Rande mehr spindelförmig. Die Spindeln der benachbarten Zellhaufen treten zu unvollständigen Faserzügen zusammen und bilden so feinere Septa, welche die grösseren Alveolen dieses Pseudokarzinoms gliedern. Bei der weiteren Volumenzunahme der Geschwulst wiegt die Zellwucherung vor. Das Stroma schwindet stellenweise zu sehr feinen Fäden und Lamellen ein, während die Zellen, zu kolossalen Nestern geballt, die Zwischenräume füllen. Interessant ist, dass die Gefässe, von denen die Neubildung doch ausgeht, zum grossen Teil veröden: die grösseren lassen sich noch injizieren, während die kleineren zu dünnen Bindegewebszügen obliteriert sind. Die Gefässe bilden übrigens, wenn sie sich nicht

völlig auflösen, ein zweites Balkenwerk, das sich mit dem System der Stromabalken in charakteristischer Weise umflicht, ohne mit ihm in Verbindung zu treten.

Tritt das Peritheliom diffus auf, in Form multipler Verdickungen und Knötchen in der Pia und in den angrenzenden Hirnteilen, dann findet man eine infiltrierende Neubildung von völlig drüsenartigem Aussehen, indem die Gefässlumina überall von einer Reihe kubischer oder niedrig cylindrischer Zellen umfasst erscheinen, die aus dem Perithel hervorgegangen sind; von ähnlichen Zellen ist dann auch die Intima pia nach der Hirnoberfläche hin bekleidet und demgemäss ist die Fortsetzung der Wucherung vom Pia mater-System auf die von hier in das Hirn einstrahlenden Gefässe überall deutlich im Bereich jener trichterförmigen Einsenkungen zu erkennen, in welchen die Pia die Hirngefässe eine Strecke weit begleitet. Ich muss gestehen, dass diese Art der perithelialen Proliferation mir am allerwenigsten den Eindruck einer echten Geschwulstbildung macht.

Eine besondere Form kann das Peritheliom der Pia annehmen, wenn es in papillärem Charakter wuchert. Die hervortretende Erscheinung bei diesem ist, wie v. Rindfleisch sagt, ein „Auswachsen der produzierenden Oberfläche in Form von echten Papillen". Derselbe beobachtete am Kleinhirn ein solches „Papilloma piae matris perivasculare", welches als rundlicher, taubeneigrosser zitternd weicher Tumor sich zwischen die Pia mater und die linke Hemisphäre eingenistet und in dieser einen entsprechenden Defekt verursacht hatte. Beim Zerzupfen zerfiel die ganze Geschwulst „ohne Rückstand in eine enorme Masse reichverästelter Papillen, von denen jede ein zentrales Gefäss, sehr wenig Bindegewebe und einen doppelt geschichteten Epithelmantel hatte. Die äussere Zellschicht bestand aus kurzen, dicken Cylinderzellen. Ging man dem Stroma der Papillen nach, so stiess man zuletzt auf die Blutgefässe, welche aus der Pia mater in das kleine Hirn hinüberziehen, so dass über die Entstehung der Geschwulst kein Zweifel obwalten konnte". Ich habe solche „Papillome" von den Plexus chorioidei ausgehen sehen. (Fig. 72.)

Eine etwas abweichende Form von Papillom (Peritheliom) die nach v. Rindfleisch häufiger vorkommt, früher aber vielfach als Myxom ausgesprochen wurde, zeichnet sich dadurch aus, dass die sehr langen und wohlgebildeten Cylinderzellen der Papillen

„wie an der Oberfläche einer Schleimhaut Schicht auf Schicht eines zähen, glasigen Schleimes absondern“ (Papilloma myxomatodes); die Geschwulst kommt (auch multipel) am Gehirn vor und entwickelt sich ebenfalls gerne von den Plexus chorioidei.

Die Peritheliome der „Glandula carotica“ (Luschka), des Ganglion intercaroticum (Andersch), der Glomeruli arteriosi intercarotici (Arnold), des Nodulus caroticus (Marchand) will ich anhangsweise kurz besprechen, da sie so recht den Typus der reinen Peritheliome repräsentieren. Diese Geschwülste sitzen in der Gabelung der Carotis communis und umwachsen mehr weniger ausgedehnt die Gefässe, mit deren Wänden sie nur selten festere Verbindung eingehen. Sie sind meist kapsulierte Geschwülste, die von einem aus der Gabelung der Carotis kommenden Gefässast versorgt werden; sie zeigen Andeutungen einer Lappung mit radiärer Zeichnung an der Peripherie, Verdichtung und fibröser Umwandlung der zentralen Anteile“ (Paltauf). Meist sind es gutartige Neubildungen, die allerdings, wie in einem Falle von v. Heinleth, bedeutende Grösse erreichen können. Paltauf sah einmal den Tumor die Gefässwände infiltrieren, „so dass die Media fixiert war“; Marchand beobachtete eine maligne Form. Unsere Kenntnisse über das Peritheliom des Nodulus caroticus verdanken wir den Arbeiten von Paltauf und Marchand. Verfasser hat ein von v. Heinleth operiertes und veröffentlichtes Karotisperitheliom untersuchen können (Fig. 73, 74, 75) und dabei gefunden, dass die wachsende Geschwulst an den jüngsten Stellen Sprossen zarter Kapillaren bildet, die alsbald in ein engmaschiges Netz zusammentreten, in dessen Maschen grosse, protoplasmareiche, rundliche und polymorphe, epithelähnliche Zellen gelegen sind. An der Grenze der Kapillarsprossung findet sich ein rundzelliges Granulationsgewebe; doch bemerkt man auch schon hier, dass die Kapillarsprossen von grösseren epitheloiden Zellen begleitet sind. Mit der Ausbildung des Kapillarnetzes bildet sich das Granulationsgewebe zurück und die erste Andeutung einer alveolären Struktur tritt hervor. Während in den jüngsten Herden der Zusammenhang zwischen den epithelähnlichen Zellen innerhalb der Maschen des Kapillarnetzes mit den Wandungen der Kapillaren nicht ganz deutlich ist, im Gegenteil die fraglichen grossen Zellen oft lose, nur

durch gegenseitige Abplattung in der Form modifiziert, in den Maschen liegen, ist aus den etwas fortgeschritteneren Stadien der Neubildung ohne Weiteres zu erkennen, dass die Zellmassen ein Produkt der Gefässwand sind. Hier erweitert sich das Maschennetz der Gefässe bedeutend und man sieht in den dadurch entstandenen, entsprechend grossen Alveolen der Geschwulst die Zellmassen senkrecht auf die Achse der Gefässe angeordnet, oft reihenweise, säulenartig aufgetürmt, von deren Aussenseite entspringend. Dadurch erhalten die Alveolen häufig eine radiäre Zeichnung. Innerhalb der Alveolen bleiben, so lange die offenbar perithe-liale Zellwucherung (das Endothel ist immer deutlich und unverändert nachweisbar) die Alveolen nicht gänzlich ausgefüllt hat, vielgestaltige Lücken zwischen den perithelialen Zellkomplexen ausgespart, die man sich als von lymphatischer Flüssigkeit erfüllt denken muss. Eine Entwickelung von Grundsubstanz (Paltauf) zwischen den Geschwulstzellen habe ich hier nicht beobachtet; hyaline Entartung sah ich an den Blutgefässen und am fibrösen Stützgerüst der Geschwulst. So stellt die fertige Geschwulst ein System von Blutgefässen und Zellcylindern dar, ein plexiformes Angiom, in welchem die Gefässe von radiärstrahligen Massen gewucherter Perithelien eingescheidet sind. Ein fibröses, verschieden mächtiges Balkenwerk teilt die Geschwulst in Läppchen und Lappen und steht an der Peripherie mit einer deutlich entwickelten fibrösen Kapsel in Verbindung. Interessant ist, dass Paltauf (ähnlich wie Marchand) durch sorgfältige Studien erwiesen hat, dass die normale Karotisdrüse in ihrer Entwickelung und in ihrem Bau ganz analoge Verhältnisse darbietet, wie das von ihr ausgehende Peritheliom, so dass der Genius loci an letzterem in sehr prägnanter Weise zum Ausdruck kommt.

Ein interessantes typisches Peritheliom des unteren Augenlids teilte Hanke mit: Die Kapillaren waren nach aussen vom Endothel mit cylindrischen, senkrecht aufsitzenden Zellen oder (in späteren Stadien) mit Mänteln aufeinandergetürmter, polygonaler, epithelähnlicher Zellen besetzt; ein eigentliches bindegewebiges Gerüst fehlte; die Geschwulstzellen bildeten sehr spärliche körnige Grundsubstanz; an einigen Stellen des Tumors fand sich zwischen Endothel und perithelialen Zellmänteln eine spärliche fibrilläre Masse, die sich auch in feinen Ausläufern zwischen die perithelialen Elemente hineinerstreckte, ohne mit ihnen in Verbindung zu stehen.

Das Wachstum der Hämangioendotheliome geschieht wie bei allen echten Geschwülsten aus eigenen Mitteln, nicht durch eine Verbreitung eines geschwulsterzeugenden Reizes in die vorher normale Umgebung. Nicht dadurch verbreitet sich ein Endotheliom der Blutgefässe, dass innerhalb Endothelien vorher normaler Gefässe (Kapillaren) in Proliferation geraten und Zellröhren und solide Zellstränge bilden, sondern die endothelialen Geschwulstelemente selbst sind es, die sich in die Umgebung vorschieben und durch weitere Proliferation die charakteristischen Geschwulstkörper bilden. Wie beim Lymphangioendotheliom geschieht dieses Vordrängen der Geschwulstelemente entweder ungeordnet in den Spalträumen der Gewebe oder es ist — besonders bei möglichst geringer Beeinflussung des Wachstums durch die Umgebung — auch bei den Endotheliomen der Blutgefässe nicht selten, dass die endothelialen Geschwulstelemente in Form von langen Zellsprossen vorwuchern, die in ihrer Beschaffenheit und Anordnung ausserordentlich an die Gefässsprossung erinnern, die wir von regeneratorischen und organisatorischen Prozessen, besonders aber von der Wundheilung her kennen. Sowohl in intravaskulären Hämangioendotheliomen wie in Peritheliomen findet man in letzteren Fällen in den ersten Stadien der Neubildung lange, kettenförmige Zellsprossen, sowohl in Form einzelner hintereinander angeordneter Elemente, als in einer doppelten, innig zusammengeschmiegten Schicht. Diese Sprossen treten dann nicht selten in eine netzförmige Anordnung zusammen. Die intravaskuläre Form des Blutgefässendothelioms geht von hier ab ein atypisches Wachstum in der Weise ein, dass aus den Sprossen der Kapillarendothelien nicht reguläre Gefässlichtungen mit plattem einschichtigem Endothel an der Wand werden, sondern die Proliferationsenergie der Endothelien erzeugt entweder ein überreiches und dazu hypertrophisches, gelegentlich sogar kubisches und cylindrisches Endothel, oder gar solide Zellstränge, die zunächst in ihrer Gestalt und Anordnung noch entfernt an Blutgefässe erinnern, später aber durch eigenes Wachstum und infolge komplizierter Umbildungsvorgänge innerhalb des Stromas ihre genetischen Beziehungen mehr und mehr verleugnen. Je nach den besonderen Verhältnissen entsteht dann auf der Höhe der Geschwulstentwickelung eine plexiforme oder alveoläre Struktur. Es muss jedoch daran erinnert werden,

dass es Blutgefässendotheliome giebt, die den Typus des Ausgangsgewebes strenger wahren und an vielen Stellen annähernd reguläre Gefässlichtungen bilden, oder doch wenigstens auch innerhalb der gebildeten Zellstränge Lumina für einen entsprechenden Inhalt (rote Blutkörperchen) frei lassen, so dass also eigentlich Zellröhren entstehen. Man erkennt also auch hier an dem Wachstum dieser Tumoren ihre enge Beziehung zu den Hämangiomen, besonders zu der Form des Hämangioma hypertrophicum. Ähnliches wurde für das Lymphangioendotheliom hervorgehoben. Borrmann gebraucht für Hämangioendotheliome, die beim Wachstum vorwiegend Kapillarröhren oder wenigstens Analoga von solchen liefern, den nicht unpassenden Namen Kapillarendotheliom.

Die Peritheliome wachsen wie gesagt, ebenfalls durch Kapillarsprossung; sehr bald tritt hier aber an der Aussenseite der Kapillarsprossen ein begleitendes Zellelement, eben die vielbesprochene Adventitial- bezw. Perithelzelle auf, die sich als das eigentliche geschwulstbildende Material durch übermässige Proliferationsfähigkeit zu erkennen giebt; die Wucherung erzeugt dabei die bekannten Zellmäntel, welche die neugebildeten Kapillaren umhüllen und ihnen den atypischen Charakter verleihen.

Dass in der That das Wachstum der Hämangioendotheliome so verläuft, hat in neuerer Zeit vor allem Borrmann sorgfältig erwiesen. Es gelang ihm an einer enorm blutgefässreichen Geschwulst des Skrotums, einem typischen intravaskulären Hämangioendotheliom, vor allem an einer Stelle, wo die Neubildung ohne bindegewebige Stützsubstanz, ohne begleitende Gefässe, ganz für sich, in langen Röhren in eine frei ergossene Blutmasse einwuchs, den geschilderten Wachstumsmodus einwandsfrei darzustellen. Er konnte sogar an den feinen endothelbekleideten Röhren, welche die Geschwulst als jüngste Bildung lieferte, deutlich eine Basalmembran nachweisen, der das Endothel aufsass. Auch da, wo die Geschwulst in den Spalten des Bindegewebes wuchs, sassen die Endothelien nicht dem Bindegewebe direkt auf, sondern der von ihnen durch hyaline Ausscheidung gebildeten Basalmembram. In einer malignen Hodengeschwulst (auch von Most beschrieben) gelang es Borrmann ebenfalls, aufs Überzeugendste darzuthun, dass die wachsende Geschwulst zunächst durch Sprossung Kapillar-

röhren bildete, die alsbald von den wuchernden Endothelien in solide Zellstränge umgewandelt wurden. Durch besondere Wachstumsverhältnisse des Bindegewebes wurden viele Geschwulstkapillaren zu kavernösen Bluträumen erweitert, und in diese hinein erfolgte wiederum eine verzweigte Sprossung des Endothels, welche zuerst feine Kapillaren, später solide Zellbalken lieferte (s. früher). Es darf schliesslich nicht ausser acht gelassen werden, dass ein von dem geschilderten Wachstum etwas abweichendes Verhalten eintreten wird, wenn die wuchernden Endo- bezw. Perithelien gelegentlich in präexistierenden Bluträumen (Capillaren, Venen) sich verbreiten (ein Fall von Steudener). Das kann, wie Borrmann näher ausgeführt hat, dadurch geschehen, dass eine Geschwulst entsteht durch unaufhaltsame Wucherung des Endothels an irgend einer Stelle der Blutbahn; die Tumorzellen respektieren dabei in ihrer Weiterverbreitung die Lichtungen des Systems, d. h. sie wachsen innerhalb der Blutgefässe weiter und erfüllen allmählig einen verschieden grossen Abschnitt des präexistierenden Röhrensystems. Es wäre interessant, hierbei das Verhalten der normalen Endothelien in den von Tumorzellen besetzten Gefässen zu studieren und zu erforschen, ob vielleicht ähnliche Verhältnisse vorliegen, wie ich es für den Einbruch endothelialer Geschwulstzellen in präexistierende Lymphräume bei Lymphangioendothelioma nachgewiesen habe (s. früher). Ich vermute, dass die Dinge ganz analog liegen.

Wenn ein Hämangioendotheliom seine Elemente in ungeordneter Weise in den Lymphräumen der Umgebung vorschiebt, so dass keine an Kapillarsprossung erinnernden Bilder entstehen, sondern Zellstränge und Zellnester wie in Lymphangioendotheliomen, dann kann man freilich die Entstehung der Geschwulst nicht mehr erkennen. Stark proliferierende Peritheliome und intravaskuläre Hämangioendotheliome wachsen in der That nicht selten auch in die Lymphräume ein — das ist dann häufig nur an einzelnen Stellen eines solchen Tumors der Fall, und ich vermute, dass solche Vorkommnisse vielfach als eine Kombination mit Saftspaltenendotheliom aufgefasst worden sind.

Es ist sowohl aus der histologischen Struktur der Endotheliome, wie aus der Thatsache des engen symbiotischen Verhältnisses der Endothelien und des Bindegewebes heraus leicht verständlich, dass

die Beziehungen der endothelialen Geschwülste zu den autonomen Neubildungen der Bindesubstanz, speziell des fibrillären Bindegewebes sehr nahe sind. Dass es Endotheliome, insbesondere Lymphangioendotheliome, giebt, an deren Aufbau sich Bindegewebe in so hohem Masse und in so integrierender Weise beteiligt, dass die Diagnose eines Fibroendothelioms (also eigentlich einer Mischgeschwulst) gerechtfertigt ist, wurde schon erwähnt; ich möchte hier daran erinnern, dass wir beim einfachen Lymphangiom ebenfalls auf die fibröse Mischform dieser Geschwulst hinweisen mussten. Andererseits wurde auch bereits die Thatsache hervorgehoben, dass eine Reihe von Endotheliomen so stark proliferierenden Charakter hat, dass ein sarkomähnliches Aussehen hervortritt; sowohl in faszikulären Endotheliomen können die Bündel endothelialer Zellen so reichlich entwickelt, so dicht gefügt und so enge und innig untereinander verflochten sein, dass von bindegewebigem Stroma ausser den Blutgefässen wenig mehr in der Geschwulst zu sehen ist und man zunächst den Eindruck eines zellreichen Fibroms oder spindelzelligen Sarkoms erhält. Andererseits ist für die alveoläre Form des Endothelioms der Uebergang in eine zellreiche, medulläre Neubildung vom Typus eines grosszelligen Epitheloidzellensarkoms leicht auszudenken. Stellt man sich das bindegewebige Stroma in seinen sämtlichen lymphatischen Spalten und Gängen von Geschwulstzellen infiltriert vor und erwägt, dass mit der Besetzung der Lymphräume durch Geschwulstzellen eine beträchtliche Ausdehnung der Räume und damit eine gewaltige Entfaltung des ganzen infiltrierten Stromas überhaupt verbunden ist, dann wird klar, dass das auf einen viel grösseren Raum nach allen Dimensionen hin ausgebreitete Stroma zwischen den dichtgedrängten Geschwulstzellenkomplexen derart reduziert erscheinen muss, dass es gelegentlich Schwierigkeiten haben kann, es überhaupt nachzuweisen; dies letztere vor allem auch deshalb, weil in der That ein Teil des Stromas, zwischen die Geschwulstherde gefasst, durch Druck atrophisch zu Grunde geht. Diese kurze Darstellung lässt erkennen, dass gelegentlich auch einmal ein Endotheliom unter üppiger Zellvermehrung aus einer alveolären Geschwulst in ein medulläres sarkomähnliches Gewächs übergehen kann, in welchem von Stroma kaum viel mehr als ein zartes bindegewebiges Reti-

kulum zwischen den diffus zerstreuten Geschwulstzellen bezw. innerhalb der einzelnen Zellhaufen nachweisbar sein kann. Es wäre falsch, wollte man in solchen Fällen die Geschwulst nun nicht mehr ein Endotheliom nennen, sondern sie schlechtweg als Sarkom bezeichnen; denn wenn auf die angegebene Weise ein alveoläres, epitheliales Karzinom sich in einen Markschwamm verwandelt, was häufig vorkommt, so wird heutzutage niemand sagen, dass der Krebs in ein Sarkom übergegangen sei; sondern man hält bei aller Sarkomähnlichkeit daran fest, dass nur eine besondere Varietät des Krebses vorliege, ein Carcinoma medullare, wie man sich ausdrückt, und man sucht an anderen Stellen der Geschwulst nachzuweisen, dass die ganze Neubildung epithelialen Charakter hat oder wenigstens ihre Entwickelung vom Epithel genommen hat. Ich halte es also nicht für angängig, bei den zellreichen und stromaarmen Endotheliomen von einem Uebergang des Endothelioms in Sarkom zu sprechen, ebenso wenig, wie ich die Bezeichnung Lymphangiosarkom oder Hämangiosarkom für solche sarkomähnliche Endotheliome gut heissen konnte; es liegt eben in der That nur eine sarkomähnliche Varietät des Endothelioms vor, für welche die Bezeichnung Lymphangio- oder Hämangioendothelioma proliferans, medullare gelten mag. Wenn eine solche Geschwulst nicht in zu sehr vorgeschrittenem Stadium zur Beobachtung kommt, und die ursprünglichen Strukturen nicht allzusehr verwischt sind, wird sich auch in den sarkomartigen Endotheliomen an dieser oder jener Stelle die endotheliale Genese der Geschwulst feststellen lassen bezw. man wird im Bereich jüngerer Stellen die Fortsetzung der sarkomähnlichen Geschwulstmasse in charakteristische endotheliale Zellstränge etc. nachweisen können. Da man nun proliferierende endotheliale Geschwülste findet, die an dieser oder jener Stelle krebsähnlichen, alveolären Bau haben, an anderen Orten aber diffuse Zellwucherungen aufweisen, so stellte Hansemann eine besondere Gruppe hiefür auf, die er mit dem schon von Virchow gebrauchten Namen Carcinoma sarcomatodes (endotheliale) bezeichnet. Wie schon erwähnt, kann ich von meinem Standpunkte aus eine solche Namengebung nicht empfehlen.

Anders steht es mit jenen selteneren Neubildungen, die thatsächlich eine Kombination von Sarkom und Endotheliom darstellen.

Wenn schon in Fibromen stärkere endotheliale Wucherungen an den Lymphräumen vorkommen, so ist das noch mehr der Fall bei gewissen echten sarkomatösen Neubildungen. Insbesondere sind nach meinen Erfahrungen gewisse grosszellige Spindelzellensarkome durch eine stärkere Beteiligung der endothelialen Bestandteile an der geschwulstmässigen Neoplasie ausgezeichnet. Dies kann einmal in der Weise geschehen, dass sich innerhalb des Sarkoms solide Zellnester und Zellstränge durch eine epitheloide Wucherung des Lymphgefässendothels ausbilden; dann finden sich in dem sarkomatösen Grundgewebe alveoläre Haufen epithelähnlicher Zellen, die an Krebs erinnern, ein Umstand, der gewiss schon häufig zur Diagnose einer Kombination von Sarkom und Krebs fälschlich geführt hat. Vor dem Karzinom zeichnet sich aber dieses mit endothelialen Einsprengungen versehene Sarkom regelmässig durch den sehr innigen Zusammenhang der soliden endothelialen Wucherungsprodukte mit dem Sarkomgewebe aus; man hat von den endothelialen Herden nicht den Eindruck eines fremdartigen Beisatzes, es besteht auch gar keine irgendwie scharfe Grenze zwischen ihnen und dem Sarkomgewebe, sondern die endothelialen Nester und Züge hängen mit dem Sarkomgewebe so innig zusammen, dass man sie fast als Produkte eines besonderen Differenzierungsvorganges im Sarkom, aus diesem selbst entstanden auffassen möchte (Fig. 66).

Zweitens kann Sarkom und Endotheliom in der Weise kombiniert sein, dass in einem lymphangiomatösen und lymphangiektatischen Spindelzellensarkom die endothelialen Wandbeläge der massenhaften Lymphbahnen in reichlicher Wucherung begriffen sind, ohne dass aber eine solide Ausfüllung der betreffenden Gefässe erfolgt. Dann ist das Sarkom von vielgestaltigen, verzweigten und anastomosierenden Gängen durchzogen, die mit ihrer oft sehr epithelähnlichen, proliferierenden Auskleidung (kubische Zellformen kommen vor) ausserordentlich an Drüsentubuli erinnern. Auch hierbei ist die Verbindung des proliferierenden Lymphgefässendothels mit den angrenzenden Sarkomzellen oft so innig und der Übergang des ersteren in die letzteren ein so allmähliger, dass man wiederum den Eindruck hat, als seien die Lymphräume nur von besonders differenzierten Elementen des Sarkomgewebes ausgekleidet (Fig. 65).

J. Volkmann und Nasse sahen die in Rede stehenden Kombinationen derart, dass ganze Teile ihrer Geschwülste einfache Spindelzellensarkome, andere Teile Lymphangioendotheliome waren. Stengel (v. Rindfleisch) berichtet von einem Lymphangioendotheliom, in welchem das Stroma durch ein spindelzelliges Sarkom dargestellt wurde.

Auch das Hämangioendothelioma kann mit einem echten Sarkom kombiniert sein, wie mich zwei Fälle lehrten, die sich zunächst als kavernöse grosszellige Spindelzellensarkome präsentierten. Die rasch gewachsenen, eminent blutreichen und hämorrhagischen Geschwülste zeigten einen Bau wie das früher beschriebene Hämangioma cavernosum, d. h. ein Septensystem trennte strotzend gefüllte, einer eigenen Wand entbehrende, stark erweiterte Bluträume. Das Septensystem war aber in diesen Fällen ein echtes und rechtes Sarkomgewebe; jedoch erschien es trotzdem von einer gewissen Besonderheit, indem die Septen sich zugleich als die Träger von zum Teil sehr reichlichen Zellmassen erwiesen, die an den Stellen angehäuft erschienen, wo man normalerweise das Endotheliom der Bluträume hätte erwarten sollen. Diese Zellmassen sassen als protoplasmareiche, polymorphe, epithelähnliche Elemente den sarkomatösen Zwischenbälkchen äuf, jedoch so, dass sie sich meist mit feinen stielartigen Fortsätzen dem Verlauf der Bälkchen anschlossen; die Achsen der häufig mehrschichtig aufgelagerten Zellen waren entweder parallel oder zum Teil senkrecht auf die Achsen der Septen gerichtet. In diesem hämangiomatösen Sarkom hatte sich also zu der sarkomatösen Wucherung des Stützgerüstes eine starke Proliferation des Endotheliums der kavernösen Bluträume zugesellt. Die beschriebene Neubildung war von der unteren Nasenmuschel ausgegangen. Einen ähnlichen Tumor sah ich aus dem Corpus cavernosum penis hervorgehen; hier waren nur die Zellmassen, welche das proliferierende Endothel der Bluträume lieferte, bedeutend reichlicher, als in dem Sarkom der Nasenmuschel, jedoch selten so reichlich, dass sie die Bluträume gänzlich erfüllten. Da die Schleimhaut der unteren Muschel im Bereich der Tunica propria kavernösem Gewebe ähnlich ist, so erklärt sich die Übereinstimmung der beiden Geschwülste unschwer aus dem ähnlichen Bau des, hier wie dort, kavernösen Mutterbodens.

Einige Autoren behaupten, dass in Endotheliomen eine kombinierte Wucherung verschiedener Endothelsorten häufig sei.

J. Volkmann z. B. findet, dass eine gleichzeitige Proliferation von Endothelien der Saftspalten und der Lymphgefässe gewöhnlich sei — darauf haben auch wir bereits hingewiesen, mit der Bemerkung, dass das, was die Autoren in der Regel als Lymphgefässe bezeichnen, keine eigentlichen Lymphgefässe, sondern erweiterte, grössere Lymphräume sind. Zweitens ist nach J. Volkmann eine kombinierte Wucherung von serösen Deckzellen und Lymphgefässendothelien der Serosa nicht selten; ein solches Vorkommnis ist mir unbekannt. Drittens sei am seltensten eine gemeinsame Proliferation von Endothelien der Saftspalten, der Lymphgefässe und der Blutgefässe. Volkmann erwähnt auch einen eigenen Fall (Gaumenendotheliom), in welchem eine Wucherung der interfaszikulären Endothelien sich mit einer Proliferation von Adventitialzellen der Gefässe verband: also Kombination von Peri- und Endotheliom. Auch v. Rosthorn beobachtete eine ähnliche Mischform. Perthes sah bei zwei Tumoren des Unterschenkels neben perithelialer Wucherung um die Blutgefässe ein interfaszikuläres Saftspaltenendotheliom; er glaubt, dass dadurch die Existenz perivaskulärer Räume und ihr Zusammenhang mit Saftspalten erwiesen sei. v. Ohlen berichtet von einem hyalinen Endotheliom der Parotis, in welchem sowohl die Endothelien der Lymphgefässe, wie die der Blutgefässe wucherten; Franke fand dasselbe in einem Submaxillarisendotheliom. Die erwähnten Kombinationen haben zu Erwägungen über den Zusammenhang der Saftspalten mit den Lymphgefässen einerseits, mit den Blutgefässen andererseits, sowie über die Bedeutung der perivaskulären Räume und deren Beziehungen zu den Perithelzellen geführt. Kolaczek findet es sehr begreiflich, dass die in Rede stehenden kombinierten Endothelwucherungen häufig seien: er behauptet eine Verbindung der Saftkanälchen mit den Lymphgefässen sowohl, wie mit den Blutgefässen und führt Beobachtungen von Lessing, Führer, Leydig, Carter, Klein, Boll, Michel, Böhm, v. Recklinghausen, Köster, Thiersch, Winiwarter, Hering, Cohnheim, Lösch, Heller und Thoma an, durch welche Beobachtungen die Verbindung der sog. Bindegewebskörperchen bezw. Saftspalten mit den Blutgefässen, bezw. die Kommunikation der Saftspalten sowohl mit Blut- wie Lymphkapillaren erwiesen sei.

Abgesehen davon, dass von namhaften Autoren eine derartige Kommunikation in Abrede gestellt wird, glaube ich, dass die histologischen Bilder, welche zur Annahme einer kombinierten Endothelwucherung geführt haben, nicht eindeutig sind. Ich bin der Meinung, dass weniger kombinierte Wucherungen verschiedener Endothelsorten vorliegen, als besondere Wachstumsverhältnisse eines einfachen Endothelioms. So kann ein Peritheliom oder intravaskuläres Blutgefässendotheliom sowohl innerhalb perivaskulärer Lymphgefässe, als innerhalb von Saftspalten und sonstigen Lymphräumen vorwuchern; andererseits kann ein Endotheliom der Saftspalten und grösseren Lymphräume gelegentlich in wirkliche Lymphgefässe oder in perivaskuläre Lymphscheiden oder gar in Blutgefässe einwachsen. Ich will damit das Vorkommen der oben erwähnten kombinierten Endothelwucherungen nicht völlig bestreiten, sondern nur einschränken. An einem Orte scheinen sie in der That vorzukommen, nämlich in der Pia, in welcher eine Reihe von Endotheliomen ziemlich übereinstimmend aus einer gemeinsamen Wucherung teils der Belegzellen der subarachnoidealen Lymphräume, teils der Gefässperithelien abgeleitet wird (Klebs, Jannsen, Arnold, Eberth, Bostroem u. A).

Über familiäre Disposition bei Endotheliomen haben C. J. Eberth u. Spude bemerkenswerte Mitteilungen gemacht. Diese Autoren fanden bei drei weissen Mäusen aus der Nachkommenschaft eines und desselben Elternpaares teils multiple, teils solitäre, subkutane Endotheliome, die aus Lymphspalten und Lymphgefässen sich entwickelten und entweder solide Zellstränge und Zellcylinder aus platten, polygonalen Elementen bildeten, oder tubuläre Formationen mit kubischem und niedrig cylindrischem Epithel produzierten; letztere zeigten Sprossen und Knospen wie neugebildete oder embryonale Drüsengänge; daneben fanden sich anscheinend geschlossene, follikuläre Bildungen (Endothelioma folliculare, tubulare). Die endothelialen soliden und schlauchförmigen Produkte zeigten hyaline Ausscheidungsmassen, ferner zwiebelartig geschichtete Massen aus kernlosen Schüppchen, zum Teil mit Cholestearinkrystallen. Gelegentlich bildete das Bindegewebe papilläre, hie und da leicht verzweigte, mit cylindrischen Zellen bekleidete Wucherungen ins Lumen der drüsenartigen Schläuche. Es liess

sich nachweisen, dass die multiplen Endotheliome eine primär vielfache Erkrankung darstellten, dass also keine metastatische Verbreitung vorhanden war.

Multiples Auftreten von Endotheliomen ist übrigens selten. Klebs berichtet von disseminierten, miliaren Endotheliomen der Pia, welche in Form von kleinsten, weisslichen, in der Substanz der Pia gelegenen Knötchen auftreten. Ausserdem haben de Vincentiis, Schweninger, Lücke, Engelmann, v. Lukovicz, v. Driessen, Sudhoff, Braun, J. Volkmann über multiple Endotheliome Mitteilungen gemacht. Ssobelew hat neuerdings multiple Lymphangioendotheliome des Magendarmkanals beschrieben.

D. Cylindroma.

An sekundären Metamorphosen und spezifischen Eigentümlichkeiten, welche, wie schon erwähnt, auf die anatomische und funktionelle Selbständigkeit der Endothelien bezogen werden dürfen, sind die Endotheliome samt und sonders sehr reich. Wenn wir hyalinen Entartungen der Gefässe und Geschwulstzellen, myxomatösen Degenerationen, Verkalkungen fast in jedem endothelialen Neoplasma da und dort begegnen und wenn wir andererseits die charakteristischen, endothelialen, mannigfachen Schichtungsgebilde nur in wenigen Endotheliomen vermissen, so können andererseits diese Besonderheiten gelegentlich derart in den Vordergrund treten, dass sie der ganzen Neubildung ein apartes Gepräge verleihen. Wir wollen uns erinnern, dass alle diese Veränderungen gelegentlich auch anderen Geschwulstgattungen eigen sein können, und wollen somit uns von vornherein gegen die etwaige Unterstellung verwahren, als proklamierten wir für die nun als Cylindrome, Psammome und Cholesteatome näher zu beschreibenden Tumoren durchweg und in jedem Falle die endotheliale Genese. Jedoch sind wir der Meinung, dass allerdings der grösste Teil der genannten Neubildungen eigenartigen Gepräges von Endotheliomen gebildet sind.

Unter Cylindrom versteht man eine gallertige Geschwulst, die als charakteristischen Bestandteil Kugeln, Kolben, Keulen und Cylinder aus einer durchsichtigen hyalin-schleimigen Substanz

hervorbringt. Da in den verschiedenartigsten Geschwülsten der Bindesubstanz- und Epithelreihe schleimige, kolloide und hyaline Metamorphosen gelegentlich so stark in den Vordergrund treten können, dass solche Neubildungen die äusseren Eigentümlichkeiten des von Billroth so genannten, typischen Cylindroms mehr oder weniger vollkommen darbieten, sehen wir uns zunächst keiner einheitlichen Gattung gegenüber. In diesem Sinne ist es erlaubt, von einem Sarcoma, Carcinoma, Adenoma, Endothelioma cylindromatosum zu sprechen (Ziegler, Lubarsch). Jedoch werden wir alsbald darzustellen haben, dass jene Geschwulst, die als einen wesentlichen und die ganze Neubildung besonders charakterisierenden Bestandteil hyaline Cylinder hervorbringt, und die als das eigentliche Cylindrom anzusehen ist, eine interessante Varietät des Endothelioms darstellt, so dass es sich empfiehlt, den Namen Cylindrom ausschliesslich für die hyalinen, endothelialen Neubildungen anzuwenden (hyalogene Endotheliome — Klebs).

Wenn wir zunächst von den kolloiden Krebsen und Adenomen (s. d. später) absehen, bei denen die gallertigen Massen teils einer schleimigen oder hyalinen Entartung des bindegewebigen Stromas ihre Entstehung verdanken, teils ein in Qualität und Quantität abnormes Produkt der epithelialen Parenchyme dieser Geschwülste sind, dann bleiben uns zu näherer Betrachtung noch die sog. hyalinen Sarkome übrig und jene besonderen endothelialen bezw. perithelialen Neubildungen, für die Billroths Bezeichnung Cylindrom vor allem erfunden wurde. Es ist in gefässreichen, sarkomatösen Gewächsen ziemlich häufig, dass die Gefässe einer hyalinen Metamorphose anheimfallen; geschieht dies in grosser Ausdehnung, so können gewöhnliche Sarkomarten aus ihrer gleichmässig medullären Struktur in eine Art von plexiformen oder alveolären Bau übergehen: die hyalin aufquellenden Gefässe treten dann infolge beträchtlicher Volumszunahme sehr stark hervor, auch ihre etwaige besondere, vielleicht plexiforme Anordnung wird deutlicher erkannt, während die vielgestaltigen Territorien, welche die hyalin entartete Gefässbahn begrenzt, von den Sarkomzellen eingenommen sind; letztere trifft man also in streifigen Zügen, grösseren und kleineren Nestern, netzförmig verbundenen Strängen zwischen den hyalinen Gefässen. Die Gefässe

obliterieren im Lauf der hyalinen Degeneration häufig, so dass schliesslich nur ein hyalines Stroma zu Tage tritt, welches die in Folge der Quellung der Gefässe räumlich sehr beschränkten und zusammengepressten Sarkomzellen in seinen Maschen beherbergt. Häufig sind nicht nur die Gefässe, sondern auch das ihnen benachbarte Bindegewebe an der hyalin-schleimigen Degeneration beteiligt. Makroskopisch sind solche hyaline Sarkome zum Teil deutlich gallertige, durchscheinende, allerdings sehr gefässreiche Geschwülste; da man auch mikroskopisch die entarteten Gefässe als hyaline, verzweigte Cylinder findet, so sind die gröberen Merkmale des Cylindroms gegeben. Jedoch ist zu bemerken, dass in wirklichen Sarkomen die beschriebene hyaline Entartung kaum jemals so reichlich verbreitet ist, dass man nicht an vielen, insbesondere jüngeren Stellen der betreffenden Geschwülste das reine Sarkomgewebe anträfe, das, durch keine sekundären Metamorphosen kompliziert, die Einreihung der hyalinen Geschwulst in die Klasse der echten, einfachen Sarkome ohne Weiteres rechtfertigt.

Von solchen hyalinen Sarkomen sind die eigentlichen Cylindrome, auf die sich auch die Studien Billroths bezogen, zu unterscheiden; diese sind endo- bezw. peritheliale Neubildungen, und zwar kann man verschiedene Typen unterscheiden, je nachdem die hyaline Substanz ein Degenerationsprodukt der Gefässe (und des Stromas) oder der endothelialen Zellstränge ist.

Sowohl in Hämangioendotheliomen als in Lymphangioendotheliomen können die Blutgefässe hyalin werden: ist das in einem intravaskulären Blutgefässendotheliom der Fall, so haben wir cylindrische Gebilde im mikroskopischen Bild, die eine hyaline Mantelzone und einen zentralen Zellstrang aufweisen. Das Umgekehrte wird unter den gedachten Verhältnissen in einem hämangiotischen Peritheliom eintreten: hier ist ein hyaliner Achsenstrang, der oft noch das erhaltene oder verkümmerte Gefässlumen enthält, von einem zelligen Mantel umkleidet. Entarten in Lymphgefässendotheliomen die Blutbahnen (oder das Stroma) hyalin, dann entstehen ähnliche Bilder, nämlich hyaline Cylinder mit peripher angelagerten Geschwulstzellen; dies ist besonders dann der Fall, wenn die perivaskulären Lymphgefässe den Ort der Geschwulstentwickelung darstellen.

Besondere Bedeutung beanspruchen diejenigen hyalinen Endotheliome der Lymphgefässe, bei welchen hyaline Substanz auch von den endothelialen Geschwulstzellen produziert wird. Köster hat diese Cylindrome als Erster annähernd richtig gedeutet. Er ging zwar von seiner irrtümlichen Anschauung aus, dass alle Krebse nicht epithelialen Ursprunges seien, wie wir heute annehmen, sondern dass sie aus einer Wucherung des Lymphspalten- und Lymphgefässendothels hervorgingen. Jenen Irrtum hatte das krebsähnliche Aussehen der damals noch nicht bekannten Endotheliome ermöglicht. Köster nannte daher das Cylindrom ein Schleimkankroid; er leitete es aber durchaus richtig aus einer geschwulstmässigen Wucherung des Lymphgefässendothels ab. Friedländer und Ewetzky, Tommasi, Kaufmann stellten weiterhin die endotheliale Natur des Cylindroms fest. Von neueren Autoren haben besonders v. Ohlen und Marchand die Zellstränge der Geschwulst von den platten Endothelien der Saftspalten abgeleitet. Beide machen darauf aufmerksam, dass gerade in Cylindromen häufig der endotheliale Typus der Geschwulstzellen ziemlich rein sich erhalte. Bezüglich der hyalinen Massen fand Köster, dass sie durch entsprechende Entartung der Geschwulstzellen entstünden: die hyaline Entartung beginne zuerst in der Achse der endothelialen Zellstränge mit kolloider Metamorphose einzelner Zellelemente, später konfluierten die hyalinen Massen; die Entartung kann bis zur vollständigen Aufzehrung des endothelialen Zellcylinders gedeihen. Bei einer nur teilweisen hyalinen Metamorphose entstehen in den Zellkörpern rundliche Lücken zwischen den Zellen, bezw. die Zellkörper stellen Schläuche dar, die in ihrem Innern eine durchsichtige, gallertige Substanz als Inhalt beherbergen; so wird ein drüsenähnliches Bild erzeugt, das derart täuschend ist, dass man ohne Weiteres begreift, weshalb man so lange Zeit dies hyaline Endotheliom für eine echt epitheliale (drüsige und krebsige) Neubildung gehalten hatte. Nun verdanken allerdings sehr häufig in den cylindromatösen Lymphangioendotheliomen die hyalinen Massen nicht nur einer Entartung der endothelialen Zellstränge ihre Entstehung, sondern auch Gefässe und Stroma degenerieren hyalin. Der Häufigkeit nach, kommen hauptsächlich zwei Formen des Cylindroms zur Beobachtung: das Peri-

theliom mit hyaliner Gefässentartung und das hyaline Lymphangioendotheliom mit Hyalinbildung seitens der Geschwulstzellen und infolge von Entartung des Stromas und der Gefässe, und dabei bin ich noch der Meinung, dass zu der ersten Gruppe viele Geschwülste gerechnet werden, die eigentlich der zweiten angehören; denn, wie schon angedeutet, muss ungefähr dasselbe Bild herauskommen, ob nun in einem Lymphangioendotheliom oder in einem Peritheliom die Blutgefässe hyalin entarten: es entstehen nämlich beide Male hyaline Achsenstränge mit peripher angelagerten Zellmänteln. Es wird vielleicht in einzelnen Fällen eine sichere Unterscheidung hier gar nicht getroffen werden können, zumal wenn es sich um ein Lymphangioendotheliom handelt, welches von perivaskulären Lymphscheiden ausgeht. Hier berühren wir allerdings wiederum die heute noch offene Frage von der Natur der Perithelzellen und ihrer Stellung zu den Belegzellen der perivaskulären Lymphräume.

Die hyalinen Lymphangioendotheliome

waren es besonders, welchen die Studien über Cylindrome galten und wir wollen hier zunächst von dieser Gruppe etwas eingehender handeln:

Wie verschieden die Auffassungen zu verschiedenen Zeiten waren, welchen diese Cylindrome begegneten, mögen die folgenden Namen zeigen, in denen sich ein interessantes Spiegelbild von dem Wechsel der Anschauungen in der Pathologie erkennen lässt: Busch fasste ein Cylindrom der Orbita als Thränendrüsenhypertrophie auf; Henle nannte die Geschwulst Siphonoma, Meckel Schlauchknorpelgeschwulst, Friedreich Schlauchsarkom, Förster, Grohé und Köster Gallert- oder Schleimkankroid, Böttcher Chondroma proliferum mucosum. Den Namen Cylindrom wandten mit Billroth, v. Graefe, R. v. Volkmann, Birch-Hirschfeld, v. Recklinghausen, v. Rindfleisch u. A. an.

Makroskopisch hat man es gewöhnlich mit knolligen Gewächsen zu thun, an welchen ein grobalveolärer Bau auf Durchschnitten hervortritt. Stärkere und schwächere Bindegewebsbalken schliessen die mehr weniger gallertigen Geschwulstkörper ein. Die oberflächliche mikroskopische Untersuchung stellt den alveolären Bau auch innerhalb der eigentlichen Geschwulstkörper fest. Ge-

legentlich erinnert einmal das Gewächs an eine kolloide Schilddrüse (v. Ohlen). Die periphere Abgrenzung der Geschwulst geschieht entweder durch eine förmliche fibröse Kapsel, oder die Grenze lässt sich (bei maligneren Formen) wegen des diffusen Geschwulstwachstums nur schwer finden.

Untersucht man diese eigentlichen Cylindrome Billroths frisch an Zupfpräparaten, so kommen jene Formationen zum Vorschein, die der Geschwulst vor allem den Namen Cylindrom eingetragen haben: cylindrische, transparente, glashelle, hyaline Körper, vielfach ramifiziert, mit kolbigen Auftreibungen, varikösen Anschwellungen ausgestattet, mit keulenartigen Auswüchsen, kugeligen Anhängen versehen, mit Knollen besetzt, ferner traubige Gebilde von gallertigem Aussehen, feinere und gröbere hyaline Fäden in kolloide Klümpchen auslaufend — das sind die Hauptrepräsentanten jener sonderbaren und bizarren hyalinen Körper, für welche eine erschöpfende Schilderung undenkbar ist. Die Substanz der hyalinen Körper ist teils völlig strukturlos, homogen, wenn es sich um die erwähnten Produkte der Geschwulstelemente selbst handelt, oder sie ist leicht gestreift, faserig, enthält wohl auch da und dort einen schmalen, spindeligen Kern in jenen Fällen, in welchen die Blutgefässwände und das Stroma in die hyaline Entartung eingegangen sind. An Schnitten zeigt ein solches Cylindrom (Lymphangioendothelioma hyalinum) in einem oft sehr kompliziert zusammengesetzten Stroma die mannigfaltigst gestalteten endothelialen Körper eingelagert. Diese zeigen sich bald als zarte, zierliche Zellstränge, bald als gerade und gewundene tubuläre Formationen, bald als solide und scheinbar hohle, dicke Zellcylinder, die ihrerseits wieder häufig ampullenförmig erweitert oder vielfach kolbig aufgetrieben erscheinen, jedenfalls aber zumeist in der Fläche und nach der Tiefe zu sich kompliziert verzweigen und gegenseitig in Verbindung treten. Während die kleinen Tubuli meist nur ein einziges, oft unterbrochenes, scheinbares Lumen aufweisen, treten in den umfangreichen Zellkomplexen sowohl auf Längs- wie auf Querschnitten zahlreiche rundliche Lücken hervor. Die scheinbaren Lumina sind mit einer hyalinen Masse erfüllt; letztere wird in der Regel aus einer hyalinen Degeneration der gewucherten Endothelzellen abgeleitet, obwohl man meiner Meinung nach durch die mikro-

skopischen Bilder zunächst an einen Sekretionsvorgang erinnert wird (Fig. 58 und 59). Seit wir durch Heidenhains Untersuchungen wissen, dass die Endothelien den Säftestrom, der von den Blut- nach den Lymphkapillaren hin gerichtet ist, durch eine spezifische Thätigkeit regulieren, bezw. die chemischen Bestandtheile der Säftemasse durch intrazelluläre Verarbeitung modifizieren, seit wir wissen, dass die Endothelien in diesem Sinne sekretorische Funktionen ausüben, wird es uns nicht Wunder nehmen, wenn in Geschwülsten, in welchen eben gerade diese Regulatoren des Stoffwechsels in erster Linie erkrankt sind und an dem Geschwulstprozess teilnehmen, wenn hier, sage ich der berührte Säftestrom nicht nur in seinem regelrechten Flusse vielfach gehemmt und unterbrochen ist, sondern auch in seiner chemischen Konstitution Alterationen erleidet. Obendrein werden wir uns die geschwulstmässig erkrankten Endothelien nicht mehr in normaler Funktion denken dürfen, sondern uns dieselben teils in einer gesteigerten normalen sekretorischen Thätigkeit, teils in der Produktion pathologischer Sekrete begriffen vorstellen. Die Folge der gedachten tiefgreifenden Störung ist die bunte Reihe von sekundären Metamorphosen und Degenerationen, die wir gerade in jenen Geschwülsten begegnen, welche die Blut- oder Lymphgefässe ergreifen. In diesem Sinne sind also auch die hyalinen Produkte der Cylindrome aufzufassen.

Die Ansichten über die Entstehung der hyalin-schleimigen Massen in den Cylindromen gehen auseinander, zum Teil wohl deshalb, weil man bald cylindromatöse Krebse und Sarkome, bald endotheliale Cylindrome der Untersuchung zu Grunde legte, zum Teil aber, weil auch in den eigentlichen Cylindromen, also in solchen von endothelialer Abkunft, die Entstehung der hyalinen Kugeln und Cylinder eine verschiedene ist. Schon früheren Untersuchern fiel es auf, dass die hyalinen Massen zu Gefässen in Beziehung standen (Kocher, Perls, Steudener, v. Recklinghausen, Förster, Billroth, Maier, Sattler, v. Rustizky, Birch-Hirschfeld). Andere bezogen das Hyalin auf die Geschwulstzellen (Friedreich, Tommasi, Koester, Fischer, Lücke, Ewetzky, Steudener, Sattler); wieder Andere leiteten es vom bindegewebigen Stroma ab (Lücke, Franke, Friedländer, v. Ewetzky); Meckel und Böttcher liessen es aus Knorpel-

zellen entstehen. Fujinami fand Gefässe, Bindegewebe, Geschwulstzellen, sogar quergestreifte Muskelfasern hyalin entartet. Letztere Angabe findet sich auch bei Lücke. Gegenüber Busch, Volkmann, Friedreich, Meckel stellte Billroth und alle anderen Beobachter fest, dass die hyalinen Gebilde solid und nicht hohl seien. In den hyalinen Kugeln und Cylindern wurden häufig axial oder radiär verlaufende oder netzförmig angeordnete feinste Fasern gesehen, ferner Reste von Kernen und Zellen (Billroth, Maier, Meckel, Köster, Ewetzky, Volkmann, v. Recklinghausen, Friedreich, Tommasi, Lücke, Böttcher, Nasse, Marchand). v. Ohlen deutet diese Befunde mit Recht als Reste von Fibrillen und zelligen Elementen des aufquellenden, hyalin entarteten Bindegewebes.

Von neueren Autoren hat v. Ohlen erwiesen, dass die isolierten hyalinen Kugeln sowohl, wie die komplizierten cylindrischen Bildungen erstens aus dem Bindegewebe durch hyaline Metamorphose desselben sich entwickeln; begreiflich wird dadurch, dass die Cylinder hier und da axial ein Blutgefäss erkennen lassen; die freiliegenden Kugeln entstehen durch Abschnürung von dem hyalin entarteten Bindegewebe. Zweitens entstehen nach v. Ohlen hyaline Kugeln auch durch hyaline Umwandlung der Geschwulstzellen selbst. v. Ohlen unterscheidet in letzter Hinsicht sowohl intrazelluläre Ablagerung des Hyalins in Vakuolen der Zelle, als auch Ausscheidung von hyaliner Substanz zwischen die Zellen der Stränge. Fujinami giebt an, dass sich der gesamte Zellkörper gleichmässig in Hyalin verwandle, ohne Vakuolenbildung. In einem Falle von typischem Cylindrom, den Marchand veröffentlichte, war die Entstehung der hyalinen Kugeln durch hyaline Entartung und kolossale Aufblähung der Zellen ganz evident.

Marchand fand die Hohlräume des Bindegewebes mit massenhaften hyalinen Kugeln erfüllt; die Zwischenräume, welche zwischen den zusammenstossenden Kugeln entstanden, waren durch Geschwulstzellen ausgefüllt. In den ältesten Partien des Tumors waren förmliche bindegewebige Kapseln vorhanden, nach deren Eröffnung massenhaft Kugeln zum Vorschein kamen, deren Oberfläche zum Teil mit zarten Geschwulstzellen belegt waren. Es liess sich feststellen, dass die Anfänge der hyalinen Kugelbildung in den Zellensträngen erfolgte, so zwar, dass in den Zellen hyaline Tropfen auftraten (Physalidenzellen), welch letztere die Zelle allmählig stark ausdehnten und in ein hyalines, mit einer deutlichen Membran versehenes Bläschen verwandelten. Später kann der ziemlich

feste Inhalt der Blasen und Bläschen flüssig werden, und weiterhin können die einzelnen Kugeln konfluieren; man hat dann als Inhalt der Geschwulstalveolen eine schleimige Flüssigkeit, welche Zellen und einzelne erhaltene Kugeln enthält. Daneben redet aber Marchand auch der von v. Ohlen hervorgehobenen Entstehung der Blasen aus abgeschnürten Teilen des hyalin entarteten Stromas das Wort: dafür spräche die fibrilläre Inhaltsmasse, die eingeschlossenen Zellen.

Klebs spricht von Kolloidabscheidung und unterscheidet zwischen einer Ablagerung innerhalb und ausserhalb der Zellhaufen. Für sekretorische Entstehung des Hyalins sprachen sich auch Jannsen, Friedreich, Zahn u. A. aus. Borrmann erkennt nur eine Entstehung hyaliner Tropfen durch Degeneration des Protoplasmas an; die degenerierten Zellen konfluierten zu hyalinen Kugeln; eine Ausscheidung komme nicht vor. Lubarsch unterscheidet zwischen sekretorisch bezw. degenerativ, intrazellulär gebildetem Hyalin und zwischen extrazellulärem, durch Koagulation entstandenem Hyalin. Volkmann fand das Hyalin teils als degeneratives resp. sekretorisches Produkt der Geschwulstzellen, teils als Degenerationsprodukt des Stromas, teils an Stelle entarteter Gefässwandungen.

Degeneratives Hyalin: durch glasige Aufquellung der Zellen und Verschmelzung zu einer gleichmässigen, glänzenden Masse; nach aussen liegen platte, oft kernlose Zellen zum Teil in beginnender hyaliner Degeneration auf. Sekretorisches Hyalin: der Vorgang erinnert sehr an die Sekretbildung in Drüsenepithelien; es tritt ein klarer Tropfen in den (gelegentlich sogar kubischen oder cylindrischen) Geschwulstzellen auf, der schliesslich den Kern ganz zur Peripherie drückt und das Protoplasma zu einer dünnen Schicht entfaltet. Nach Volkmann kann die Zelle platzen, der Hyalintropfen sich entleeren und zwischen die benachbarten Zellen austreten, wobei anscheinend der Kern mit einem Rest des Protoplasmas erhalten bleibe. Mehrere Tropfen können zu einem gemeinsamen Körper zusammenfliessen. Bei solchen sekretorischen Vorgängen entstehen oft Bilder, wie man sie in colloiden Strumen antrifft.

Die hyaline Quellung der Bindegewebsbündel beginnt in den, den Geschwulstzellen benachbarten Schichten zuerst (Marchand, J. Volkmann); allmählig wandelt sich der ganze Bindegewebsstrang unter Schwund der Kerne in eine gleichmässig homogene Substanz um. Die Gefässe im Innern der Bindegewebszüge können sich lange erhalten; oft ist das die Gefässe umgebende Bindegewebe bereits alles hyalin geworden, das Lumen der Gefässe aber noch unbeeinträchtigt; später obliterieren die Lumina (vielleicht infolge des Drucks von seiten der gequollenen Bindegewebsbündel) und die verödeten Gefässe stellen dann einen zentralen, noch einige Spindelzellen aufweisenden Strang in der Achse des hyalinen Bindegewebsbalkens dar. Gehen von diesem zentralen Strang radiäre, feine Fasern aus, so sehen die hyalinen Balken auf Querschnitten radiär gestreift aus; kugelige und keulenförmige Gebilde entstehen durch hyaline Quellung der Enden der Bindegewebszüge. Entarten die Gefässe hyalin, so stellt die Gefässwand ein hyalin gequollenes Rohr dar, an dessen Innenfläche die erhaltenen Endothelien ausgebreitet sind.

Bezüglich der chemischen Beschaffenheit der glashellen Substanz in den Kugeln und Cylindern wird meist von Hyalin gesprochen. Marchand berichtet, dass Essigsäure die Substanz gerinnen lasse, dass man also wohl eine mucinöse Substanz vor sich habe; auch Lubarsch, Volkmann, Battaglia, Carter, v. Ohlen fanden nicht nur Hyalin, sondern auch echtes Schleimgewebe. Fujinami vermisste jegliche Mucinreaktion. Jedenfalls kommen neben den hyalinen Degenerationen richtige schleimige Erweichungen des Bindegewebes und der Gefässwände vor: die Stoffwechselprodukte der Endothelien, welche infolge der totalen Ausfüllung des Lumens der Lymphgefässe in die Binnenräume des Lymphgefässsystems nicht abgesondert werden können, werden nunmehr nach aussen in das Stützgerüst abgelagert und geben zu einer myxomatösen Erweichung des letzteren Veranlassung (v. Rindfleisch). Lubarsch fand ausserdem noch amyloide Massen und nimmt an, dass Übergänge von Mucin und Hyalin und Amyloid vorkommen; die amyloide Substanz soll sich aus schleimigen und hyalinen Vorstufen entwickeln. Dass gerade in Cylindromen diese drei Degenerationsformen so oft vorkommen, will Lubarsch dadurch erklären, dass die durch die Geschwulstzellen komprimierten und absterbenden Wandungen der Blut- und Lymphkapillaren durch die stete Umspülung mit Serum in die eigentümliche Eiweissmodifikation überführt werden.

Aus allen diesen Angaben geht hervor, dass, ebenso wie die chemische Zusammensetzung der gallertigen Geschwulstprodukte eine verschiedene ist, auch in Bezug auf ihre Entstehung eine Gleichmässigkeit nicht besteht.

Zweifellos ist, dass die Wandungen von Blut- und Lymphgefässen und das bindegewebige Stroma an der Entartung oft vorwiegenden Anteil nehmen (Fig. 67). Ebenso ist sichergestellt, dass die Geschwulstzellen selbst die Substanz bilden, nur ist fraglich, ob man es mit einem blossen Degenerationsprodukt zu thun hat, oder mit einer übermässigen sekretorischen Leistung der Zellen. Ich bin der Meinung, dass man Beides verbinden und in den entsprechenden Fällen von einer bis zur Degeneration der Zelle getriebenen, übermässig gesteigerten Sekretion sprechen kann. Ohne Zweifel sind als Stadien einer geringeren Sekretbildung die Fälle aufzufassen,

bei welchen die hyaline Substanz zwischen den Zellen sich anhäuft, ohne dass man zugleich Degenerationsprozesse an den Zellen selbst beobachtet: hier handelt es sich wohl sicher um ein sekretorisches Produkt der Zellen, welches, einmal ausgeschieden und infolge mangelnden Abflusses liegen geblieben, weitere Metamorphosen durchmacht: zunächst einfache Koagulation, dann aber vielleicht durch allmähligen Wasserverlust Umwandelungen zu einer festeren, brüchigen, homogenen Masse von der Beschaffenheit des Amyloids.

Eine seltene Erscheinung in Cylindromen ist das Auftreten dichter, auch konzentrisch gestreifter hyaliner Substanz um endotheliale Zellhaufen, welche dadurch wie mit einer Art von Kapsel umgeben erscheinen (Friedreich, R. v. Volkmann, Böttcher, Klebs, Marchand); die Kapseln können auch ganz erfüllt sein mit hyalinen Bläschen, welche aus den eingeschlossenen Zellen entstanden sind. J. Volkmann lässt es fraglich, ob die Kapseln durch Verdichtung des Hyalins der Umgebung der Zellstränge oder durch Ausscheidungen der Zellen sich bilden.

Die hyalinen Peritheliome.

Diese Geschwülste sind vielfach als Angioma proliferum mucosum (Birch-Hirschfeld, Ewetzky), Papilloma myxomatodes (v. Rindfleisch, le Blanc), destruierende Papillargeschwulst (R. Maier), oder als plexiforme, telangiektatische, perivaskuläre, cystische Myxosarkome (Kocher, Czerny, Arnold, Tillmanns) bezeichnet worden. Sie kommen besonders häufig an den Hirnhäuten und serösen Häuten vor. An ersteren sind sie vielfach als Papillome beschrieben, da die sprossenden, verzweigten, von Zellpolstern bekleideten hyalinen Gefässe bei dem exstruktiven Wachstum dieser Geschwulst sehr an die dendritischen Bildungen der papillären Gewächse erinnern. An den serösen Häuten, besonders am Peritoneum, bilden die hyalinen Peritheliome bei ihrem oft sehr diffusen Flächenwachstum plexiforme, sehr charakteristische Geschwülste. Als ein typisches peritheliales Cylindrom darf ein Fall des Verfassers gelten, der deswegen hier etwas ausführlicher dargestellt werden soll:

Die Geschwulst hatte bei einem nachweisbaren Wachstum von 1½ Jahren zu einer enormen Auftreibung des Abdomens und bedeutender Verdrängung

der Organe der Brusthöhle nach oben geführt. Bei der Sektion bot die Abdominalhöhle das denkbar bunteste Bild dar: sie erschien total erfüllt mit lauter gallertig durchscheinenden Kugeln, deren Grösse von dem Umfang einer Mannesfaust bis zu dem eines Kirschkernes und darunter variierte, und deren Färbung so mannigfach war, dass man sich fragen musste, welche Farbennuance in den Geschwülsten eigentlich nicht vorhanden war; an der Oberfläche waren alle diese kugeligen Tumoren von spiegelglatter Beschaffenheit. Von dieser Masse buntfarbiger Kugeln waren die Organe des Abdomens grösstenteils bedeckt und dabei infolge der Kompression bedeutend anämisch. Nirgends drangen die Tumoren in das Innere der Organe der Bauchhöhle selbst ein, auch Metastasen in Drüsen waren nicht zu finden. Mikroskopisch konnte eine plexiforme Anordnung festgestellt werden, die verständlich wurde durch den leicht zu erbringenden Nachweis, dass die Gefässe den Ausgangspunkt des geschwulstmässigen Prozesses darstellten. Das einfachste Glied in der Kette der Erscheinungen bildet eine Kapillarschlinge, deren Wandelemente in üppiger Wucherung begriffen sind; es entsteht ein Zug von Zellen, deren kleine ovale Kerne stark in die Länge gezogen sind und mit der Richtung der Gefässe parallel ziehen. Sehr bald tritt dann eine hyaline Metamorphose der Gefässwände ein, indem nach aussen von dem, eine Zeit lang noch deutlich erhaltenen Gefässlumen und den dieses begrenzenden Endothelzellen, eine homogene Substanz erscheint, welche wie unter einer Aufquellung der Gefässwand zu einer recht bedeutenden Verbreiterung der letzteren führt. Man findet dann im mikroskopischen Durchschnitt durch die Tumoren Quer- und Längsschnitte hyalin entarteter Gefässe, die mit üppigen Zellmänteln bekleidet sind. Schliesslich obliteriert auch das Gefässlumen und das fertige Geschwulstkügelchen stellt im mikroskopischen Bild ein zweifaches Netz dar: aus Zellsträngen und aus zwischen diesen sich verflechtenden hyalinen Massen. Die Buntfarbigkeit der Geschwülste ist aus ihrem Gefässreichtum und den massenhaft vorhandenen Hämorrhagieen ohne Weiteres verständlich; das gallertige Aussehen erklärt sich aus der geschilderten hyalinen Degeneration. Auf einen Punkt möchte ich noch aufmerksam machen. In dem beschriebenen Falle waren, wie erwähnt, die einzelnen Geschwulstkugeln von spiegelglatter Oberfläche, und mikroskopisch fand sich an jeder Kugel eine peripherische bindegewebige Begrenzung, die ihrerseits wieder durch einen richtigen Endothelbelag nach aussen hin ihren Abschluss erreichte. Dieses Endothel musste als ein Abkömmling des Peritonealendothels angesprochen werden, da es in den, zwischen benachbarten kugeligen Tumoren freibleibenden Nischen und Buchten von der platten Form in eine vollsaftigere, epithelähnliche Modifikation metaplasierte, eine Umwandelung, die bei allerlei Prozessen vielfach beobachtet wurde. Damit ist aber erwiesen, dass für die hyalinen Peritheliome des Peritoneums wenigstens eine Beteiligung der serösen Deckzellen an dem Geschwulstprozess auszuschliessen ist.

Die eigentlichen Cylindrome (endotheliale und peritheliale) haben ihren Sitz vorwiegend im Bereich der Orbita und deren Nachbarschaft (Busch, Köster, O. Becker, Klebs, v. Recklinghausen, Sattler, Czerny, Böttcher, Billroth), ferner

in der Parotis- und Submaxillarisgegend (Franke, Sattler, v. Ohlen); Eisenmenger beschrieb ein Cylindrom des Gaumens; weiters nehmen sie auch relativ häufig von den Hirn- und Rückenmarkshäuten (R. Maier, Cramer, Arnold, Billroth, v. Rindfleisch, Jannsen, Böttcher), und den serösen Häuten, besonders vom Peritoneum (Birch-Hirschfeld, Waldeyer, Huber-Verfasser) ihren Ausgang. Verhältnismässig häufig sind auch Cylindrome der Haut (Kromayer). Heschel sah ein Cylindrom der Lunge, Birch-Hirschfeld und Zahn ein solches vom Knochen (Wirbelsäule), Battaglia und Carter beschrieben ein Cylindrom des Gehirns, Marchand ein solches von der Highmorshöhle. Fujinami beobachtete als Einziger ein Cylindrom der Körpermuskulatur.

Er fand charakteristische endotheliale Zellstränge, die oft deutlich perivaskulär angeordnet waren; er hält sie für die gewucherten Endothelien perivaskulärer Lymphräume, nicht für Abkömmlinge sog. Perithelien. Die hyalinen Stränge und Cylinder, die durch ihre plexiforme Anordnung auffielen, entstanden aus einer Degeneration der Gefässe, was sich sehr deutlich erweisen liess. Ausserdem beobachtete Fujinami hyaline Entartung des Bindegewebes, ferner von ganzen Faszikeln von Sarkomspindeln, endlich von gestreiften Muskelfasern (ähnlich wie Lücke).

Bemerkenswert ist das Wachstum und die Verbreitungsweise der eigentlichen Billrothschen Cylindrome: diese Geschwülste wachsen nämlich relativ langsam und machen selten Metastasen. Birch-Hirschfeld sah bei einem peritonealen Cylindrom massenhafte metastatische Verschleppung in der Serosa der Bauchorgane; Förster und Friedreich beobachteten Metastasen in der Lunge, Tommasi in Lymphdrüsen, Lungen, Leber, Dura, Nieren. Sonst sind Metastasen, wie gesagt, sehr selten; dagegen recidivieren die Cylindrome nach Exstirpation ausserordentlich hartnäckig; das ist besonders bei den Geschwülsten mit infiltrativem Wachstum der Fall, die sich frühzeitig weit über ihren Standort hinaus diffus verbreiten; die Tumoren der Orbita z. B. durchwachsen allmählig die Stirn-, Nasen- und Kieferhöhlen.

Häufig sind die endothelialen Cylindrome keine reinen Neubildungen, sondern Mischgeschwülste; das gilt insbesondere für die Cylindrome der Parotis. Kombinationen mit Myxom, Chondrom (Böttcher, Meckel), mit Rundzellensarkom (v. Recklinghausen),

sind beobachtet. Fujinami hat eine seltene Geschwulst des Unterschenkels beschrieben, die eine Kombination eines typischen hyalinen Endothelioms (Cylindroms) mit einem Rhabdomyosarkom darstellte.

Die in den Cylindromen der Parotis häufig vorkommenden Inseln von Schleim- und Knorpelgewebe sind vielfach der Gegenstand der Erörterung gewesen. Ribberts Anschauung geht dahin, dass hier ein zur Geschwulstbildung zugehöriges, kompliziertes Zwischengewebe vorliegt, in welchem die Endothelien wachsen; das ist, wie ich schon früher erwähnt und näher begründet habe, auch meine Auffassung. Andere Autoren lassen das Schleim- und Knorpelgewebe auf metaplastischem Wege aus dem fibrillären Stroma dieser Endotheliome entstehen; die Bindegewebszellen wandeln sich dabei entweder in sternförmige Schleimgewebszellen um oder sie kapseln sich ein; aus der Interzellularsubstanz wird Knorpelgrundsubstanz entweder direkt oder aus einer schleimigen Vorstufe. Eine solche Metaplasie kommt in der That hie und da vor. Ganz unwahrscheinlich ist es, dass die endothelialen Zellstränge sich selbst in Schleim- oder Knorpelgewebe umwandeln; ebenso unwahrscheinlich, dass, wie Volkmann will, Knorpelzellen und Schleimgewebszellen zu endothelialen Zellsträngen proliferieren.

Auf das reichliche Vorkommen von Glykogen in endothelialen Geschwülsten machte, wie schon erwähnt, besonders Driessen aufmerksam. Er fand die mit dem Leberglykogen völlig identische Substanz hauptsächlich innerhalb der Geschwulstzellen. Wenn die Zellen sehr viel Glykogen enthielten, wurden sie Epithelien ähnlich, hatten scharfe Konturen und einen hellen, glasartigen, stark lichtbrechenden Inhalt. Driessen glaubt, dass manches, was als hyaline oder kolloide Degeneration in Endotheliomen beschrieben sei, vielleicht auf eine Glykogenentartung bezogen werden müsse. Driessen fand reichliches Glykogen in einem pulsierenden Knochenendotheliom und in zwei, den sogenannten Angiosarkomen angehörigen Nierenendotheliomen.

E. Psammoma.

Auch das Psammom (Virchow) ist keine einheitliche Geschwulstgattung, wenn wir unter diesem Namen alle Geschwülste begreifen wollen, welche durch sandartige Beimengungen ausgezeichnet sind. In dieser Beziehung müssen wir uns die Thatsache vor Augen halten, dass in den allerverschiedenartigsten Geschwülsten Verkalkungen an den Elementen des Stützgerüstes, an Gefässen, an Parenchymzellen und deren Derivaten vorkommen können und zur Bildung sandiger Körner oder kalkiger Inkrustationen mannigfachster Gestalt führen. Wir könnten demnach mit Thoma von Psammofibromen, Psammosarkomen, Psammokarzinomen, Psammocystadenomen etc. sprechen. Ich halte diese Namen nicht für sehr glücklich; sie erweitern das Gebiet des Psammoms über Gebühr; ferner ist hier in der Hauptdiagnose eine oft höchst nebensächliche Eigenschaft der betreffenden Geschwülste untergebracht, was nicht den gewöhnlichen Regeln über die Namengebung bei Tumoren entspricht. Andererseits ist jene Gruppe von Neubildungen, die sich durch die Anwesenheit von sandigen Beimengungen ganz besonders auszeichnet und durch sie ein ganz eigenartiges Gepräge erhält, jene Gruppe, für die der Name Psammom in erster Linie gilt, zweifellos enger zusammengehörig, nicht nur, weil wir sie fast immer von demselben Mutterboden (Meningen) ausgehen sehen, sondern auch, weil wir sie ihrer Struktur nach fast alle als Endotheliome ansprechen müssen. Das eigentliche Psammom ist also eine endotheliale Neubildung (Steudener, Bizzozero und Bozzolo, Golgi), und wir treffen sowohl unter den faszikulären bezw. Fibroendotheliomen als unter den alveolären Endotheliomen charakteristische sogenannte Sandgeschwülste.

Wegen ihres Gehaltes an Nestern und Strängen endothelialer Zellen, welch letztere teils in ihrer typisch platten Form, teils als polymorphe, epithelähnliche Gestalten zur Beobachtung kommen, und wegen des Befundes von konzentrischen, zellulären Schichtungskugeln hat man das psammöse Endotheliom früher vielfach für eine epitheliale Geschwulst gehalten. Meyer, Robin, Bouchard, Lacrousille sprechen von Epitheliomen der Dura, Pia oder Arachnoidea; Robin spricht vis-à-vis der Schichtungskugeln von „globes épidermiques“ und Bouchard spricht von Pflasterepithelien und Schichtungskugeln. Ernst wies jedoch nach, dass Robin wenigstens unter seinen Epithelien die heutigen Endo-

thelien verstand, so dass der Widerspruch mehr im Wort, als in den Begriffen gelegen sei. Andererseits haben die dichtgefügten Bündel platter Endothelien in ihrer schon mehrfach erwähnten Ähnlichkeit mit Zügen bindegewebiger Zellen Veranlassung gegeben, die endothelialen Psammome als fibröse oder fibrosarkomatöse Neubildungen aufzufassen: darauf weisen Ausdrücke, wie tumeurs fibroplastiques ou sarcomateuses (Lebert) und fibrophytes de la dure-mère (Cruveilhier) hin. Unter all diesen so verschieden benannten Geschwülsten der französischen Autoren sind jedoch nicht ausschliesslich Psammome, sondern endotheliale Neubildungen der serösen Häute und Hirnhäute im Allgemeinen mit einbegriffen.

Virchow warnte davor, dass man alle geschwulstartigen Herde im Gehirn, welche sandartige Gebilde enthielten, Psammome nenne. Er wollte diesen von ihm vorgeschlagenen Namen nur für solche bindegewebige Geschwulstformen reserviert wissen, in welchen die sandartigen Massen den normal am Gehirn der Erwachsenen vorkommenden analog seien. Dabei bemerkte Virchow aber ausdrücklich, dass es an denselben Stellen auch epitheliale Sandgeschwülste gebe; diese wollte Virchow aber nicht Psammome benannt wissen. Daher beklagt Virchow neuerdings, dass man epidermoidale oder endotheliale, sandhaltige Geschwülste unter seine Psammome rechne, unter denen er nur bindegewebige Tumoren verstand; besonders habe sich die neuere Forschung mit den Endotheliomen beschäftigt, und den Namen Psammom (gänzlich gegen seine ausdrückliche Verwahrung) auf diese übertragen. Dazu ist zu bemerken, dass Virchow, wie aus seinen Worten hervorgeht, eine endotheliale Geschwulst zunächst als keine Neubildung der Bindesubstanzreihe, sondern als eine epitheliale Neubildung auffasst. Darin liegt aber ein grosser Gegensatz zwischen ihm und den übrigen Autoren. Zweitens aber hat die neuere Forschung nicht nur krebsähnliche, alveoläre, sondern auch fibrom- oder sarkomähnliche Endotheliome kennen gelehrt, so dass Vieles, was gerade im Bereich der Hirnhäute früher für ein Fibrom oder Sarkom gehalten wurde, nun als Endotheliom anerkannt ist. Darin scheint die Ausdehnung des Begriffes Psammom auf die endothelialen Geschwülste ihren Grund zu haben, nicht in einer missverständlichen Deutung der Virchowschen Definition.

Der hervorstechendste Bestandteil dieser endothelialen Psammome sind weissliche Kalkkörper, die teils als kugelige und eiförmige Körner und Konglomerate von solchen, dem normalen Hirnsand ähnlich, auftreten, teils in Form von länglichen Keulen und Kolben, cylindrischen, platten und zackigen Bruchstücken, Nadeln, Stacheln, Spiessen, Balken, Splittern. Die Ähnlichkeit gewisser kalkiger Inkrustationen mit dem besonders in der Zirbeldrüse und dem Plexus chorioides vorkommenden Hirnsand (Acervulus cerebri), hat Meckel veranlasst, die Geschwülste mit dem etwas sonderbaren Namen eines Acervuloms zu versehen. Vielfach findet man die Angabe, dass die kugeligen Sandkörper in den Psammomen bei Druck unter

radiärer Sprungbildung in mehrere sektorenförmige Stücke zerfielen (Bennet, Meckel, Virchow). Die verschiedene Gestalt der Kalkinkrustationen spricht für eine verschiedene Genese: in der That entstehen die an zweiter Stelle genannten Körper aus Verkalkungen von Bindegewebsbündeln und Gefässen (Gefässsprossen [Birch-Hirschfeld]), besonders wenn eine hyaline Entartung dieser Elemente vorausgegangen ist, während die dem Hirnsand ähnlichen Körper in der Regel eine zellige Grundlage haben. Da die Psammome wesentlich Endotheliome sind, so treffen wir in ihnen regelmässig auch schöne Schichtungen endothelialer Zellen; die Schichtungen erfolgen häufig konzentrisch um hyalin entartete Zellelemente. Verkalkt nun ein solches, mehr weniger umfangreiches, hyalinisiertes Schichtungsgebilde, dann haben wir ein typisches Psammomkorn vor uns.

Die Entstehung der Sandkörper ist also eine mannigfaltige, was schon Virchow betonte, der vor einer einseitigen Beantwortung dieser Frage warnte.

Er meinte, dass die „Sandkörner", die entweder im Innern von Bindegewebsbündeln oder mehr lose zwischen den Teilen gelegen seien, sowohl Abkömmlinge von Zellen sein könnten, ferner aus der Interzellularsubstanz des Bindegewebes hervorgehen möchten, endlich dass wohl ein Teil blosse Konkretionen um irgend einen Bestandteil, z. B. Fibrin darstelle. Für die Entstehung aus zellulären (endothelialen) Schichtungsgebilden sprachen sich L. Meyer, Hayem, Robin, Steudener, Golgi, Bizzozero und Bozzolo und die neueren Forscher aus, jedoch nicht ohne auch andere Entstehungsmodi zuzulassen. Billroth wies auf die Verkalkung von Blutgefässwänden- und scheiden hin. Ebenso machten Steudener und Birch-Hirschfeld auf die Verkalkungen der Gefässe aufmerksam.

Cornil und Ranvier suchten die Beziehungen der Gefässe zu den Kalkkonkretionen in ganz apartem Sinne hervorzuheben: sie nannten die Psammome Sarcomes angiolithiques und behaupteten, dass die Kalkkörper im Lumen von Gefässen oder Gefässausbuchtungen ihren Sitz hätten: die Gefässe trügen knospenartige Ausstülpungen, welche zur Verkalkung neigten; bei weiterem Wachstum würden diese Knospen gestielt, der Stiel reisse oder entgehe der Untersuchung und dann erschienen freie Körper, deren Zusammenhang mit den Gefässen undeutlich werde. Diese Meinung hat wenig Anhänger gefunden.

J. Arnold wies ebenfalls auf die Gefässe hin: sowohl durch Petrifikation des Gefässinhalts, als durch lokale Petrifikation der Gefässwand, ferner durch beide Vorgänge zugleich und endlich durch Verkalkung adventitieller zelliger Wucherungsprodukte, könnten Kalkkörper entstehen. Daneben liess Arnold gelten, dass die Verkalkung durchaus nicht allein auf die Gefässe beschränkt sei,

sondern er sah die Verkalkungen an allen Bestandteilen der Geschwulst, an den Gefässen, dem eigentlichen Gewebe, sowie an kolloid und myxomatös entarteten Zellen auftreten. Engert fand die Sandbildung im engen Anschluss an (hyalin entartete) Gefässe, mit und ohne perivaskulären, konzentrisch geschichteten Zellmantel; im Zentrum der Kalkkörper sah er hie und da Überreste von Blutpigment, zum Teil auch noch Andeutungen von Gefässluminibus. Engert scheint eine andere Entstehung als aus Gefässen und Gefässderivaten nicht zuzulassen.

Ernst hat mit Hilfe der van Giesonschen Färbemethode die engen Beziehungen der hyalinen Degeneration von Gefässen, von Bindegewebsbündeln und von Zellen zu der Verkalkung besonders anschaulich dargethan. Bizzozero hatte schon erwähnt, dass der Verkalkung eine hyaline Metamorphose („Sklerose") des Bindegewebes und der Endothelkugeln vorhergehe, und J. Arnold wies eindringlich darauf hin, dass „kolloide" Metamorphose sowohl an den konzentrisch geschichteten Endothelkugeln, als (und ganz besonders) an hyalin entarteten Gefässen den Petrifikationsprozess einleite. Wir erkennen mit Ernst in der Thatsache des Gebundenseins der kalkigen Inkrustationen an solche Degenerationsprodukte die Erfüllung eines Gesetzes der allgemeinen Pathologie, welches besagt, dass alle Gewebe, welche der Petrifikation unterliegen, mangelhaft ernährt sind und einen geringen Stoffwechsel unterhalten. Ernst hat in vier Durapsammomen die Verkalkungsprozesse eingehend studiert: er fand sowohl hyaline Entartungen der Gefässwände, als Konglomerationen und Schichtungen endothelialer Zellen mit hyalin entartetem Protoplasma, sowohl intrazelluläre hyaline Abscheidungen, als völlige Entartung der Endothelzellen unter Kernschwund zu hyalinen Tropfen und Verschmelzung der tropfenförmigen Gebilde zu Maulbeerformen und Drusen; ferner sah er glasige Quellung und hyaline Degeneration von Bindegewebsbalken und spindelige, variköse, kolbige und keulenartige Anschwellungen solcher Balken, die zum Teil noch fibrillär gestreift blieben und so auf Querschnitten konzentrische Zeichnungen aufwiesen. An allen solchen Degenerationsprodukten trat die Imprägnation mit Kalkmolekülen mehr oder weniger reichlich in die Erscheinung, so dass sandige Körper der allerverschiedensten Form entstanden. Je intensiver die Verkalkung war, desto mehr sonderten sich die inkrustierten Gebilde als etwas Fremdartiges von der Umgebung ab, so dass sich ihre Entstehungsgeschichte immer mehr verwischte. Auch an einem

sandhaltigen Plexus chorioideus wies Ernst den Zusammenhang von hyalinen perivaskulären Säumen und von hyalin entarteten Bindegewebszellen mit der Verkalkung nach. Die Verkalkung der Gebilde schreitet gewöhnlich von den zentralen Teilen nach der Peripherie vor, schliesslich können die ganzen Körper scheinbar in homogene Kalkmassen verwandelt sein (Virchow).

Auch Ribbert erkennt die Beziehungen der Verkalkung zu einer „homogenen" Substanz als Grundlage an; jedoch fasst er diese Substanz als Interzellularsubstanz auf, hervorgegangen entweder aus einer hyalinen Verdichtung der fibrillären Substanz oder aus Ausscheidungsprodukten der Zellen; in letzterem Falle scheide sich die Grundsubstanz gerne konzentrisch um degenerierte Zellen ab. Die Zellen könnten wohl auch selbst hyalin entarten, jedoch würden sie hauptsächlich durch die hyaline Grundsubstanz zusammengehalten und enthielten die Sandkörper überhaupt nur wenig Zellen.

Verfasser beobachtete die Entwickelung der Psammomkörner sowohl aus Gefässen, wie aus endothelialen Zellen und Zellschichtungen. In ersterem Falle ist der Zusammenhang mit einer voraufgehenden homogenen (hyalinen) Quellung der Gefässwand nicht zu verkennen; man sieht alle Übergänge von hyalin entarteten Gefässen zu verkalkten, auf dem Durchschnitt scheibenförmigen, konzentrisch gestreiften Gebilden; häufig sah ich dabei hyaline Thrombose der betreffenden Gefässe und dann zuerst die Verkalkung des Thrombus eintreten, so dass ein hyaliner Mantel einen unregelmässig verkalkten Kern umschloss. Schliesslich kann sowohl Gefässinhalt als Gefässwand zusammen die Kalkinkrustation eingehen. Andererseits habe ich die Entstehung von Kalkkörpern aus hyalin entarteten Endothelzellen und endothelialen Schichtungskugeln über allen Zweifel deutlich verfolgen können. Durch fortgesetzte Aufschichtung von endothelialen, hyalin entarteten Elementen auf ein schon gebildetes Sandkorn und durch fortgesetzte Verkalkung der neuen Schichten können die Sandkörper bedeutend wachsen. Ich sah auf diese Weise endotheliale Zellstränge vollständig und ohne Rückstand sich in Sandkörper verwandeln (Fig. 57). Die Beziehungen der Sandkörner zu endothelialen Zellenelementen konnte ich einmal besonders deutlich an zwei Psammomen der basalen Hirngefässe darthun. Hier waren die Verkalkungsvorgänge ganz ausschliesslich an degenerierende, in die Maschen des fibrillären, gefässführenden Gewebes abgesetzte Endothelzellen gebunden (Fig. 67 und 68). Von den eben genannten Sandgebilden, welche die eigentlichen Psam-

mome charakterisieren, möchte ich die oft recht bizarren, mannigfaltig gestalteten Kalkinkrustationen im Stroma der verschiedensten Geschwülste unterschieden wissen.

Neben den, als charakteristischer Geschwulstbestandteil nunmehr genugsam behandelten Kalkkörpern findet sich in den Psammomen häufig ein sehr mannigfaltig entwickeltes System endothelialer Zellwucherungen. Je nachdem bindegewebiges Stützgerüst und Gefässe entwickelt sind, ist das mikroskopische Bild verschieden. Das bindegewebige Stroma kann so reichlich sein, dass die Geschwulst einem Fibrom sehr ähnlich sieht; dann sind die endothelialen Zellstränge, die wahrscheinlich aus einer Wucherung der Lymphspaltenendothelien hervorgehen, in den Hintergrund gerückt oder bilden dichtgefügte Faszikel, die sich mit den Bindegewebsbündeln verflechten und nicht leicht von ihnen zu trennen sind, zumal sie anscheinend selbst Interzellularsubstanz bilden können. Andererseits kann, wie in einem Falle von Ernst, der Gefässreichtum ein sehr bedeutender sein, so dass das bindegewebige Stroma zurücktritt und man ein regelloses Gewirr von dichtgedrängten (hyalin entarteten) Kapillaren vor sich hat, zwischen denen der zur Verfügung stehende Raum durch plexiform verbundene Endothelstränge besetzt erscheint. Andere, durch mächtige Gefässproliferation ausgezeichnete Psammome lassen engere Beziehungen zwischen den Gefässen und Geschwulstzellen erkennen, indem letztere als dicke, mantelartige Umhüllungen um die Gefässe angeordnet erscheinen. Hier geht man wiederum auf die Perithelien zurück, durch deren Wucherung die perivaskulären Zellmäntel erzeugt werden sollen. Während in solchen Fällen also teils das Bindegewebe, teils die Gefässe präponderieren, beherrscht in anderen die endotheliale Wucherung das Feld, indem eine mehr alveoläre Struktur hervortritt, und wir Nester und Stränge endothelialer Zellen zu Gesicht bekommen, innerhalb welcher nun die reichlichsten und mannigfaltigsten Zellschichtungen mit hyaliner Entartung der Zellen und Zellenkomplexe und mit sekundären Verkalkungen derselben beobachtet werden. In einem Falle sah ich ein Psammom, das in seinem Bau nichts anderes als eine getreuliche Imitation subarachnoidealen Gewebes darstellte. Die feinen Maschen, welche von zarten fibrösen Bälkchen begrenzt wurden,

enthielten abgestossene, degenerierte Endothelzellen, welche sich zum Teil schichteten, jedenfalls aber zusammenhäuften und weiterhin der Verkalkung anheimfielen. Die vier Fälle, welche Ernst genau beschrieb, zeigen wohl am deutlichsten die Mannigfaltigkeit der Strukturen in den endothelialen Psammomen: er fand ein plexiformes Endotheliom mit kolossalem Gefässreichtum, eine fibromatöse Geschwulst, ein sehr zellreiches Endotheliom und ein solches von typisch faszikulärem Bau.

Die Ansicht von Engert, dass die endothelialen Zellstränge, welche die Psammome der Dura auszeichnen, Abkömmlinge der Deckzellen der inneren Duraoberfläche seien, entbehrt der genaueren Begründung. Wir halten vielmehr an der, durch gute Beobachtungen gestützten Ansicht fest, dass die Zellstränge teils von dem wucherndem Saftspaltenendothel, teils von adventitiellen oder perithelialen Elementen proliferierender Gefässe oder den Endothelien perivaskulärer Lymphräume, teils — in den Psammomen der Pia mater — von den die Bälkchen dieser Haut bekleidenden Zellen gebildet werden.

Die echten Psammome, die entweder solitär als Knoten und Knötchen, oder multipel auftreten, entwickeln sich mit Vorliebe von der Dura, seltener von der Pia mater, sowie von der Zirbeldrüse und dem Plexus chorioides; einmal sah ich mehrere Psammome den basalen Hirngefässen als eiförmige kleine Neubildungen ansitzen. Multiple Psammombildung habe ich auch am Peritoneum gesehen.

Der Dura, wo sie am häufigsten vorkommen, sitzen die psammösen Neubildungen in der Regel breitbasig oder gestielt auf, als derbe, oberflächlich höckerige Geschwülste, die meist von einer gefässreichen Kapsel überzogen sind; hie und da lässt sich feststellen, dass der Tumor den Schichten der Dura eingelagert ist. Ernst bemerkt, dass Verwachsungen der Geschwulst mit der Pia, ebenso wie Defekte der grauen Rinde angrenzender Hirnsubstanz bei Psammomen der Dura ungewöhnlich seien. Die Prädisposition der Dura mater für Sandgeschwülste mag aus der Thatsache abgeleitet werden, dass Sandkörper an der Durainnenfläche ohne jede Geschwulstbildung ausserordentlich häufig vorkommen, was schon Virchow hervorhob, der z. B. auch von einer Meningitis arenosa sprach (chronische Entzündung der Hirnhaut mit Bildung von Sandkörperchen).

Der vom Verfasser beobachtete Fall multipler Psammombildung im Peritoneum soll kurz erwähnt werden; er zeigt an einem sehr seltenen Beispiel die innere Verwandtschaft der onkologischen Produkte der serösen

Häute einerseits und der Häute des Zentralnervensystems andererseits. Es handelte sich um eine 69 Jahre alte Frau mit den Residuen einer alten, ausgebreiteten, adhaesiven Peritonitis. Im ganzen Peritoneum zerstreut fanden sich flache, meist rundlich oder oval begrenzte, weissliche bis grauweissliche Erhabenheiten, die auf den ersten Blick wie jene flachen Verdickungen imponierten, die man bei chronisch entzündlichen Prozessen der serösen Häute, insbesondere auf der Pleura und der Milzkapsel gar nicht selten vorfindet. Man hätte auch an eine multiple metastatische Dissemination von Geschwulstkeimen denken können, so reichlich waren die Prominenzen auf der Serosa zerstreut. Auf Durchschnitten zeigte sich, dass man es nicht etwa mit einfachen fibrösen Verdickungen zu thun hatte: es liess sich nämlich von der Schnittfläche eine bröcklige, weisse, sandartige Masse mit dem Messer aus den kleinen Tumoren herausholen und einige Geschwülstchen konnten fast total auf diese Weise ausgelöffelt werden. Eine Primärgeschwulst fand sich nicht. Bei der mikroskopischen Betrachtung fanden sich ziemlich umfangreiche, teils der Serosa noch aufliegende, teils in das Serosagewebe aufgenommene, alte Fibrinmassen; darunter kam nun, mit der eben erwähnten Schicht durch reichliche Ausläufer verbunden, das eigentliche Geschwulstgewebe. Und dieses stellte sich dar als eine Ausfüllung des Lymphgefässnetzes der Serosa und Subserosa, auch der Muskularis des Darmrohres mit Zellen, die bald einen mehr indifferenten Charakter aufwiesen, bald von deutlich endothelialem Habitus waren: es entstand so ein Netz von Zellzügen, das in seiner Anordnung in den einzelnen Schichten der Darmwand ganz mit der normalen Verteilung der Lymphgefässe in dieser Gegend übereinstimmte. Nur in seltenen Fällen wurden die Lymphgefässe der Submukosa des Darmes von der Zellenwucherung erreicht, in die Mukosa drang sie nirgends ein. Was nun den geschilderten Prozess ganz besonders auszeichnete, war das Auftreten von rundlichen, rundlich-ovalen, bisquitförmigen, oder auch rosenkranzartig aneinander gereihten Gebilden in den Lymphspalten, die mit Hämatoxylin sich rötlich-violett tingierten, auf Zusatz von Salzsäure unter Gasentwickelung sich auflösten und bald eine konzentrische, dem Querschnitt eines Achats nicht unähnliche Schichtung zeigten, bald nicht. Als unterste Stufe in der Entwickelung dieser offenbar verkalkten Körper erkannte man eine mit Aufquellung und Homogenisierung des Protoplasmas und schliesslicher Schrumpfung des Kernes einhergehende, hyaline Metamorphose der Geschwulstzellen, welche von einer Imprägnation mit Kalksalzen gefolgt war. An diese ersten Bildungen, in welchen hie und da der geschrumpfte Kern noch sehr deutlich war, lagerten sich gleichartige Elemente, teils in mehr regelloser Folge an, und es entstanden durch Verschmelzung mehrerer dieser gleichartigen Bildungen die erwähnten Körper von unregelmässiger Gestalt, teils — und dies war häufiger der Fall — legten sich zellige Elemente schichtenweise um das einmal gebildete Zentrum, so dass ein konzentrischer, lamellöser Bau an den, in diesem Falle meist rundlichen Körpern hervortrat; die herumgeschichteten Zellen erfuhren weiterhin ebenfalls hyaline Aufquellung und Kalkimprägnation und es entstanden so oft umfangreiche Bildungen. Wir hatten es also mit einer im Gefolge chronischer Entzündung des Peritoneums aufgetretenen Wucherung endothelartiger Zellen im Lymphgefässsystem des Peritoneums zu thun, welche zur Eruption multipler flacher Erhabenheiten geführt hatte und bei welcher als besonderes Charakteristikum

reichliche, grossenteils konzentrisch geschichtete Kalkkörper hervortraten: also eine endotheliale, den Psammomen zugehörige Neubildung stellte der beobachtete Prozess dar. Fraglich bleibt freilich, ob diese Neubildung als eine „autonome" aufzufassen ist. Schon die Multiplizität des ganzen Prozesses spricht mehr für die Annahme, dass man es mit einer im Verein mit chronischer Peritonitis aufgetretenen, chronischen, produktiven Entzündung des peritonealen Lymphgefässapparates zu thun hatte: also mit einer Affektion, die vielleicht am besten auf das Grenzgebiet zwischen einfach entzündlichen und echten geschwulstmässigen Neubildungen zu verweisen war (Peritonitis arenosa — Virchow).

Die von Marchand, Fleischl, Pfannenstiel u. A. beschriebenen psammösen Cystadenome und Krebse der weiblichen Genitalien zeigen eine ähnliche Entstehung der Kalkkonkretionen, wie sie für die eigentlichen endothelialen Psammome gilt: degenerierende, desquamierte Epithelzellen bilden die Grundlage für grössere Anhäufungen zerfallenden Zellmaterials. Eine Kalkinkrustation der konglobierten Zerfallsprodukte folgt; auch an zusammengesinterten, sekretorischen Produkten der betreffenden Geschwulstzellen kann die Ablagerung der Kalksalze erfolgen. Verkalkungen zusammengehäufter, entarteter Krebszellen habe ich gelegentlich an den restierenden Epithelnestern gesehen, die nach Operation von Karzinomen in narbige Schwielen eingeschlossen worden und hier förmlich eingesargt liegen geblieben waren. Wie aber schon erwähnt, sollte man in solchen Fällen von gelegentlicher Verkalkung in allen möglichen Geschwülsten nicht von einem eigentlichen Psammom sprechen.

F. Cholesteatoma.

Unter dem Namen Cholesteatoma (Joh. Müller) oder Perlgeschwulst (tumeurs perlées-Cruveilhier) sind sehr verschiedenartige Dinge zusammengefasst worden, die teils in das Gebiet der entzündlichen Neubildung, teils in die Reihe der wahren Geschwülste gehören. Das Hauptkontingent zu der Cholesteatomgruppe stellen gewisse, sehr charakteristische geschwulstmässige Neubildungen, die von den weichen Häuten des Zentralnervensystems ihren Ausgang nehmen, und da für viele dieser autonomen

Gewächse der endotheliale Ursprung so gut wie sicher gestellt ist, erscheint es zweckmässig, die Cholesteatome überhaupt bei den Endotheliomen anhangsweise zu besprechen.

Unter einem Cholesteatom versteht man im allgemeinen ein Gebilde von weissem, seidenartigem Glanz, von trockener, bröckeliger Beschaffenheit, von charakteristisch geschichtetem, feinblätterigem Bau. So beschaffene, meist kugelige Körper treten entweder solitär auf, oder es sind ihrer mehrere durch gefässführendes Bindegewebe zu einem grösseren Geschwulstkonglomerat zusammengefasst, oder endlich es sind seidenglänzende Perlen, zum Teil sogar kurzgestielt, multipel und in verschiedenster Grösse entwickelt. Mikroskopisch sind die eigenartigen, geschichteten Gebilde aus meist kernlosen und kernhaltigen, platten, den Schüppchen der Epidermis ähnlichen Elementen zusammengesetzt, die in dichten Lagen aufeinandergepresst erscheinen. Ausser den aufgeschichteten Zellelementen findet man in den glänzenden Körpern Cholestearin in wechselnder Menge, ferner im Bereich trockener Zerfallsherde fettigen Detritus mit Fettkörnchenzellen und Fettsäurenadeln (Margaroid-Craizie). Cholestearin kann auch fehlen, so dass die aus diesem Beisatz entnommene Bezeichnung Cholesteatoma nicht allen Fällen gerecht wird.

Zunächst trifft man derartige Neubildungen im äusseren Gehörgang an, wo sie wohl zur Zeit ohne ernsteren Widerspruch als das Produkt einer chronischen, mit massenhafter Abschuppung verhornender Epidermiszellen einhergehenden Entzündung aufgefasst werden. Retinierte, eingedickte, eitrige Sekrete oder Fremdkörper aller Art (Habermann) bilden hier wohl häufig den Kern jener oft massenhaften und fortgesetzten Aufschichtung von Epidermisschüppchen, die in seltenen Fällen eine derartige Ausdehnung erreicht, dass die entstandenen Körper das Trommelfell zum Durchbruch bringen oder Usuren des Knochens veranlassen können. Gelegentlich soll das Trommelfell übrigens primär erkrankt sein und den Ausgangspunkt des ganzen Prozesses bilden (Küpper, Gruber, Wendt). Auch im Mittelohr finden sich cholesteatomähnliche Bildungen bei erhaltenem oder durchbrochenem Trommelfell vor, die hier einer befriedigenden Klarlegung bezüglich ihrer Entstehung wegen der Verschiedenheit der Epithelien

der Paukenhöhlenschleimhaut und der Elemente der Schichtungsmasse grössere Schwierigkeiten bereitet haben. Unter dem Einflusse der Lehre Virchows, der das Cholesteatom als ein typisches Beispiel einer heterologen Neubildung epidermoidalen Charakters bezeichnete, hielt man an der echten Geschwulstnatur der cholesteatomähnlichen Bildungen auch für die Paukenhöhle lange Zeit fest (Buhl-Nobiling); man war der Ansicht, dass die geschwulstmässig wuchernde Paukenhöhlenschleimhaut eben ein heteroplastisches Gewebe, nämlich Plattenepithel erzeuge. Mikulicz und Küster dachten sich allerdings die Geschwulst ausgehend von Keimen der Epidermis, die durch embryonale Abschnürung vom ersten Kiemenbogen in die Paukenhöhle verlagert sein sollten, führten also die Heteroplasie auf fötale Aberration zurück. Leutert weist auf die Möglichkeit einer traumatischen Verlagerung von Plattenepithel hin, wie sie z. B. durch Operation entstehen könne (artefizielles Cholesteatom). v. Tröltsch behauptete im Gegensatz hierzu, dass gar keine Geschwulst im engeren Sinne vorliege, sondern ein Produkt entzündlicher Wucherung und Desquamation, eine fremde Masse, die aus zurückgehaltenem Sekret und abgestossenen Epithelien der Paukenhöhlenschleimhaut zusammengesetzt sei; dabei wird eine Metaplasie des Schleimhautepithels angenommen. Ähnliche Angaben über den entzündlichen Ursprung der Cholesteatome der Paukenhöhle finden sich bei Wendt, Bezold, Politzer. Habermann lässt durch chronisch eitrige Prozesse die Paukenhöhlenschleimhaut in eine granulierende Wundfläche verwandelt sein, die bei der Heilung und Überhäutung zunächst durch Cylinderepithel ausgekleidet wird; bei recidivierender Eiterung und darauffolgender Heilung wird das zartere Cylinderepithel aber allmählig verdrängt von Plattenepithel, das durch eine angeblich stets vorhandene Trommelfellperforation in die Paukenhöhle eingewachsen sein soll; weitere Entzündungsprozesse bringen nun den eingewachsenen Plattenepithelbelag in Wucherung und führen zur Ablagerung cholesteatomartiger Massen. Diese wirken als Fremdkörper reizend (Haug) und unterhalten einen fortgesetzten hyperplastischen und desquamativen Prozess am Epithel. Ich glaube, dass bei chronisch entzündlichen Prozessen eine Metaplasie des Paukenhöhlenepithels in epidermoidales Epithel, so viel

sie auch bestritten wird, möglich ist und bin der Meinung, dass es nicht für alle Fälle nötig erscheint, die Annahme zu machen, dass die epidermoidale Masse in der Paukenhöhle in letzter Linie vom Epithel des äusseren Gehörgangs abstamme, nämlich durch einen Defekt des Trommelfells (Perforation oder persistierendes foramen Rivini) in die Paukenhöhle eingewachsen sei. Es sind eben auch Fälle bekannt, wo bei ganz intaktem Trommelfell die Paukenhöhle von cholesteatomähnlichen Massen ausgefüllt war. Man darf hier auf die ausgedehnten Metaplasieen aufmerksam machen, die sich am Epithel der Gallenblase, der Uterusschleimhaut etc. unter dem Einfluss chronischer Entzündungsprozesse entwickeln. Hierbei entsteht echtes, zum Teil verhornendes Plattenepithel und es ist bekannt, dass sich weiterhin typische Plattenepithelkarzinome (Kankroide) aus dem transformierten Epithel entwickeln können. Im übrigen wird man doch wohl versuchen müssen, auch bei den cholesteatomartigen Bildungen des Ohres ganz allgemein die eben erwähnten hyperplastischen, entzündlichen Prozesse von etwa hier vorkommenden (aber gewiss sehr seltenen) wirklichen Geschwülsten zu unterscheiden. Für die Entstehung echter cholesteatomatöser Tumoren erscheint die Wirkung eines entzündlichen Reizes ätiologisch ungenügend; hier dürfte die Annahme einer embryonalen Abschnürung von Epidermiskeimen viel für sich haben. Wendt lässt echte Cholesteatomgeschwülste aus einer Wucherung der endothelialen Belegzellen hervorgehen, welche die Bindegewebsbalken der Eigenschicht des Trommelfells bekleiden — danach gäbe es also echte endotheliale Perlgeschwülste auch in der Paukenhöhle.

Weiters sind die ableitenden Harnwege vom Nierenbecken an bis zur Urethra hinab als Sitz der in Rede stehenden eigentümlichen Neubildung erkannt worden (Rokitansky, Ebstein, Beselin, Posner, Orth, Chiari); auch hier handelt es sich gewöhnlich um Entzündungsprodukte, die mit metaplastischen Vorgängen am Schleimhautepithel der genannten Organe einhergehen. Man fand die Störung daher häufig in der Harnröhre bei alten Strikturen, in der Harnblase bei chronischer Cystitis; in selteneren Fällen war die merkwürdige Umwandlung der Schleimhaut auf die gesamten ableitenden Harnwege vom Nierenbecken bis zur Urethra hinab

ausgedehnt [(Marchand und Liebenow, Cabot, Hallé) — citiert nach Marchand]. Teilweise hat man auch hier versucht, die Epidermoisierung von benachbarten, mit Plattenepithel versehenen Flächen (besonders von gelegentlich bestehenden, nach der Oberfläche der Haut führenden Fisteln her) abzuleiten. Ich halte auch hier eine direkte Metaplasie für wahrscheinlich, zumal solche Fisteln in vielen Fällen überhaupt fehlen. Marchand, der auch für eine metaplastische Entstehung ist, bemerkt, dass sich mit der Umwandlung des Schleimhautepithels in Epidermis auch ein richtiger Papillarkörper ausbilde, was ich ebenfalls bei ähnlichen Metaplasieen beobachtet habe. In einem Falle von Marchand hatte sich ein metastatisches Cholesteatom an der Unterfläche des Zwerchfells entwickelt.

Als Cholesteatome der Haut sind vielfach Dermoidcysten, Atherome und sogenannte traumatische Epithelcysten angesehen und beschrieben worden. Hier handelt es sich um cystische Gebilde, bei welchen die spezielle histologische Beschaffenheit des die Neubildung umschliessenden Balges in den meisten Fällen die Differentialdiagnose gegen das eigentliche Cholesteatom hin ermöglicht. Der Balg besteht aus verschieden mächtigen Lagen von Bindegewebe, das gelegentlich zu einem mehr oder weniger ausgebildeten Papillarkörper entwickelt ist, ferner aus der ebenfalls verschieden gut entwickelten Epidermis; bei den Dermoidcysten fehlen auch meist die Anhangsgebilde der Oberhaut (Haarbälge, Haare, Talg- und Schweissdrüsen etc.) nicht. Solche epidermoidale und dermoide Cystengebilde dürfen nicht unter die Cholesteatome gerechnet werden; auch Virchow trennte sie scharf davon.

Auch die cholesteatomähnlichen Bildungen des Auges (Iris) sind zumeist auf traumatische Verlagerungen von Plattenepithel und Umbildung desselben zu Schichtungskugeln oder zu epidermoidalen Cysten mit cholesteatomähnlichem Inhalt zurückzuführen (Rothmund, Hosch).

Die als Cholesteatome der Hoden, Ovarien, der Mamma beschriebenen Geschwülste sind wohl stets auf Verlagerungen epidermoidaler oder dermoider Keime zu beziehen. Marchand bemerkt, dass für die epidermisartigen Einlagerungen an und im Ovarium auch Reste des Wolffschen Ganges herangezogen werden

könnten, da einerseits der mesodermale Wolffsche Gang mit seinem hinteren Ende vorübergehend mit dem Ektoderm verbunden sei, andererseits O. Schultze die Möglichkeit erwägt, dass sich Ektodermzellen vielleicht dem Gange beimischen.

Auf Keimverlagerung sind gewiss auch die cholesteatomartigen, dermoiden Neubildungen in den Knochen (Joh. Müller, Esmarch, Billroth, Weinlechner) zurückzuführen, für die Glaeser allerdings eine endotheliale Genese behaupten möchte, eine Meinung, die wohl von vielen Seiten Widerspruch begegnen dürfte.

Wenn wir nun auf den Hauptfundort für cholesteatomähnliche Neubildungen eingehen, auf das zentrale Nervensystem, so ist bei den engen entwickelungsgeschichtlichen Beziehungen desselben zu dem äusseren Keimblatte zunächst der Gedanke an eine epidermoidale Keimversprengung (Bostroem, Ribbert, Ziegler, Franke) sehr naheliegend. Es ist auch gar kein Zweifel, dass für die echten intrakraniellen und intraspinalen Dermoidcysten, sowie für die eben da gefundenen komplizierten Mischgeschwülste mit dermoiden Beimischungen eine solche Entstehung zutrifft. Hier wird wiederum die höhere Entwickelung des Balges solcher dermoidaler Bildungen, der gelegentlich sogar Haare produziert und Talgdrüsen aufweist (Remak, Otto, Rokitansky, Ziegler, Bruns, Bonorden), die Diagnose gegen das eigentliche Cholesteatom hin sichern.

Von solchen sicher dermoidalen „Cholesteatomen“ sind nun die typischen, weissglänzenden, solitär oder multipel auftretenden Perlgeschwülste des Gehirns zu unterscheiden, die in der Regel basalen Sitz haben und sich in der Pia entwickeln, daher sie häufig durch eine Schicht arachnoidealen Gewebes nach aussen und nach dem Gehirne hin begrenzt sind. Selten fand man solche Tumoren in den Gross- oder Kleinhirnhemisphären, oder in den Temporallappen derart eingeschlossen, dass sie allseitig von Hirnsubstanz umgeben waren (Holsti, Hedenius, Benda); gelegentlich war die Geschwulst nach Usur des Ependyms in den Ventrikeln des Gehirns zum Vorschein gekommen. Sehr selten fanden sich die Plexus der Ventrikel als Ausgangspunkte der Geschwulst (Spillmann-Audry). Das Rückenmark ist nur ganz

ausnahmsweise der Sitz eines Cholesteatoms; Chiari hat einen solchen Fall beobachtet, in welchem die Neubildung von der Gegend des Zentralkanals ausgegangen war.

Mikroskopisch erscheint in diesen meningealen, perlmutterglänzenden Tumoren ein Konglomerat von Schichtungssystemen; die einzelnen geschichteten Körper sind durch blutgefässführendes Bindegewebe getrennt, welch letzteres wieder an der Oberfläche der Geschwulst gewöhnlich zu einer gemeinsam umschliessenden Hülle ausgebreitet erscheint. Die teils regellosen, teils konzentrisch angeordneten Schichtungen sind gebildet durch platte, meist kernlose Schuppen; die jüngeren Elemente der Schichtungsgebilde erweisen sich als häutchenartige Gebilde mit schönen, grossen Kernen und gleichen so am meisten Endothelien. Während Durchschnitte durch diese Elemente von der Kante her lange, dünne Spindeln zu Gesicht bringen, geben Flächenbilder jene polygonale Felderung, die wir als charakteristisch endotheliales Mosaik kennen; überdies haben Beneke, Nehrkorn u. A. durch Silberimprägnation die bekannte Darstellung der endothelialen Kittleisten erzielt, wogegen allerdings Ribbert einwendet, dass man die charakteristische Silberzeichnung auch an der Innenfläche von Dermoidcysten hervorbringen könne. Die vorhin genannten Autoren haben auch weiterhin aus dem negativen Befund von Verhornungsprozessen, von Keratohyalinkörnung, von fibrillärer Protoplasmastruktur der Zellenelemente mit Recht geschlossen, dass eine epidermoidale und damit eine epitheliale Neubildung nicht vorliege. Überdies hat man durch genauere histologische Untersuchung festgestellt, dass die Anfänge der Perlbildung durch zellige Anhäufungen dargestellt werden, deren Bildung aus endothelialen Wucherungsprozessen zweifellos erschien (Klebs, Perls, Billroth, v. Rindfleisch, Beneke, Glaeser, Nehrkorn u. A.). Es sind die auskleidenden Endothelien der Subarachnoidealbälkchen oder auch die Perithelien der pialen Gefässe, welche proliferieren und sich zu den mehrfach erwähnten, unregelmässigen Schichtungskörpern zusammenfügen. Gelegentlich kann eine Wucherung der auskleidenden Zellen der pialen Bälkchen und jener adventitiellen Belegzellen (Perithelien) der pialen Gefässe zu diffus verbreiteten Verdickungen der Meningen oder zu multipler, miliarer Knötchenbildung führen (s. früher), Prozesse, die

der eigentlichen Cholesteatombildung wenigstens sehr nahe stehen (Eberth, Eppinger).

Das Wachstum dieser Cholesteatome ist ein sehr langsames (Virchow), expansives; die angrenzenden Hirnteile werden lediglich durch den Druck beleidigt. Gelegentlich gesellt sich ein apoplektischer Bluterguss zu der Geschwulst (Förster, Beneke).

So ist also das typische Cholesteatom der Meningen eine endotheliale Geschwulst, ja wir können einen Satz von Klebs unterschreiben, in welchem das piale Cholesteatom als die reinste zelluläre Form des Endothelioms proklamiert wird. Wenn aber andererseits in den Hirn- bezw. Rückenmarkshäuten cholesteatomähnliche Tumoren angetroffen werden, die den Dermoiden zuzurechnen, also in letzter Linie epithelialen Ursprungs sind, so kann ich nur Beneke zustimmen, der zwischen meningealen Dermoiden und meningealen Endotheliomen unterscheidet und als charakteristische Spezies der letzteren die Endothelperlgeschwülste aufführt. Virchow, der die Cholesteatome für Abkömmlinge des Bindegewebs ansah, hielt die Elemente dieser Geschwülste für epidermoidal und damit die ganze Neubildung in seinem Sinne, wie schon erwähnt, für eine exquisit heterologe. In seinem Falle stellten die Anfänge der Perlknoten kompakte Schläuche epithelartiger Zellen dar, welche sich aus den Bindegewebskörperchen entwickelt haben sollten — ein Befund, der sehr für Endotheliom spricht.

Bostroem lässt das Cholesteatom als endotheliale Geschwulst nicht gelten. Er fand, dass die Perlgeschwülste mit der Pia zusammenhängen, woselbst eine epidermoidale Grundlage den Ausgangspunkt der Schichtungen bilde. Diese Auffassung des Cholesteatoms als Epidermoid (im Gegensatz zu den haar- und talgdrüsenhaltigen Dermoiden) setzt eine fötale Keimversprengung voraus. Bostroem nimmt für die Epidermoide der Pia eine Verlagerung embryonaler Epidermis an, die in der Zeit vom Verschluss des Medullarrohres bis zur Abschnürung des sekundären Vorderhirnbläschens von dem Vorder- oder Zwischenhirnbläschen und des Nachhirnbläschens vom Hinterhirnbläschen erfolgen soll [(4.—5. Woche des Embryonallebens) zitiert nach Ziegler]. Der von Bostroem geforderte Nachweis eines der Pia aufsitzenden Lagers von Epidermisgewebe ist jedoch nicht für alle Fälle von Cholesteatom zu erbringen. Bonorden fand in einem Fall von intrameningealem, haarhaltigem „Cholesteatom“ mit fettigem Inhalt einen bindegewebigen Balg, der nach innen mit deutlich gegen das Bindegewebe abgrenzbarem Plattenepithel bekleidet war, und da und dort Talgdrüsen enthielt. Die Geschwulst sass an der Basis cerebri und

Bonorden glaubt, dass ein abgeschnürter Epidermiskeim die Veranlassung zur Entwickelung gegeben hat. Die Abschnürung soll erfolgt sein aus dem Ektoderm der primitiven Mundbucht gelegentlich der Anlage der Hypophysis cerebri.

Es kommen also im Bereich der Meningen sowohl dermoide als auch epidermoide cholesteatomartige Geschwülste vor; bei ersteren handelt es sich um Verlagerung eines mehr oder weniger kompleten Hautkeimes in die Meningen, bei letzteren ist nur Epidermis transplantiert. Ausser diesen, auf Keimverlagerung zu beziehenden heterologen Geschwülsten muss aber ohne Zweifel ein homologes, endotheliales Gewächs anerkannt werden, und für dieses sollte die Bezeichnung Cholesteatom in erster Linie und ausschliesslich reserviert bleiben.

Dritter Abschnitt.

3. Bindesubstanzgeschwülste mit unvollkommener Gewebsreife.

(sog. Sarkome.)

A. Allgemeines.

Mit der alten Bezeichnung Sarkom hatte man zunächst aussagen wollen, dass eine Neubildung von fleischiger (σάρξ) Beschaffenheit vorlag. Damit waren aber nur rein äusserliche Eigenschaften gekennzeichnet, wie sie übrigens durchaus nicht allen Geschwülsten, die wir heutzutage Sarkome nennen, zukommen; über das Wesen der betreffenden Geschwülste war damit nichts gesagt. Seit Virchows denkwürdiger Bearbeitung der Geschwulstbildungen hat der Begriff Sarkom eine engere und schärfere Begrenzung erfahren. Das Sarkom war durch Virchow eine „ganz wohl definierbare Formation" geworden, indem Virchow darunter eine solche verstand, „deren Gewebe der allgemeinen Gruppe nach der Bindesubstanzreihe angehört und die sich von den scharf zu trennenden Species der bindegewebigen Gruppen nur durch die vorwiegende Entwickelung der zelligen Elemente unterscheidet". Seit dieser schärferen Begriffsbestimmung hat man sich daran gewöhnt, mit dem Namen Sarkom bestimmte Vorstellungen zu verknüpfen, welche sich nunmehr nicht nur auf die äussere grobanatomische Erscheinung dieser Geschwülste bezogen, sondern auch feinere histologische,

morphologische und histogenetische, Verhältnisse mit in ihren Kreis aufnahmen. Wir verstehen daher heutzutage unter Sarkom eine Geschwulst, die sich aus den Formen der Bindesubstanz, insbesondere auch aus dem eigentlichen Bindegewebe, entwickelt und die durch ihren überwiegenden Gehalt an Zellen ausgezeichnet ist (zelluläre Geschwulst — Thoma).

Man hat zu jeder Zeit Versuche gemacht, den Namen Sarkom aufzugeben; auch neuerdings haben sich solche Vorschläge hören lassen, die vor allem darauf hinweisen, dass der Name Sarkom über die Natur der Neubildung nichts anzugeben vermöge. Das ist gewiss richtig und verhält sich hier nicht anders wie beim Carcinoma, dem Krebs, den die Phantasie der alten Autoren erfand, weil ihnen die äussere Form der Geschwülste noch ein Schlüssel zu sein schien für ein tieferes Eindringen in das Wesen der Sache. Man hat daher folgerichtig auch das Carcinoma streichen wollen. Demgegenüber muss aber doch daran erinnert werden, welch uralte, tiefgewurzelte Begriffe das Sarkom und Karzinom in der Medizin darstellen, und muss betont werden, dass wir neuerdings den an sich nichtssagenden Namen eine ganz bestimmte Unterlage gegeben haben, so dass sich sowohl Anatomen wie Kliniker in gleicher Weise mit Hilfe dieser Namen gegenseitig gut verständigen. Für uns ist heute ein Sarkom (mit Virchow) eine zellreiche Bindesubstanzgeschwulst, ein Karzinom (mit Thiersch, Waldeyer, Hauser u. A.) eine epitheliale Neubildung, und beide Formen sind, so verschieden sich auch im besonderen ihr klinischer Verlauf gestalten mag, durch die gemeinsamen Charaktere eines unaufhaltsamen, destruierenden Wachstums, einer in der Regel hohen Rezidivfähigkeit und einer besonderen Neigung zur metastatischen Verbreitung, mithin durch ihre Malignität ausgezeichnet. Da die Entwickelung der Dinge nun einmal diesen Lauf genommen hat, dass sich aus einer früheren unklaren Namengebung nun doch festere Begriffe gebildet haben, so bin ich der Meinung, man solle sich mit der thatsächlichen Lage abfinden und nicht nur das Karzinom, sondern auch das Sarkom beibehalten. Freilich wird dabei jeder gerne zugeben, dass die alten Namen keine Zierde unserer Geschwulstnomenklatur darstellen, zumal wir heutzutage von ganz anderen Gesichtspunkten aus die Geschwülste taufen.

Wenn wir also unter einem Sarkom eine aus der Reihe der Bindesubstanzen hervorgegangene Geschwulst verstehen, bei welcher der vorwiegende Bestandteil durch zellige Elemente dargestellt wird, eine Interzellularsubstanz also ganz in den Hintergrund tritt, dann werden wir ohne weiteres einerseits an die embryonalen Vorstufen der Bindesubstanzen (Cornil und Ranvier), andererseits an jene proliferativen Vorgänge in der Bindesubstanz erinnert, die bei der Wundheilung, der pathologischen Organisation, bei chronisch entzündlichen spezifischen und nicht spezifischen Prozessen zur Beobachtung gelangen und die zur Bildung eines sog. Granulationsgewebes führen (v. Rindfleisch). Schon der Ausdruck „Fleischwärzchen", der von alters her für jene kleinen rötlichen Granulationen der Wundflächen gebraucht wird, die aus neugebildeten Kapillaren und der zugehörigen Masse junger Gewebszellen bestehen, deutet darauf hin, dass man eine gewisse Beziehung dieser Granula zu unseren „Fleischgeschwülsten" (Sarkomen) erkannt hat; nicht weniger deutet auf eine solche Erkenntnis der bei Ärzten und Laien gebräuchliche Ausdruck „wildes Fleisch" hin, welcher für eine allzu üppige Produktion von Granulationsgewebe seitens wunder Flächen angewendet wird. Das Granulationsgewebe, das wir unter den gedachten Verhältnissen, also bei der entzündlichen Neubildung, antreffen, stellt, wie bei der embryonalen Entwickelung der Bindesubstanzen, zunächst eine mit Ernährungsbahnen wohl versorgte indifferente Rundzellenmasse dar (indifferentes Keimgewebe, unfertiges Gewebe); diese birgt jedoch die Fähigkeit und die Bedingungen in sich, aus dem indifferenten Stadium durch weitere Fortbildung in regulärer Bahn in die höheren und höchsten Stadien der Reife zu gelangen: so entstehen z. B. bei der Reifung eines aus dem fibrillären Bindegewebe hervorgegangenen Granulationsgewebes aus kleinen und grossen Rundzellen lang gestreckte und verzweigte Zellformen, weiterhin spindlige Elemente in verschiedenster Grösse und Ausbildung, und schliesslich erlebt das Protoplasma kleiner Spindelzellen eine sehr vollkommene Differenzierung zu fibrillärer Substanz, in welche sich der Zellkörper mehr und mehr auflöst, so dass schliesslich die kleinen spindligen Kerne mit einem verschwindenden Rest nicht differenzierten Protoplasmas in einer reichlichen faserigen Interzellular-

substanz eingebettet liegen: so wird das zellige Granulationsgewebe allmählig in ein faseriges, narbiges Gewebe übergeführt. Während aber bei der entzündlichen Neubildung die Stadien, welche das Granulationsgewebe bis zur Ausreifung durchläuft, Durchgangsbildungen sind (v. Rindfleisch), sehen wir diese Durchgangsgewebe in den Sarkomen stationär werden, sehen wir sie auf der Akme der Geschwulstbildung als das eigenartige Produkt eines verwilderten Wachstums auftreten. Mit Recht dürfen wir daher in der Sarkomentwickelung eine Degeneration des Wachstums erblicken, die sich in der mangelhaften Reifung der Wachstumsprodukte vor allem äussert. Es wird gewissermassen der Anlauf zu einem normalen Wachstum gemacht, das Ziel jedoch nicht erreicht. Den früher betrachteten typischen, ausgereiften Geschwülsten der Bindesubstanzen stellen wir daher die Sarkome als atypische Formen mit mangelhafter Gewebsreife gegenüber. Freilich ist der Grad der Unreife bei den einzelnen Formen der Sarkomgeschwülste verschieden — aber ist es nicht interessant zu bemerken, dass das Stehenbleiben der Proliferation auf allen jenen Stufen erfolgen kann, die bei der Entwickelung des Granulationsgewebes als Durchgangsbildungen passiert werden? Dürfen wir nicht gerade hierin eine willkommene Bestätigung dafür finden, dass die eben kurz skizzierte Auffassung vom Wesen der Sache wohl die richtige ist? Wir werden einerseits gross- und kleinzelligen Rundzellensarkomen, auch grosszelligen Spindelsarkomen begegnen, in welchen das Geschwulstparenchym fast ausschliesslich aus Zellen und wieder Zellen zusammengesetzt ist; anderseits auf sarkomatöse Neubildungen treffen, die dem physiologischen Ideal der vollkommenen Ausreifung der Bindesubstanz so nahe kommen, dass wir in ihnen Elemente wie in jungem Narbengewebe vorfinden (kleinzellige Spindelzellensarkome); oder endlich wir werden sogar einen Anlauf zur Entwickelung von Fasergewebe aus dem Spindelzellengewebe bemerken (sog. Fibrosarkome, die den Übergang zu den zellreichen Fibromen darstellen). In gleicher Weise können solche dem Ziele der vollkommenen Entwickelung sich nähernde Sarkome, entsprechend den Muttergeweben, von denen sie ausgehen, aus der indifferenten Proliferation heraus zur Bildung von Schleim-, Fett-, Knorpel-, Knochen-, Muskelsubstanz u. s. w.

schreiten. Charakteristisch wird es aber für ein wirkliches Sarkom immer bleiben, dass die Neubildung hinter dem Ziel der völligen Ausreifung zurückbleibt. Die Thatsache, dass die Sarkome in dem unausgereiften Granulationsgewebe ihr Vorbild haben, bringt es mit sich, dass sie auch mit den infektiösen Granulomen (Tuberkulose, Syphilis, Lepra, Rotz etc.) im histologischen Bilde manche Ähnlichkeit haben. Die wesentlichen Unterschiede, die aber hier trotzdem bestehen, sind früher ausführlich besprochen worden (s. allg. Teil). Die Variabilität der Sarkome ist eine grossartige — auch das ist nach der gegebenen Darstellung durchaus verständlich: denn die Sarkome haben nicht nur alle Formen der Bindesubstanzgewebe zum Mutterboden, wobei berücksichtigt werden mag, dass die Dignität dieser Formen innerhalb gewisser Grenzen nach Organen und Organbezirken vielfach variiert, sondern die Sarkome eignen sich auch alle Durchgangsbildungen, welche diese verschiedenen Mutterböden beim normalen Wachstum durchlaufen, zu gelegentlichen Vorbildern an. Wir können daher einen treffenden Satz von v. Rindfleisch zu dem unsrigen machen, welcher besagt, dass unter den Sarkomen genau dieselbe Geschwulst eigentlich nur genau an demselben Punkte des Körpers wiedergefunden wird; so gross ist der Wechsel der Form und so sehr ist die letztere an den jeweiligen Ort der Entwickelung der Geschwulst gebunden.

Man hat die Sarkome als histioide Tumoren (Virchow) den organoiden Geschwülsten entgegengesetzt, weil der bei letzteren bestehende Gegensatz zwischen einem Stroma und einem eigentlichen Geschwulstparenchym den Sarkomen zu fehlen schien. Eine genauere Untersuchung ergiebt aber, dass auch den Sarkomen in gewissem Sinne ein organoider Bau zukommt, indem man in jeder sarkomatösen Geschwulst ein bindegewebiges Stützgerüst und Blutgefässe neben dem eigentlichen Sarkomgewebe nachweisen kann (Beneke, Hansemann, Lubarsch). Das Stroma der Sarkome wird zum Teil durch Überreste des Stützgewebes der von der sarkomatösen Geschwulst durchwachsenen Organe dargestellt, teils ist es ein neugebildetes. Das rasche Wachstum der Sarkome, deren Elemente das ihnen genetisch verwandte Bindegewebe dicht durchsetzen, bringt es mit sich, dass alles zur Verfügung stehende

präexistierende Stützgerüst der Organe alsbald infiltriert und von der Geschwulst aufgebraucht wird; die Reste des sarkomatös infiltrierten und auf einen grossen Raum hin als Stroma der Geschwulst entfalteten Gerüstes sind daher oft schwer nachzuweisen. Andererseits ist zu bedenken, dass in vielen Sarkomen das Produkt der Geschwulst dem fertigen oder granulierenden Bindegewebe sehr ähnlich sein kann, so dass auch hieraus sich Schwierigkeiten für die Unterscheidung des Stromas ergeben können (z. B. in Fibrosarkomen, Spindelzellensarkomen etc.). In Sarkomen, welche durch spezifische Produkte ausgezeichnet sind, wie die Chondrosarkome, Rhabdomyosarkome, Osteosarkome (Lubarsch), lassen sich begreiflicherweise leichter die Anteile des Parenchyms und des Stromas von einander trennen. Schliesslich darf man nicht ausser acht lassen, dass viele Sarkome durch ein richtiges Auswachsen der Gewebe entstehen, während bei den meisten Karzinomen ein Einwachsen des Epithels in präexistierende Gewebe stattfindet; was daher in einem solchen exstruktiv wachsenden Sarkom an Stroma nachweisbar ist, ist fast alles neu gebildet und schon deshalb spärlich, weil in der Regel die Stromaentwicklung, die doch den normalen Wachstumsgesetzen folgt, mit der überstürzten, autonomen, von jedem Plane losgelösten Sarkomwucherung nicht gleichen Schritt halten kann. So kommt es, dass in vielen Sarkomen das Stroma eigentlich nur von Gefässen (Kapillaren) gebildet wird. Darin liegt aber ein wichtiger Gegensatz des Sarkoms zum Karzinom; bei letzterem ist es sehr selten, dass die Geschwulstzellen den Gefässen direkt aufsitzen oder anliegen, und wird das eigentlich nur dann beobachtet, wenn junge Gefässe in grosse Karzinomalveolen einwachsen. In den Karzinomen überwiegt, wie Lubarsch hervorhebt, das bindegewebige Stroma, und die Gefässe treten nicht derart in den Vordergrund, wie in den meisten Sarkomen. Auch das darf, zum Teil wenigstens, auf die geringe exstruktive Wachstumstendenz zurückgeführt werden, welche die Karzinome aufweisen. Bei den Karzinomen stellt das von der krebsigen Invasion befallene Organ selbst den grössten Teil des Stromas und es liegt im Wesen der Karzinomwucherung begründet, dass bei diesen Geschwülsten von Anfang an ein schärferer Gegensatz zwischen Geschwulstparenchym

und bindegewebigem Gerüst hervortreten muss — ganz abgesehen von dem Gegensatz, der zwischen Epithel und Bindegewebe überhaupt in jedem Falle besteht.

Eine Reihe von Sarkomen zeichnet sich jedoch infolge mächtiger Stromaentwickelung und infolge einer an das Karzinom erinnernden Wachstumsart durch einen derart organoiden Bau aus, dass solche Gewächse in der gröberen Struktur keinem Karzinom etwas nachgeben; wir sind diesen alveolären Sarkomen, wie man sie nennt, bereits begegnet, und ich möchte hier nur daran erinnern, dass für einen grossen Teil dieser Gruppe die endotheliale Genese erkannt ist, wie früher auseinandergesetzt wurde (s. unt. Endotheliom). Bei diesen Alveolärsarkomen liegt ein differentialdiagnostisches Merkmal gegenüber dem alveolären Karzinom darin, dass bei letzterem die Parenchymzellen mosaikartig, ohne Zwischensubstanz aneinander gereiht sind, während in den Alveolen eines Sarkoms zwischen den Geschwulstzellen häufig sowohl Interzellularsubstanz, wie zarte Ausläufer des Stromas nachzuweisen sind.

Während wir also einerseits Sarkome kennen, die ein so reichlich entwickeltes Stroma, wie die epithelialen Karzinome, besitzen, giebt es andererseits alle Zwischenstufen in der Stromaentwickelung bei Sarkomen bis zu jener äussersten Grenze, an welcher in den fraglichen Geschwülsten ausser Kapillaren nur ein zartes, fibrilläres Reticulum zwischen den Geschwulstzellen nachweisbar ist. Jedoch ist zwischen einem solchen feinretikulären Stroma und dem grobalveolären kein grosser oder gar wesentlicher Unterschied. Hier wie dort ist ein maschiges Gerüst vorhanden, nur dass in dem ersten Fall die Maschen verschwindend klein, die Balken des Gerüstes ausserordentlich zart und zierlich erscheinen, während im zweiten Fall die Maschen relativ gross und die Balken dick und stark sind; bei den retikulären Sarkomen schliessen die zarten Maschen des Gerüstwerkes eine einzige Zelle oder nur wenige Zellen ein, bei den alveolären liegen grössere Zellkomplexe in den entsprechend grossen Maschenräumen (Bizzozero). Bei genauerer Betrachtung sind also die Unterschiede nicht so bedeutend. So findet man denn auch vielfach Übergänge und Kombinationen des histioiden und organoiden Typus in einer und

derselben sarkomatösen Geschwulst. Solche Neubildungen wurden Sarcoma carcinomatodes genannt (Virchow).

Hansemann behält diesen Namen ebenfalls bei, definiert aber etwas anders, indem er solche Tumoren Sarcoma carcinomatodes nennt, die im allgemeinen von karzinomatöser Struktur sind, jedoch ein sarkomatöses Stroma besitzen. Diese Kriterien dürften aber jedenfalls nur sehr selten an einer Geschwulst zu erheben sein. Wie früher erwähnt, gehören die Fälle von Sarcoma carcinomatodes grossenteils in das Gebiet der endothelialen Tumoren (s. d.).

Blutgefässe sind in Sarkomen gewöhnlich sehr reichlich entwickelt; einzelne Sarkomformen scheinen sogar fast ausschliesslich aus Blutgefässen und Zellen zu bestehen (sog. Blutschwämme, Fungus hämatodes der Autoren). Gewöhnlich sind es kapilläre Gefässe, einfach Endothelschläuche, in allen Stadien der Ektasie, welche das eigentliche Sarkomgewebe als Ernährungskanäle durchziehen. Ribbert bemerkt hierzu, dass der Befund von dickwandigen Gefässen, insbesondere von typischen Venen und Arterien, auf die primär vorhandenen Gefässe der vom Sarkom durchwachsenen Gewebsbezirke zu beziehen sei; die in der Geschwulst neugebildeten Gefässe seien alle dünnwandig. Häufig kann man das Endothel der neugebildeten Kapillaren der Geschwulst wohl erhalten nachweisen; die Sarkomzellen sind also durch das Endothelrohr vom Gefässinhalt getrennt (Fig. 77). Seltener wird auch die zarte Kapillarwand zerstört und es entstehen so Blutkanäle, die einer eigenen Wandung entbehren, also direkt von den Sarkomzellen begrenzt werden. Man darf annehmen, dass auch in solch extraordinären Bahnen (eine gewisse Zeit lang wenigstens) eine Zirkulation des Blutes möglich ist. Die reichliche Gefässversorgung, durch welche die sarkomatösen Gewächse vor allem ausgezeichnet sind, ist verständlich aus der innigen Beziehung, die zwischen Sarkomzellen und Blutgefässen von Anfang an bestehen: man kann behaupten, dass in jedem Sarkom an der Wachstumsgrenze die jüngsten Vorläufer der Geschwulst eine perivaskuläre Anordnung zeigen. Dies ist jedoch nicht ohne weiteres in dem Sinne zu verstehen, dass die neugebildeten Gefässe durch Wucherung ihrer eigenen Wandzellen das Sarkomgewebe produzierten, sondern nur so, dass das junge Sarkomgewebe die Tendenz hat, sich zunächst um die Ernährungsbahnen dicht herum zu gruppieren. Ich bin hier durchaus der Meinung Benekes, dass die Gefässe der

Sarkome von den Sarkomzellen zu trennen sind und sich zu diesen wie das Stroma zum Parenchym verhalten; das ändert jedoch nichts an der Thatsache, dass die Sarkomzellen die Neigung haben, den jungen Gefässen zu folgen: hier erhalten sie die beste Ernährung; hier finden sich auch oft die reichlichsten Kernteilungsfiguren vor. Auch hierin spiegelt sich die Verwandtschaft der Sarkome mit dem Granulationsgewebe wieder. Sind doch z. B. die sog. Fleischwärzchen bei der Wundheilung zusammengesetzt aus Kapillargefässen, die von einem dicken Mantel junger Gewebszellen eingescheidet sind. Wir dürfen also in dem Gefässreichtum der Sarkome eine Anlehnung an die typischen Wachstumsvorgänge der Bindesubstanzen erkennen. Andererseits liegt es in der schon berührten exstruktiven Wachstumstendenz vieler Sarkome, dass der atypischen Proliferation auch eine beschleunigte Aussprossung des Gefässapparates Schritt zu halten sucht. Das Sarkom kann, wenn der Ausdruck erlaubt ist, viel weniger auf die vorhandenen Ernährungsbahnen des Mutterbodens rekurieren, wie es das in die Organe einwachsende Karzinom thun kann, sondern es müssen ihm neugebildete Gefässe zu Hilfe kommen.

Lymphgefässe sind nach Ziegler in Sarkomen nicht nachgewiesen, wohl aber finden sich unregelmässige Spalten und Kanäle in vielen Sarkomen, die als Lymphräume gedeutet werden müssen (Fig. 83).

Gegenüber dem Stroma der Sarkome, zu welchem wir, wie gesagt auch die Blutgefässe rechnen, haben wir nun das eigentliche Parenchym der Geschwulst zu unterscheiden. Nach der Definition des Sarkoms besteht das Parenchym vorwiegend aus Zellen. Die Form der Parenchymzellen, sowie die spezielle Ausbildung von Kern und Protoplasma derselben ist in den einzelnen Sarkomen sehr wechselnd; das wird aus der folgenden Schilderung der verschiedenen Sarkomarten hervorgehen. Im allgemeinen kann man wohl sagen, dass grössere Abweichungen in der Form und Struktur der Sarkomzellen von den Typen, die wir bei allerhand anderen, nicht sarkomatösen Proliferationen beobachten, nicht vorkommen. Die Unterschiede, die in dieser Beziehung angegeben wurden, sind nicht wesentlich und vor allem auch nicht durchgreifend charakteristisch, indem sich die nämlichen

Abweichungen nicht nur in Sarkomen, sondern auch in entzündlichen und regenerativen Wucherungen vorfinden — wenn auch in ersteren häufiger als in letzteren.

Bemerkenswerte Befunde sind in neuerer Zeit bezüglich der Mitosenbildung in den Parenchymzellen der Sarkome gemacht worden. Da die meisten Sarkome rasch wachsende Geschwülste sind, so ist der Reichtum an Kernteilungsfiguren in frisch untersuchten Sarkomen in der Regel gross, häufig ganz erstaunlich. Neben normalen Mitosen, welche entweder unregelmässig verteilt sind oder in der nächsten Umgebung der Gefässe besonders häufig auftreten (Stroebe, Lubarsch), kommen die merkwürdigsten pathologischen Formen vor (s. allg. Teil): assymetrische Teilungen (Stroebe, Vitalis Müller, Lubarsch); bipolare, multipolare Figuren; völlige Unordnung in der Verteilung der Chromosomen; Versprengung der Chromosomen (Hansemann); Verschmelzungen der Chromatinfäden; riesenhafte Teilungsfiguren mit dicken und zarten, vielfach zerfallenen Teilstücken. Neben übermässig chromatinhaltigen Mitosen (hyperchromatischen) finden sich chromatinarme (hypochromatische) Kernteilungsfiguren (Hansemann). Trambusti beobachtete abnorm grosse Centrosomen, sowie Persistenz des Kernkörperchens während der Teilungsphasen (wahrscheinlich bei Gegenwart mehrerer Nucleoli). Neben mitotischer Teilung kommen in Sarkomen amitotische Teilungen reichlich vor (J. Arnold, Vitalis, Müller, Stroebe, Trambusti.).

Trambusti sah direkte Teilung zuerst am Nucleolus, dann am Kern; auch isolierte Teilung am Nucleolus; ferner multiple amitotische Teilung. Direkte Teilung beobachtete Trambusti besonders an chromatinarmen Kernen; die Kerne verkleinerten sich bei der Amitose. Schmaus-Albrecht zeigten, dass bei der Karyorhexis Bilder entstehen, welche mit der Amitose verwechselt werden können, was ich bestätigen kann. Interessant ist die Auffassung Trambustis von dem Wesen der amitotischen Teilung: er nennt sie die letzte Anstrengung der Reproduktionskraft des Kernes, wenn die Teilung durch Mitose erschöpft sei; es könne diese Rückkehr zu einer primitiven Teilungsart nicht mehr die Bedeutung einer Vermehrung der Zellspecies, sondern nur die einer Erhaltung des Zellindividuums haben. H. E. Ziegler und v. Rath bringen den amitotischen Teilungsprozess mit beginnenden Rückbildungsvorgängen der betreffenden Zellen in Zusammenhang. Flemming sieht in der Amitose umgekehrt eine Erhöhung der Assimilationskraft der Zelle. Meves will beobachtet haben, dass sich amitotisch teilende Zellen später wieder mitotisch teilen

können. Galeotti, Balbiani, Henneguy beobachteten die Amitose auch bei der Regeneration. Während Trambusti durch die amitotische Teilung nur vielkernige Zellen (Riesenzellen) mit kleinen, chromatinarmen Kernen entstehen lässt und eine Teilnahme des Cytoplasmas an der direkten Kernteilung in Abrede stellt, kamen viele andere Forscher zu dem Resultat, dass die direkte Kernteilung auch zur Teilung der ganzen Zelle führe (nach Trambusti). Trambusti behauptet schliesslich die amitotische Teilung überwiege in Sarkomen bei weitem über die mitotische; ich kann das nur für gewisse, sehr rapid wachsende Sarkomformen zugeben.

Der Befund von direkten Teilungsprozessen bei entzündlichen und regenerativen Neubildungen beweist jedenfalls, dass die Amitose keinen für das Sarkom (oder die bösartigen Geschwülste überhaupt) spezifischen Vorgang darstellt. Sie ist gewiss der Ausdruck einer sehr lebhaften, überstürzten Zellproduktion. Dass durch die direkte Teilung Elemente von geringwertiger Lebenskraft erzeugt werden, darf wohl angenommen werden und stimmt auch gut mit der Hinfälligkeit der Zellen gewisser Sarkomformen überein, in welchen mitotische Teilungsvorgänge selten sind.

Im Parenchym der Sarkome ist die von den Geschwulstzellen selbst gebildete Interzellularsubstanz von grosser Bedeutung; sie ist von dem früher besprochenen Stroma der Sarkome wohl zu unterscheiden. Das Vorhandensein einer Interzellularsubstanz ist für die meisten Sarkome charakteristisch und ihr Nachweis hat schon häufig differentialdiagnostische Bedeutung gehabt, wenn es sich um die Einreihung eines organoiden Gewächses in die Klasse der Sarkome oder der Karzinome gehandelt hat. In dem Auftreten einer von den Geschwulstzellen gelieferten und zwischen diesen abgelagerten besonderen Substanz drückt sich die Zugehörigkeit der Sarkome zur Gruppe der Bindesubstanzgeschwülste in erster Linie aus — ist es ja doch die hervorstechendste Eigenschaft aller Elemente der Bindesubstanzen, auf einer gewissen Höhe ihrer Entwickelung durch besondere Differenzierungsvorgänge des Protoplasmas Interzellularsubstanzen der verschiedensten Art zu erzeugen. Diese Eigentümlichkeit tritt nun — begreiflicher weise in recht verschiedengradiger Unvollkommenheit — auch in den autonomen, zellulären Geschwulstbildungen der Bindesubstanzgruppe hervor. Die produzierte Interzellularsubstanz kann körnig oder homogen oder fibrillär sein, sie kann, je nach der Beschaffenheit des Mutterbodens, von dem das Sarkom ausging, allerlei Varie-

täten aufweisen, von denen bei Besprechung der einzelnen Sarkomformen noch besonders die Rede sein wird. In vielen Sarkomen ist Interzellularsubstanz nur als ein spärlicher Kitt entwickelt, der die Geschwulstzellen sowohl unter sich verbindet, als ihre Anheftung an das Stroma (bezw. die Gefässe) besorgt. Es sehen also einzelne Sarkome von der Entwickelung einer Interzellularsubstanz nahezu gänzlich ab. Jedenfalls überwiegt in den Sarkomen stets die Masse der zelligen Elemente die gebildete Interzellularsubstanz bedeutend.

Heukelom suchte die Unterschiede zwischen plastischer Entzündung und Sarkombildung festzustellen. Er betont den Mangel an Lymphbahnen im Sarkom als sehr wichtig für die sarkomatösen Proliferationsvorgänge; so viel ich übersehe, ist aber über das Verhältnis der Lymphwege auch für das Granulationsgewebe wenig bekannt. Andererseits giebt es, wie vorhin erwähnt, Sarkome, welche lymphatische Spalten und Kanäle aufweisen. Brauchbarer ist der Hinweis, dass in Sarkomen die neugebildeten Gefässe gewöhnlich nicht nur sehr reichlich und klaffend seien (Klebs), sondern dass sie auch nicht selten einer eigenen Wand entbehren, so dass die Geschwulstzellen die Bluträume direkt begrenzen (Hansemann). Dass den Sarkomzellen die Fähigkeit zur Gewebsbildung völlig abgehe (Heukelom), bezw. dass dem Sarkomgewebe die für das Bindegewebe charakteristische Reaktion gegen Fremdkörper (Organisation) fehle (Beneke) und dass der Mangel an Organisation überhaupt ein Hauptmerkmal der echten Sarkombildung sei, das dürfte allerdings für die meisten, jedoch nicht für alle Sarkomformen zutreffen. Auch die in Sarkomen gefundenen atypischen Teilungsvorgänge dürfen, wie schon erwähnt, nicht als etwas absolut Charakteristisches für den sarkomatösen Neubildungsprozess aufgefasst werden, da sie sich auch bei der entzündlichen Neubildung finden. So sind also in der That die Unterschiede zwischen Sarkom und plastischer Entzündung, rein morphologisch genommen, wenig durchgreifend obwohl die beiden Prozesse dem inneren Wesen nach so grundverschieden sind.

Die Sarkome nehmen ihren Ausgang gelegentlich von allen Stellen des Körpers, wo sich nur immer Elemente der Bindesubstanzen vorfinden. Bevorzugt sind das kutane und subkutane Bindegewebe, die Faszien, das seröse und subseröse Bindegewebe, die intermuskuläre Bindesubstanz, das interstitielle Bindegewebe gewisser drüsiger Organe, das Nervenbindegewebe, das Periost, das Knochenmark, das lymphatische Gewebe, die Glia, die Muskelsubstanz.

Die Vorgänge bei der allerersten Entwickelung eines Sarkoms hat noch niemand gesehen; wir können uns daher hierüber nur hypothetische Schlüsse erlauben. Im allgemeinen gilt die Ansicht, dass sich aus vorher normalen Bindesubstanzgeweben ein Sarkom unter schrankenloser Vermehrung

und Wucherung der betreffenden Gewebszellen entwickeln könne. Manche nehmen wohl sogar als möglich an, dass zuerst ein „gutartiges" Granulationsgewebe entstehe, das aus irgend welchen unbekannten Ursachen in die bösartige Form übergeführt werde, einen Wachstumsabschluss nicht mehr finde und in ungeheuerer Anhäufung seine deletären Wirkungen entfalte.

Ackermann bemerkt, dass er bei seinen Untersuchungen jugendlicher Sarkome niemals indifferente Embryonalzellen habe nachweisen können, wenigstens nicht die charakteristischen, welche Übergänge zu Spindelzellen erkennen liessen. Dieser Umstand sei um so bemerkenswerter, als Boll gezeigt habe, dass die Embryonalzellen des normalen Bindegewebes sehr früh, wenn sie eben erst länglich zu werden beginnen, Fortsätze bildeten und dadurch als junge fibroplastische Elemente zu erkennen wären. Ackermann sagt schliesslich, dass die Sarkome nicht aus embryonalen Resten, sondern vielmehr ganz wie die regenerativen Neubildungen aus den fertigen Zellen des bezüglichen Gewebes hervorgingen. Heukelom konnte die stufenweise Anschwellung der Bindegewebszellen und ihre Vorbereitung zur Proliferation in Entzündungsherden studieren und behauptet, dass die weitgehendste Ähnlichkeit dieser Vorgänge mit der Sarkomentwickelung bestehe.

Die Meinung, dass bei der ersten Entwickelung eines Sarkoms eine allmählige Umwandlung bezw. ein direkter Übergang vorher normaler Gewebszellen in Geschwulstzellen stattfinde, ist durchaus Hypothese und wir könnten derselben mit gleicher, ja vielleicht grösserer Berechtigung eine andere Hypothese entgegensetzen, die darauf hinausliefe, dass ein Sarkom nicht aus vorher normalen Geweben bezw. Zellen entstehen könne, sondern dass es von unverbrauchtem, embryonalem Material oder von mangelhaft, fehlerhaft differenzierten Gewebskeimen, die sich gelegentlich innerhalb der sonst normal entwickelten Gewebe finden mögen, oder endlich von minderwertig ausgebildeten ganzen Gewebsbezirken seinen Ausgang nehme. Darüber ist Näheres im allgemeinen Teil ausgeführt worden. Dass gerade für die Sarkome die Annahme einer kongenitalen Anlage grosse Wahrscheinlichkeit hat, darauf weisen die vielen Fälle von angeborenen Sarkomen hin; ferner spricht dafür das ganz vorzugsweise Auftreten der sarkomatösen Neubildungen im jugendlichen Alter; auch hier handelt es sich wahrscheinlich um kongenital angelegte, wachstumsfähige Keime, die später zur Entfaltung kommen.

So veröffentlichte Cramer einen Fall von kongenitalem Spindelzellensarkom der Bauchdecken, das bis zum 3. Lebensjahr als kleines Knötchen bestand, dann

aber stark zu wachsen begann. Cramer macht auf den Einfluss der mechanischen Dehnung der Bauchdecken in der Schwangerschaft und ihre Beziehungen zum Auftreten von Spindelzellensarkomen aufmerksam; durch solche Gelegenheitsursachen können kongenitale Anlagen zur Geschwulstbildung manifest werden.

Rhabdomyosarkome treten bekanntlich meist kongenital oder in frühem Alter auf; Wolfensberger hat eine solche Geschwulst bei einem Greise von 75 Jahren gefunden; man darf wohl schliessen, dass auch diese Neubildung kongenital angelegt war und erst später bei einer Gelegenheitsursache zu wachsen begann.

Weiter erinnere ich an die bereits berührte Beschaffenheit des Sarkomgewebes, das so ausgesprochen unfertigen Charakter hat; ferner an die heterotopen Sarkomformen (z. B. Rhabdomyosarkome), ebenso wie an die sogenannten embryonalen Mischgeschwülste, die oft mehrere Bindesubstanzformen in heterologer und heterotoper geschwulstmässiger Entwickelung enthalten und die sich überhaupt nur durch Keimversprengung erklären lassen; ferner an die aus aberrierten Nebennierenkeimen hervorgehenden Sarkome. Viele Sarkome enthalten Glykogen in Protoplasma der Geschwulstzellen, eine Thatsache, die nach der Ansicht einiger Autoren für die embryonale Abstammung spricht. Wichtig ist auch für die eben angeschnittene Frage, dass Sarkome häufig sich in Bezirken entwickeln, an welchen bereits eine andersartige, zum Teil ebenfalls kongenitale Geschwulstbildung Platz gegriffen hat: man sieht z. B. Sarkome in Uterusmyomen, in Nervenfibromen, in Lipomen, Lymphangiomen, Naevis auftreten. Solche Geschwülste bestehen oft lange Zeit, ehe sie ein rascheres und verheerendes Wachstum erkennen lassen. Obwohl man hier gerne von einer sarkomatösen Entartung einer vorher gutartigen Geschwulst spricht und sich vorstellt, dass dabei in der That das geschwulstmässige Wachstum, welches die bis dahin benigne, gereifte Geschwulstform erzeugt hat, infolge unbekannter Ursachen eine stärkere Degeneration eingehe, dass die typische Proliferation plötzlich begänne atypisch zu werden — obwohl also diese Vorstellung die allgemeine ist, so ist sie ebensowenig sicher zu begründen, wie die Meinung, dass sich Sarkome überhaupt aus vorher normalen Geweben durch plötzliches Losreissen von den physiologischen, typischen Wachstumsgesetzen entwickelten. Dass Sarkome häufig aus gutartigen Neubildungen der Bindesubstanzen hervorgehen, kann seinen Grund auch darin haben, dass in letzteren von vornherein undifferenziertes,

Keimmaterial eingeschlossen ist, das gelegentlich zur Wucherung kommt: es entsteht dann ein Sarkom selbständig in einer typischen Geschwulst, z.. B in einem Fibrom; von einer sarkomatösen Entartung des Fibroms kann dann aber nur in dem Sinne die Rede sein, als das rascher wachsende Sarkomgewebe das Fibrom nach und nach durchwächst, auflöst und zerstört, nicht, dass sich das Fibromgewebe als solches allmählig in Sarkomgewebe verwandelt. Von ähnlichen Gesichtspunkten sind auch die sarkomatösen „Entartungen" von Warzen und Mälern, insbesondere von Pigmentnaevis zu betrachten (Fig. 107). Gerade der häufige Ausgang des Sarkoms von solchen angeborenen Mälern spricht für eine kongenitale Anlage der Sarkome überhaupt.

Mit der vorgetragenen Auffassung der sog. „sarkomatösen Entartung" typischer Bindesubstanzgeschwülste befinde ich mich in Übereinstimmung mit Birch-Hirschfeld, der vor den „Übergangsbildern" einer gutartigen Neubildung von histioidem Typus in Sarkome warnt; er meint, es handle sich wohl von vornherein um Mischgeschwülste, indem mehrere Typen aus der Reihe der Bindesubstanzgeschwülste sich nebeneinander, unabhängig in einer und derselben Geschwulst entwickelten. Es hat, wie Birch-Hirschfeld mit Recht hervorhebt, für unsere Vorstellungen etwas sehr Schwieriges, anzunehmen, dass sich das fertige, ausgereifte Gewebe einer typischen Bindesubstanzgeschwulst in unreifes Sarkomgewebe zurückverwandeln solle; eine solche Anaplasie ist weder wahrscheinlich, noch bewiesen.

Für die Ätiologie der Sarkome sind von jeher traumatische Momente im weitesten Sinne des Wortes in den Vordergrund gerückt worden. Nach einer umfangreichen Statistik von Löwenthal liess sich in 316 Sarkomfällen jedesmal ein vorausgegangenes Trauma nachweisen. Derartige Ergebnisse statistischer, anamnestischer Erhebungen dürfen nicht in Verwunderung setzen; sie erklären sich einerseits aus der kolossalen Häufigkeit der Traumen überhaupt und zweitens aus dem tiefgewurzelten Bedürfnis des Menschen, spontan entstandene Krankheiten, in deren Wesen ihm ein tieferer ätiologischer Einblick zunächst nicht möglich ist, mit irgend welchen erlebten äusseren, greifbaren Schädlichkeiten in Zusammenhang zu bringen. Dieses naive Kausalitätsbedürfnis ist aber

derart erfindungsreich, dass man aus darauf errichteten Statistiken keine weitgehenden, ernsten, wissenschaftlichen Schlussfolgerungen ziehen sollte.

Dem Trauma kommt eine direkte ätiologische Bedeutung für die Sarkombildung ebenso wenig zu, wie für irgend eine andere echte Geschwulst. Der trotzdem in nicht wenigen Fällen augenscheinliche und nicht abzuleugnende Zusammenhang von Trauma und Sarkombildung (z. B. Knochensarkom nach Frakturen etc.) beruht auf einem indirekten kausalen Verhältnis; das Trauma giebt die Gelegenheitsursache ab, welche einen etwa vorhandenen, wachstumsfähigen Keim zur Entfaltung kommen lässt. Die Zirkulationsstörungen, entzündlichen Vorgänge, die Aufhebung des Gleichgewichts der Gewebe im allgemeinen, welche mit traumatischen Einwirkungen in der Regel verbunden sind, schaffen günstige Verhältnisse für das Wachstum von Zellen und Zellkomplexen, die bis dahin durch das Obwalten normaler Bedingungen in ihrem Wachstumstrieb gezügelt waren. Ein Gleiches gilt auch für die Beeinflussung des Wachstums schon bestehender Sarkome durch Traumen. Dabei beobachtet man bekanntlich nicht selten eine hochgradige Steigerung und Beschleunigung der Proliferation am Ort der Primärgeschwulst sowohl, wie das plötzliche Auftreten von Metastasen (Losreissen von Geschwulstthromben aus dem primären Geschwulstgebiet!).

Die Mitteilungen über die ätiologische Bedeutung von Protozoen (Amöben, Sporozoen) für die Sarkombildung (Jürgens Vedeler, J. Clarke, Stewen-Brown, Pawlowsky) sind nicht geeignet, unsere Erkenntnis vom Wesen der Sarkome zu fördern. Eine direkte ursächliche Bedeutung für die Entwickelung der Sarkome kommt diesen Protozoen sicherlich nicht zu. Sekundär mögen sie gewiss in eine grosse Reihe von Sarkomen (besonders in ulcerierte) hineingelangen. Die mit solchen Lebewesen angestellten Impfungsversuche sind in den wenigen bisher bekannt gewordenen positiven Fällen (Jürgens) nicht eindeutig; ausserdem ist die Sarkomnatur der erzeugten Neubildungen vielfach in Zweifel gezogen worden (s. allg. Teil).

Jürgens überimpfte ein Mediastinalsarkom vom Menschen auf Kaninchen und erzeugte bei letzterem wieder ein Rundzellensarkom; es fanden sich in den

experimentell erzeugten Tumoren kleine Amöben. In Myxosarkomen und Melanosarkomen fand er Coccidien, die bei letzteren zum Teil pigmenthaltig waren. Fischl brachte Emulsionen von Sarkomgewebe Versuchstieren unter die Haut, ins Peritoneum, in die Blutbahn (Venen) ohne jeden positiven Erfolg. Eiselsberg hat Fibrosarkome von Ratten auf Ratten übertragen; Lubarsch spricht die Vermutung aus, dass die dadurch erzeugten Neubildungen entzündlicher (infektiöser) Natur gewesen seien.

Wenn es also wahrscheinlich ist, dass sich die Sarkome aus embryonalen, bei der Entwicklung unverbrauchten oder aus mangelhaft differenzierten Gewebskeimen oder Gewebspartien entwickeln und dass sie nicht aus vorher normalen Gewebselementen entstehen, so müssen sich auch im Laufe des auf die erste Entstehung folgenden weiteren Wachstums eines Sarkoms die Sarkomzellen von den normalen Elementen unterscheiden lassen, d. h. es wird ein Sarkom dann nicht so wachsen, dass immer mehr normale Zellen zu Sarkomzellen werden; ein infizierender Wachstumsreiz wird also nicht ausgeübt werden. Das ist nun in der That auch nicht der Fall: die Sarkome wachsen aus sich selbst heraus, wie alle echten Geschwülste, durch ins Ungemessene getriebene Proliferation ihrer eigenen Elemente; dieses Wachstum ist sowohl an den Primärtumoren, als (noch besser) an den Metastasen zu verfolgen. Die normalen Gewebe werden von den Sarkomzellen durchsetzt, dicht infiltriert und allmählig durch das Sarkomgewebe substituiert; ein Teil des normalen Gewebes geht dabei durch Druck zu Grunde oder wird anderweitig aufgelöst, ein anderer Teil hilft das Stroma für die Geschwulst bilden. Ein Übergang normalen Gewebes in Sarkomgewebe, eine Umwandlung normaler Gewebszellen in die Elemente des Sarkoms ist auch für das Wachstum der Sarkome vielfach behauptet worden. Ich kann mich dieser Meinung nicht anschliessen und glaube, dass sie auf einen Irrtum beruht, der darauf zurückzuführen ist, dass man die entzündliche, reaktive Proliferation des normalen Gewebes, welche in der Umgebung eines Sarkoms häufig vorhanden ist, fälschlicherweise als einen Übergang des ersteren in das letztere deutete. Mittels der neueren Untersuchungsmethoden, die uns die feinere Technik an die Hand giebt, lässt sich die entzündlich-reaktive Wucherung sehr wohl von der geschwulstmässigen, sarkomatösen Proliferation unterscheiden (Unterschiede im Mitosentypus, in der Ausbildung der Kerne und Zellen etc.). Ich vertrete

auf Grund ausgedehnter auf diesen Punkt gerichteter Untersuchungen sehr bestimmt die Ansicht, dass es ein Wachstum der Sarkome durch sarkomatöse Umwandlung normaler Gewebe nicht giebt und stimme in dieser Beziehung völlig mit den Anschauungen Ribberts und seiner Schüler (Lautz) überein.

Die wechselvolle Erscheinung, welche die Sarkome im histologischen Bilde bieten, spiegelt sich auch in ihrem grobanatomischen Aussehen; es ist daher unmöglich, eine erschöpfende, allgemeingültige Beschreibung des letzteren zu geben: wir finden zerfliessend weiche Geschwülste (sog. Medullarsarkome), und andererseits alle Übergänge bis zu sehr konsistenten, derben, den Fibromen ähnlichen Gewächsen; je nach dem Mutterboden enthält die Geschwulst knorpelige, knöcherne Beisätze oder zeichnet sich durch die Entwickelung von autochthonem Pigment aus; in letzteren Fällen findet man rauchgraue, braune bis tiefschwarze Neubildungen. Über den wechselnden Gefässgehalt wurde schon gesprochen; wir finden dementsprechend dunkelrote oder graurötliche Gewächse mit kolossalem Reichtum an weiten Kapillaren und durchsetzt von Blutungen, ferner weichere und derbere Tumoren mit kavernösen Bluträumen (Blutschwämme, telangiektatische, kavernöse Sarkome) (Fig. 90). Selten ist ein echtes Sarkom arm an Gefässen; das sind meist Sarkomformen, die auf der Grenze gegen das Fibrom stehen.

Die Sarkome treten gewöhnlich primär solitär auf; primär multiple Sarkome entstehen in Lymphdrüsen, im Knochenmark und in der Haut. Die besondere Form des Wachstums ist verschieden: bald findet man expansiv, zentral wachsende Sarkome, bald infiltrierende, durch peripheres Wachstum ausgezeichnete Neubildungen; im ersteren Fall werden zumeist der Kugelgestalt zustrebende Knoten im Innern oder an der Oberfläche der Organe gebildet oder durch Zusammenfügung mehrerer Knoten knollige Gewächse erzeugt; dabei ist die Geschwulst gewöhnlich gegen die Umgebung ziemlich scharf abgesetzt und hie und da (z. B. bei Fibrosarkomen, gewissen Spindelzellensarkomen, Riesenzellensarkomen) von einer Art bindegewebiger Kapsel umgeben, welch letztere allerdings bei weiterem Wachstum durchbrochen wird.

Regressiven Metamorphosen verfallen die Sarkome sehr häufig, ein Umstand, der sich aus dem Missverhältnis erklärt,

das zwischen dem raschen Wachstum und der häufig nicht gleichen Schritt haltenden Ernährung bald früher, bald später sich ausbildet. Birch-Hirschfeld wies darauf hin, dass die Degenerationsvorgänge bei Sarkomen weniger an die Zelle gebunden sind, als es in den Karzinomen der Fall ist.

Von den regressiven Veränderungen in Sarkomen nenne ich den einfachen körnigen Zerfall und die fettige Degeneration des Protoplasmas der Geschwulstzellen (Fig. 80); ferner Auftreten von hyalinen Körpern und Vakuolenbildung im Protoplasma der Zellen, Zustände, die oft mit Hyperchromatose der Kerne und Karyolyse einhergehen. Auch das Kernkörperchen kann Auflösung, Fragmentierung und Vakuolisierung erleben. In absterbende Sarkomzellen wandern häufig Leukocyten ein. (Trambusti).

Die Hyperchromatose der Kerne, die man in Sarkomen häufig findet, ist verschieden beurteilt worden: Klebs führte sie auf Intussusception von Leukocyten in die Geschwulstzellen zurück und auf Assimilation des Chromatins der ersteren seitens der letzteren, also auf einen Überernährungszustand; im letzteren Sinne spricht sich auch Schottländer aus. Lubarsch, Schmaus, Albrecht und Stroebe deuten die hyperchromatischen Kerne im Gegenteil als Rückbildungsvorgänge in der Zelle. Trambusti und Pfitzner fanden eine Art von Hyperchromatose bei Karyolyse. Eine echte Hyperchromatose kommt nach Hansemann, Faleotti und Trambusti bei assymetrischer Kernteilung zustand; dabei ist das Cytoplasma normal und nicht in regressiver Metamorphose begriffen. Trambusti fand sie aber nicht nur in Sarkomen, sondern auch in regenerativen Neubildungen. Diese Angaben zeigen, dass hyperchromatische Kerne sowohl bei progressiven als bei regressiven Veränderungen der Zellen zustande kommen können; dies ergeben auch meine eigenen diesbezüglichen Untersuchungen.

Zirkulations- und Ernährungsstörungen aller Art (Thrombosen etc.) führen einerseits zu ischämischen einfachen oder käsigen Nekrosen, andererseits zu Blutungen und hämorrhagischen Infarkten; ferner zu oedematösen Erweichungszuständen, welch letztere oft fälschlich im Sinne einer Schleimgewebsentwickelung („myxomatöse Entartung") gedeutet werden. An die Zerfalls- und Erweichungsvorgänge schliesst sich nach Resorption häufig Cystenbildung (Fig. 96) an (Cystosarkome).

Zerfallende Sarkome können nach der Oberfläche hin aufbrechen, wobei sich zerklüftete, blutende Geschwüre mit weichem Grunde bilden, die nun die Eingangspforten für septische und pyämische Infektion abgeben, und zur eitrigen Einschmelzung und zu jauchigem Zerfall eines Teiles der Sarkommasse führen.

FEDERAL INSTITUTE OF TECHNOLOGY

Die häufigen Gefässzerreissungen in den Sarkomen bedingen gelegentlich umfangreiche Zermalmungen des Geschwulstparenchyms, andererseits führen die weiteren Umsetzungen der ergossenen Blutmasse und die zellulären Vorgänge, welche sich auf die Resorption und Fortschaffung der Blutextravasate beziehen, zu buntem Farbenwechsel in den betreffenden Geschwülsten: blaurote, schwarzrote, hellrote Flecken zeigen sich auf Durchschnitten neben gelbbraunen, graubraunen bis schwarzen Pigmentierungen; so können diese hämorrhagischen Sarkome vielfach den Habitus primär pigmentierter, melanotischer Sarkome an sich tragen (Pseudomelanosarkome).

Als Beispiel eines derartigen Pseudomelanosarkoms führe ich ein von mir beobachtetes kavernöses Sarkom der unteren Muschel an, das schon äusserlich durch seine fleckige rauchgraue, braune und schwärzliche Farbe auffiel. Von Blutungen war die spindelzellige, kavernöse Geschwulst ausserordentlich reich durchsetzt; innerhalb dieser Blutungen fanden sich grössere Krystallisationsfiguren von gelbbrauner Farbe, aus rhombischen Elementen zusammengesetzt. Das grösste Interesse aber boten Zellen, welche mit körnigem braunem Pigment beladen waren. Diese Zellen waren an manchen Stellen in solchen Massen angehäuft, dass dadurch unmittelbar der Eindruck eines Melanosarkoms erweckt wurde. Sah man genauer zu, so entdeckte man, dass man es mit mono- und polynukleären Leukocyten zu thun hatte, die mit der Wegschaffung der Überreste von Blutungen beschäftigt waren; auch in den Blutgefässen fand man reichlich solche Pigmentzellen. Die Geschwulstzellen selbst enthielten nur in einzelnen Exemplaren braunes Pigment. Durch Ferrocyankalium und Salzsäure wurden die Pigmentkörner gebläut, was direkt auf ihre Herkunft von Blutfarbstoff sprach; im übrigen war die Verteilung der pigmenttragenden Zellen eine völlig unregelmässige, oft herdweise, so dass an manchen Stellen gar kein Pigment, an anderen solches massenhaft gefunden wurde; im letzteren Fall war dann auch jedesmal eine grössere Hämorrhagie in der Nähe. Einen ähnlichen Befund konnte ich an einem gleichmässig rauchgrau gefärbten, knolligen Schleimdrüsenkrebs der Nasenschleimhaut erheben.

Es ist mir sehr wahrscheinlich, dass alle als Melanosarkome beschriebenen primären Geschwülste der Nasenhöhle keine echten Pigmentgeschwülste im Sinne der Geschwulstlehre sind, sondern Pseudomelanosarkome, Sarkome, in denen massenhafte Blutungen zu reichlicher Pigmentmetamorphose führen. Ein Gleiches gilt für die primären „Melanosarkome", welche ihren Ausgang von Körperstellen nehmen, die normalerweise keine echten Pigmentzellen enthalten (s. a. u. Melanosarkom).

Eine Art schleimiger Aufquellung kommt in Sarkomen mit Vorliebe an den Gefässwänden vor; die Gefässe nehmen dabei bedeutend an Umfang zu, indem sich die Wand in eine durchsichtige, glashelle, mucinhaltige, leicht streifige Masse verwandelt (Fig. 91). Das Lumen wird dabei bedeutend beeinträchtigt, quillt auch

oft völlig zu; die Zellen der Gefässwand einschliesslich der Endothelien bleiben oft lange noch innerhalb der streifigen, durchsichtigen Masse sichtbar. Ausser der schleimigen Degeneration, die übrigens auch gelegentlich in gleicher Weise das Stroma befällt, kommt an Gefässen und Stützgerüst auch die hyaline Entartung vor, bei welcher ebenfalls unter Volumszunahme der betreffenden Teile eine glänzende, glasige, jedoch festere, durchaus homogene Substanz entsteht; diese Substanz giebt charakteristische Reaktionen, die sie vom Mucin unterscheiden lassen. Schleimige und hyaline Degeneration sind in gewöhnlichen Sarkomen nicht selten nebeneinander zu treffen; derartige Stellen sind schon makroskopisch durch gallertiges Aussehen gekennzeichnet. Während in solchen Fällen die besagte Degeneration da und dort in der Geschwulst als Accidens hervortritt, giebt es andererseits Geschwülste, in welchen sie einen integrierenden Bestandteil des Geschwulstprozesses insofern darstellt, als die Neubildung auf der Höhe ihrer Entwickelung regelmässig zur Bildung hyaliner oder mucinöser Substanzen tendiert. Solche Geschwülste sind sehr charakteristische Gewebsprodukte, die zum grossen Teil ihren Mutterboden in den Endothelien besitzen (s. u. Cylindrome), denen wir aber andererseits auch als Myxosarkome alsbald begegnen werden.

Bezüglich ihrer örtlichen Destruktivität, der Neigung zur Recidivbildung und zur metastatischen Verbreitung verhalten sich die einzelnen Sarkome verschieden. Zwar sind, wie schon mehrfach angedeutet, die meisten Sarkome rasch wachsende, im klinischen Sinne bösartige Gewächse. Der Grad der Malignität ist jedoch wechselnd: im allgemeinen sind die weichen Sarkomformen gefährlicher als die derberen; das gilt nicht nur für das örtliche Wachstum, sondern auch für die Metastasenbildung. Die Recidivfähigkeit ist eine Eigenschaft, die fast allen echten Sarkomen zukommt; nur unter den Fibrosarkomen, kleinzelligen Spindelzellensarkomen, Riesenzellensarkomen (Epuliden) kommen gegen die Umgebung scharf umschriebene Tumoren vor, die günstige Chancen für eine definitive operative Entfernung geben. Die Beobachtung von zurückgehenden Sarkomen durch darüber hinwegwandernde Erysipele hat zur Behandlung dieser Geschwülste mit Erysipelserum geführt; Spronck hat dabei regressive Metamorphosen

beobachtet; ich habe ebenfalls in solchen Fällen Verfettungen an Teilen der Geschwulst gesehen. Eine heilende oder auch nur hemmende Beeinflussung des sarkomatösen Wachstumsvorgangs ist jedoch niemals bei echten Sarkomen erzielt worden. Die Metastasierung erfolgt bei den Sarkomen häufig auf dem Blutwege, da das Sarkomgewebe als ein (nur ungereiftes) Derivat der Bindesubstanzgruppe die ihm genetisch gleichwertige Substanz der Blutgefässwände ohne Schwierigkeit durchwächst und auf diese Weise frühzeitig in die Lumina der Gefässe (Venen) einbricht (Fig. 80); danach erfolgt embolische Verschleppung, vorzugsweise nach den Lungen; dann nach der Leber, der Milz, ins Knochenmark, in die Niere, ins Gehirn und in andere Organe. Gerade die Sarkome sind es, welche sich wegen des häufigen Einbruchs in die Blutbahn gelegentlich durch den ganzen Körper verbreiten und zur Eruption zahlloser Tochterknoten Veranlassung geben, so dass man von einer fast allgemeinen Sarkomatose sprechen kann. Die Form der Embolie ist in den einzelnen Fällen verschieden; bald lösen sich grössere Geschwulstthromben aus den Venengebieten des Primärtumors oder der schon entstandenen Metastasen los, so dass nach Verschleppung des Materials in die arterielle Blutbahn grössere Gefässe verstopft werden, bald handelt es sich um mikroskopisch kleine Zellgruppen, welche gelegentlich sogar Kapillargefässe (z. B. den Lungenkreislauf) passieren können.

Langerhans beobachtete einen sarkomatösen Thrombus der oberen Hohlvene, der bis in den rechten Vorderhof hineinragte. Lücke fand bei einem axillaren Lymphosarkom die Vena subclavia, anonyma und cava superior bis in den rechten Vorhof mit Tumormassen vollgestopft (Lungenmetastasen). Verfasser sah bei einem Nierensarkom, das in die Vena renalis eingebrochen war, einen daumendicken, weissen, aussen völlig glatten Geschwulstkörper mehrere Centimeter frei in die Vena cava hineinwachsen; ferner bei einem retroperitonealen Sarkom zahlreiche Geschwulstpfröpfe aus den in die Vena cava inferior einmündenden Venen herausragen; ein anderesmal war ein Nierensarkom durch die Vena renalis in die Cava eingewachsen und hatte sich von hier aus zentral und peripher ausgebreitet; der erweichte Geschwulstthrombus war 20 cm lang und reichte bis dicht an die Einmündung der Cava inferior in das rechte Atrium hinauf; beidemale fanden sich Lungenmetastasen. Bis zu einem gewissen Grade ist ein selbständiges Wachstum der Sarkome im Gefässlumen möglich, ohne dass Verbindungen mit der Gefässwand eintreten.

Birch-Hirschfeld sah bei einem Melanosarkom des Auges die Sarkomzellen das Kapillargebiet der Lunge und des Darmes passieren, wonach sie in

den Kapillaren der Leber sich angesiedelt hatten und hier zu gewaltigen metastatischen Geschwülsten Veranlassung gegeben hatten.

Zenker hat die Verhältnisse der Sarkommetastase an trefflichen Beispielen eingehend studiert und dabei gefunden, was gegenwärtig ziemlich allgemein angenommen wird, nämlich, dass die Entstehung der Tochtergeschwülste nicht auf Infektion der ortsangehörigen Zellen am sekundär befallenen Ort beruht, sondern auf einem selbständigen Wachstum der durch die Blutbahn verschleppten Keime (Sarkomzellen).

Bei einem Spindelzellensarkom der Halsgegend fand Zenker Geschwulstthromben in den Halsvenen, auch retrograde Durchwucherung einzelner Venen; es fanden sich Geschwulstpfröpfe in den Lungenvenen bis in den linken Vorhof hinein; ferner Geschwulststränge (aus Lungenvenen stammend) um die Sehnenfäden der Valvula mitralis geschlungen. Mikroskopisch wurden Geschwulstemboli in Lungenarterienästen gefunden; die zentral nekrotisch zerfallenen Geschwulstemboli bestanden aus Spindelzellen und waren teilweise kanalisiert, die Kanäle mit Blut gefüllt, nur von Spindelzellen umsäumt. Das Durchwachsenwerden der Arterienwand durch die Spindelzellenmasse, welche viele Mitosen aufwies, wurde ebenso festgestellt als der Einbruch derselben in Lungenvenen; auch in die Bronchen war das Sarkom eingewachsen und hatte hier nur die Knorpelringe verschont. Bei einem Sarkom des Oberschenkels beobachtete Zenker Geschwulstthrombose der Vena femoralis und zahlreiche Lungenmetastasen, Hineinwuchern der sekundären Sarkomknoten in die Lungenvenen und Bronchen; endlich Stenose des Kehleingangs durch losgelöste Geschwulstteile aus dem Hauptbronchus.

In selteneren Fällen setzen sarkomatose Neubildungen Metastasen in die Lymphdrüsen: es sind das besonders rundzellige, weiche Sarkome von der Struktur des lymphatischen Gewebes, bei welchen auch der Primärtumor in der Regel aus lymphatischen Organen hervorgeht. Es kommt übrigens auch vor, dass Sarkome irgend welcher anderen Art in die Lymphgefässe einbrechen und dann in regionären Lymphknoten die ersten Tochtergeschwülste bilden: z. B. metastasieren melanotische Sarkome nicht selten in die Lymphdrüsen; auch bei gewissen Spindelzellensarkomen kommt Derartiges vor.

In ihrer Rückwirkung auf den Gesamtorganismus verhalten sich die einzelnen Sarkomformen verschiedenartig; das wird bei der gesonderten Besprechung der einzelnen Sarkome erörtert werden. Die von blutbildenden Organen (Milz, Knochenmark, Lymphdrüsen) ausgehenden Sarkome haben begreiflicherweise häufig auch eine Veränderung der Blutzusammensetzung im

Gefolge: Verminderung der roten Blutkörperchen (v. Limbeck, Roth), Herabsetzung des Hämoglobingehaltes (v. Limbeck), Zunahme der farblosen Blutkörperchen (Hayem, Alexander, v. Limbeck, Reinbach). Im allgemeinen verlaufen die rascher wachsenden Sarkomformen gewöhnlich alle unter den Symptomen einer fortschreitenden Anämie. Die typische Kachexie, welche bei den Karzinomen so häufig und relativ frühzeitig eintritt, vermissen wir gewöhnlich bei Sarkomkranken. Worauf dieser Unterschied beruht, wurde im allgemeinen Teil auseinandergesetzt. Fieberbewegungen bei Lymphosarkomen (Pseudoleukämie s. d.) und Myelomen haben Ebstein, Fel, Puritz, Nast, Hammer beobachtet. Die Fieber hatten dabei meist intermittierenden Charakter.

Wir müssen es der nun folgenden Beschreibung der einzelnen Sarkomformen überlassen, den bisher gemachten allgemeinen Bemerkungen ergänzend zu Hilfe zu kommen.

B. Die einzelnen Sarkomformen.

Um eine gewisse Ordnung und Einteilung in die formenreiche Sarkomgruppe zu bringen, hat man zunächst versucht, die Zellgestalt als prinzipielles Unterscheidungsmerkmal zu benützen, und hat auf diese Weise gross- und kleinzellige Rundzellensarkome, gross- und kleinzellige Spindelzellensarkome, Epitheloidzellensarkome, Riesenzellensarkome etc. unterschieden.

Man muss sich der Ansicht von Virchow, Birch-Hirschfeld u. A. anschliessen, dass die äussere Gestalt der Zellen der Sarkome nicht massgebend sein darf für eine systematische Einteilung dieser Geschwülste. Zunächst ist in den seltensten Fällen ein Sarkom wirklich ausschliesslich aus Spindelzellen oder Rundzellen aufgebaut, sondern an verschiedenen Stellen der Geschwulst sind die Zellformen verschieden; die meisten Sarkome sind in diesem Sinne gemischtzellig. Vom Riesenzellensarkom gar nicht zu

reden, bei welchem der Beisatz von Riesenzellen gegenüber dem übrigen spindel- oder rundzelligen Sarkomgewebe quantitativ bei weitem zurückstehend ist; man hat hier also, wie so oft, von einem untergeordneten, wenn auch sehr charakteristischen und auffallenden Beisatz den Namen für die ganze Neubildung genommen. Andererseits ist mit der Aufstellung von Rund-, Spindel- und Riesenzellensarkomen der Formenreichtum der Sarkomgruppe keineswegs erschöpft und man hat von jeher das Bedürfnis empfunden, noch besondere Sarkomarten daneben zu registrieren, die sich durch sehr bemerkenswerte Produkte von den genannten einfachsten Sarkomen unterscheiden: Sarkome, die Fasergewebe, Schleimgewebe, Knorpel, Knochen, Gliafasern, muskulöse Elemente, Pigmente etc. produzieren, mussten neben den niedersten Sarkomformen anerkannt werden. Da wir nun in jedem Sarkom eine Bindesubstanzgeschwulst erkennen, andererseits das Geschwulstwachstum überhaupt für einen quantitativen und qualitativen Excess physiologischen Wachstums halten, jedoch mit der Reservation, dass die Degeneration des Wachstums dabei selten so weit geht, dass nicht wenigstens eine entfernte Anlehnung an die gesetzmässigen Differenzierungsvorgänge gewahrt bliebe, so lässt sich eine Einteilung der verschiedenen Abarten des Sarkoms natürlicher aus den Beziehungen entnehmen, welche ein wachsendes Sarkomgewebe zu den verschiedenen Gruppen der normalen Bindesubstanzen aufweist. In ähnlicher Weise, wie wir die typischen Bindesubstanzgeschwülste, also diejenigen mit annähernd völliger Gewebsreife, einteilten nach ihren Beziehungen zu den Mutterböden, aus denen sie hervorgingen, wobei wir so viele Formen dieser Gruppe unterschieden, als es Formen der Bindesubstanz giebt, in ähnlicher Weise können wir ausdem Vergleiche einer Sarkomstruktur mit den Strukturen der Bindesubstanzen (oder der aus letzteren hervorgehenden typischen Geschwülste) ein brauchbares Entwickelungsprinzip auch für die atypischen, unvollkommen gereiften Sarkome gewinnen. Jede typische Bindesubstanzgeschwulst hat dann eine entsprechende atypische Varietät, in welcher das reguläre Wachstum noch weiter verzerrt erscheint und das Ergebnis dieses Wachstums noch weiter von dem physiologischen Vorbilde sich entfernt.

Immerhin können wir aber bei dieser Methode der Einteilung

der Sarkome die Rund-, Spindel- und Riesenzellensarkome der Autoren beibehalten, indem wir sie als die Repräsentanten der stärksten Wachstumsverwilderung der Bindesubstanz anerkennen: diese rein zellulären Gewächse haben ihr Vorbild in den niederen Stufen der embryonalen Keimgewebe; nichts erinnert mehr in ihnen an die besonderen Eigentümlichkeiten des Mutterbodens, dem sie entwachsen sind; nur zu den Stadien, welche bei der normalen Entwickelung des Mutterbodens durchlaufen werden müssen, bestehen Beziehungen; der stärkste Grad der Wachstumsdegeneration ist erreicht, indem die Zellen, bar einer jeglichen spezifischen Differenzierung, als unfertige, indifferente Elemente zu ungeformten Verbänden von niederster Organisationsstufe zusammentreten. Von solchem Gesichtspunkte ausgehend kann man daher die Sarkome mit völliger Wachstumsverwilderung als einfachste Sarkomformen (Sarkome von niederster Entwickelungsreife) unterscheiden von jenen Sarkomen, welche in ihren Strukturen Beziehungen zu den fertigen mütterlichen Bindesubstanzgeweben noch nicht ganz vermissen lassen (Sarkome von höherer Entwickelungsreife).

Zunächst soll von den ersteren die Rede sein.

a) Die einfachsten Sarkome.

1. Rundzellensarkom (Sarcoma globocellulare) (Fig. 77—82).

In dieser Gruppe finden wir meist weiche, markige, weisse oder rötliche Tumoren, sogen. Markschwämme von verschiedenem Saftgehalte (Fungi medullares, Encephaloide) als knotige, knollige Gewächse oder diffuse Infiltrate vor. Der Blutgefässreichtum ist bei den Rundzellensarkomen in der Regel sehr bedeutend, so dass wir vielfach hämorrhagischen Geschwülsten begegnen. Es gehören die Sarkome von rapidestem Wachstum, von der eminentesten Destruktivität zu dem Rundzellentypus, Geschwülste, die mit Vorliebe in die Blutbahnen einbrechen und sich unter reichlicher Metastasenbildung weithin im Körper generalisieren. Andererseits finden sich gerade unter den Rundzellensarkomen auch einige Formen, welche in die Lymphbahnen und regionären Lymphdrüsen metastasieren. Je nach der Ausbildung

der rundlichen Zellelemente unterscheiden wir klein- und grosszellige Rundzellensarkome. Die kleinzelligen Formen sind die bösartigsten. Dabei ist jedoch zu bemerken, dass die Kleinzelligkeit nicht die Ursache, sondern die Folge der Malignität ist; das rapide Wachstum dieser Geschwülste erlaubt keine weitere Ausbildung der Zellbrut (Virchow).

Das kleinzellige Rundzellensarkom (S. globocellulare simplex) setzt sich aus Zellen zusammen, die den jungen Elementen des Granulationsgewebes sehr ähnlich sind und ausserordentlich an die Elemente erinnern, die wir in den sog. kleinzelligen Infiltraten bei chronischen Entzündungen im Bindegewebe antreffen (Fig. 77 u. 78). Man hat daher auch von einem granulationsähnlichen Rundzellensarkom (Billroth) gesprochen. Eine solche Geschwulst bringt daher kleine rundliche Zellen mit spärlichem Protoplasma hervor, denen runde oder rundliche, chromatinreiche, stark und schwächer granulierte Kerne zukommen. Das Protoplasma ist so ausserordentlich spärlich entwickelt und dabei so hinfällig, dass man bei frischer Untersuchung des abgestrichenen Geschwulstsaftes ausser Fetttröpfchen und feinkörnigen Zerfallsprodukten fast nur scheinbar freie Kerne zu sehen bekommt (Virchow); so leicht und rasch unterliegt der protoplasmatische Anteil der Geschwulstzellen in diesen Sarkomen einem einfachen körnigen Zerfall oder der fettigen Degeneration. Ausser den Zellen, zwischen welchen Spuren einer „formlosen", meist körnigen Interzellularsubstanz angetroffen werden, findet man in den Sarkomknoten fast nur noch Gefässe, meist Kapillaren; die Sarkomzellen sitzen den Endothelzellen der Kapillaren direkt auf und werden auch im Lumen der Kapillaren gelegentlich angetroffen. Von grösseren Gefässen her breiten sich spärliche Mengen eines fibrillären Stromas in die Rundzellenmasse aus.

Das granulationsähnliche Rundzellensarkom bildet weissgelbliche oder schwachrötliche Tumoren, die bei aller Weichheit einer gewissen Festigkeit nicht entbehren; es nimmt häufig seinen Ausgang vom intermuskulären Bindegewebe, vom Periost, vom Bindegewebe der Schleimhäute, von den subserösen und retroserösen Zellgewebslagern, von den Hirnhäuten, ferner von der Haut, von den Nieren und Hoden, auch selten von der Leber (Verfasser).

Eine besondere Form des kleinzelligen Rundzellensarkoms ist jene bösartigste Sorte von Gewächsen, welche „die höchste Stufe sarkomatöser Degeneration“ (v. Rindfleisch) darstellt und eine hinfällige Rundzellenmasse produziert, die in rapidem infiltrierenden Wachstum die befallenen Organe und Gewebe zu diffuser Anschwellung bringt und erst in vorgeschritteneren Stadien grössere Knoten erzeugt. Man kann das Wachstum eines solchen medullären Rundzellensarkoms (S. encephaloides, Encephaloid, Markschwamm) mit einer ins Ungemessene getriebenen, unaufhaltsam und „mit grosser Schnelligkeit fortschreitenden kleinzelligen Infiltration“ vergleichen (v. Rindfleisch). Im reichlichen, milchigen Saft dieser oft zerfliessend weichen, weisslichen Geschwülste findet man allerhand Produkte des fettigen und körnigen Zerfalls, sowie „freie Kerne“. Metastasen machen solche medulläre Sarkome gewöhnlich in den regionären Lymphdrüsen. Sie gehen mit Vorliebe vom intermuskulären Bindegewebe, vom Bindegewebe einzelner Drüsenorgane und von den Lymphdrüsen selbst aus.

Von den Lymphdrüsen und wahrscheinlich auch von den weit verbreiteten Lymphknötchen (lymphatischen Follikeln) gehen noch besondere kleinzellige Rundzellensarkome aus, die aus kleinen protoplasmaarmen Rundzellen mit rundlich-ovalen, kernkörperchenhaltigen Kernen zusammengesetzt sind und wegen der Anwesenheit eines, zwischen den Rundzellen ausgespannten, zarten, faserigen Retikulums lymphdrüsenähnliche Sarkome (S. lymphadenoides) genannt wurden. Ich sah auch von der Milz ein solches retikuläres Rundzellensarkom ausgehen. Das Retikulum, welches man sich durch Ausschütteln der Schnittpräparate besonders deutlich machen kann, wird häufig als Interzellularsubstanz aufgefasst; gewöhnlich handelt es sich aber um ein echtes und rechtes bindegewebiges Stroma von zartester Beschaffenheit, was man daran erkennt, dass die Knotenpunkte des Retikulums durch verästelte Bindegewebszellen dargestellt werden, deren Fortsätze die zarten Reiser des Retikulums bilden (Fig. 81). In den gröberen Bälkchen des Retikulums findet man spindlige Bindegewebszellenkerne. Das Retikulum heftet sich an die Gefässe an. Man muss sich aber davor hüten, Fibrinfasernetze in Rundzellensarkomen für ein Retikulum zu halten. (Weiteres s. u. Lymphosarkom).

Die grosszelligen Rundzellensarkome (Fig. 79 u. 82). Auch sie bilden meist markweiche, zum Zerfall neigende Tumoren, welche gerne von den Muskeln ihren Ausgang nehmen. Die Geschwulstzelle ist hier von epitheloider Ausbildung: ein rundlicher oder leicht ovaler, zart granulierter, oft wie bläschenförmiger Kern ist von einer entsprechend reichlichen protoplasmatischen Substanz umfasst. Häufig finden sich zwei oder gar noch mehr Kerne in einer Zelle; die Kerne haben schöne, oft in der Mehrzahl vorhandene Nucleoli. Zwischen den Zellen findet sich häufig etwas formlose körnige Zwischensubstanz; ausserdem findet sich aber ein faseriges Retikulum, welchem spindelige und verästelte Zellen angehören (Stroma); dieses Retikulum bildet Maschen, in welchen meist eine Mehrzahl von Geschwulstelementen liegt. Ist das Stroma stärker entwickelt und die Ausbildung des Maschenwerks prononcierter, dann entstehen Gewächse von exquisit organoidem Bau, die oft schwer von den echten (epithelialen) Karzinomen zu unterscheiden sind: sog. Alveolärsarkome (Billroth), Sarcoma carcinomatodes. In der That hat man in ausgesprochenen hiehergehörigen Fällen ein bindegewebiges Gerüst vor sich, das grössere und kleinere Alveolen umschliesst und innerhalb der Alveolen epithelartige grosse Rundzellen beherbergt (Fig. 110 u. 111). Die Rundzellen sind in den Alveolen meist dicht aneinandergepresst, gegeneinander abgeplattet, scheinbar ohne jede Zwischensubstanz, wie zu einem epithelialen Zellmosaik zusammengefügt. Gewöhnlich sind die Alveolen auf Durchschnitten mehr rundlich, weil die Geschwulstzellen meist zu kugeligen Konglomeraten zusammengeballt sind, und es fehlen die verzweigten Figuren, welche bei den Karzinomen infolge der Injektion der Lymphräume mit Krebszellen so charakteristisch hervortreten. Man würde überhaupt fehl gehen, wollte man die Alveolarräume in einem solch krebsähnlichen Sarkom für Lymphräume im engeren Sinne halten. Es sind Räume, die sekundär im Verlaufe des Geschwulstwachstums zur rechten Ausbildung kommen: das von den Sarkomzellen infiltrierte Bindegewebe wird zunächst zu einer Art von Retikulum entfaltet; schwinden in einer umschrieben stärker infiltrierten Stelle allmählig die zarten Reiser des Retikulums unter dem Einfluss des sich steigernden Wachstums-

druckes, dann entstehen grössere Hohlräume, für welche das angrenzende, stärker entwickelte Bindegewebe die Wandungen abgiebt. Man könnte mit v. Rindfleisch den Vorgang auch mit der eitrigen „Schmelzung" des Bindegewebes vergleichen, wobei ebenfalls multiple umschriebene Infiltrate und weiterhin mit Zellen erfüllte Höhlen entstehen. Dass diese Auffassung etwas für sich hat, das zeigen jene zarten Fäserchen, welche von dem bindegewebigen Stroma, von der Wand der Alveolen also, ausgehend sich zwischen die in den Alveolen angehäuften Sarkomzellen verlieren. Dieser Befund ist, wie schon früher hervorgehoben, ziemlich charakteristisch für die alveolären Sarkome und ist in vielen strittigen Fällen ein brauchbares differentialdiagnostisches Merkmal zur Unterscheidung grosszelliger, alveolärer Rundzellensarkome von den ähnlich aussehenden epithelialen, alveolären Krebsen. Gewiss aber nicht für alle Fälle. Es ist bei Besprechung der Endotheliome betont worden, dass jedenfalls viele der sog. Alveolärsarkome endothelialen Ursprunges sind, und daher als alveoläre Endotheliome bezeichnet und in das System eingereiht werden müssen. Dort findet sich auch mehr über die Differentialdiagnose zwischen Krebs und Sarkom. Andererseits glaube ich aber, das alveoläre Sarkom Billroths dennoch beibehalten zu müssen, denn es giebt zweifellos alveolär gebaute Sarkome, die nicht mit Sicherheit von Endothelien abgeleitet werden können. Gänzlich unberechtigt erscheint es zur Zeit, die grosszelligen Rundzellensarkome samt und sonders für produktive Leistungen endothelialer Zellelemente anzusprechen.

Alveolärsarkome entwickeln sich häufig von der Haut, vom Auge, von den Knochen; in der Haut gehen sie gerne von Naevis aus und sind hier, wie an der Chorioidea oculi, pigmentiert (s. unter Melanosarcoma). Im Hoden gehen alveoläre grosszellige Rundzellensarkome wahrscheinlich von den sog. „Zwischenzellen" aus (Hansemann).

Das Wachstum der Rundzellensarkome kann man am besten an den rapid proliferierenden, infiltrierenden Formen studieren. Man überzeugt sich hier an ganz einwandfreien Bildern, dass die Geschwulst ihre eigenen Elemente in die Umgebung

vorschiebt, und dass die Struktur und Textur der letzteren aufgelöst und zerstört wird, ohne dass das destruierte Gewebe eine wesentlich andere als passive Rolle spielte. Man sieht die Rundzellen im Fettgewebe zwischen den Fettzellen vordringen; die letzteren gehen keine Proliferation ein, sondern werden aufgelöst (Fig. 94); man sieht die Rundzellenmasse im fibrillären Bindegewebe alle Spalten und Spältchen erfüllen, erkennt aber zunächst die auseinandergedrängten Bindegewebsfibrillen sowohl, wie die spindligen Bindegewebskerne noch sehr gut und bemerkt an letzteren weder Teilungsvorgänge, noch überhaupt eine progressive Veränderung; man sieht ferner innerhalb der Muskulatur die Rundzellen nicht nur im interstitiellen Bindegewebe der Muskeln angehäuft, sondern konstatiert ihr Eindringen zwischen die Muskelfasern und in die Muskelfasern selbst hinein; das Sarkolemm wird abgehoben und ist mit seinen normalen Kernen noch deutlich nachweisbar; die Rundzellen breiten sich zwischen Sarkolemmschlauch und kontraktiler Substanz aus, bringen letztere zum scholligen Zerfall, wobei in den Bruchstücken die Muskelkerne noch lange nachweisbar sein können und beanspruchen schliesslich auf Kosten der mehr und mehr schwindenden Muskelsubstanz die ganze Höhle des Sarkolemmschlauches; endlich geht auch dieser zu Grunde; die Kerne des Sarkolemmas und die Muskelkerne bleiben völlig passiv (Fig. 82). Dringen die Sarkomzellen in Gefässen vor, so kann man die Endothelzellen, selbst in mit Rundzellen ganz vollgestopften Kapillaren z. B., häufig wohl erhalten und deren Kerne in Ruhe befindlich nachweisen (Fig. 77 u. 80). Aus diesen Thatsachen geht zur Evidenz hervor, dass diese Sarkome aus sich selbst herauswachsen und dass kein infizierender Wachstumsreiz von ihnen in der vorher normalen Umgebung ausgelöst wird. Gerade bei den rasch wachsenden infiltrierenden Rundzellensarkomen lässt sich das deshalb so deutlich erweisen, weil das von Sarkom befallene Gewebe dabei so rapid zerstört und zur Auflösung gebracht wird, dass zu reaktiven Lebensäusserungen desselben keine Zeit bleibt. Bei andern Sarkomformen von langsamerem Wachstum (s. d. folgenden Kapitel) bemerkt man allerdings nicht selten proliferative Prozesse in der Umgebung des Sarkoms; diese fasse ich jedoch, wie erwähnt, als

reaktive, entzündliche auf und nicht im Sinne einer beginnenden Umwandlung des normalen Gewebes in Sarkomgewebe.

2. Spindelzellensarkom (Sarcoma fusocellulare) (Fig. 83—87).

Unter diesen Sarkomen treffen wir in der Regel etwas festere, weissliche oder weissrötliche, kugelige Knoten oder knollige Gewächse, seltener diffus infiltrierende Neubildungen; die exstruktive Wachstumstendenz herrscht also vor. Die grosszelligen Formen sind gewöhnlich weicher. Gefässe sind reichlich, oft übermässig entwickelt. Im allgemeinen sind die Spindelzellensarkome nicht von so äusserster Malignität, wie die Rundzellensarkome; unter den kleinzelligen Spindelzellensarkomen finden sich sogar relativ gutartige Formen.

Das kleinzellige Spindelzellensarkom (Fig. 83 u. 87) bringt Elemente hervor, wie wir sie beim Übergang von Granulationsgewebe in Narbengewebe auftreten sehen (sog. junges Narbengewebe); es weicht daher diese Geschwulst, wie v. Rindfleisch sagt, „am wenigsten vom Paradigma der entzündlichen Neubildung ab". Als Geschwulstelement erscheint eine kleine, d. h. kurze und schmale Spindelzelle (Breite 5—10 μ, Länge 10—20 μ) mit zwei polaren, nicht eben langen Fortsätzen. Das Protoplasma ist fein granuliert oder leicht streifig, der Kern ist länglich-oval oder auch wirklich spindlig. Zwischen den Zellen findet man keine oder doch nur ganz verschwindend wenig feinfaserige Interzellularsubstanz. v. Rindfleisch fand in fast jedem kleinzelligen Spindelzellensarkom Stellen, an welchen eine Entwickelung von Fasergewebe Platz griff. Spindelzellen von der geschilderten Beschaffenheit sind nun in parallel gerichteten Reihen zu Zügen und zu zarteren und gröberen Bündeln zusammengefasst, gewöhnlich so, dass die bauchigen Anschwellungen der Spindeln zwischen die sich verjüngenden Enden benachbarter Spindelzellen zu liegen kommen. Die Bündel sind untereinander innig nach allen Richtungen des Raumes hin verflochten. Ein Schnitt durch ein solches Sarkom trifft daher die Bündel bald längs, bald quer, bald mehr oder weniger schräg. Querschnitte durch die Spindelzellenfaszikel täuschen dem Unkundigen rundzellige Herde vor. Zwischen den Bündeln findet sich ein spärliches Bindegewebe (Stroma).

v. Rindfleisch sah die Spindelzellen selten radiär von einem einzigen Punkt ausstrahlend; meist waren mehrere Orientierungspunkte gegeben, von denen aus die Verflechtung der Faszikel erfolgte; in anderen Fällen herrscht völlige Regellosigkeit in der Verflechtung.

Nicht selten scheinen die Gefässe die Richtung der Bündel zu bestimmen. Ribbert meint, dass das zu Anfang der Geschwulstbildung stets der Fall sei; später wüchsen die sprossenden Gefässe quer und schräg durch die Spindelzellenfaszikel hindurch. Jedenfalls kann man in jungen Sarkomherden deutlich die Spindelzellen in nächster Umgebung der Gefässe auftreten sehen; sie bilden hier eine förmliche Zellscheide um die neugebildeten Gefässe und schliessen sich den Verzweigungen der Gefässe innig an.

v. Rindfleisch berichtet nichts von Beziehungen der Spindelzellenzüge zu Gefässen; letztere seien netzförmig angeordnet und durchbrächen die Zellzüge nach allen Richtungen; nur die grossen Spindelzellenbündel hätten ein ihnen parallel ziehendes Gefäss aufzuweisen; jedoch bezieht sich diese Schilderung wahrscheinlich auf die Zustände in der vollentwickelten Geschwulst.

Die Gefässe der kleinzelligen Spindelzellensarkome entbehren gewöhnlich einer eigenen Wand; auch die grösseren sehen nach v. Rindfleischs bezeichnender Bemerkung wie „ausgegrabene Bohrlöcher und Kanäle“ aus.

Geht die Geschwulst in ihrer Ausreifung noch einen Schritt weiter, so dass eine Differenzierung der spindligen Zellen zu faserbildenden Elementen erfolgt, findet sich also zwischen den Spindelzellen eine richtige, wenn auch spärliche, fibrilläre Interzellularsubstanz, dann sprechen wir von Fibrosarkomen (sog. Faserkerngeschwulst, tumeurs fibroplastiques - Lebert) und befinden uns wieder auf dem Grenzgebiet der Sarkome einerseits, andererseits der typischen Bindesubstanzgeschwülste, der Fibrome im Besonderen (Fig. 10). Die Bildung von Fasern geschieht meiner Meinung nach nicht durch Ausscheidung einer zuerst gleichmässigen Substanz seitens der Zellen, die sich dann zu Fasern differenzierte sondern (im Sinne von Schwann) durch Auflösung des Zellprotoplasmas in Fibrillen (periphere Abspaltung).

Die kleinzelligen Spindelzellensarkome sind relativ gutartige Neubildungen, wenigstens neigen sie fast gar nicht zur Metastasenbildung; dagegen sind Recidive doch nicht selten. Dass auch Ausnahmen vorkommen, bewies mir ein Fall von mannskopfgrossem,

metastasierendem, typischem Spindelzellensarkom des Zwerchfells (Walter). Die kleinzelligen Spindelzellensarkome gehen nach v. Rindfleisch aus von den Faszien, von Gefäss- und Nervenscheiden, vom kutanen und subkutanen und vom submukösen Bindegewebe.

Weniger unbedenklich sind die grosszelligen Spindelzellensarkome (Fig. 84 u. 86), in welchen grosse, protoplasmareiche, meist flache, langgestreckte und mit oft erstaunlich langen Fortsätzen versehene Spindeln auftreten (Breite bis 20 μ, Länge bis 80 μ und darüber); die Kerne sind ebenfalls entsprechend gross, hell, zart granuliert, oft fast bläschenförmig und länglichoval in der Form. In den grosszelligen Spindelzellensarkomen sind die einzelnen Zellelemente selten gleichförmig ausgebildet; es finden sich im Gegenteil grössere und kleinere Spindeln, solche mit langen, von Stelle zu Stelle verbreiterten (Ribbert) Fortsätzen, und solche mit kurzen fadenförmigen Anhängseln, schliesslich auch polymorphe Elemente. Auch Zellen mit mehr als zwei polaren Ausläufern, mit verästelten Fortsätzen, Übergänge zu sog. Stern- und Netzzellen kommen vor. Das Protoplasma ist feinkörnig oder homogen. Ebenso ist die Ausbildung der Kerne wechselnd; viele Zellen sind mit zwei Kernen versehen. Ein Zusammenschluss der Zellen zu Zügen ist auch in den grosszelligen Spindelzellensarkomen deutlich, jedoch häufig weniger ausgesprochen, wie in der kleinzelligen Varietät; manchmal ist das Sarkomgewebe überhaupt nicht besonders organisiert, sondern ganz regellos und ohne Ordnung entwickelt. v. Rindfleisch unterscheidet ein Radiärsarkom, wenn die Bündel grosser Spindelzellen von einer gemeinschaftlichen Basis nach allen Richtungen hin ausstrahlen; ferner ein Balkensarkom, wenn die Bündel sich durchflechten. Gewöhnlich zeigt auch in den grosszelligen Spindelzellensarkomen das Sarkomgewebe besondere Beziehung zu Gefässen; die Sarkomzellen, dem Verlauf des Gefässes parallel gerichtet, bilden eine förmliche dicke Zellscheide um das Gefäss. Die Venen haben nach v. Rindfleisch interfaszikulären Verlauf. Man muss sich jedoch vor Verwechselungen hüten: exquisit perivaskuläre, scheinbare Spindelzellensarkome sind nicht selten durch endotheliale Neubildungen vorgetäuscht: hierüber ist Näheres im Kapitel der Endotheliome zu finden.

Die grosszelligen Spindelzellensarkome entwickeln sich von Faszien, Membranen, vom Periost, vom Muskelbindegewebe, seltener vom interstitiellen Bindegewebe drüsiger Organe (v. Rindfleisch). Es gehen übrigens Spindelzellensarkome (vielleicht auch Rundzellensarkome) wahrscheinlich nicht nur vom fibrillären Bindegewebe, sondern auch von der glatten und quergestreiften Muskulatur aus; sie stellen die ungereiftesten Formen sarkomatöser Geschwülste dieser Gewebe dar. Ob die amyelinischen Neurome ein grösseres Kontingent zu den Spindelzellensarkomen stellen (Billroth), wage ich nicht zu entscheiden, ist aber nicht unwahrscheinlich.

Lubarsch macht auf die Möglichkeit aufmerksam, dass Spindelzellensarkome vorgetäuscht werden durch obliterierende Angiome jugendlicher Personen; in letzteren finde man innerhalb des spindelzellenreichen Gewebes grosse Mengen dickwandiger und enger Kapillaren.

Anhangsweise sei bemerkt, dass nur in seltenen Fällen ein Sarkom durchweg ganz und gar aus einer einzigen Zellform zusammengesetzt ist: so sind in kleinzelligen Rundzellensarkomen neben den kleinen auch grössere Rundzellen vorhanden, so finden sich in grosszelligen Rundzellensarkomen ausser den Rundzellen auch polygonale oder langgestreckte, sogar verzweigte Zellformen. Ähnliches gilt für die Spindelzellensarkome, in denen vielfach auch rundliche und polymorphe Elemente vorkommen. Sarkome mit vielgestaltigen, grossen, epithelähnlichen Zellformen hat man auch Epitheloidzellensarkome genannt (Fig. 88). In einigen Sarkomen (Wangenhaut, Mamma) wechseln grosse Rundzellen mit grossen Spindelzellen ab (v. Rindfleisch).

Man hat früher neben den Rund- und Spindelzellensarkomen auch Sternzellen-, Netzzellen-, Plattenzellensarkome unterschieden. Den sog. Stern- oder Netzzellensarkomen (Sarcoma reticulocellulare) werden wie bei den Myxosarkomen wieder begegnen: es handelt sich hier um Geschwülste mit sternförmig verästelten Zellen, deren Ausläufer auch zu einem zarten Netze zusammentreten können; diese Elemente sind in einer mucinösen Grundsubstanz verteilt. Das Plattenzellensarkom (E. Neumann) fand schon bei Besprechung der Endotheliome Erwähnung. Die faszikulären endothelialen Tumoren täuschen sehr oft Spindel-

zellensarkome vor, indem die flachen endothelialen Zellen, dicht aufeinander geschichtet, auf Durchschnitten von der Kante her wie Bündel von Spindelzellen imponieren. Man muss sich dann an anderen Zellzügen, in welchen man die Elemente auf Flächendurchschnitten zu sehen bekommt, orientieren, um die rechte Diagnose zu stellen (Fig. 54). Die Plattenzellensarkome Neumanns sind also zumeist endotheliale Geschwülste; darauf weisen unter anderem auch die schönen konzentrischen Zellschichtungen hin, die in diesen Plattenzellensarkomen nach Angabe der Autoren reichlich vorkommen (s. a. u. Psammom). Im übrigen muss darauf hingewiesen werden, dass in einigen Endotheliomen (Hirnhäute, seröse Häute) in der That Übergänge der flachen Endothelzellen in Elemente vom Charakter der Fibroblasten vorkommen, ja, dass von seite solcher Abkömmlinge der Endothelien gelegentlich eine fibrilläre Interzellularsubstanz entwickelt wird. So sind die Beziehnungen der Endotheliome zu den Spindelzellensarkomen bezw. zellreichen Fibroiden recht enge — eine Thatsache, auf die früher eingehender hingewiesen wurde (s. u. Endotheliom).

3. Riesenzellensarkom (Sarcoma gigantocellulare) (Fig. 89).

Mehrkernige Zellen und richtige vielkernige Riesenzellen können in einzelnen Exemplaren in den verschiedensten Sarkomformen vorkommen, wie sie denn überhaupt gelegentlich in allen möglichen Geschwülsten der Bindesubstanzgruppe und Epithelreihe auftreten. Brosch, Becher fanden Riesenzellen in Cancroiden, Kaufmann, Klebs, Kraus, Denecke, Krückmann, Ribbert in Karzinomen verschiedener Art, besonders Plattenepithelkrebsen; Goldmann, Ruge, Bohm, Krückmann in Atheromen und Dermoiden (zit. nach Becher). v. Kahlden fand Riesenzellen in einem Sarkom der Tuben, Thoma und Manz in Brustdrüsensarkomen. Ich sah, wie seinerzeit angeführt, Riesenzellen in Lipomen, in Xanthomen, in Gliomen auftreten. In endothelialen Geschwülsten treten, wie erwähnt, riesenzellenartige Zellgebilde häufig auf. Sie gehören hier, wie ich mit Glockner finde, dem eigentlichen Geschwulstparenchym an. In Karzinomen sah ich Riesenzellen vom Typus der Fremdkörperriesenzellen (die

Kerne peripher gelagert — Langhansscher Typus) hie und da in der Umgebung von Zerfallsherden, hauptsächlich in Cancroiden um zerfallene Hornmassen, angeordnet; aber auch das Karzinomparenchym selbst produziert gelegentlich riesenzellenartige Gebilde.

Die in den verschiedenartigsten Geschwülsten vorkommenden Riesenzellen sind jedoch nicht alle gleichwertig. Ich stimme in dieser Frage der Einteilung zu, welche Hansemann für die Trennung der in den verschiedenen Neoplasmen vorkommenden Riesenzellentypen gegeben hat.

Er unterscheidet: 1. Parenchymriesenzellen, die in den verschiedensten (auch epithelialen) Geschwülsten gefunden werden und (durch Karyorhexis) aus den Geschwulstelementen hervorgehen, also zur Geschwulst hinzugehören; die Kerne haben hier die verschiedenste Grösse, gelegentlich hängen noch die sich trennenden Teilstücke durch breite Brücken oder feine Fäden zusammen (gelappte Kerne, wie ich sie für ein Gliom (s. früher) beschrieben habe). Solche Riesenzellenformen sind besonders in Endotheliomen häufig; die Kerne sind gerade hier sehr verschieden gross, teilweise finden sich förmliche Riesenkerne. Manz wies darauf hin, dass in solchen zum Geschwulstparenchym gehörigen Riesenzellen Protoplasma und Kerne in ihren feineren Strukturen mit den übrigen Geschwulstzellen übereinstimmen.

Die Entstehung der Parenchymriesenzellen durch fortgesetzte mitotische Kernteilung bei ausbleibender Protoplasmateilung ist nicht sicher gestellt. Trambusti hat durch direkte Kernteilung Riesenzellen mit kleinen, chromatinarmen Kernen entstehen sehen; hie und da teilte sich nur eine gewisse Anzahl der Kerne in solchen Riesenzellen direkt, die anderen blieben in Ruhe; durch indirekte (mitotische) Teilung entstanden Riesenzellen mit normal grossen, chromatinreichen Kernen. Stroebe, Goldmann, Manasse wollen ebenfalls Mitosen in Riesenzellen gesehen haben. Das ist mir niemals gelungen. Fraglich ist auch noch die Entstehung von Parenchymriesenzellen durch Konfluenz (Stroebe). Manz lässt letzteren Modus besonders für die aus Degeneration des Sarkomgewebes entstehenden Riesenzellen zu; das Protoplasma solcher Konfluenzriesenzellen sei dann zugleich mit den Kernen in regressiver Metamorphose begriffen.

2. unterscheidet Hansemann: Fremdkörperriesenzellen, wie sie in Tuberkeln und Gummen auftreten; die Kerne liegen an der Peripherie oder an beiden Polen der Zelle (Langhansscher Typus), was Weigert auf eine partielle (zentrale) Nekrose des Zellprotoplasmas zurückführt. C. Meyer glaubt, dass für die Stellung der Kerne in den Fremdkörperriesenzellen die gegenseitigen besonderen Lagebeziehungen der Fremdkörper einerseits, der Riesenzellen andererseits, in Betracht kämen. Becher nimmt spezifische Wirkungen, toxische, ernährungsstörende und mechanische Momente an, durch welche auch bei Fremdkörperriesenzellen beide Typen, der Langhanssche und der Myeloplaxentypus erzeugt werden könnten; es könne der erstere durch solche Momente aus dem letzteren hervorgehen. Ich muss übrigens mit Stroebe, Lubarsch u. A. daran festhalten, dass auch durch Umwandlung von Kapillaren riesenzellenartige Bildungen vom Typus der Langhansschen Riesenzellen entstehen, zwar

weniger in Sarkomen und Geschwülsten überhaupt, als hauptsächlich bei der Tuberkulose.

3. Riesenzellen der Knochensarkome; die Kerne sind gleichmässig in der Zelle verteilt, ein schmaler Saum kernlosen Protoplasmas bleibt an der Peripherie (Myeloplaxentypus). Die zwei letztgenannten Typen haben gleichgrosse Kerne, die niemals untereinander zusammenhängen (Hansemann).

In bestimmten Sarkomformen nun erscheinen Riesenzellen in so reichlicher Anzahl, in so typischer Ausbildung und als so integrierender und charakteristischer Geschwulstbestandteil, dass ihre Anwesenheit grössere Bedeutung gewinnt, um so mehr, als es vor allem Gewächse des Skeletsystems sind, welche diesen charakteristischen Beisatz zeigen. Wir dürfen in der Anwesenheit von massenhaften Riesenzellen in den betreffenden Sarkomen der Knochen eine entfernte Anlehnung des Sarkomgewebes an die normale Zusammensetzung des Mutterbodens erkennen: das osteoplastische Gewebe erzeugt ja bekanntermassen in seinen physiologischen und entzündlichen Wachstumsäusserungen reichlich Riesenzellen; die Resorptionsvorgänge in den Knochen verlaufen unter Riesenzellenbeteiligung (Osteoklasten), auch das normale rote Knochenmark enthält Riesenzellen (Myeloplaxen). Kein Wunder also, wenn bei der sarkomatösen Wachstumsdegeneration der osteoplastischen Substanz das Element der Riesenzellen eine grössere Entfaltung erlebt. Die Riesenzellensarkome (tumeurs à myeloplaxes — Robin) dieser Art nehmen ihren Ausgang entweder vom Periost oder von der Marksubstanz — periphere, zentrale Riesenzellensarkome. Das Hauptgewebe ist gewöhnlich ein spindelzelliges, seltener ein rundzelliges Sarkomgewebe, oder es sind Rund- und Spindelzellen mit den Riesenzellen gemischt. In einigen Formen wird der Typus des Fibrosarkoms erreicht, indem die spindligen Geschwulstelemente zur Bildung von Fasergewebe schreiten. Seltener bildet das Sarkomgewebe unter Entwickelung homogener Zwischensubstanz, unter Umwandlung der Sarkomzellen zu zackigen Körperchen und unter Verkalkung der also entstehenden Bälkchen Knochengewebe. Je nach dem Grad der Ausreifung haben die Riesenzellensarkome auch klinisch verschiedene Bedeutung; im allgemeinen kann man jedoch sagen, dass ihnen überhaupt (bei vorwiegend exstruktiver Wachstums-

tendenz) eine ausgesprochene Malignität in den seltensten Fällen zukommt, wenigstens nicht in Bezug auf metastatische Verbreitung; Recidive sind allerdings nicht ausgeschlossen. Am unbedenklichsten sind freilich die riesenzellenhaltigen Fibrosarkome.

Die Riesenzellen selbst entsprechen in den in Rede stehenden Sarkomen in der Regel dem Typus der normalen Riesenzellen des osteoplastischen Gewebes (Myeloplaxentypus): es sind unregelmässig gestaltete, auch mit Fortsätzen, Ausläufern versehene, zart granulierte protoplasmatische Körper, welche die oft überaus zahlreichen, ovalen, gleichmässigen Kerne in unregelmässiger Verteilung, häufig in der Mitte des Zellleibs zusammengedrängt enthalten; das Protoplasma ist oft von zahlreichen Vakuolen durchsetzt (Ribbert). Ich glaube behaupten zu können, dass die Riesenzellensarkome des Knochenmarks zartere Formen von Riesenzellen produzieren, als die des Periost; in letzteren ist das Protoplasma fester, oft nicht körnig, sondern leicht streifig, jedenfalls schärfer begrenzt als in den Marksarkomen; viel langgestreckte, Ausläufer tragende Riesenzellen finden sich in den periostalen Riesenzellensarkomen.

Die periostalen Riesenzellensarkome der Kiefer werden auch Epuliden genannt; sie bilden hier knollige, pilzförmig aus den Alveolarfortsätzen hervorwuchernde, ziemlich derbe Geschwülste, welche zunächst von Schleimhaut überkleidet sind und diese erst später durch Wachstumsdruck an einzelnen Stellen zur Usur bringen, so dass oberflächliche Ulzerationen entstehen.

Vom Knochenmark gehen meist weichere, selten derbere Formen der Riesenzellensarkome aus, ausserdem aber noch andere interessante Varietäten des Sarkoms, über welche in den Kapiteln über Osteosarkome, Myelosarkome, Myelome etc. näheres zu finden ist.

Bezüglich der Herkunft der Riesenzellen in den Epuliden (und Riesenzellensarkomen überhaupt) war man lange der Meinung, dass diese Zellen nur von Knochenmarkzellen abstammen könnten; man hat daher auch die Epuliden wegen ihres Riesenzellengehaltes als myelogene Tumoren aufgefasst. Nélaton z. B. leitete die Riesenzellen seiner Epulides periosseuses von den perivaskulären Markzellen der an der Oberfläche des Knochens ausmündenden Haversschen Kanäle ab (nach v. Rindfleisch). Seit Virchow weiss man jedoch, dass auch

periostale Zellelemente Riesenzellen bilden, und ist über den periostalen Ursprung vieler Epuliden nicht im Zweifel. Die Meinungen über die Herkunft der Riesenzellen blieben aber gleichwohl geteilt: v. Maudach liess sie aus adventitiellen Spindelzellen der Kapillargefässe, Schwalbe aus dem Endothel der inneren Knochenoberfläche, Pommer aus dem Endothel der Lymphräume des Knochens und der Haversschen Kanäle hervorgehen; Lewschin sah von Blutgefässen ausgehende riesenzellenartige Gebilde (zit. nach Ritter). Ausführliche Untersuchungen über die Herkunft der Riesenzellen in der Epulis hat Ritter angestellt: er leitet sowohl das Spindelzellengewebe der Epuliden als deren Riesenzellen vom Endothel der Gefässe ab; die Riesenzellen der Epulis seien keine selbständigen Zellen, wie die ähnlichen Elemente des Knochenmarks, sondern es seien Gefässknospen; das Endothel der Gefässe (sogar gefüllter Kapillaren!) gehe in das Protoplasma der Riesenzellen direkt über; Ähnliches will Ritter bei den in sog. Howshipschen Lakunen gelegenen Riesenzellen festgestellt haben. Diese Untersuchungen bedürfen noch weiterer Bestätigung; wenn ich es auch für durchaus richtig halte und durch eigene Untersuchungen festgestellt habe, dass durch Umwandlung von Blut- und Lymphkapillaren riesenzellenartige Bildungen entstehen können (Lubimow, Kaufmann, Chiari, Rheinstein, Brodowski, Brosch, Lubarsch, Stroebe, Manasse u. A.), so scheint mir die Anwendung dieser Erfahrung auf die Riesenzellen der Epulis vorläufig noch nicht annehmbar. Ritter meint sogar, dass die Epulisriesenzellen durch direkte Umwandlung ihres Protoplasmas Knochen bilden, andererseits durch Entkalkung sich wieder in die frühere Form zurückverwandeln können; damit glaubt er eine Erklärung gefunden zu haben für Koellikers Ansicht, wonach die Osteoklasten in Osteoblasten sich umwandeln, ferner für die Meinung von Pommer und Wegner, dass die Osteoklasten zu spindligen, Fasergewebe produzierenden Zellen werden können, endlich für Pommers Beobachtung, welcher an einem und demselben Knochenbälkchen Osteoklasten mit Lakunen (also Resorptionsvorgänge) und Appositionsprozesse fand.

Für die myelogenen Riesenzellensarkome des Unter- und Oberkiefers (Nélatons Epulides intraosseuses), welche durch zentrales Wachstum die betreffenden Knochen aufblähen und schliesslich am Alveolarfortsatz durchbrechen, hat v. Rindfleisch einen interessanten Hinweis auf die Entstehung der Riesenzellen gegeben: Bei der Auflösung des Knochens durch die myelogene Sarkomgeschwulst wandelten sich die bei der Resorption frei werdenden Knochenkörperchen in Myeloplaxen um und würden dem Geschwulstgewebe, das sie von allen Seiten umwächst, einverleibt; die Verteilung der Riesenzellen in dem Sarkomgewebe entspreche der in Zwischenräumen alternierenden Stellung der Knochenzellen im Knochen.

b) Die höher entwickelten Sarkome.

Bei den bisher besprochenen Sarkomen kam es dem excessiven Wachstum lediglich auf eine ungeordnete Anhäufung unreifer Zellelemente an; die Charaktere des Mutterbodens, dem die Geschwulst

entwuchs, kamen in der Neubildung kaum mehr zum Ausdruck, jedenfalls entstanden Gewebe, die mit den Strukturen des Mutterbodens keinerlei Verwandtschaft mehr zeigten. In der nun anschliessend zu besprechenden Gruppe von Sarkomen treffen wir auf Wachstumsäusserungen von geringerem Degenerationsgrad, auf Geschwulstformen, deren Strukturen eine unverkennbare Beziehung zu den verschiedenen Gewebstypen der normalen Bindesubstanz bezw. zu den aus den verschiedenen Bindesubstanzgeweben hervorgehenden ausgereiften, typischen Geschwülsten aufweisen. Danach können wir in ähnlicher Weise, wie wir für jede Bindesubstanzform eine annähernd völlig gereifte autonome Neubildung unterschieden, in gleicher Weise für jede Bindesubstanzform eine ungereifte, atypische Sarkomgeschwulst aufstellen. Thoma spricht in dieser Hinsicht von zellulären Variationen der typischen Bindesubstanzgeschwülste. So unterscheiden wir:

1. Fibroma sarcomatosum (Fibrosarcoma) (Fig. 10).

Dem fibrillären Bindegewebe und dem aus diesem sich entwickelnden Fibroma gehört das Fibrosarcoma zur Seite. Gegen diese Art der Namengebung könnte geltend gemacht werden, dass Fibro-Sarcoma eigentlich eine Mischgeschwulst anzeigt, welche ein Fibromgewebe neben einem Sarkomgewebe aufweist. Besser wäre es daher vielleicht, Fibroma sarcomatosum zu sagen, um damit anzudeuten, dass man eine sarkomatöse Abart des Fibroms vor sich hat. Ein Gleiches gilt für alle folgenden Namen in der zu besprechenden Sarkomgruppe. Das Fibroma sarcomatosum ist das Bindeglied zwischen den Fibromen und den Sarkomen und stellt somit eine der Brücken dar, die von den atypischen Bindesubstanzgeschwülsten in die Gruppe der typischen hinüberführt. Daher sind die sog. Fibrosarkome den Fibromen ausserordentlich ähnlich. Sie stellen, wie diese, expansiv wachsende, kugelige, polypöse oder knollige Gewächse dar, die nicht selten durch eine Art bindegewebiger Kapsel gegen die Umgebung abgesetzt sind; die Konsistenz ist derb, die Farbe weisslich, die faszikuläre Struktur auf Durchschnitten schon von blosem Auge her deutlich. Mikroskopisch erscheinen in Zügen und zu Bündeln zusammengefasst (sog. Bündelsarkom) Spindelzellen, zwischen welchen sich An-

deutungen einer von den Geschwulstzellen durch periphere fibrilläre Abspaltung von Protoplasma gebildeten faserigen Interzellularsubstanz finden, was man mit geeigneten Färbemethoden deutlich darstellen kann. Bisweilen zeigen die Spindelzellen selbst ein fibrilläres Protoplasma. Ziegler bemerkt, dass gelegentlich Zellgebilde vorkommen, bei welchen ein Protoplasma fast völlig fehlt und die Fasern aus den Polen des länglichen Kernes zu kommen scheinen (sog. Kernfasern). Das so beschaffene Sarkomgewebe ist in der Regel mässig gefässreich, häufig lymphangiektatisch. Nach Ribbert können auch Fibrosarkome ausserordentlich reich an Gefässen sein, so dass das eigentliche Sarkomgewebe dahinter zurücktritt; das sind dann telangiektatische, kavernöse Formen. Von den zellreichen Fibromen ist das Fibrosarkom nicht leicht zu scheiden. Vor allem muss man bei der Beurteilung, ob das eine oder das andere vorliegt, den Mutterboden berücksichtigen, auf dem die Geschwulst entstand; ist das Bindegewebe des Mutterbodens schon normalerweise durch grossen Zellreichtum ausgezeichnet (z. B. Ovarium), so sind es auch die hier wachsenden Fibrome (Lubarsch). Im übrigen sind freilich die Fibrosarkome durch noch weit stärkeren Zellreichtum ausgezeichnet als die zellreichsten Fibrome. Ferner ist für das Fibrosarkom die relativ unregelmässige individualistische Ausbildung der einzelnen Zellelemente wichtig: die Spindeln sind gross und klein, schmal und breit, kurz und lang und dementsprechend erscheinen die Kerne verschieden gross, heller oder dunkler granuliert, oval oder lang gestreckt oder ganz schmal, spindelförmig. Das wechselt also in den einzelnen Bezirken der Geschwulst innerhalb gewisser Grenzen. In solchen Unregelmässigkeiten darf man einen höheren Grad der Wachstumsdegeneration erkennen, als er im Fibrom zum Ausdruck kommt, in welch letzterem die einzelnen Elemente sehr gleichmässig ausgebildet sind. Ribbert giebt als wichtig an, dass in den Fibrosarkomen die Zellen „gross, selbständig und gut abgrenzbar“ bleiben; mit Aufgabe des protoplasmatischen Charakters und unter Herstellung einer innigeren Verbindung der Zellen mit der Interzellularsubstanz gehe das Fibrosarkom in das Fibrom über. Die Fibrosarkome zeichnen sich von den Fibromen auch durch ihr klinisches Verhalten aus, indem sie nicht selten zu Recidiven neigen.

Das Fibroma sarcomatosum entwickelt sich aus dem kutanen, subkutanen und periostalen Bindegewebe, ferner von Faszien, Bändern, Sehnen. Die periostalen Fibrosarkome enthalten gewöhnlich reichlich Riesenzellen (s. Riesenzellensarkom). Dass manche faszikuläre Endotheliome als Fibrosarkome aufgefasst worden sind, wurde bereits erwähnt.

2. Myxoma sarcomatosum (Fig. 92 u. 93).

Eine sarkomatöse Geschwulst, welche auf der Höhe ihrer Entwickelung ein Schleimgewebe hervorbringt, wird Myxoma sarcomatosum oder Myxosarkom genannt. Da viele Sarkome im Verlauf ihrer Entwickelung an einzelnen Stellen durch ödematöse Aufquellungen und teilweisen Zerfall eine Art schleimiger Erweichung eingehen können, muss zwischen solchen secundären schleimigen Umwandlungen eines beliebigen Sarkoms und den eigentlichen Myxosarkomen streng unterschieden werden. Bei den ersteren treten in einer schleimhaltigen Grundmasse die beliebig gestalteten Geschwulstzellen hervor, an welchen die verschiedensten Vorgänge der regressiven Metamorphose zu beobachten sind. Bei den letzteren ist das Auftreten von Schleimgewebe mit der Sarkombildung als solcher enger verbunden; es erweist sich dabei als eine besondere Eigenschaft des Sarkomgewebes, dass es sich auf einer gewissen Höhe der Entwickelung in wirkliches Schleimgewebe verwandelt; daher ist in den Myxosarkomen gewöhnlich die ganze Geschwulst aus einem äusserst zellreichen, durch charakteristische Sternzellen ausgezeichneten Schleimgewebe zusammengesetzt und nur in den jüngeren Proliferationsgebieten der Neubildung trifft man Nester aus dichtgedrängten grösseren Rundzellen, welche noch der weiteren Überführung in Schleimgewebe harren. Solche sarkomatöse Zellnester in den Myxosarkomen zeigen nach meiner Erfahrung bei ihrer Entwickelung eine besondere Beziehung zur nächsten Umgebung kleiner Venen. Die Myxosarkome bilden grauweissliche oder graurötliche, gallertige, transparente Tumoren. Mikroskopisch zeigen sie eine mucinhaltige fadenziehende Grundsubstanz, innerhalb welcher verästelte Zellen und einfache Rundzellen in grosser Reichlichkeit und zumeist ohne jede besondere

Ordnung verteilt erscheinen (Stern- und Netzzellensarkom); in der Grundsubstanz findet man auch reichlich Fäserchen, welche teils wirkliche fibrilläre Substanz darstellen, teils die Ausläufer der Zellen repräsentieren. Von den typischen Myxomen unterscheidet sich demnach das Myxosarkom hauptsächlich durch den starken Zellreichtum des produzierten Schleimgewebes.

Klinisch sind die Myxosarkome rasch wachsende, auch metastasierende, infolge reichlichen Gefässgehaltes zu Blutungen neigende Geschwülste, die sich mit Vorliebe von lockeren Bindegewebslagern entwickeln (subperitoneales, retroperitoneales, subkutanes, intermuskuläres Bindegewebe, Nervenscheiden, Hüllen des Zentralnervensystems, Knochenmark). Thoma behauptet, dass auch aus Lipomen sarkomatöse Myxome hervorgehen könnten, indem das Lipom sich in ein Myxom verwandele, worauf letzteres in die zelluläre Variation übergehe; ich besitze darüber keine eigene Erfahrung.

3. Lipoma sarcomatosum.

Unter Lipoma sarcomatosum oder Liposarkom versteht man (nach v. Rindfleisch) eine Sarkomgeschwulst mit runden Zellen, in welcher die Sarkomelemente die Neigung haben, sich mit Fett zu infiltrieren. Die Fettinfiltration ist dabei sehr unregelmässig und führt jedenfalls niemals zur Ausbildung typischer Fettzellen; an vielen Zellen bleibt die Fettinfiltration überhaupt aus, an anderen finden sich nur spärliche und feinste Fetttröpfchen im Protoplasma der Rundzellen, an wieder anderen treten grössere Fettkugeln, oft in der Mehrzahl, in einer Zelle auf, welche den Kern zur Seite drängen und abplatten. Die Grösse der einzelnen fettinfiltrierten Sarkomelemente ist dabei sehr wechselnd. Charakteristisch ist, dass die fettigen Sarkomzellen nicht zu höheren Verbänden, Fettträubchen, zusammengefügt sind (v. Rindfleisch). Vom subkutanen und intermuskulären Fettgewebe gehen solche Liposarkome aus. Man darf Liposarkome nicht beliebige Sarkome nennen, welche ihren Gehalt an Fettgewebe dem Umstand verdanken, dass sie in Fettgewebe oder in einem Lipom wachsen. Auch muss man sich hüten, die fettige

Degeneration, die in allen möglichen Sarkomen vorkommt, mit der eben beschriebenen Fettinfiltration zu verwechseln.

Dass es charakteristische fetthaltige (angiosarkomartige) Endotheliome (in Nieren und Knochen) gibt, wurde früher erwähnt. Später wird noch gewisser, durch starke Fettinfiltration ausgezeichneter sarkomatöser Geschwülste zu gedenken sein, welche von der Nebenniere oder von (z. B. in die Niere) versprengten Nebennierenkeimen ihren Ausgang nehmen.

4. Chondroma sarcomatosum (Fig. 95 u. 96).

Als Chondroma sarcomatosum, Chondrosarkom, bezeichnet man eine rasch wachsende, gewöhnlich vom Skelet ausgehende Geschwulst, welche ausser massenhaften Zellen eine Knorpelsubstanz von atypischem Bau produziert. Schon mit blossem Auge sind an diesen, zum Zerfall neigenden, oft sehr umfangreichen Gewächsen neben der weicheren eigentlichen Sarkommasse Einsprengungen von opackweisslichem, hyalinem, knorpligem Material zu erkennen. Freilich ist die Masse des erkennbaren Knorpelgewebes sehr wechselnd. Die mikroskopische Untersuchung lässt in der Geschwulst rundliche, spindlige oder polymorphe Zellen von häufig epitheloider Ausbildung erkennen; von solchen Elementen finden sich da und dort stärkere Anhäufungen, welche reichliche Blutgefässe (Kapillaren) führen. Daneben erscheinen an Ausdehnung wechselnde Ablagerungen hyaliner (knorpeliger) Grundsubstanz, innerhalb welcher Knorpelzellen der verschiedensten Form, meist ohne Kapseln, verteilt sind. In den rundlichen, ovalen, spindligen oder ausgezackten (siehe Osteoidsarkom) Knorpelhöhlen liegt entweder eine einzelne Zelle oder eine Mehrzahl von Zellen zusammen; sind Gruppen von Zellen in den entsprechend weiten Höhlen vorhanden, so sind sie entweder ohne jede besondere Anordnung zusammengelagert, oder zu kleinen Säulchen aufeinandergetürmt. Man hat bei der Betrachtung dieser Bilder unmittelbar den Eindruck, es seien durch fortgesetzte Teilung einer Knorpelzelle die grösseren Zellhaufen innerhalb der Knorpelsubstanz entstanden (Fig. 95a); die Knorpelhöhlen werden bei der fortgesetzten rapiden Vermehrung der Knorpelzellen unregelmässig erweitert (wobei gewiss auch eine Auflösung der Grundsubstanz seitens der proliferierenden Sarkomknorpelzellen stattfindet), benachbarte Höhlen fliessen zusammen und mit zuneh-

mender Proliferation wird von den zusammenfliessenden, mit Sarkomzellen gefüllten Räumen aus das Knorpelbälkchen mehr und mehr zerklüftet und aufgelöst. Dazu kommt noch, dass von benachbarten Anhäufungen rein zelligen Sarkomgewebes her Kapillaren in die Knorpelsubstanz einwachsen und den hier gewucherten Zellen zu Hilfe kommen. So entstehen Bilder, welche an die Vorgänge der endochondralen Knochenbildung erinnern, wobei ja ebenfalls der Knorpel unter Auftreten von Markräumen vaskularisiert und teilweise zur Einschmelzung gebracht wird; bei unserer Geschwulst entstehen schliesslich ebenfalls markraumartige Höhlen innerhalb der Knorpelsubstanz, die mit einem blutgefässreichen Sarkomgewebe erfüllt sind. In anderen Fällen kommt es überhaupt nicht zur Ausbildung von richtigem Knorpelgewebe: die üppig wuchernden Sarkomzellen erzeugen nur da und dort wechselnde Quantitäten einer homogenen, chondroiden Interzellularsubstanz, die aber ebenfalls unter der kolossalen Zellproliferation alsbald wieder eine teilweise Zerklüftung und Auflösung erfährt.

Hansemann fand Geschwülste, die an vielen Stellen typischen Knorpel, an anderen ein typisches (spindelzelliges) Sarkomgewebe erzeugten; solche Tumoren würden den Namen Chondro-Sarkom mit Fug und Recht verdienen. Ferner sah dieser Autor auch ganz reine, einfache Spindelzellensarkome aus dem Knorpel hervorgehen; sie enthielten Riesenzellen vom Typus der Parenchymriesenzellen (weitgehendste „Anaplasie" des Knorpelgewebes).

Es ist nichts Ungewöhnliches, dass sich Chondrosarkome in schon bestehenden Chondromen entwickeln; das geschieht nicht in der Weise, dass das typische Chondromgewebe eine generelle Umwandlung in Sarkom erfährt, sondern wahrscheinlich entsteht das Sarkom selbständig in der Chondromgeschwulst und durchwächst und substituiert dann die letztere. Häufig stellen sich in den Chondrosarkomen unregelmässige Verkalkungsvorgänge ein, welche die Grundsubstanz betreffen und hier oft in netzförmiger Anordnung die Knorpelzellen ringförmig umgehen (Fig. 95. 96). Typische Knochenbildung kommt im Parenchym der Chondrosarkome nicht vor; wohl aber können Chondrosarkome, welche den Knochen durchwachsen, Bälkchen von typischem Knochengewebe bezw. von entkalktem Knochen enthalten; diese gehören aber dem Stroma, nicht dem Parenchym der Geschwulst an (Fig. 96a). Infolge von Ernährungsstörung kommen häufig Erweichungen vor (Fig. 96),

welche zur Bildung unregelmässiger, konfluierender Zerfallshöhlen führen (Chondrosarcoma cysticum). Metastasen der Chondrosarkome sind vielfach beobachtet; in den metastatischen Geschwülsten tritt oft die Bildung von Knorpelgrundsubstanz noch weiter zurück, während das eigentliche Sarkomgewebe die Ueberhand gewinnt; die Metastasen können dann den Charakter einfacher Rund- oder Spindelzellensarkome haben.

5. Osteoma sarcomatosum. Osteosarkome (Fig. 99. 100. 101).

Sarkome, welche dem Typus der Rund-, Spindel- oder Riesenzellensarkome angehören können, bei welchen aber zugleich als eine wesentliche Eigenschaft des Geschwulstgewebes die Bildung einer Art von Knochengewebe hervortritt, werden Osteosarkome, besser Osteoma sarcomatosum genannt. Kaum jemals produziert eine solche sarkomatöse Geschwulst echten, lamellösen, mit typischen, verästelten Knochenkörperchen versehenen, physiologisch gebauten Knochen, sondern es entsteht eine unregelmässig und mangelhaft verkalkte, knochenähnliche Substanz („rudimentäre" Knochenbildung Hansemann).

Diese Substanz ist als verkalkte Interzellularsubstanz aufzufassen und man muss von ihr jenen Beisatz an Knochengewebe unterscheiden, welcher in Osteosarkomen als knöchernes Stroma der Geschwulst vorhanden ist; letzteres wird dargestellt von den Resten des ursprünglichen, von der Sarkomgeschwulst durchwachsenen und zerstörten Knochens oder von neugebildetem Knochengewebe, das seine Entstehung einer reaktiven entzündlichen Proliferation des vom Sarkom befallenen Knochens verdankt (s. später). Das zur Sarkomgeschwulst selbst, zum Geschwulstparenchym also, hinzugehörige knochenähnliche Gewebe stellt eine homogene, seltener leicht streifige Substanz dar, die sich, wie gesagt, unregelmässig und meist unvollkommen (s. u. Osteoidsarkom) mit Kalksalzen imprägniert; entweder ist diese Substanz in so spärlicher Menge zur Ablagerung gekommen, dass sie selbst gar keine zelligen Elemente einschliesst und so im wahren Sinne des Wortes eine Zwischensubstanz zwischen den Sarkomzellen darstellt, oder man findet umfangreichere Massen der verkalkten Materie und

innerhalb derselben vielgestaltige kleine Hohlräume, welche Zellen beherbergen. Diese Zellen haben entsprechend der Form der Höhlen, in welchen sie gelegen sind, bald langgestreckte spindlige, bald mehr rundliche oder polygonale Gestalt, bald sind es unregelmässig zackige Gebilde, die freilich sehr an die „Knochenkörperchen" erinnern. Zwischen den Ablagerungsstätten der verkalkten Substanz trifft man auf Anhäufungen zelligen Sarkomgewebes, das sich aus rundlichen, spindligen oder sonstwie gestalteten Zellelementen zusammensetzt, oft auch Riesenzellen enthält und sehr gefässreich ist; man könnte diese sarkomatösen Massen zwischen dem Gerüst der verkalkten Bälkchen als ein sarkomatöses Markgewebe auffassen. Die knochenartige Substanz zeigt in ihrer besonderen Ausbildung wie in der Art und Weise ihrer Ablagerung grosse Verschiedenheiten. Häufig ist sie in der Form zierlicher Bälkchen oder riffiger Plättchen entwickelt, die zu einem fein spongiösen Gerüste zusammengefügt sind (Fig. 99); letzteres kann man sich durch Maceration der Geschwulst deutlich machen. In einer Reihe von Osteosarkomen tritt eine besondere Regelmässigkeit in der Anordnung der Bälkchen im Gerüste nicht hervor — das sind denn auch gewöhnlich weiche, bösartigere Formen des Knochensarkoms, bei welchen die Ausbildung von knochenartiger Substanz gegenüber den sarkomatösen zelligen Wucherungsvorgängen in den Hintergrund tritt. Bei anderen Formen der Osteosarkome (periostalen Ursprungs) ist die Geschwulstmasse von sehr charakteristisch strahligem Bau; die Knochenbälkchen durchsetzen das Geschwulstgewebe in gleichmässigen parallelen Zügen, die entweder alle senkrecht auf die Oberfläche des vom Sarkom befallenen Knochens gerichtet sind (wie z. B. bei periostalen Sarkomen der langen Röhrenknochen) oder von der Anheftungsstelle der Geschwulst auf dem Knochen (der Basis) radiär in die Geschwulst ausstrahlen (wie z. B. bei periostalen Sarkomen der Gesichtsknochen). Gerade bei diesen Knochensarkomen ist es aber schwer zu entscheiden, was von dem in der Geschwulst vorhandenen Knochengewebe zum Parenchym gehört und was (entzündlich neugebildetes, osteophytisches) knöchernes Stroma ist (s. u.).

Nach v. Rindfleisch ist der Grund für den besonderen strahligen Bau dieser periostalen (relativ gutartigen) Knochensarkome in einer „papillösen

Gliederung" der Geschwulstmasse zu suchen; die Papillen sind lang, dünn, spitz verästelt und aus Keimgewebe mit wenig Interzellularsubstanz zusammengesetzt; die Interzellularsubstanz verfällt der Verkalkung, wobei die Verkalkungsprozesse sich mit Vorliebe in der Umgebung der Blutgefässe vollziehen (Ähnlichkeit mit Osteophyten). Zwischen den Papillen fand v. Rindfleisch Bindegewebssepta; Papillen und Septa kehrten sich glatte Flächen zu, zwischen welchen injizierbare Lymphräume nachweisbar waren.

Bezüglich des Ausgangspunktes der Osteosarkome hat man von jeher zwischen periostalen (peripheren) und myelogenen (zentralen) Formen unterschieden.

Die periostalen Sarkome der Knochen gehen von der Innenfläche des Periosts (Cambiumschicht) aus, so dass sie in weniger vorgeschrittenen Fällen noch von den Aussenschichten des Periosts (Faserschicht) umhüllt sind; schliesslich wird diese Art Kapsel der Geschwulst jedoch durchbrochen. Sie bilden tuberöse, dem Knochen aufsitzende, oder unregelmässig knollige, den Knochen umfassende Tumoren von wechselnder Konsistenz und von weisslicher oder, wegen bedeutenden Gefässreichtums, schwach rötlicher Farbe. Die Zellen dieser Sarkome sind meist spindelig, seltener rund, oder es finden sich beide Formen; Riesenzellen sind selten. Die Ossifikation ist ebenfalls in ihrer quantitativen Ausdehnung wechselnd, neben verkalkten Massen findet sich auch noch viel Knochenknorpel (Osteoidgewebe); sie erzeugt, wie erwähnt, ein fein spongiöses, unregelmässiges oder strahlig angeordnetes Gerüst. Die gutartigeren, ausgiebig ossifizierenden Formen bringen an dem darunter gelegenen Knochen oberflächliche Usuren und osteophytische (entzündliche) Wucherungen hervor. Die weicheren Formen, welche sich durch rascheres Wachstum auszeichnen und frühzeitig Metastasen setzen, dringen auch, besonders an den Epiphysen, in die Substantia compacta und das Mark (der langen Röhrenknochen) ein. In vorgeschrittenen Fällen kann es dann schwer werden zu entscheiden, ob ein beobachtetes Sarkom periostalen oder zentralen Ursprungs ist.

Von der Faserschicht des Periosts gehen nach v. Rindfleisch faszikulär gebaute kleinzellige Spindelzellensarkome aus, welche Riesenzellen enthalten; sie sitzen an den Enden der langen Röhrenknochen der Extremitäten, umwachsen den Knochen und

dringen nur wenig in dessen Rinde ein, greifen dagegen auf die Umgebung des Knochens (Muskeln, Bänder etc.) über.

Ich habe vom Periost kleinzellige Spindelzellensarkome ausgehen sehen, in welchen die Anordnung der Faszikel ausserordentlich an die Lamellensysteme der Substantia compacta des normalen Knochens erinnerten. Zwischen den Spindelzellen fand sich viel, allerdings nicht verkalkte, homogene Grundsubstanz (Fig. 97).

Die meisten vom Knochenmark ausgehenden Sarkome sind markig weich, sehr gefässreich, telangiektatisch, oft hämorrhagisch. An die Hämorrhagieen schliessen sich oft Erweichungen an; schliesslich bilden sich gelegentlich sehr umfangreiche Cysten, die mit Blut und Coagulis, sowie zerfallenem Sarkomgewebe erfüllt sind. Der starke Gefässreichtum der myelogenen Knochensarkome bringt es mit sich, dass diese Tumoren hie und da Pulsationen, blasende Geräusche u. dgl. zeigen und so Aneurysmen vortäuschen. An der Grenze zwischen Diaphyse und Epiphyse entwickeln sich die myelogenen Sarkome mit Vorliebe; bei ihrem Wachstum kann es zur Epiphysenablösung bezw. zur Lösung des Gelenkknorpels kommen, welcher dem Eindringen der Geschwulst gewöhnlich widersteht; die abgetrennten Stücke des Epiphysenknorpels findet man dann frei in der Gelenkhöhle vor. Virchow sagt, dass die myelogenen Sarkome sich sehr selten in der eigentlichen Markhöhle entwickeln. Auch von dem Mark der Kiefer gehen weiche Sarkome aus (Epulides intraosseuses).

In einem seltenen Falle aus meiner Beobachtung (von Dr. v. Heinleth operiert) fand sich in den Epiphysen des Femur und der Tibia je eine grosse mit Blutkoagulis erfüllte Höhle; die Wandungen der Höhle waren zerklüftet und von Sarkomgewebe gebildet, welches aus polymorphen Zellen und Riesenzellen sich zusammensetzte und in papillären Exkrescenzen von der Wand auswuchs (sarkomatöse Knochencysten).

Die myelogenen Sarkome sind entweder Rundzellensarkome, Spindelzellensarkome oder (grosszellige) Sarkome mit verschieden gestalteten Zellelementen, z. T. von alveolärem Bau (s. früher); sie enthalten fast durchweg Riesenzellen. Ich fand meist gemischtzellige Sarkome. Selten trifft man vom Mark ausgehende reine kleinzellige Spindelzellensarkome (Helwing), Fibrosarkome oder gar einfache, typische Fibrome (v. Rindfleisch). Bildung von Knochensubstanz ist in den myelogenen Sarkomen der Knochen

in der Regel zurücktretend, die Zellwucherung überwiegt gewöhnlich.

Dass übrigens auch periostale Sarkome in sehr seltenen Fällen nach Art der weichen, myelogenen Knochensarkome gebaut sein können, ja knochenmarkartiges Gewebe produzieren können, beweist ein von Hansemann erwähnter Fall, der ein periostales, der Ossifikation völlig entbehrendes Spindelzellensarkom beobachtete, welches markzellenartige Haufen enthielt.

Dieser Beobachtung kann ich einen eigenen Fall anreihen, in welchem ein periostales, teilweise verkalkendes Osteoidsarkom (s. d. später) ausser Markzellenhaufen sogar hämatoblastische Elemente enthielt. Die betreffende Geschwulst, die ihre Entstehung vielleicht einer Aberration von Markgewebe verdankte, sass dem Stirnbein auf, an dessen Oberfläche sie geringe Usuren zu stande gebracht hatte; sie war kugelig, wohl abgegrenzt, auf Durchschnitten weich, vielfach durchscheinend, wie gallertig und von zierlichen rauhen Bälkchen durchsetzt; die Farbe wechselte auf der Schnittfläche und war bald graurötlich, oder graugelb oder auch dunkelrot (hämorrhagisch). Mikroskopisch trat das eigentliche Geschwulstgewebe in umschriebenen Knoten auf, welche von Bindegewebe umschlossen und teilweise auch durchzogen waren. Das eigentliche Geschwulstparenchym bestand teils aus einer mangelhaft verkalkten osteoiden Substanz, teils aus sehr zellreichen sarkomartigen Herden, teils aus einem Gewebe, welches an Schleimgewebe erinnerte, jedoch grosse Ähnlichkeit mit jungem Knochenmarkgewebe hatte. Die osteoiden Partien waren nach dem Typus des Osteoidsarkoms (s. d. später) gebaut; unter mächtiger Vermehrung der zelligen Anteile der osteoiden Substanz, unter starker Ausweitung und Erfüllung der Höhlen der Grundsubstanz mit gewucherten Zellen, trat letztere mehr und mehr in den Hintergrund und wurde aufgelöst, so dass die schon erwähnten zellreichen sarkomatösen Herde entstanden. Diese setzten sich zusammen aus polymorphen, äusserst unregelmässig ausgebildeten Zellen, zwischen welchen nur Bruchstücke der homogenen Zwischensubstanz oder nur eine leicht fibrilläre oder auch körnige Interzellularsubstanz nachzuweisen war. Sehr bemerkenswert war in diesen zellreichen Bezirken das reichliche Hervortreten von Zellen vom Charakter der kernhaltigen roten Blutkörperchen. Es traten hier nämlich, zumeist in kleinen Gruppen zusammenliegend, rundliche, ovale, polygonale, vielfach gegenseitig abgeplattete Zellen auf mit völlig glattem, gelblichem Protoplasma und meist rundlichen, gut tingierten, zart granulierten Kernen. Die Zellen hatten die verschiedenste Grösse, teils glichen sie den Normoblasten, oder waren noch kleiner als diese, teils den Megaloblasten; auch zweikernige Formen kamen vor. Bemerkenswert war das gruppenförmige, insuläre Auftreten der hämatoblastenartigen Zellen. Neben den kernhaltigen Gebilden fanden sich in diesen Inseln auch kernlose, zum Teil sehr unregelmässig gestaltete und verschieden grosse, hämoglobinhaltige Protoplasmakörper. Im Bereich der an Schleimgewebe erinnernden Partien des Geschwulstgewebes fand man ein feinfaseriges, zu einem zierlichen Netz angeordnetes Stützgewebe, das in seinen Maschen teils unregelmässig zerstreut oder lose zusammengeworfen allerlei rundzellige Elemente enthielt, teils charakteristische umschriebene Anhäufungen von Zellen aufwies. Letztere traf man gewöhnlich um erweiterte, teilweise

thrombosierte kleine Venen, bezw. Kapillaren an; sie setzten sich im Stadium ihrer vollen Entwickelung zusammen aus kleinen, einkernigen, lymphocytenartigen Zellen, und aus ziemlich regelmässigen, ebenso grossen und grösseren hämatoblastenartigen, einkernigen (sehr selten mehrkernigen) Elementen. Ob hier die hämatoblastischen Zellen aus den lymphocytenartigen hervorgingen oder nicht, diese Frage konnte nicht entschieden werden. Dagegen schien sich ein anderer Entwickelungsmodus für die hämatoblastischen Zellen und für die eben beschriebenen Herde überhaupt recht deutlich in folgenden Bildern zu offenbaren: hier bemerkte man innerhalb der an Schleimgewebe erinnernden Bezirke kleine rundliche Hohlräume, deren Lumina scheinbar leer, oder mit einer wahrscheinlich thrombotischen Masse gefüllt waren, deren innerer Wandbelag aber durch eine bald mehr bald weniger regelmässige Schichte von Zellen dargestellt wurde. Bei starker Vergrösserung erschienen die Hohlräume innen besetzt von kubischen oder niedrig cylindrischen, hämoglobinhaltigen Zellen, welche in einer einzigen regelmässigen Schicht angeordnet waren, oder es fanden sich an der inneren Wand solche hämatoblastische Elemente in unregelmässiger Gestalt und Anordnung mehrschichtig übereinander getürmt, während das übrige Lumen mit einer körnigen oder homogenen Masse gefüllt erschien. Ubergangsbilder zeigten dann eine allmählige Ausfüllung des ganzen Hohlraumes mit rundlichen, teils hämoglobinhaltigen, teils lymphocytenartigen Zellen. Mit Zunahme dieser Elemente verwischten sich die Konturen der Hohlräume und es entstanden an ihrer Stelle rundzellige Massen, die schliesslich jene umschriebenen Zellanhäufungen bildeten, welche weiter oben schon beschrieben wurden, und welche in dem retikulären, knochenmarkartigen Gewebe so reichlich waren. Man hatte also demnach durchaus den Eindruck, als ob diese, Hämatoblasten und Lymphocyten enthaltenden Herde aus einer Wucherung des Endothels kleiner Venen hervorgingen, zumal eine Endothellage unterhalb der kubischen und cylindrischen, hämoglobinhaltigen Belegzellen der betreffenden Venen fehlte. Danach stelle ich mir die Geschwulstbildung in der Weise vor, dass sie einerseits zur Entwickelung von knöcherner oder wenigstens osteoider Substanz fortschritt, andererseits aber Marksubstanz produzierte, und zwar eine Marksubstanz, welche bis zu einem solchen Grad der Reife gedieh, dass sie kernhaltige rote Blutkörperchen, oder (sagen wir) wenigstens Analoga von solchen, erzeugte. Aus dem quantitativ und qualitativ verschiedenen Ineinandergreifen und sich gegenseitig Kombinieren dieser beiden Richtungen, in welchen der Geschwulstprozess sich bewegte, waren die verschiedenen histologischen Bilder erklärlich, welche das interessante Neoplasma lieferte. Das osteoplastische Gewebe, von welchem die Geschwulst ausging, produzierte einerseits sehr zellenreiche, stellenweise sarkomatöse, osteoide Substanz, andererseits ein gefässhaltiges, hämatoblastisches, sarkomatöses Markgewebe, welch letzteres die erstere in der verschiedenartigsten Weise durchsetzte, durchwuchs und zur Auflösung brachte.

Die zentralen Sarkome der Knochen treiben infolge vorwiegend expansiven Wachstums die Rinde der betreffenden Knochen auf; diese wird bei zunehmender Vergrösserung der Geschwulst immer dünner, so dass sie gelegentlich der Palpation da und dort einknickt (sog. Per-

gamentknittern); schliesslich wird die aufgeblähte Knochenrinde, die sich zu einer förmlichen knöchernen Schale um die Geschwulst entfaltet, von der letzteren durchbrochen. Die Entwickelung einer solchen Knochenschale geschieht nicht auf Grund einer Dehnung oder Verschiebung der Knochensubstanz (Volkmann), sondern durch fortgesetzte Apposition von Knochenmasse von aussen her (Periost), während von innen seitens der wachsenden Geschwulst Entkalkung und Resorption von Knochen erfolgt (v. Rindfleisch).

Da die Apposition mit den resorptiven Vorgängen nicht gleichen Schritt hält, letztere vielmehr die erstere überholen, kommt es zur successiven Verdünnung und schliesslich zum Durchbruch der Knochenschale. Die Resorptionsvorgänge verlaufen unter Entkalkung (Gitterfiguren) und lacunärer Resorption mit Riesenzellenbeteiligung (Osteoklasten), ferner unter der Entwickelung sog. durchbohrender Kanäle und Vaskularisation der Knochensubstanz (s. u. Wachstum der Osteosarkome); v. Rindfleisch sah die inneren, der Geschwulst zugekehrten Knochenbälkchen mit Riesenzellen, die in Howshipschen Lacunen lagen, besetzt, während die nämlichen Bälkchen auf ihren periostalen Flächen von schönen Osteoblastensäumen eingenommen waren und man hier alle Stadien der Knochenneubildung beobachten konnte (Fig. 100). Die typischen Knochenschalen um myelogene Sarkome findet man vorzugsweise an den langen Röhrenknochen, seltener an kurzen oder platten Knochen.

Eine besondere, sehr häufige Varietät des Knochensarkoms, welche zwischen dem Osteo- und Chondrosarkom in der Mitte steht, ist das Osteoidsarkom (Fig. 101). Von dieser Geschwulst war schon bei Besprechung der typischen Bindesubstanzgeschwülste die Rede. Es bringt das Osteoidsarkom ausser zelligem Sarkomgewebe Bälkchen aus einer dichten, homogenen, knorpeligen Substanz hervor, welcher die Verkalkung fehlt, während die in der Substanz vorhandenen Höhlen und die darin gelegenen Zellen mehr die unregelmässig zackige Form der sog. Knochenkörperchen aufweisen. Auch hier zerklüftet sich die osteoide Substanz (ähnlich wie in den Chondrosarkomen) unter zunehmender Wucherung der Zellen mehr und mehr, während andererseits eine ausgiebige Vaskularisation der osteoiden Massen und auch damit Auflösung derselben (auch mit Beteiligung von Riesenzellen) erfolgt.

Kommt es in den Osteoidsarkomen zur teilweisen Verkalkung der osteoiden Bälkchen, dann nähert sich das bis dahin den Chondrosarkomen näher verwandte Gewächs, mehr und mehr der Gruppe der eigentlichen Osteosarkome. Es sind die meisten, schlechthin als Osteosarkome bezeichneten Geschwülste solche teilweise verkalkte Osteoidsarkome. Sarkome mit knöchernen und knorpeligen Produkten nennt man Osteochondrosarkome; das sind eben gewöhnlich partiell verkalkende Osteoidsarkome.

Bezüglich des Wachstums der Osteosarkome ist besonders das Studium ihres Eindringens in den normalen Knochen interessant. Dabei wird der Knochen unter Auftreten typischer „Gitterfiguren" (s. u.) entkalkt, und durch lacunäre Resorption in seinen organischen Bestandteilen (s. u.) aufgelöst, wobei sich Howshipsche Lacunen mit Riesenzellen bilden (Fig. 98); andererseits entwickelt sich eine Vaskularisation des Knochens unter Auftreten von Blutkanälen (sog. Volkmannsche Kanäle), welche erst als solide, dann als hohle Sprossen des Gefässapparates (Pommer) die Knochensubstanz quer perforieren. Durchbohrende Kanäle können nach Apolant auch durch Tumorzellen ohne Gefässbeteiligung gebildet werden. Die Sarkomzellen dringen in die eröffneten Knochenhöhlen ein, erfüllen dieselben und erweitern sie mehr und mehr durch Resorption. Apolant sah an den Knochenhöhlen auch Erweiterung der Ausläufer, teilweisen Schwund der letzteren, ferner Konfluenz benachbarter Höhlen; ob durch solche Konfluenz „durchbohrende Kanäle" entstehen, ist ihm zweifelhaft. v. Rindfleisch berichtet von Teilung und Wucherung der Knochenkörperchen, ist aber geneigt, diese Erscheinungen als Folge einer vom wachsenden Sarkom ausgeübten (entzündlichen) Gewebsreizung aufzufassen, und nicht im Sinne einer Umwandlung der Knochenkörperchen in Sarkomzellen. Das ist auch meine Auffassung. Ackermann zeigte, wie bei periostalen Sarkomen die Sarkomzellen den kompakten Knochen vom Periost aus entlang der Gefässkanäle durchwachsen, und nach Erfüllung der Gefässkanäle in die Markräume eindringen. Besonders an platten Knochen kann man dann beobachten, wie das Sarkom (nach völliger Durchwachsung des Knochens) auf der gegenüberliegenden Knochenoberfläche angelangt, wieder pilzförmig überwuchernd sich mächtig ausbreitet,

während der durchwachsene Knochen selbst in seiner Form noch relativ gut erhalten ist. Die normalen Knochenkörperchen beteiligen sich also bei all diesen Vorgängen nicht am Geschwulstprozess.

Mit dem Studium der v. Recklinghausenschen „Gitterfiguren", welche bei der Resorption des Knochengewebes eine grosse Rolle spielen, hat sich Apolant beschäftigt. Gitter entstehen ohne Zusammenhang mit präformierten Höhlen bei der Auflösung des Knochens durch Spaltung der Knochensubstanz zwischen den primitiven Elementen derselben, den Fibrillen (v. Ebner, v. Recklinghausen); die Gitter sind also Interfibrillärspalten (Apolant). Apolant fand bei der Resorption des Knochens bei bösartigen Knochentumoren reichlich Gitterbildung in der Wand grösserer (Volkmannscher) Kanäle; die Gitterbildung ging von der Oberfläche der Spongiosabälkchen nach der Tiefe vor. Mit der Gitterbildung schwanden die Knochenkanälchen und -körperchen, das anorganische Material schwand ebenfalls und eine hyaline, resorptionsfähige Masse blieb zurück. Während also bei der lacunären Resorption organisches Material schwindet, handelt es sich bei der Gitterbildung zunächst um Entkalkungsvorgänge.

Von den Osteosarkomen sind zu trennen beliebige Sarkome, welche ihren Knochenbeisatz nur dem Umstand verdanken, dass sie sich vom Skelet entwickelt haben und innerhalb von Knochen wachsen, bezw. an irgend einer anderen Stelle entstanden sind und erst bei ihrer (eventuell auch metastatischen) weiteren Verbreitung in die Knochen gelangen. Was das erstgenannte Verhältnis anlangt (Fig. 97, 98), so muss man sich die (übrigens bereits erwähnte) Thatsache gegenwärtig halten, dass eine Reihe von sarkomatösen Geschwülsten, die von den Knochen ihren Ausgang nehmen, keine Ossifikationsprozesse eingehen. Das ist bei einigen periostalen Formen der Fall (Spindelzellensarkomen, Fibrosarkomen), noch mehr aber bei myelogenen Sarkomen. Hansemann fasst das Ausbleiben der Ossifikation als weitgehende Anaplasie des Geschwulstgewebes auf. Wenn nun solche nicht ossifizierende Sarkome im Knochen wachsen, erhalten sie von letzterem ein knöchernes Stroma geliefert, ebenso wie jede andere beliebige Geschwulst, die in der Nähe eines Knochens entstanden, allmählig den Knochen selbst ergreift oder metastatisch in einen Knochen transplantiert wird (s. später unter: osteoplastisches Karzinom). Für solche Fälle ist die Bezeichnung Osteosarcoma unzutreffend: Sarkome der Knochen sind also nicht ohne weiteres als Osteosarkome zu bezeichnen. Der Entscheid, ob der Knochenbeisatz dem Geschwulst-

parenchym oder dem Stroma angehört, ist jedoch gelegentlich gar nicht so einfach: so sah ich ein Rundzellensarkom der Pleura die Thoraxwand infiltrieren und dabei die Rippen rings umfassen; es entwickelte sich vom Rippenperiost eine osteophytische, offenbar entzündliche (irritative) Knochenneubildung, welche das periostal entwickelte Rundzellensarkom mit zierlichen, reichlichen Knochenbälkchen versah. Es handelte sich aber um ein ossifizierendes Stroma, welches dis Geschwulst seitens des Periosts geliefert bekam; da die osteophytische Wucherung die rundzellige Sarkomgeschwulst sehr regelmässig radiär durchzog, war das Bild dem eines periostalen Osteosarkoms sehr ähnlich. Hansemann macht ebenfalls aufmerksam, dass man bei den Sarkomen der Knochen wohl unterscheiden müsse zwischen der von dem Geschwulstparenchym gelieferten Knochensubstanz und dem Knochen, welcher dem Stroma angehört; letzterer kann auch Neubildungsvorgänge aufweisen und bildet gelegentlich ein gröberes, knöchernes Balkenwerk in der Geschwulst, andererseits knöcherne Schalen (s. früher) um dieselbe. Apolant fand bei seinen Studien über Resorptions- und Appositionsvorgänge am Knochen bei bösartigen Knochentumoren auch Ossifikationsvorgänge des bindegewebigen Stromas; er fand das zur Verknöcherung bestimmte Bindegewebe, ähnlich wie Gegenbaur, vor der Verkalkung eigentümlich hyalin, sklerosiert; ferner sah er die Abhängigkeit der Verkalkung von dem Verlauf der Gefässe lauter Beobachtungen, die ich bestätigen kann (s. a. unter Fibroma ossificans).

Die Osteosarkome treten bemerkenswerterweise im jugendlichen Alter, während der Entwickelungszeit der Knochen oder gegen das Ende der Wachstumsperiode auf (zwischen 15. und 25. Lebensjahre), weil, wie Virchow sagt, zu dieser Zeit das gegenseitige Verhältnis von Mark und Knochen festgestellt würde und gerade in beiden mancherlei Veränderungen vor sich gingen. Das klinische Verhalten der Osteosarkome ist verschieden. Dass gewisse periostale Spindelzellen-Riesenzellensarkome, die zur Gruppe der sog. Epuliden gehören, relativ gutartige Neubildungen sind, wurde schon früher gelegentlich der Besprechung des Riesenzellensarkoms erwähnt. Aehnliche Geschwülste, die dann auch gelegentlich ossifizieren, gehen (selten) vom Mark aus. Auch von gewissen periostalen

osteoiden Sarkomen mit beschränkter Malignität war schon die Rede. Im übrigen sind sowohl die peripheren, als die myelogenen Osteosarkome, vor allem die weichen, gefässreichen Formen im klinischen Sinne maligne Tumoren, da sie rasch wachsen und frühzeitige und oft sehr reichliche Metastasen setzen. Letztere finden sich sowohl in regionären Lymphdrüsen, als besonders häufig in den Lungen; das Material zu den Lungenmetastasen stammt aus Geschwulstthromben, die sich (infolge Einbruchs der Geschwulstmasse in die Blutbahn) in den venösen Gefässen an der Stelle der Primärtumoren häufig entwickeln. In den metastatischen Geschwülsten tritt häufig wiederum die Neigung des Geschwulstparenchyms zu Tage, Knochensubstanz zu produzieren; so sind z. B. Lungenmetastasen peripherischer Osteosarkome derart dicht von einem feinspongiösen knöchernen Gerüst durchsetzt, dass die kugeligen Knoten auf Durchschnitten eine rauhe, bimsteinartige Konsistenz darbieten. Gelegentlich zeigen jedoch die Metastasen Abweichungen von den Strukturen der Muttergeschwulst, indem die Fähigkeit des Geschwulstgewebes Knochen zu bilden verloren geht, also ein einfaches rund- oder spindelzelliges Sarkomgewebe oder ein myxosarkomartiges Produkt auftritt.

Wie verschiedenartig die Metastasen gebaut sein können, zeigt folgender von Bösch (v. Rindfleisch) mitgeteilte Fall eines (wahrscheinlich periostal entstandenen) mächtigen Osteosarkoms des Femur. Die Lungenmetastasen lieferten eine ganze Fülle von Strukturbildern, die man nur aus der Thatsache verstehen konnte, dass die Geschwülste eben die Metastasen einer Knochengeschwulst waren. Die Hauptmasse der metastatischen Lungengeschwülste erinnerte durch die Beschaffenheit ihrer Zellen und durch ihre Struktur an das rote Knochenmark. Man fand neben dem zierlichen Netzwerk der adenoiden Substanz, welches mit Rundzellen gefüllt war, solche Stellen, an denen neben den Rundzellen rote Blutkörperchen in grosser Menge vorhanden waren. Daneben fanden sich die bekannten Lumina der venösen Hohlräume des Knochenmarkes mehr oder minder mit Blut gefüllt. Dies knochenmarkartige Gewebe war eingelagert in Spangen, welche teils aus faseriger Substanz bestanden, teils aus Knorpel- und Knochengewebe zusammengesetzt waren. Die kleinen und mittelgrossen metastatischen Geschwülste zeigten fast alle den eben geschilderten Typus. Dahingegen boten andere, namentlich grössere Geschwülste, einen weiteren Fortschritt in der Entwickelung dar, indem zu reichlicher Ausbildung von Knochengewebe geschritten wurde. In solchen Geschwülsten bemerkte man Blutgefässe, reich verästelt und die Geschwulst nach allen Seiten hin durchdringend und in Ernährungsterritorien einteilend. Die Gefässe waren zunächst umgeben von Keimgewebe, ähnlich wie das rote Knochenmark ausgebildet, dann folgte meistens

eine streifige Schicht, die andeutete, bis zu welchen Grenzen die Entwickelung von derberer Grundsubstanz schon vorgeschritten war, und endlich an der Grenze der Ernährungsterritorien ein Knochengewebe, welches allerdings mit normalem Knochengewebe nur eine entfernte Ähnlichkeit hatte und doch in seiner ganzen Anordnung um die Markräume die Schichte des Knochengewebes bedeuten sollte. Es war nun höchst interessant zu sehen, in wie mannigfaltiger Weise die verkalkte Grundsubstanz geformt und angeordnet erschien. Meist sah man ein zierliches Gitterwerk, welches aber doch, ähnlich der spongiösen Substanz, gewisse Hauptlamellen durch dichte Aneinanderfügung der Bälkchen in einzelnen Richtungen erzeugte. Diese Lamellen waren meistens konzentrisch um eine Art zentralen Markraums geschichtet und erinnerten an die normalen Lamellensysteme des Knochens. Im übrigen aber war diese Verdichtung und Verkalkung der Interzellularsubstanz vielmehr um die einzelnen Zellen angeordnet, bildete um jede einzelne Zelle ein Körbchen oder ein Geflecht von oft sehr dünnen Bälkchen, so dass hie und da ganz isolierte Bruchstücke solchen Netzwerkes auftraten, oder diese wenigstens nur im losen Zusammenhange mit den Hauptzügen, welche die Grenzen der Ernährungsterritorien einhielten, standen. An anderen Stellen hatte sich das markähnliche Gewebe in Schleimgewebe schönster Ausbildung verwandelt. Die Art der Zusammenfügung aller dieser Bildungen war nun so mannigfaltig, dass beinahe jedes Gesichtsfeld, welches man durchmusterte, eine neue Varietät, teils von Knochen-, teils von Knorpel- oder medullarem Gewebe darbot, und kaum eine denkbare Verbindung derselben nicht vorhanden gewesen wäre (v. Rindfleisch).

Von jenen eigenartigen, meist multiplen, umschriebenen oder diffusen, weit verbreiteten, sarkomartigen Neubildungsprozessen des Knochenmarks, welche neuerdings als Myelome bezeichnet werden, soll wegen ihrer Beziehung zu den sog. Lymphosarkomen bei diesen letzteren alsbald die Rede sein.

6. Melanoma sarcomatosum (Fig. 107 bis 111).

Eine besondere Besprechung verdienen diejenigen Sarkome, welche die engere Beziehung zu dem Muttergewebe, von dem sie ihren Ausgang nehmen, dadurch dokumentieren, dass sie pigmentbildende Zellen hervorbringen. Diese melanotischen Sarkome oder Melanosarkome, wie man sie nennt, können wir den seinerzeit beschriebenen gutartigen Pigmentgeschwülsten, Melanofibromen (melanotischen Warzen und Mälern), als sarkomatöse Abarten derselben an die Seite stellen. Wir haben es in dieser Gruppe mit in der Regel rasch wachsenden, medullären, rauchgrauen, braunen, braunschwarzen bis tiefschwarzen Gewächsen zu thun, die mit einer

eminenten örtlichen Destruktivität eine hervorragende Fähigkeit zur Metastasenbildung verbinden.

Nur selten erstreckt sich die Erkrankung an Melanosarkom über viele Jahre hin; Just giebt als Mittelzahl 3 Jahre an; vielfach verläuft die Erkrankung jedoch bedeutend schneller. Dobbertin berichtet über einen Fall von Melanosarkom des Kleinhirns und der Medulla, das 10 Jahre nach einem Melanosarkom des Auges entstanden war und stellte einige ähnliche seltene Fälle von langsamerem Verlaut der Melanosarkombildung aus der Literatur zusammen.

Was die metastatische Verbreitung der Melanosarkome im Körper betrifft, so giebt es kaum eine Geschwulstart, die so frühzeitige und so weit verbreitete Tochtergeschwülste erzeugt; es sind die Fälle nicht selten, in welchen die Haut, die serösen Häute, die Hirn- und Rückenmarkshäute, die Leber, Milz, Nieren, Lungen, das Gehirn, die Lymphdrüsen und das gesamte Mark des Skeletsystems von metastatischen Knoten durchsetzt sind. In solchen Fällen von allgemeiner Melanosarkomatose treten diffuse melanotische Färbungen (Melanosen) der Haut und Schleimhäute, der Intima der Gefässe auf; körniges Melanin findet sich im Blut, die Endothelien der Blutgefässe sind pigmentiert, und im Harne wird Melanin ausgeschieden (Eiselt); letzteres ist besonders dann der Fall, wenn in der Niere selbst Metastasen sich finden.

Eberth sah bei Melanurie pigmentierte Sarkomzellen durch die Glomerulusschlingen durchtreten und wies sie im Lumen von Harnkanälchen nach.

Diese Neigung zu allgemeiner Verbreitung im Körper erklärt sich aus der Thatsache, dass die Zellen der Melanosarkome häufig in der nächsten Umgebung von Blutgefässen wachsen, in die Blutgefässe selbst eindringen und dann im ganzen Blutgefässsystem verschleppt werden. Wir dürfen die innigere Beziehung, welche die Zellen der Melanosarkome zu den Blutgefässen aufweisen, als eine besondere Eigentümlichkeit des Pigmentgewebes überhaupt anerkennen. Bei der normalen Pigmentierung sowohl, wie bei den Naevis, tritt die Neigung der Pigmentzellen, sich um Blutgefässe anzuordnen hervor. Diese Befunde machen es überaus wahrscheinlich, dass die Zellen in den melanotischen Tumoren sowohl, wie unter physiologischen Verhältnissen, das Material zur Pigmentproduktion aus dem Inhalt der Blutgefässe entnehmen. Darüber später mehr. Übrigens metastasieren die Melanosarkome sehr häufig auch in die regionären

Lymphdrüsen; bei dem infiltrativen Wachstum, welches diese Geschwülste zeigen, und welches zu einer dichten Erfüllung der Gewebsspalten und Lymphräume mit Sarkomzellen führt, darf es nicht wunder nehmen, wenn die letzteren auch in die Lymphgefässe selbst gelangen und von hier aus nach den Lymphdrüsen weitergeführt werden. Sehr interessant ist, dass die metastatischen Eruptionen eines Melanosarkoms in Bezug auf die Pigmentierung den grössten Wechsel erkennen lassen. Tiefschwarze Primärgeschwülste können reinweisse Metastasen erzeugen, umgekehrt nur wenig pigmentierte Muttergeschwülste in den Tochterknoten ein tiefschwarzes Gewebe produzieren, von dem man durch Abschaben der Schnittfläche eine tuscheähnliche Masse gewinnt; dazwischen kommen alle Übergänge vor: so z. B. sind bei multipler Metastasenbildung eines Melanosarkoms die sekundären Knoten bald weiss, bald schmutziggrau, bald heller oder dunkler gebräunt, bald schwarz. Nicht selten ist ein Knoten zuerst weiss und pigmentiert sich erst bei weiterem Wachstum, so dass man daran denken könnte, es sei der Mangel an Pigment als ein unentwickelter, jugendlicher Zustand des Geschwulstgewebes aufzufassen (Ribbert). Jedoch bleiben oft grosse Knoten durchaus ungefärbt. Oft ist auch ein und derselbe Knoten verschieden intensiv pigmentiert. Dabei lässt es sich nicht verkennen, dass die stärkere melanotische Färbung häufig um einen besonders markanten Punkt als Zentrum angeordnet ist, für den in der Regel der Nachweis einer stattgehabten Blutung gelingt. Es wird später davon die Rede sein, wie die offenbaren Beziehungen der Blutextravasate zu der örtlichen Mehrbildung von Pigment aufzufassen sind.

Regressive Metamorphosen sind in Melanosarkomen häufig, was bei dem raschen Wachstum dieser Geschwülste leicht erklärlich ist. Übrigens führt auch die gesteigerte, übermässige Pigmentinfiltration der Geschwulstzellen an und für sich schliesslich zum Tode der Zellen. Interessant ist dabei eine gelegentliche Erweichung der schwarzen Geschwulstmasse und Verflüssigung derselben, wobei sich buchtige, mit schwarzer Flüssigkeit erfüllte Höhlen bilden.

Die Melanosarkome entwickeln sich von Geweben, die schon normalerweise sich durch den Gehalt an pigmentbildenden bezw.

pigmentleitenden bindegewebigen Zellen auszeichnen, also von der Haut und von der Chorioidea des Auges. Dass Pigmentgeschwülste von pigmentierten Epithelien ausgehen könnten, wird zur Zeit mit Recht bezweifelt; die Melanosarkome des Auges z. B. gehen niemals von der Pigmentschicht der Retina primär aus. Auch von den pigmentierten Keimzellen der Epidermis, den Elementen des Rete Malpighi, nehmen die Melanosarkome wahrscheinlich niemals ihren Ausgang, sondern hier, wie in der Chorioidea oculi, sind es pigmentierte Bindegewebszellen (Chromatophoren), welche die Geschwulst hervorbringen.

Das Verhältnis der Melanosarkome der Haut zu denen des Auges gestaltet sich nach Just dermassen, dass von 112 Melanosarkomen 26 auf das Auge treffen; Eiselt fand unter 104 Fällen 47 Augentumoren.

Die Sarkome des Uvealtraktus sind fast alle pigmentiert: nach Fuchs treffen auf 100 Sarkome 88 melanotische und nur 12 leukotische (ungefärbte) Sarkome; Groenouw fand bei den Sarkomen des Ciliarkörpers ähnliche Verhältnisse (90% und 10%), obwohl im allgemeinen angenommen wird, dass von den vorderen Abschnitten des Auges häufiger ungefärbte Sarkome ausgehen. Übrigens gehen Melanosarkome (selten) auch von der Orbita aus, wie ein Fall von Achenbach lehrt, der die Geschwulst aus dem episkleralen Bindegewebe der hinteren Bulbusfläche entstehen sah und sie von den hier schon normalerweise vorhandenen Pigmentzellen ableitete.

Von anderen Organen als von der Haut und dem Auge gehen primäre Melanosarkome wahrscheinlich nicht aus: die diesbezüglichen positiven Mitteilungen sind nicht ganz stichhaltig. Virchow spricht in seinem Geschwulstwerk von einem primären diffusen Melanosarkom der weichen Hirnhäute, das er von den, hier bekanntermassen oft sehr reichlich vorhandenen, spindligen und verzweigten Pigmentzellen ableitete.

Dobbertin beobachtete ein Melanosarkom des Kleinhirns und Rückenmarks, das 10 Jahre nach einem primären Melanosarkom des Auges entstand, schliesslich also doch als eine Metastase aufzufassen war. Diese Möglichkeit einer entfernten und späten Metastasenbildung muss daher in Fällen seltener Lokalisation von Melanosarkomen stets im Auge behalten werden.

Besonders häufig zeigen angeborene pigmentierte Warzen und Mäler nach einer gewissen Zeit ihres Bestehens eine rapide Entwickelung zu melanotischen Sarkomen. Man sagt dann, das Pigmentmal sei (aus unbekannten Gründen) „sarkomatös entartet“; die Bedingungen zu der sarkomatösen Proliferation dürften in solchen Mälern

jedoch schon von vornherein (kongenital) enthalten sein. Übrigens wachsen auf dem Boden bestehender Pigmentnaevi gelegentlich auch völlig weisse Sarkome; ich habe einem schwarzen Naevus der Wange ein gestieltes, polypöses, grosszelliges Spindelzellensarkom ohne jede Pigmentierung entsprossen sehen. Das deutet auch sehr auf die Selbständigkeit der Sarkomentwickelung in den Naevis hin.

Eine ähnliche Beziehung des Melanosarkoms zu übermässigen, kongenitalen Pigmentablagerungen wird von Martens für das Auge behauptet. Man findet nämlich gelegentlich bei Irissarkomen naevusartige Veränderungen an der Iris (Pigmentflecken) vor allem aber eine ausgebreitete melanotische Pigmentierung der Sclera (Hulke, Hirschberg) bei Melanosarkom der Chorioidea. Auch diese Beobachtungen deuten lediglich darauf hin, dass die Melanosarkome vorzugsweise an solchen Stellen entstehen, an welchen schon eine örtliche Entwickelungsstörung Platz gegriffen hat (Gewebsmissbildung).

Wie man sich die sarkomatöse „Entartung" der Naevi vorzustellen hat, darüber sind genauere Angaben fast gar nicht gemacht worden. Ribbert weist auf die Ähnlichkeit im Bau der Naevi pigmentosi und der Melanosarkome der Haut hin: hier wie dort finde sich ein Stroma und eingelagerte Zellhaufen; hier wie dort lägen die typischen, verästelten, reich pigmentierten Chromatophoren vorwiegend im Bindegewebe bezw. Stroma, die Elemente der Zellhaufen seien atypisch gestaltet und pigmentiert, auch vielfach mangelhaft gefärbt oder farblos; hier wie dort zeige sich eine Vorliebe der stark und gröber pigmentierten, rundlichen und länglichen atypischen Zellen zur Anordnung um die Blutgefässe. Die Naevuszellenhaufen lässt Ribbert aus den typischen Chromatophoren hervorgehen; er sah Übergangsstadien und fand in den Naevuszellenhaufen nicht nur lauter atypisch gestaltete, sondern hie und da auch ganz typische Chromatophoren; dass die Naevuszellenhaufen durch Wucherung von Chromatophoren entstünden, zeige sich aus der Thatsache, dass der Farbstoff auch in den Haufenzellen peripher im Protoplasma gelegen sei. Der Unterschied in der Zellform und in der Pigmentierung sei im Sinne verschiedener Stadien der Entwickelung der Chromatophoren aufzufassen, darauf beruhe auch die Verschiedenheit der Zellen und der Pigmentierung in den Hautsarkomen. Da Ribbert also die Haufenzellen in den Naevis für Abkömmlinge typischer Chromatophoren hält, schliesst er, dass in den (ähnlich wie die Naevi zusammengesetzten) Melanosarkomen die Parenchymzellen eine Proles der Naevuszellen seien. Nach Ribbert würde man sich also die sarkomatöse Entartung der Naevi aus einer gesteigerten Proliferationsenergie der Naevuszellennester abzuleiten haben. Die Naevi fasst Ribbert als das Ergebnis einer Entwickelungsstörung der Haut (bezw. Iris, Chorioidea) auf — einer Ansicht, der wir seinerzeit beigestimmt

haben. Da die Naevi nach Ribbert mangelhaft vaskularisiert sind, könne man sich eine sarkomatöse Wucherung der Naevuszellen, welche Zellen an und für sich in den Körperverband nicht organisch eingefügt seien, unter dem Einfluss besserer Vaskularisation wohl vorstellen.

Bauer hat für die Meinung einer allmähligen sarkomatösen Umwandlung eines vorher gutartigen Naevus histologische Beweise beizubringen versucht; er fand in einem Naevus ganz überwiegenden Zellreichtum, abnorm starke Pigmentierung und mangelhafte Abgrenzung gegen die Umgebung und fasst diese Momente im Sinne einer beginnenden sarkomatösen Umwandlung des betreffenden Naevus auf. Diese Angaben sind jedoch nicht genügend beweisend.

Die gegenwärtig ziemlich allgemein verbreitete Lehre, dass die melanotischen Geschwülste stets bindegewebiger Abkunft seien, die bösartigen Formen also alle in die Klasse der Sarkome eingereiht werden müssten, ist jedoch nicht ganz ohne Anfechtung geblieben. Der alveoläre, karzinomähnliche Bau vieler melanotischer Tumoren hat zu einer Zeit, als die Klassifizierung der Geschwülste vorwiegend nach morphologischen Prinzipien geschehen musste, zur Aufstellung des Pigmentkarzinoms geführt. Auch Virchow unterschied unter den Pigmentgeschwülsten einfache Melanome, Melanosarkome und Melanokarzinome. Eine Rettung der Melanokarzinome hat Unnas Schule vom modernen, histogenetischen Standpunkt aus versucht.

Unna und seine Schüler (Delbanco, Hodara, Kromayer, Scheuber) haben nämlich die ganze Lehre von der bindegewebigen Abstammung der melanotischen Geschwülste (Pigmentnaevi und Melanosarkome) zu erschüttern versucht, indem sie für eine epitheliale Genese Gründe beizubringen sich bemühten. Die fraglichen Untersuchungen sind vorwiegend an pigmentierten Hautmälern unternommen worden. Unna hält die früher eingehend geschilderten Naevuszellennester (s. Pigmentnaevus) für abgeschnürte („abgetropfte") Sprossen der Epidermis und ihrer Anhänge (Haarbälge, Knäueldrüsen); dieses Abtropfen werde durch gesteigerte Pigmentablagerungen gefördert. Unna behauptet, dass ein Zusammenhang der wuchernden Epidermiszellen mit Naevuszellen häufig zu konstatieren sei. Das alles soll an Naevis Neugeborener und von Foeten nachgewiesen werden können; später sistiere die Abschnürung und trete erst wieder hervor, wenn sich aus den Naevis Melanosarkome entwickelten. Ich gebe zu, dass solche Sprossungen der Keimschicht pigmentierter Epidermis in das Corium vorkommen (s. Fig. 115), habe aber ein direktes unzweifelhaftes Übergehen solcher Sprossen in Naevuszellennester niemals gesehen; um so weniger, als ich gerade bei den von mir untersuchten jugendlichen und alten Naevis jene Sprossenbildung nicht nachweisen konnte, sondern sie gelegentlich an anderen Stellen fand. Kromayer will die Entwickelung von Naevuszellen aus typischen Epidermiszellen unter Verlust des Stachelpanzers, der Protoplasmafaserung etc. Schritt für Schritt verfolgt haben; zu Anfang hingen die so veränderten Epidermiszellen noch mit der übrigen Epidermis zusammen, später würden sie ins Binde-

gewebe verlagert; andererseits könne man einen Zusammenhang der veränderten Epidermiszellen mit Naevuszellennestern sehr deutlich sehen (Delbanco). Kromayer nimmt schliesslich gar eine Metaplasie der abgeschnürten Epithelzellen in Bindegewebszellen an (!), welche dann Bindegewebsfibrillen und elastische Fasern durch Protoplasmadifferenzierung bilden sollen. Mit Recht sind derartige Ansichten zurückgewiesen worden (Lubarsch, Marchand u. A.). Bei der Beschreibung des Pigmentnaevus habe ich ausführlich dargethan, dass ich die Naevuszellennester, wie schon Virchow gethan, für bindegewebiger Natur und zwar für endotheliale Zellanhäufungen in den Lymphspalten halte; eine Reihe von Autoren (v. Recklinghausen, Bauer) stimmt mit dieser Auffassung überein. Delbanco hält die zweifellosen Zellanhäufungen in Lymphspalten für veränderte, in Naevuszellen umgewandelte Epidermiszellen, welch letztere durch Bindegewebe von der Epidermis abgesprengt und in Lymphgefässe verlagert worden sein sollen (!). Einige Autoren wiesen auch faserige Interzellularsubstanz und sogar elastische Fasern zwischen den Naevuszellen nach (Ribbert, Bauer) und stellten so deren bindegewebige Natur fest. Gegen die Unnasche Lehre haben sich noch ausgesprochen Hansemann, Lubarsch, Ribbert, Löwenbach, Jadassohn. Marchand hat sich auf die Seite Unnas gestellt: er betrachtet die Naevuszellen als aus der Epidermis ausgeschiedene Zellen, die ihren bestimmten Charakter verloren haben, jedoch wucherungsfähig bleiben; niemals würden aus ihnen wieder Epidermiszellen. Bezüglich der Melanosarkome, der Naevokarzinome Unnas, meint Marchand ebenfalls, dass sie von Epidermiszellen ausgingen; er spricht auch von Übergängen der Geschwulstzapfen in die Epidermis. Letztere Behauptung lässt sich vielleicht darauf zurückführen, dass bei den Melanosarkomen die Geschwulstzellenhaufen nicht nur vielfach dicht bis an die Epidermis heranreichen, sondern mit ihr auch verschmelzen, bezw. die Epidermis durchwachsen, so dass man gelegentlich Sarkomzellenhaufen mitten zwischen Epidermiszellen eingeschlossen vorfindet. Ribbert hat für die Naevi eine Reihe von Irrtümern aufgedeckt, in welche Unna und seine Schüler bei der Untersuchung ihrer Präparate verfielen. Ribbert weist darauf hin, dass man in den Naevis wegen der Verlängerung der Papillen des Papillarkörpers oft sehr lange Epithelleisten vorfinde, die sich zwischen die Naevuszellennester hineinerstrecken; die Naevuszellenhaufen füllen die verlängerten Papillen oft völlig aus und treten in enge räumliche Beziehung zu den Epithelleisten; die von Kromayer hervorgehobenen Befunde isolierter Naevuszellenhaufen mitten in der Epidermis seien auf Täuschungen zu beziehen, welche durch ungünstige Schnittführung zu erklären sind (ähnlich urteilen Bauer, Lubarsch).

Die Pigmentsarkome präsentieren sich im mikroskopischen Bild verschieden: teils hat man es mit alveolär gebauten, gross- und rundzelligen Sarkomen zu thun, teils mit Spindelzellensarkomen, teils mit Tumoren, deren Elemente mit den typischen „Chromatophoren“ grosse Aehnlichkeit haben. In Hansemanns Sinne kann man die ersteren als Pigmentsarkome von stärkster, die letzteren als solche von geringster Anaplasie auffassen.

Was die Melanosarkome mit geringster Anaplasie betrifft, so begegnet man ihnen am häufigsten am Auge, jedoch gelegentlich auch in der Haut, wie den Verfasser ein exquisiter Fall lehrte (Fig. 108). Die Zellen dieser Sarkome sind lange, schlanke, dünne Spindeln mit zwei polaren, sehr langen Ausläufern, die sich häufig spitzwinkelig verzweigen; daneben kommen auch sternförmig verzweigte Formen vor (Joos, Ribbert). Die schlanken Spindeln sind zu wenig geordneten Zügen zusammengefasst; zwischen den langgestreckten, verzweigten Zellen trifft man auch rundliche und ovale Zellen, die dann gewöhnlich sehr dicht und grobkörnig pigmentiert sind und die Ribbert für Kontraktionszustände der verästelten Zellen hält. In den verzweigten Zellen ist das Pigment in feinen, ziemlich gleichmässigen Körnern abgelagert. Die Pigmentierung ist gewöhnlich am Zellkörper sowohl, wie an den Ausläufern deutlich entwickelt, doch kommen allerlei Unregelmässigkeiten in der Art und Intensität der Pigmentablagerung vor. Niemals ist der Kern pigmentiert. Ribbert bemerkt, dass das Pigment hauptsächlich die peripheren Teile der Zelle (auch in den Ausläufern) einnimmt.

Die echt spindelzelligen und grosszellig-alveolären Rundzellensarkome des Auges (s. u.) lässt Ribbert durch weiteres Wachstum aus den eben geschilderten Formen hervorgehen; es handelt sich nach ihm dabei um spätere Stadien, in welchen die Zellen einfachere, weniger entwickelte Formen darbieten. Ich habe für solche Übergänge keine Anhaltspunkte gewinnen können.

Ausser den Melanosarkomen mit verzweigten Zellen kommen am Auge und in der Haut zweifellos auch pigmentierte wirkliche Spindelzellensarkome vor, und zwar gross- und kleinzellige Formen. Sie setzen sich zusammen aus Faszikeln pigmentierter Spindeln, welchen häufig Blutgefässe (in der Achse der Faszikel oder zwischen denselben) parallel ziehen. Querschnitte durch solche Faszikel täuschen rundzellige Herde vor. Ribbert hat darauf aufmerksam gemacht, wie bei diesen Spindelzellensarkomen durch die Anordnung um Gefässe ein alveolärer Bau entstehen kann. Die Pigmentierung in den eigentlichen Spindelzellensarkomen ist unregelmässig; die einzelnen Körner grob und fein.

Die grosszelligen Melanosarkome mit rundlichen, ovalen und (infolge gegenseitiger Abplattung) polygonalen Elementen findet man vorzugsweise in der Haut, jedoch auch am Auge. Man hat es zumeist mit alveolär gebauten Sarkomen zu thun: ein binde-

gewebiges Stroma mit rundlichen grossen Maschen (Alveolen) erscheint, in welch letzteren Aggregate von epithelartigen Sarkomzellen liegen; die Zellen sind rundlich, oval oder polygonal und haben runde und ovale, bläschenförmige Kerne mit einem oder mehreren Kernkörperchen (Fig. 110, 111). Auch pigmentierte Riesenzellen kann man gelegentlich sehen.

Mit diesem Bau ist eine karzinomähnliche Struktur gegeben, besonders dann, wenn die Stromabalken gut entwickelt sind und, wie es nicht selten ist, zwischen den Sarkomzellen innerhalb der Alveolen kaum eine Spur von Interzellularsubstanz nachgewiesen werden kann, sondern die Sarkomelemente ganz wie zu einem epithelialen Zellmosaik vereinigt gefunden werden. Da und dort gelingt es wohl, von der Wand der Alveolen feine Fäserchen in die intraalveolär gelegene Zellmasse hinein zu verfolgen und sie auch zwischen den einzelnen Sarkomzellen nachzuweisen, jedoch ist das durchaus nicht konstant. Tritt in grosszelligen, rundzelligen Pigmentsarkomen eine grobalveoläre Struktur nicht deutlich hervor, weil das netzförmig angeordnete Stroma nur in Form zarter Faserbälkchen entwickelt ist, die ihrerseits nur kleine Maschen bilden, dann nähern sich die betreffenden Geschwülste dem Typus des Medullarsarkoms, d. h. ein zartes Retikulum, wie in den Lymphosarkomen, erscheint, und nimmt in seine zierlichen, kleinen Maschen die Sarkomelemente auf (Fig. 109).

Die Pigmentbildung entfernt sich in den alveolären pigmentirten Sarkomen am meisten vom normalen Typus. In den Geschwulstzellen ist nicht nur die Reichlichkeit der Pigmentablagerung im Protoplasma in den weitesten Grenzen schwankend, sondern auch die besondere Form der Pigmentbildung die denkbar mannigfaltigste: die Sarkomzellen innerhalb der Alveolen sind hier völlig unpigmentiert, dort ist die Pigmentierung spärlich und an anderen Stellen so übermässig, dass die Kerne in der Farbstoffmasse, welche die ganze Zelle erfüllt, unsichtbar werden bezw. zu Grunde gehen. Dabei ist das Pigment teils eine feine amorphe Masse, teils in feinen rundlichen Körnchen, teils in gröberen unregelmässigen Bruchstücken und Klumpen abgelagert; meist wechselt dies in einer und derselben Zelle. Auch die Art der Anhäufung ist verschieden: bald liegt Pigment im ganzen Zellleib verteilt,

bald hauptsächlich an der Peripherie, bald ist es nur an einer umschriebenen Stelle des Zellkörpers zusammengehäuft (Fig. 109). Ribbert bemerkt, dass er in allen melanotischen Hautsarkomen auch typische verästelte Chromatophoren gefunden habe, und er ist geneigt, die anderen Zellformen lediglich als junge, unentwickelte Formen der typischen Pigmentzellen aufzufassen. Ich finde solche verästelte, schlanke, mit gleichmässig feinen Pigmentkörnchen imprägnierte Zellen in den alveolären epitheloidzelligen Melanosarkomen eigentlich nur im Stroma der Geschwulst und rechne sie demgemäss nicht zum Geschwulstparenchym. Jedoch habe ich bereits oben erwähnt, dass ich, ebenso wie Ribbert, Hautmelanosarkome beobachtet habe, die fast durchweg aus sog. Chromatophoren bestanden.

Blutgefässe sind in den alveolären melanotischen Sarkomen sehr reichlich vorhanden; sie sind häufig erweitert und geben zu Blutungen Veranlassung. Ihr Verlauf folgt dem netzförmig angeordneten Stroma.

Nun einige allgemeine Bemerkungen über die Pigmentbildung. Wie aus dem Gesagten schon hervorgeht, ist der Farbstoff primär immer intrazellulär angehäuft, und zwar in Form von feinsten und gröberen rundlichen Körnchen, ferner von kleinen und grösseren kantigen Schollen und unregelmässigen Klumpen; die Farbe des Materials schwankt zwischen einem lichten Gelbbraun bis zum Braunschwarz. Wie die Ausbildung der Pigmentkörner die grösste Unregelmässigkeit zeigt, so ist auch die Art und Weise, wie die einzelnen Geschwulstzellen vom Pigment erfüllt sind ganz wechselnd. Unpigmentierte Zellen liegen neben Elementen, die vom Farbstoff so erfüllt sind, dass der Kern verdeckt ist und man die dichte Pigmentmasse gar nicht mehr in die konstituierenden Körperchen auflösen kann; dazwischen finden sich alle möglichen Übergänge. Die den Blutgefässen benachbarten Sarkomzellen zeigen häufig stärkere Pigmentierung als die entfernter gelegenen; oft ist die Aussenseite der Kapillaren mit stark pigmentierten Zellen so dicht belegt, dass letztere eine förmliche Scheide um das Blutgefäss bilden. Eine derartige Beziehung der Pigmentzellen zur Aussenseite der Blutgefässe kann man übrigens gelegentlich auch bei normaler Hautpigmentierung und in den Naevis beobachten (Post,

Ribbert, Verfasser). Bemerkenswert ist es, dass die zunehmende Pigmentinfiltration schliesslich zum Untergang der Zelle führt; die pigmentüberfüllten Zellen zerfallen an Protoplasma und Kern und es restiert danach ein Pigmenthäufchen, dass in seiner äusseren Gestalt noch eine Zeit lang an die Form der zerfallenen Zelle erinnert. Dann schwindet auch diese letzte Erinnerung an die ehemalige intrazelluläre Entstehung des Pigments. So finden wir denn auch häufig freies Pigment in den Melanosarkomen vor; nicht selten in ungeheurer Masse — nämlich an Stellen, an welchen ein ausgiebiger Zerfall des Geschwulstparenchyms Platz gegriffen hat.

In der Unregelmässigkeit der Pigmentierung und in der Thatsache, dass die fortschreitende Pigmentinfiltration schliesslich zum Tode der Zelle führt, erkennt v. Rindfleisch einen wichtigen Gegensatz dieser pathologischen Pigmentierung gegenüber der normalen. In der That, wer die überaus gleichmässige Erfüllung der Zellen mit ganz gleich feinen Pigmentkörnchen (bei durchaus gewahrter Form des Zellleibes und normaler Beschaffenheit des Kernes) im Auge hat, wie wir sie z. B. an den polygonalen Pigmentzellen in der Retina oder an den zierlichen, verästelten, typischen Chromatophoren der Haut und Chorioidea beobachten, der wird ohne weiteres zugeben, dass man es bei den Pigmentierungsvorgängen in melanotischen Geschwülsten mit einer bedeutenden Verzerrung der physiologischen Bilder zu thun hat, mit derartigen Abweichungen vom normalen Verhalten, dass wir statt von einer Pigmentinfiltration der Zelle in den Melanosarkomen von einer Pigmententartung zu reden haben. v. Rindfleisch fasst diese übermässige Anhäufung von Pigment in den Zellen als Ursache der Zellproliferation auf. Die Zelle gerät durch die Pigmentanhäufung in einen irritativen Zustand, der sich in denjenigen Teilen der Zelle auslebt, die von der Pigmentierung ausgespart bleiben und die zugleich den Kern enthalten („Entlastungswucherung"); es kommt dabei zur Teilung des Kernes und zur Bildung von Tochterzellen, die die Fähigkeit ererbt haben, in einem gewissen Stadium der Entwickelung wiederum Pigment zu bilden.

Im übrigen muss hervorgehoben werden, dass in den Melanosarkomen durchaus nicht allein die Geschwulstzellen pigmentiert sind: Wanderzellen, junge Gewebszellen, auch sesshafte

spindlige Bindegewebszellen, Endothelzellen der Kapillaren und Lymphgefässe etc. werden häufig mehr weniger intensiv pigmentiert angetroffen (s. später). Es ist sogar häufig, dass gewisse Bezirke einer melanotischen Geschwulst im Bereich des Stromas und in der Umgebung der hier verlaufenden Gefässe eine bedeutend stärkere Pigmentation zeigen, als im Bereich des Geschwulstparenchyms; ich habe auch, wie Andere, letzteres unpigmentiert gesehen, während das Stroma stark pigmentiert war (Fig. 110, 111). Besonders dicht erscheint das Stützgerüst einer melanotischen Geschwulst von freiem Farbstoff und farbstofftragenden Zellen durchsetzt, wenn man die Umgebung älterer zerfallener Sarkomknoten aufsucht. Durch die Thätigkeit von Wanderzellen werden die kolossalen Pigmentmassen, die nach dem Zerfall des Sarkoms liegen bleiben, allmählig resorbiert, und das Pigment in den Spalten des Gewebes und innerhalb der Lymphräume weitergeschafft. Durch diese Vorgänge wird der zerfallene melanotische Knoten im Zentrum mehr und mehr entfärbt, während in seiner Peripherie das Stroma die denkbar intensivste Braun- oder Schwarzfärbung zeigt. Man muss also in den Melanosarkomen die zellulären Vorgänge des Pigmenttransportes wohl berücksichtigen und von den primären Pigmentierungen des Geschwulstparenchyms unterscheiden lernen. Sehr interessant ist, dass die Pigmentierung in Stromazellen gewöhnlich äusserst regelmässigen Charakter hat, während das Geschwulstparenchym die grössten Abweichungen vom normalen Pigmentierungstypus aufweist. Wir werden darauf noch zu sprechen kommen.

Das grösste Interesse beansprucht die Frage nach der besonderen chemischen Beschaffenheit des melanotischen Pigmentes; damit hängt innig zusammen die Frage nach dem Material, aus welchem der Farbstoff von den Zellen gebildet wird. Sicheres ist auch darüber nicht bekannt. Wir haben schon früher bei Besprechung des Pigmentnaevus erwähnt, dass dem melanotischen Pigment nach Angabe der meisten Autoren der Eisengehalt mangelt. Virchow, Hamburger, Landwehr, Miura u. A. Berdez und Nencki fanden in dem Farbstoff der Melanosarkome des Menschen (Phymatorhusin), sowie in dem der Pferde (Hippomelanin) kein Eisen. Man hat diesen negativen Befund gegen eine Abkunft des Pigments von Blutfarbstoff geltend gemacht.

Jedoch sind auch einige Angaben in der Literatur zu finden, welche von einem positiven Eisenbefund berichten: Mörner, Lassaigne und Barruel, Eiselt, Brandl und Pfeiffer fanden Eisen (bei chemischer Analyse) im Melanin, Vossius und Hirschberg wiesen Eisen durch die Berlinerblau-Reaktion nach, was Perls-Kulenkampf, Oppenheimer und Decking niemals gelang. Rindfleisch-Harris, Wallach, Walter u. A. wiesen ebenfalls Eisen in Melanosarkomen nach (nach Lubarsch und M. B. Schmidt). Jedoch muss man berücksichtigen, dass es in Melanosarkomen vielfach zu Blutungen und deren weiteren Pigmentmetamorphosen kommt und dass die dabei entstehenden Hämosiderinablagerungen vielfach mit echter Melanose verwechselt worden sind. Es giebt sehr hämorrhagische Sarkome, die gelegentlich alle Stadien der Blutfarbstoffmetamorphose erkennen lassen und zum Teil eine Färbung, wie die echten Melanosarkome aufweisen (s. u. Pseudomelanosarkome); besonders sind zu solchen hämatogenen Pigmentierungen weiche Sarkome geneigt, welche in blutreichen Organen entweder innerhalb oder doch wenigstens in der nächsten Umgebung der Gefässe wachsen (Hirn, Leber, Lunge). Da nun auch in den Melanosarkomen Blutungen gewöhnlich sind, findet man begreiflicherweise in diesen letzteren Geschwülsten neben der echten melanotischen Pigmentierung vielfach eine gewöhnliche Hämosiderinpigmentierung. Das muss man also wohl auseinanderhalten. Auch Birch-Hirschfeld bemerkt, dass nicht alles Pigment in Melanosarkomen gleichwertig sei. Ich bin daher mit Lubarsch der Meinung, dass viele Angaben über einen positiven Befund von Eisen in den Melanosarkomen auf den Hämosideringehalt dieser Geschwülste bezogen werden dürfen. Das eigentliche melanotische Pigment wird also meist eisenfrei gefunden; es ist ausserordentlich resistent gegen Mineralsäuren (Neumann, Meckel), enthält Schwefel (Mörner, Brandl und Pfeiffer), was für seine Entstehung aus Eiweisskörpern bezw. aus den Albuminaten der Zellen selbst (Berdez und Nencki, Abel) geltend gemacht wurde. Jedoch enthält auch der Blutfarbstoff Schwefel (wenn auch nur Spuren).

Andererseits ist der fehlende Eisengehalt kein absolut sicherer Gegenbeweis gegen die hämatogene Abkunft des Pigments. So

betont z. B. Virchow, dass nicht alle Umwandlungsprodukte des Hämatins notwendig Eisen enthalten müssten. Neumann und M. B. Schmidt wiesen genauer nach, dass Pigment von zweifellos hämatogener Abkunft eisenfrei sein könne. So fand Neumann z. B. das Pigment bei der Malaria eisenfrei; bei der Melanämie gehe das Hämoglobin direkt, ohne Zwischenstufe, in das eisenfreie Melanin über; der diagnostische Wert der Eisenreaktion sei also nur geltend für positive Fälle. M. B. Schmidt fand, dass echtes Hämosiderinpigment mit dem Alter die Eisenreaktion einbüsst.

M. B. Schmidt untersuchte experimentell die hämatogene Pigmentbildung, indem er Fröschen Hollunderplättchen mit Blut getränkt in den Lymphsack brachte bezw. Blut in die Lungen der Versuchsthiere einspritzte. Er fand (übereinstimmend mit Beobachtungen des Verfassers) Austritt von Hämoglobin aus den roten Blutkörperchen in Form von kugeligen, glänzenden, grünlichgelben Tropfen, die sich successive in kleinere Kügelchen und Tröpfchen verwandelten, in Zellen (Leukocyten) aufgenommen und hier zu feinsten gleichmässigen Tröpfchen verarbeitet wurden; allmählig trat eine Braunfärbung der Tröpfchen auf; die Eisenreaktion trat erst in späteren Stadien hervor; ihr Eintritt ist an das Vorhandensein lebendigen Stoffwechsels gebunden. Schmidt fand auch freie, extrazelluläre Pigmentbildung, ähnlich wie Orth und W. Müller und im Gegensatz zu Langhans, ferner auch Aufnahme von roten Blutkörperchen in Zellen und daraus resultierende Pigmentbildung. Schmidt glaubt auch (ähnlich wie Verfasser fand), dass das eisenhaltige Blutpigment an eine organische Grundlage gebunden ist. Für unsere Auffassung des melanotischen Pigments und seine Beziehung zum Hämosiderinpigment ist von grösster Bedeutung, dass M. B. Schmidt mit dem Alter des Blutpigments einen Wechsel der Farbe vom Gelb bis zum Braun und Schwarz nachwies und konstatierte, dass die Eisenreaktion (Berlinerblau-Reaktion) in späteren Stadien ganz verloren geht!

Die genauere mikrochemische Untersuchung der Melanosarkome durch M. B. Schmidt hat ergeben, dass auch das Melanin die Berlinerblau-Reaktion giebt und zwar oft so, dass ein Teil der Pigmentkörner in ein und derselben Zelle die Reaktion zeigte, ein anderer Teil nicht; nur in den ältesten Teilen der Geschwulst fehlte die Reaktion; Verwechslung mit Hämorrhagieen und deren Pigmentmetamorphosen waren ausgeschlossen. Die Reaktion trat vorzugsweise innerhalb des Stromas und in der Umgebung der Geschwülste, weniger an den Sarkomzellen selbst hervor; das reagierende Pigment folgte im Bindegewebe den Gefässen (Lymphspalten der Gefässadventitien), lag sowohl in fixen Zellen als in Lymphräumen, auch innerhalb von Endo-

thelien, endlich auch frei im Blutgefässinhalt. In der Umgebung der Geschwülste und im Stroma derselben nimmt sich nach Schmidt die Verteilung des Pigments aus wie eine Injektion des Saftkanalsystems. Für die Herkunft des Pigments vom Blutfarbstoff spreche ausser der anfangs deutlichen Eisenreaktion die Farbe der Pigmentkörner, welche ähnlich dem Hämosiderin gelbbraun seien und nur durch die dichte Lagerung feinster Körnchen schwarz erschiene; Schmidt hält daher alles Melanin für älteres Hämosiderin, welches die Berlinerblau-Reaktion nicht mehr giebt; der fertige Farbstoff wird nach der Ansicht Schmidts den Geschwulstzellen aus dem Blute durch die Saftwege zugeführt (s. später) und von diesen aufgenommen.

Ein ganz ähnlicher Vorgang sei bei der Pigmentierung der Ganglienzellen der Substantia nigra der Hirnschenkel massgebend; auch hier bildeten die Ganglienzellen den Farbstoff nicht selbst, weder metabolisch, noch durch Verarbeitung von Hämoglobin, sondern das hämatogen entstandene Pigment würde ihnen auf dem Blut-Lymphweg zugeführt und von ihnen aufgenommen; teilweise gebe auch dies Pigment noch die Eisenreaktion.

Die Untersuchungen M. B. Schmidts haben unsere Kenntnisse von der Entstehung des Hämosiderinpigments und des sog. autochthonem Pigments wesentlich gefördert, insofern sie wahrscheinlich gemacht haben, dass alles Pigment in letzter Linie hämatogener Abkunft ist; man kann also in gewissen Stadien der Entwickelung auch an den sog. autochthonen Pigmenten die Eisenreaktion erzielen. Die scharfe Trennung von Blutfarbstoffpigment und autochthonem Pigment („Gewebsfarbstoff" Abel) ist also nicht gerechtfertigt. Ob aber wirklich der Unterschied zwischen sog. autochthoner Pigmentierung und jener Hämosiderinpigmentierung, die sich im Anschluss an Blutungen entwickelt, darin besteht, dass bei ersterer die Zellen (Epidermiszellen, Ganglienzellen, Melanosarkomzellen) das Pigment nicht selbst bilden, sondern es durch Blut und Lymphe zugeführt erhalten und sich also mehr passiv damit imprägnieren lassen, das dürfte doch noch zu bezweifeln sein. Wir werden darauf alsbald noch zu sprechen kommen. Jedenfalls verliert durch die neueren Untersuchungen die Meinung an Gewicht, dass es sich bei der autochthonen Pigmentierung um eine metabolische Entstehung des Pigments aus dem Zelleiweiss handle. Speziell für die Melanosarkome wird bei der Annahme einer

engeren Beziehung zwischen Blutfarbstoff und melanotischem Pigment manche Thatsache verständlicher, die bei der Untersuchung melanotischer Geschwülste auffällt; so z. B. die Anordnung der Pigmentzellen um die Gefässe, die stärkere Intensität der Pigmentierung des Geschwulstgewebes im Bereich von Blutungen (Virchow, Langhans, Gussenbaur, Hirschberg, Birnbacher, Dubrow u. A.).

Im übrigen hat neuerdings Marc, der die Chromatophorentheorie Ehrmanns acceptiert (s. d. später), auch für die normale Pigmentierung der Haut einen hämatogenen Ursprung des Pigmentes behauptet und Ehrmann selbst ist geneigt, anzunehmen, dass seine spezifischen, die normale Pigmentierung besorgenden Chromatophoren in letzter Linie das Material zur Pigmentbildung aus dem Blut entnehmen.

Ehe wir zu einer allgemeinen Beurteilung der Entwickelungsweise der Melanosarkome übergehen, ist es unerlässlich, mit einigen Worten auf die Frage der normalen Pigmentierungsvorgänge einzugehen. Denn, wenn wir auch aus dem Vorhergehenden die Ansicht gewonnen haben, dass sowohl bei der normalen Pigmentierung als in den Melanosarkomen das sog. autochthone Pigment in letzter Linie ein Derivat des Blutfarbstoffes ist, so ist doch die Art und Weise, wie das Pigment in den Zellen zum Vorschein kommt, ob durch eigene Verarbeitung des Blutfarbstoffes, oder durch einfache Resorption schon anderwärts entstandenen, nur zugeführten Pigmentes, noch nicht genügend berührt worden. Diese Fragen sind allerdings auch für die normalen Pigmentierungsvorgänge noch so wenig geklärt, dass man sich vorläufig mit einer Darstellung der bisherigen Untersuchungsergebnisse begnügen muss, ohne ein abschliessendes Urteil zu geben. Das Hauptobjekt für das Studium der normalen Pigmentierung war stets die Haut und das Haar.

Was die Oberhaut betrifft, so hat hier vor allem die Ansicht v. Koellikers Anhänger gewonnen, welcher Autor eine primäre Pigmentierung des Epithels ausschliessen will und alles Pigment den Epithelien durch eingewanderte, pigmentführende Zellen zukommen lässt; viele Forscher (Giovanni, Karg, Riehl, Aeby, Ehrmann, Marchand, Meyerson) sind dieser Meinung beigetreten, sei es, dass sie die zuführenden, zwischen den Epithelzellen sich verzweigenden Zellen als Wanderzellen (Leukocyten), sei es als Bindegewebskörperchen, sei es als spezifische Elemente (Ehrmann) auffassten. Letzterer Autor spricht allerdings weniger von einem Einwandern seiner spezifischen pigmentbildenden Zellen, als von einem Strömen des Pigments in einem durch Ausläufer verbundenen Zellnetz, das in seinen letzten Verzweigungen auch zwischen die Retezellen hineinreicht. Meyerson fand Wanderzellen im Blut der Frösche,

welche ihr Pigment, das z. T. noch die Eisenreaktion gab, aus dem Hämoglobin bildeten; diese Zellen sollen aus dem Blute auswandern und ihr Pigment zu den Zellen der Epidermis bringen. Die geistreichen Versuche Kargs, welcher Neger haut auf weisse Haut und umgekehrt transplantierte und die Entfärbung bezw. Färbung der transplantierten Stücke studierte, sind nicht eindeutig, wie Post auseinandergesetzt hat. Karg konstatierte einen Transport des Pigments durch wandernde Zellen (Leukocyten); dass derartiges überhaupt vorkommt, darf wohl nicht bezweifelt werden; fraglich ist nur, ob darauf die Vorgänge der Hautpigmentierung zurückgeführt werden dürfen. Für eine autochthone Entstehung des Pigments in den Epithelzellen sprachen sich Jarisch, Mertsching, v. Recklinghausen und Post aus. Caspary und Kaposi wollen beide Möglichkeiten zulassen (zit. nach Post). Post bemerkt bezüglich der normalen Hautpigmentierung, dass, wie schon von Anderen hervorgehoben wurde, das Pigment in den Epidermiszellen in einer „distalen Kappe", d. h. in den vom Bindegewebe abgewandten Polen der Zelle, abgelagert ist. Das lässt sich schwer mit einem Zugetragenwerden des Pigments vom Bindegewebe her in Einklang bringen; ferner sah Post in der Negerhaut die Pigmentierung des Bindegewebes sehr zurücktretend gegenüber der Färbung des Epithels. Mertsching fand ähnliches für die Negerhaut. Er stellt die berechtigte Frage an die Anhänger der Einschleppungstheorie, auf welche Weise man sich das Verschwinden der Wanderzellen, welche ihr Pigment ans Epithel abgegeben haben, vorstellen solle. Kehren sie wieder zurück, so müsste man pigmentfreie Zellen zwischen den Epithelien nachweisen können; gehen sie aber zu Grunde, so muss man verlangen, dass ihre Überreste gelegentlich aufzufinden wären. An dem Vorhandensein von Pigment zwischen den Epidermiszellen ist freilich nicht zu zweifeln, aber diese Befunde sind verschiedener Deutung fähig, einerseits wurde darauf hingewiesen, dass es fraglich sei, ob diese interepithelialen Pigmentmassen überhaupt auf Anwesenheit von Zellen beruhen und ob es sich nicht vielmehr um freies abgelagertes Pigment handle (Unna, M. B. Schmidt), andererseits blieb bei der Annahme, dass es sich um Zellen oder wenigstens deren Ausläufer handle, fraglich, welcher Art diese Zellen seien, ob Leukocyten, ob Bindegewebszellen (Chromatophoren), ob umgewandelte Epithelzellen (Post). Man sieht an Naevis Neugeborener und der Kinder sehr deutlich, dass verästelte Chromatophoren im Corium ihre Ausläufer zwischen die Zellen des Rete einschieben. Diese Bilder habe ich (s. Pigmentnaevus) im Sinne eines Rücktransportes von Pigment durch saftleitende Zellen aufgefasst, von Pigment, das primär selbständig in Epidermiszellen gebildet wurde. Auch Marchand und Post erwägen die Möglichkeit eines Übertritts von Pigment aus dem Epithel ins Bindegewebe. Also auch an Derartiges muss man denken.

Bezüglich der Haarpigmentierung hat Riehl eine Einschleppung des Pigments in die Epithelzellen durch Wanderzellen behauptet; die Riehlschen Wanderzellen wurden von Unna für interepitheliale Pigmentausgüsse erklärt. Meyerson, der die Kopfhaut vom Embryo, von Knaben und Leuten mittleren Alters, schliesslich den weissen Bart der Greise untersuchte, sprach sich ebenfalls für eine Einwanderung des Pigments aus. Dagegen fand Schwalbe beim Studium der Vorgänge, welche sich bei dem Wechsel des Haarkleides vom Hermelin (Putorius erminea) vollziehen, dass das Pigment sich nur in den

Matrixzellen der Haare bildet, und sich niemals in den Zellen der Papille oder des Haarbalges findet. Waldeyer sprach sich ebenfalls für eine direkte Entwickelung des Pigments in den Epithelzellen des Haares aus; er fand Pigment schon in den Bildungszellen der Haarrinde. In einer ausgezeichneten Arbeit von Post wird nachgewiesen, dass die Pigmentbildung im Federkleide der Vögel an das Epithel gebunden ist; ferner, dass beim Neugeborenen die Haaranlagen nur im Epithel pigmentiert sind; ferner, dass bei der Regeneration der Haare (nach Epilierung) das Pigment im Epithel auftritt. Die verzweigten Pigmentzellen, die von allen Autoren zwischen den Epithelzellen der Matrix des Haares (und in der Oberhaut überhaupt) gesehen wurden, erklärt Post für Abkömmlinge des Epithels, welche das Pigment in Feder und Haar nach den verhornenden Zellen dieser Gebilde transportieren. Mertsching fand Pigment nur selten in der Haarpapille; das Pigment wird im Haar nach diesem Autor primär im Epithel gebildet und liegt intrazellulär; verzweigte pigmentierte Wanderzellen vermisste Mertsching.

Auch für die Entstehung des Pigments im Augenhintergrund konstatierte Post die auch von v. Koelliker notierte Thatsache, dass das ektodermale Pigmentepithel der Retina bei der Entwickelung sich vor dem Pigment der (mesodermalen) Chorioidea bildet.

Die neueren Untersuchungen entscheiden sich also vielfach für die Möglichkeit einer primären Entstehung des Pigments in Epithelien. Mir scheint die von Post vertretene Meinung sehr plausibel, dass nämlich Pigment sowohl im Epithel als in Bindegewebszellen gebildet wird. Es soll sich auch nach Post das Pigment im Epithel morphologisch anders verhalten, als in Bindegewebszellen: im ersteren soll es aus stäbchenförmigen Elementen, in letzteren aus Körnern zusammengesetzt sein. Das soll auch für die Naevi gelten, in welchen das Pigment in der Epidermis morphologisch ein anderes sei als in den Naevuszellenhaufen. Post fand unter normalen Verhältnissen gelegentlich das Bindegewebe reichlich pigmentiert, das Epithel aber pigmentfrei; ähnliches fand ich für die Naevi der Neugeborenen und Kinder. Post stellt sich vor, dass die bindegewebigen Pigmentzellen Regulatoren des Stoffwechsels seien, indem sie überschüssige, pigmentbildende Substanz verarbeiten. Aus dem Epithel soll auch Pigment ins Bindegewebe übertreten können, einen Vorgang, den ich ebenfalls acceptiere; wenn zu viel Pigment im Epithel gebildet wird, kann es von bindegewebigen Zellen (Saftzellen) aufgenommen und weiter rückwärts nach den Saftspalten transportiert werden. Post nimmt auch eine vikariierende Thätigkeit zwischen epithelialen und bindegewebigen Pigmentzellen an; unter den ersteren bilden sich einige zu ver-

zweigten, stark pigmentierten Formen aus, welche im stande sein sollen, durch energische Pigmentbildung die Bindegewebszellen zu ersetzen.

Für die Auffassung der Melanosarkome ist die Frage, ob das Pigment normalerweise primär und selbständig im Epithel gebildet wird, oder ob es nur durch pigmentführende Wanderzellen ins Epithel getragen und dort abgelagert wird, von grosser Bedeutung. Nimmt man letztere Meinung an und acceptiert zugleich die Unnasche Lehre von der epithelialen Abkunft der Naevuszellen und Melanosarkomzellen, so muss man sich notwendigerweise den Vorgang bei der Entwickelung und dem Wachstum der melanotischen Geschwülste (und ihrer Metastasen) so vorstellen, dass sowohl in die Naevuszellennester als in die Sarkomzellenhaufen das Pigment sekundär (durch einwandernde, pigmentführende Zellen) gelangt. Wenn schon diese Vorstellung an und für sich etwas Gezwungenes hat, so lässt sie sich auch durch die mikroskopischen Bilder, die man von Naevis und Melanosarkomen gewinnt, durchaus nicht stützen. M. B. Schmidt stellt sich die normale Hautpigmentierung so vor, dass das freie, nicht in Zellen enthaltene Pigment mit dem Blut bis in die Gefässe der Cutis gelangt, hier die Gefässbahn verlässt und in die Lymphspalten übertritt; mit den Gewebssäften kommt es schliesslich an die Epidermiszellen heran und wird von diesen aufgenommen. Diese Anschauung wendet Schmidt auch auf die Melanosarkome an; er fand das Pigment hauptsächlich im Stroma, wo es sich auf dem Transport in Blutgefässen und auf dem Lymphwege (in Saftspalten) befinden soll; es verlässt dann das Pigment zwischen den Endothelien hindurch die Blutbahn und gelangt schliesslich zu den Sarkomzellen innerhalb der Alveolen des Stromas; hier liegt es sowohl innerhalb von Parenchymzellen der Geschwulst, als frei zwischen denselben. Aber auch diese Ansicht scheint mir nicht genügend gestützt, vor allem deshalb, weil man freies Pigment innerhalb der Blutgefässe doch nur recht spärlich bei den Melanosarkomen vorfindet, und weil ein Durchtritt der körnigen Pigmentmassen durch die Blutgefässe schwer vorstellbar ist.

Wie man sich nach alledem den Vorgang der Geschwulstbildung bei den Melanosarkomen denken muss, darüber ist ein

abschliessendes Urteil vorläufig noch nicht möglich. Die Kraseologie hat seinerzeit gerade für die Melanosarkomentwickelung grosse Bedeutung beansprucht; man hielt die Diathese der Säfte, die Neigung zur Ablagerung von Pigment aus denselben an den verschiedensten Stellen des Körpers, für das Primäre; die erfolgte Ablagerung giebt dann erst den Reiz zur Proliferation, zur Geschwulstbildung ab. Diese Anschauung ist heutzutage fast verlassen, der Zusammenhang zwischen Pigmententartung und Gewebsproliferation aber gleichwohl unklar geblieben.

Man hat wohl auch an die Möglichkeit einer vikariierenden Pigmentbildung gedacht, im Hinblick darauf, dass z. B. die Schimmel unter den Pferden vorzugsweise an melanotischen Geschwülsten erkranken. Nach Virchow sind sogar gerade diejenigen Pferde für Melanosarkom disponiert, die bei der Geburt gefärbt sind, später aber weiss werden. In diesem Sinne wurde auch eine Beobachtung von Langenbeck gedeutet, der nach Erblassen eines Pigmentnaevus Melanosarkom auftreten sah, ferner eine von Virchow angeführte Beobachtung von Ferguson, der die dunklen Haare eines Patienten weiss werden sah, während sich Melanosarkome entwickelten. Das sind jedoch seltene Ausnahmsfälle. M. B. Schmidt denkt, wenn auch im anderen Sinne als die früheren Autoren, daran, dass bei der Melanosarkomentwickelung eine Überproduktion von Farbstoff mit im Spiele sei, die nicht nur in der Geschwulst selbst, sondern auch in anderen Geweben, die nicht von Geschwülsten befallen seien, hervortrete; dafür sprächen die Beobachtungen von Rindfleisch, Wagner, Oppenheimer und Francesco, welche Autoren bei Melanosarkomen melanotische Pigmentierungen von Haut, Fettgewebe, serösen Häuten, Schleimhäuten und vom Knochenmark konstatieren konnten. Dabei könnte es sich jedoch auch nur um sekundäre Abscheidungen von Pigment handeln, das lediglich aus der Geschwulst stammt und nach anderen Organen transportiert wurde, abgesehen davon, dass vielleicht Hämochromatose (v. Recklinghausen) vorlag, die aus dem reichlichem Blutzerfall bei der Melanosarkomentwickelung erklärlich wäre.

v. Rindfleisch sucht dem Problem auf folgende Weise beizukommen: er sieht in der Pigmentbildung einerseits eine ererbte Eigenschaft der betreffenden Geschwulstzellen, andererseits in einer

örtlichen Mehrbildung von Pigment ein Motiv zur geschwulstmässigen Proliferation (Reizwirkung); für letzteres spreche vor allem die häufige sarkomatöse „Entartung“ von Warzen und Mälern, in welchen bereits eine Überpigmentierung vorhanden sei. Den „elementaren Vorgang“ bei der Entwickelung der Melanosarkome stellt sich v. Rindfleisch in der Weise vor, dass sich in einer pigmentierten Zelle das Pigment in einem Teil der Zelle ansammle, worauf an dem nicht pigmentierten Teil der Zelle, welcher den Kern enthalte, gewissermassen infolge von Entlastung, ein Antrieb zur Vermehrung, zur Teilung sich geltend mache; die entstandenen Tochterzellen sind demgemäss zu Anfang pigmentlos, bilden aber später als Abkömmlinge von echten Pigmentzellen Farbstoff. Diese Anschauung geht also auch davon aus, dass die Pigmentierung zur Wucherung führt. In letzterem Sinne sprach sich neuerdings Post aus, wenn er sagt, dass dem Pigment der melanotischen Geschwülste „eine Noxe anzuhaften scheine, welche, in ein Gewebe eingeschwemmt, zuerst eine reichliche Pigmentierung (des Bindegewebes) bewirke, später aber die Zellen zur Vergrösserung und Proliferation anreize.

Bei dieser Gelegenheit ist es am Platze einige Worte über das Wachstum der Melanosarkome, vor allem über die Entstehung und das Wachstum der Metastasen anzuführen; denn wenn die zuletzt erwähnte Anschauung richtig ist, muss zu erweisen sein, dass vorher ganz normale Zellen unter dem Einfluss des verschleppten melanotischen Pigments, oder der pigmentierten Sarkomzellen selbst, oder irgend einer anderen vom Sarkom gebildeten Noxe allmählig in Geschwulstzellen verwandelt werden. Dies ist aber durchaus nicht der Fall. Sowohl an der Stelle der Primärgeschwulst als an den Metastasen erfolgt ein Wachstum der Neubildung nur aus eigenen Mitteln, nicht durch eine Art Infektion des vorher gesunden Gewebes. Man sieht die pigmentierten Geschwulstzellen in Bindegewebsspalten, in Blut- und Lymphgefässen vordringen, ohne dass eine Umwandlung der fixen Zellen in Sarkomzellen zu bemerken wäre; die fixen Zellen bleiben entweder reaktionslos, oder sie teilen und vermehren sich unter dem von der Geschwulst ausgeübten Reiz; niemals entsteht aber ein Sarkomgewebe aus dieser entzündlichen, reaktiven Proliferation, sondern ein

gewöhnliches Granulationsgewebe bezw. wieder nur Bindegewebe oder Gefässe. Die entzündlich gewucherten Bindegewebszellen sind durch ihre Gestalt, die Beschaffenheit der Kerne etc. sehr wohl von den Sarkomzellen zu unterscheiden. Wenn eine „gewebliche Infektion" stattfände, wie wäre dann überhaupt die Entwickelung und Persistenz eines Geschwulststromas erklärlich? und ein solches ist ja gerade den, vorzugsweise alveolär gebauten Melanosarkomen eigen. Und gerade in diesem Stroma kann man kleinzellige entzündliche Wucherungsherde vielfach antreffen und deren Elemente mit dem Inhalt der Alveolen, dem eigentlichen Sarkomparenchym, vergleichen; man wird aber bei genauerer Untersuchung niemals dazu kommen, diese beiden Prozesse mit einander zu verwechseln bezw. ineinander fliessend übergehen zu lassen. Dass aber gar das melanotische Pigment, wenn es in vorher normale Zellen aufgenommen wird, diese in Sarkomzellen zu verwandeln vermöchte, dafür spricht gar nichts: denn wir sehen ja gerade, wie erwähnt, den Transport des melanotischen Pigmentes im Bindegewebe (Stroma) der Melanosarkome überaus deutlich, finden das Pigment in Gefässendothelien, Bindegewebszellen, Leukocyten etc. in grossen Mengen abgelagert und sehen zugleich, dass dabei diese Zellen häufig völlig in Ruhe und normalem Zustand sich befinden. An Metastasen ist das besonders schön zu beobachten, wenn z. B. in der Leber die Melanosarkomzellen innerhalb der Kapillaren der Leberläppchen wachsen; dann sieht man die Kapillarendothelien wohl erhalten und dabei oft sehr ausgiebig mit melanotischem Pigment imprägniert. Die Metastasen entstehen also auch bei den Melanosarkomen nur durch Verschleppung der Zellen der Primärgeschwulst und durch Ansiedelung dieser Zellen und deren weiteres eigenes Wachstum an den verschiedenen Orten. Dabei ist nicht selten eine geringere oder stärkere Abweichung in der Form und Pigmentierung der Elemente in den Metastasen gegenüber der Primärgeschwulst zu bemerken; so z. B. sah ich einmal die Primärgeschwulst vorwiegend aus fast typischen Chromatophoren zusammengesetzt, während die Metastasen richtige Spindelzellen mit sehr unregelmässiger Pigmentierung hervorbrachten. Aber auch für die Primärgeschwülste bin ich (mit Ribbert) nicht der Meinung, dass sie dadurch entstehen, dass vorher ganz normal entwickelte Pigmentzellen aus ganz unbe-

kannter Ursache sich in Sarkomzellen zu verwandeln beginnen bezw. in eine atypische ungemessene Proliferation eingehen, sondern ich glaube, dass infolge einer Entwickelungsstörung in dem betreffenden Bezirke (der Haut oder der Chorioidea) ein mangelhaft organisiertes und differenziertes Gewebe entsteht, in welchem eine Überproduktion von Pigment stattfindet und welches zur Geschwulstbildung eben wegen seiner unvollkommenen Entwickelung von vornherein disponiert ist. Dafür sprechen vor allem die Beziehungen der Melanosarkome zu den Naevis. Ob man sich die Proliferationsenergie der Zellen an diesen Orten der Entwickelungsstörung daraus erklären darf, dass die Naevuszellen von vornherein dem organischen Verband überhaupt nicht eingefügt sind, wie Ribbert will, das bleibe dahingestellt. Für Ribbert ist ja, wie schon angedeutet, das Melanosarkom insofern eine ganz besondere Sarkomart als es aus spezifischen Zellen hervorgeht, aus den Ehrmannschen Chromatophoren; aus diesen entstehen die Naevuszellennester und bei weiterer Wachstumsdegeneration auch die Parenchymzellen der Melanosarkome. In der Auffassung, dass es eine mit besonderen, eigenartigen Funktionen betraute Zellart ist, von welcher die melanotischen Geschwülste ausgehen, kann man Ribbert beistimmen. Auch ist es durchaus wahrscheinlich, dass man die verschiedenen Zellformen und die Differenzen in der Pigmentmetamorphose derselben, wie man sie in melanotischen Geschwülsten beobachtet, auf die verschiedenen Grade der Wachstumsdegeneration beziehen darf, in welcher diese Elemente sich befinden. Bei Annahme einer solchen Meinung darf man aber nicht ausser acht lassen, dass sich auch andere Zellen, als die charakteristischen Bindegewebszellen der Haut und des Auges, an der Bildung von Pigment in hervorragender und sehr vollkommener Weise beteiligen können. Ich erinnere hier daran, dass sehr wahrscheinlich auch die Epithelien der Haut und der Retina primär Pigment bilden; ferner an die Pigmentierung der Ganglienzellen unter normalen und pathologischen Verhältnissen, der Bindegewebszellen der Hirn- und Rückenmarkshäute, an die Beteiligung aller fixen und wandernden Zellen bei der Resorption und Verarbeitung des Blutfarbstoffes zu Pigment, wobei sogar Ganglienzellen sich beteiligen können und über und über mit eisenhaltigen, feinen Pigmentkörnchen erfüllt gefunden werden (W. Weber).

Die Pigmentierung kann unter solchen Verhältnissen in solcher Regelmässigkeit erfolgen, dass sie hinter den typischen Pigmentierungen der bindegewebigen „Chromatophoren" der Haut und Chorioidea in keiner Weise zurücksteht. Ich habe einen Fall von Melanose des Pericards beobachtet, bei welchem die Endothelzellen (Deckzellen) mit Pigment, das sie aus verarbeiteten Hämoglobintropfen gebildet hatten, so regelmässig erfüllt waren, dass sie den polygonalen Pigmentzellen der hinteren Retinaschicht vollkommen glichen. Überhaupt ist es eine Thatsache, die bei allen pathologischen Pigmentierungen hervortritt, dass gerade endotheliale Zellen mit grosser Vorliebe Pigment aufnehmen bezw. pigmentfähige Substanz verarbeiten.

Ich habe schon bei der Erörterung über die Naevi dargestellt, dass die, teilweise pigmentierten Naevuszellennester höchstwahrscheinlich einer zelligen Proliferation seitens der endothelialen Wandbeläge der Lymphspalten und Lymphräume ihre Entstehung verdanken. Ich stellte den Vorgang so dar, dass bei den Naevis infolge einer örtlichen Störung in der Entwickelung der Haut eine Hyperpigmentation der Epidermis und des Koriums statthabe und dass die vermehrte Pigmentbildung auch mit einer gesteigerten Pigmentresorption verbunden sein müsse. Die massenhafte Bildung und Ablagerung von Pigment innerhalb von Saftspalten und Lymphräumen erzeugt dann einen proliferativen Zustand am Endothel dieser Räume; dabei haben die Endothelzellen selbst in hohem Grade die Fähigkeit, das Pigment aufzunehmen und zu verarbeiten.

Ich will diese Anschauungen nun etwas weiter ausführen. Wenn man daran festhält, dass normalerweise das Pigment sowohl in Zellen der Epidermis als in Bindegewebszellen selbstständig gebildet wird, und wenn man sich andererseits den Vorgang der Pigmentbildung im Bindegewebe so vorstellt, dass zwischen den pigmentbildenden Zellen und einer pigmentfähigen Substanz des Blutes (Blutfarbstoffderivat) chemische Beziehungen in der Weise bestehen, dass die pigmentbildenden Zellen diese fragliche Substanz aus den Blutgefässen anziehen und sie nach ihrem Austritt aus den Blutgefässen weiter zu Pigment verarbeiten, dann kommt man für das Bindegewebe zunächst zu der Anschauung, dass die pigmentbildenden Zellen wohl durch Saftzellen bezw. Endothelien repräsentiert

sein möchten; denn innerhalb der Saftstrassen ist vor allem eine Diffusion und weitere Verbreitung der pigmentfähigen Substanz möglich. Dabei muss man wohl auch an eine reguläre Zirkulation der pigmentfähigen Substanz denken, die nach ihrem Austritt aus den Blutkapillaren durch das Gewebe hindurch in die Anfänge der Lymphgefässe hinübertritt. Bei einer pathologischen Ausgestaltung der Haut infolge von Entwickelungsstörung, wie ich sie als Grundlage der Naevi annehme, ist es nun sehr wohl denkbar, dass die supponierten chemischen Beziehungen der pigmentbildenden Zellen zur pigmentfähigen Substanz, sowie die reguläre Zirkulation der letzteren, Veränderungen erfahren. Einmal kann man daran denken, dass die übermässige und atypische Entwickelung des Saftbahnennetzes und der Blutkapillaren, wie wir sie in Naevis beobachten, eine gegenüber der Norm gesteigerte Zufuhr von pigmentfähiger Substanz nach sich zieht; auch könnten Differenzierungsfehler in Bezug auf die idioplastische Ausbildung der pigmentbildenden Saftzellen bezw. Endothelien eine Erhöhung ihrer chemischen Beziehungen zur pigmentfähigen Substanz und damit eine übermässige Pigmentproduktion seitens dieser Zellen zur Folge haben, während zugleich an ihnen eine gesteigerte Proliferationsfähigkeit zu Tage tritt (Naevuszellenhaufen). Alles läuft dabei auf eine örtliche Mehrbildung von Pigment im Bereich der missbildeten Hautstelle hinaus. Diese Mehrbildung muss auch mit einer gesteigerten Aufnahme von Pigment in die Lymphgefässe (Resorption) verbunden sein, die wir in den Naevis in einer Erfüllung der Lymphräume mit Pigmentzellen und in einer reichlichen Wucherung des Endothels der Lymphräume zu Tage treten sehen. Bildung und Resorption von Pigment erstrecken sich in den Naevis über viel ausgedehntere Bezirke der Haut hin, als es normaler Weise der Fall ist. Hier ist nun die wichtige Frage am Platze: wird das örtlich mehrgebildete Pigment nach seinem Übertritt in die Lymphgefässe des Naevus auch weiter geschafft? oder bleibt es in den reichlichen Lymphräumen der Naevi liegen? Vieles spricht dafür, dass die Wegfuhr von Pigment zum mindesten gestört ist. Das wird bei der atypischen Ausgestaltung des Blutgefässbindegewebsapparates, wie sie thatsächlich in Naevis vorhanden ist, ohne weiteres verständlich. Es käme also in den Naevis ausser zu einer gesteigerten

Bildung von Pigment auch noch eine Hemmung der Entfernung des übermässig gebildeten Pigmentes durch die Lymphgefässe. Auf diese Weise würden sich am besten die mit pigmentierten und pigmentlosen Naevuszellen vollgestopften Lymphgefässe in den Naevis erklären. Hiezu würde die Meinung Ribberts stimmen, wonach die Blut- (und Lymphgefässe) der Naevi gar nicht in organischem Zusammenhang mit den entsprechenden Gefässen der normal entwickelten Umgebung stünden, sondern die Naevi sich aus einem völlig abgeschlossenen Blutgefässbindegewebskeim entwickelten. Bei dieser Auffassung wird es auch verständlich, dass in den Naevis auch das Bindegewebe zwischen den Zellhaufen und Zellsträngen pigmentiert ist, ja oft stärker als die Zellansammlungen selbst; denn einerseits haben sich hier alle Saftzellen reichlich an der Pigmentbildung beteiligt, andererseits kommt bei der übermässigen Anhäufung pigmentfähiger Substanz im Bindegewebe auch eine Beteiligung von fixen Zellen und Wanderzellen an der Pigmentbildung in Betracht. Denn das haben wir ja bereits erörtert, dass unter pathologischen Zuständen gelegentlich Zellen aller Art sich als pigmentbildungsfähig erweisen.

In den Melanosarkomen haben wir ganz ähnliche Verhältnisse anzunehmen, wie in den Naevis: auch hier handelt es sich wahrscheinlich um Wechselbeziehungen zwischen den Sarkomzellen und der pigmentfähigen Substanz innerhalb der Blutgefässe in dem Sinne, dass die Sarkomzellen diese Substanz aus den Gefässen anziehen und herauslocken. Dabei nehme ich freilich wieder an, dass die Zellen der Melanosarkome Wucherungsprodukte von Saftzellen bezw. Endothelien (Fig. 114), jedoch nicht von normalen, sondern von mangelhaft ausgereiften, primär minderwertigen solchen Elementen sind. In den Melanosarkomen bringt es aber der wechselnde Bau dieser Geschwülste mit sich, dass die örtlichen Beziehungen der Parenchymzellen zu den Blutgefässen grossem Wechsel unterworfen sind. Besonders sind es die alveolären Melanosarkome, in welchen die Parenchymzellen durch wechselnd breite Stromabrücken, in welchen die Blutgefässe verlaufen, von den letzteren getrennt sind. Die pigmentfähige Substanz kommt also erst auf Umwegen zu den Parenchymzellen heran und wird von diesen aufgenommen und verarbeitet; auf diesen Umwegen

durch das Stroma beteiligen sich wiederum fixe Zellen, Endothelien Wanderzellen ebenfalls an der Verarbeitung der vermehrt aus dem Blut ausgeschiedenen pigmentfähigen Substanz; daher ist gerade in den alveolären Melanosarkomen das Stroma oft stärker pigmentiert, als die eigentlichen Sarkomzellen. Bemerkenswert ist dabei, dass, wie M. B. Schmidt erwiesen hat, gerade das Pigment im Stroma häufig zu Anfang der Geschwulstbildung die Eisenreaktion giebt; man darf sich gewiss vorstellen, dass beliebige Zellen des Stromas die aus dem Blut stammende pigmentfähige Substanz chemisch anders verarbeiten, als die funktionell eigenartigeren Geschwulstzellen. Andererseits ist schon darauf hingewiesen worden, dass an beliebigen entfernteren Stellen fertig gebildetes und durch Zerfall der Zellen anderweitig frei gewordenes Pigment innerhalb des Stromas der Melanosarkome resorbiert und weitertransportiert wird. Die Thatsache, dass die Metastasen melanotischer Sarkome teils wenig, teils stark — und dies oft in einer und derselben Geschwulst wechselnd — gefärbt sind, kann man aus den grossen Verschiedenheiten erklären, die bezüglich des Verhältnisses der Blutgefässe zu den Sarkomzellen an verschiedenen Stellen vorherrschen. Andererseits muss man wohl auch eine Abnahme oder ein gelegentlich völliges Verlorengehen jener spezifischen Fähigkeit der Sarkomzellen annehmen, mittelst welcher sie die pigmentfähige Substanz aus dem Blut anlocken und dann weiter verarbeiten; sonst wären rein weisse Metastasen eines Melanosarkoms nicht zu erklären. Auch die vielfach behauptete Beziehung stärkerer Pigmentmetamorphose der Sarkomzellen im Bereich von Blutungen ist durch die angeführte Hypothese leicht zu erklären. Wenn ich auch zugebe, dass auch dieser Hypothese noch Mängel genug anhaften, so scheint sie mir andererseits doch der weiteren Prüfung wert, zumal sie mit vielen Ergebnissen der Untersuchungen über normale und pathologische Pigmentbildung und über den Bau der Naevi und Melanosarkome in Einklang gebracht werden kann.

Birch-Hirschfeld und Ziegler erwähnen in ihren Lehrbüchern unter den Pigmentsarkomen noch eine besondere als Chlorom bezeichnete Geschwulst. Es sind das Geschwülste mit retikulärem Stroma und eingelagerten einkernigen Rundzellen, also Neubildungen von lymphomartigem Charakter (v. Recklinghausen, Dock, O. Schmidt, Lubarsch). Nach der Ansicht einiger

Autoren sind die Geschwülste als echte Sarkome (Rundzellensarkome) aufzufassen, die sich vorwiegend vom Periost der Schädel- und Gesichtsknochen, seltener vom Periost der Rippen, der Wirbelsäule, oder vom Knochenmark entwickeln (Huber, Chiari). Gegen diese letztere Auffassung haben Dock und O. Schmidt geltend gemacht, dass in den Chloromen Spindelzellen, Riesenzellen und Knochenbildungen fehlen, durch welche die periostalen Sarkome so regelmässig ausgezeichnet seien, und dass der Bau der Geschwülste dem der Lymphome entspreche (Chlorolymphom). Dock hatte auch einen der Leukämie ähnlichen Blutbefund festgestellt, O. Schmidt eine Abnahme der roten Blutkörperchen. Die derben oder weicheren Geschwülste besitzen (jedoch nicht alle) eine grüne oder gelbgrüne, graugrüne Farbe, die auch an den (in Nieren, Milz und Leber beobachteten) Metastasen hervortreten kann (Höring, Waldstein, v. Recklinghausen). Das Pigment ist (nach Huber) in den Geschwulstzellen als feinkörniges, stark lichtbrechendes Material enthalten. Chiari und Huber halten es für ein Fettpigment, daher die Bezeichnung Lipochrom; Dock sprach sich gegen die Auffassung der Granula als Fettkörnchen aus; O. Schmidt vermisste überhaupt besondere Pigmentkörnchen (ebenso wie Lubarsch, Körner); v. Recklinghausen fasst die Farbe als Parenchymfarbe auf und O. Schmidt schliesst sich ihm an. Waldstein plaidiert für eine hämatogene Abkunft des Farbstoffes.

Interessant ist das gewöhnlich multiple Auftreten von Chloromen; in einem Falle von Dock sassen die grünlichen, aber zum Teil auch graurötlichen Tumoren periostal im Bereich der ganzen Wirbelsäule, auf dem Pericranium, in der Orbita, in den Sinus der Dura. O. Schmidt fand die Lymphdrüsen (Axilla) und das Knochenmark befallen. Ich verfüge über keine eigenen Beobachtungen.

7. Lymphoma sarcomatosum (Lymphosarcoma).

Sarkomatöse Geschwülste, die sich in ihrer Struktur dem lymphatischen Gewebe nähern, werden Lymphosarkome genannt (Sarcoma lymphadenoides, lymphomatodes, lymphaticum).

Mit der Bezeichnung Lymphosarkom wird sehr willkürlich

umgegangen, indem man bald das eigentliche Sarkom der Lymphdrüsen so nennt, bald den Namen auch auf eigenartige, alsbald zu besprechende hyperplastische Prozesse der Lymphdrüsen anwendet, welche klinisch progressiven Charakter zeigen. Orth spricht sich überhaupt gegen den Namen Lymphosarkom aus. Wir werden alsbald sehen, dass eine Trennung der von den Lymphdrüsen ausgehenden hyperplastischen und sarkomatösen Neubildungen in der That vielfach schwer durchzuführen ist. Hier sei nur von vorneherein der irrtümlichen Meinung vorgebeugt, als ob etwa alle Sarkome, die von Lymphdrüsen ausgehen, Lymphosarkome d. h. Sarkome mit lymphadenoider Struktur wären. Dies ist nicht der Fall: neben lymphadenoiden Sarkomen trifft man unter den primären echten Sarkomen der Lymphdrüsen auch gelegentlich auf grosszellige Rundzellensarkome, Alveolärsarkome oder Spindelzellensarkome. Von den sekundären Sarkomen der Lymphdrüsen gar nicht zu reden. Andererseits können sich typische lymphadenoide Sarkome auch von anderen Geweben als von Lymphdrüsen entwickeln. Der Name Lymphosarkom sagt also zunächst nichts über den Ausgangspunkt, wohl aber etwas über die Struktur der betreffenden Geschwulst aus.

Die Lymphosarkome sind, wie schon früher kurz erwähnt, Rundzellensarkome mit kleinen oder mittelgrossen Rundzellen, die zum Teil wohl den gewöhnlichen Lymphocyten ähnlich sind, häufiger aber den grösseren Lymphzellen gleichen, wie sie in den Keimzentren der Lymphfollikel angetroffen werden. In letzterem Moment scheint sich die mangelhafte Reifung des Geschwulstgewebes kundzugeben, welches auf dem Stadium der Keimzellen stehen bleibt und eine weitere Differenzierung zu eigentlichen Lymphocyten nicht eingeht. Hie und da sammeln sich die Rundzellen zu dichteren Massen und bilden follikelartige Anhäufungen; darin darf man eine Anlehnung an die Formenbildung des Mutterbodens dieser Geschwülste erkennen. Der Rundzellenmasse dient, wie in lymphatischen Organen, ein zartfaseriges Retikulum als Stütze, das sich aus verästelten Bindegewebszellen aufbaut und an den Wänden der reichlichen Blutgefässe und an den gröberen Bindegewebssepten der Geschwulst seine Anheftung erfährt. In den feinen Maschen des Retikulums liegen die Rundzellen; es ist jedoch zu bemerken, dass das retikuläre Stütz-

gerüst vielfach recht mangelhaft ausgebildet ist und stellenweise gänzlich fehlt. Retikulum, Gefässe und Bindegewebssepten zusammen bilden also das Stroma dieser Sarkome (Fig. 116). Eine Interzellularsubstanz zwischen den Parenchymzellen der Neubildung ist in der Regel nur ganz spärlich entwickelt; wo sie vorhanden ist, präsentiert sie sich als feinkörnige oder körnigfädige Masse, die als ein Produkt peripherischer Abspaltung und Losbröckelung des Protoplasmas der Sarkomzellen aufzufassen ist; demgemäss sieht das Protoplasma der Sarkomzellen (bei starker Vergrösserung) an der Peripherie häufig äusserst unregelmässig begrenzt aus. Mitosen sind in den grösseren Rundzellen der Geschwulst massenhaft zu finden, in den kleinen schwer nachzuweisen.

Solche Sarkome, welche man als die eigentlichen Sarkome des lymphatischen Gewebes (primäres, solitäres Sarkom desselben) ansehen darf, entwickeln sich gelegentlich überall da, wo sich lymphadenoides Gewebe vorfindet, also vor allem in Lymphdrüsen, in den Rachen und Gaumen-Tonsillen, in submukösen Geweben, im Knochenmark, in der Milz. Es handelt sich jedesmal um weiche, markige, rapid proliferierende Tumoren, die sehr zu fettigem Zerfall neigen und durch infiltratives Wachstum ausgezeichnet sind. In den weitaus am häufigsten befallenen Lymphdrüsen entsteht das Sarkom gewöhnlich in einer einzigen Drüse (z. B. der Axilla), welche mächtig anschwillt; da das Sarkom die Drüsenkapsel frühzeitig durchbricht und sich im periglandulären Binde-Fettgewebe weiter verbreitet, entsteht alsbald eine weiche Sarkommasse, von welcher die darüber befindliche Haut teils infiltrativ durchwachsen, teils aufs äusserste ausgedehnt wird; schliesslich wird sie durchbrochen und das Sarkom ulzeriert in grosser Ausdehnung an der Oberfläche. Infolge Durchbruchs in die Blutgefässe treten echte metastatische Knoten in inneren Organen auf; jedoch ist das nicht allzuhäufig, da die Kranken frühzeitig an schwerer Anämie etc. zu Grunde gehen, ehe die Geschwulst sich weiter generalisiert hat.

Bezüglich der Abstammung der Zellen dieser Lymphosarkome sind die Meinungen grösstenteils dahin übereinstimmend, dass die eigentlichen Lymphocyten den Mutterboden abgeben (Ribbert, Hansemann u. A.). Es lässt sich eine derartige Abkunft jedoch nicht mit Sicherheit beweisen. In den lymphatischen Follikeln finden sich, wie Hansemann auseinandersetzt, ausser den

Lymphocyten noch Endothelien und die Gitterzellen des Retikulums. Es ist mir aber wahrscheinlich, dass die Lymphocyten genetisch von den Endothelien abhängen, so dass mir eine Trennung dieser beiden Zellarten für die Sarkombildung in lymphatischem Gewebe anfechtbar erscheint. Hansemann führt nur die grosszelligen Rundzellensarkome des lymphatischen Gewebes auf eine Wucherung der Endothelien, die Spindelzellensarkome auf eine Proliferation der Gitterzellen oder Endothelien zurück, ebenso wie er die sog. grosszellige Hyperplasie der Lymphdrüsen bei infektiösen Erkrankungen auf die Endothelien, die Induration der Lymphdrüsen bei chronischen Entzündungen auf die Gitterzellen bezieht. So plausibel eine derartige Trennung erscheint, so sehr bedarf sie noch eingehenderer Begründung.

Von diesen eigentlichen Sarkomen des lymphatischen Gewebes, insonderheit der Lymphdrüsen, ist eine sarkomartige Geschwulstentwickelung zu trennen, welche sich im Lymphdrüsensystem, seltener in Milz und Knochenmark, abspielt, und einen ganz charakteristischen Verlauf nimmt: Gewöhnlich erkranken die oberflächlichen, dann die tieferen Drüsenpakete des Cervikalstranges zuerst; eine Lymphdrüse nach der anderen schwillt zu einem beträchtlichen Knoten an; die geschwollenen Drüsen verschmelzen (infolge entzündlicher Prozesse im periglandulären Gewebe) zu unförmigen knolligen, weichen Geschwülsten, an denen man aber doch noch die Grenzen der einzelnen entarteten Drüsen erkennen kann. Die Erkrankung ergreift dann immer mehr Lymphdrüsen an den verschiedensten Stellen des Systems und schliesslich entwickeln sich sekundäre Knoten in verschiedenen Organen, besonders in Milz und Leber. In älteren Knoten kann sich eine mächtige Hyperplasie des Stützgerüstes entwickeln, so dass sehr derbe, fast fibromartige Geschwülste entstehen. Bei dem eigenartigen Verlauf der eben beschriebenen Erkrankung der Lymphdrüsen, der mehr das Bild einer fortschreitenden Systemerkrankung giebt, hat der Kliniker allerdings Grund, zwischen dieser von ihm sog. „generalisierten Lymphosarkomatose“ und dem solitären primären Sarkom der Lymphdrüsen zu unterscheiden. Diesem Bedürfnis wurde auch entgegengekommen durch die Aufstellung besonderer Namen für die klinisch malignen hyperplastischen Tumoren der Lymphdrüsen und für die echte Sarkomentwickelung in Lymphdrüsen: Primäres Sarkom der Lymphdrüsen (Billroth, Orth), lokales Drüsensarkom (Langhans), Lymphosarkom (Ziegler, Winiwarter, Perls) sind Bezeichnungen für echte Rundzellensarkome mit lymphadenoider Struktur, während malignes Lymphom

(Billroth, Winiwarter, Perls), malignes Lymphosarkom (Langhans), aleukämisches (malignes) Lymphadenom (Orth) für die klinisch bösartigen Formen der Lymphdrüsenhyperplasie gilt. Die Namen zeigen, dass man sich über die Stellung der fraglichen Geschwülste im System nicht klar wurde. Es berühren sich eben auf dem Gebiet der Wucherungen des lymphatischen Gewebes die verschiedensten Prozesse und zeigen anscheinend fliessende Übergänge. Um in dieser dunklen Frage nur den Versuch einer Klärung zu unternehmen, ist es nötig, auf die einfach hyperplastischen (infektiösen) Lymphome, weiterhin auf die leukämischen und aleukämischen Lymphome einzugehen und ihre Beziehungen zu den eigentlichen Lymphosarkomen zu betrachten. Dabei müssen die (diesen in den Lymphdrüsen sich abspielenden Prozessen) analogen Vorgänge in Milz und Knochenmark gelegentlich mitberücksichtigt werden.

Die mit tumorartigen Schwellungen einhergehenden Erkrankungen der blutbildenden Organe — Lymphdrüsen, Milz, Knochenmark — bieten grobanatomisch wie histologisch in vieler Beziehung ähnliche Bilder, so dass über die Stellung der einzelnen Erkrankungen zur Entzündung, zur Hyperplasie und zur echten Geschwulstbildung häufig schwer zu entscheiden ist, und dies um so mehr, als wir nach der ätiologischen Seite hin in viele der hierher gehörigen Prozesse durchaus keinen tieferen Einblick haben. Daher kommt es, dass, wie Orth bemerkt, „es wenige Gebiete der pathologischen Anatomie giebt, wo eine solche Unklarheit, ja geradezu Verwirrung herrscht, und wo die Lücken in unserem Wissen so weit klaffen, wie gerade hier.“ Verhältnismässig leicht möchte es erscheinen, diejenigen Schwellungszustände auszuscheiden, die auf einer entzündlichen Basis entstehen und für die wir einen inneren Zusammenhang mit einer gleichzeitig bestehenden Infektionskrankheit feststellen können. Ich habe hierbei hauptsächlich die Tumoren der Lymphdrüsen im Auge, wie wir sie im Gefolge der Tuberkulose (Skrofulose), der Syphilis, der Lepra (Mosler) auftreten sehen. Bei dieser Art von „Lymphomen oder Lymphadenomen“ finden sich Formen, bei welchen diffuse hyperplastische Prozesse am Stützgerüst und am lymphatischen Gewebe vorherrschen, während die eigentlichen spezifischen Veränderungen, vor allem auch die charakteristischen regressiven Metamorphosen in den Hintergrund

treten. Solche Fälle können aber doch gelegentlich Schwierigkeiten in der Abgrenzung gegen die geschwulstartigen Hyperplasieen bereiten — um so mehr, als hie und da infolge der Ausbreitung der Veränderung auf den grössten Teil des Lymphdrüsensystems klinisch das Bild einer pseudoleukämischen Erkrankung entstehen kann (s. später). Da es sich bei den in Rede stehenden Schwellungszuständen der Lymphdrüsen um eine infektiöse Ursache, also um eine zweifellos entzündliche Form der Hyperplasie handelt, würden diese Prozesse am besten als Lymphadenitis (tuberculosa, syphilitica etc.) hyperplastica bezeichnet; der Name Lymphom oder Lymphadenom könnte im Sinne einer echten Geschwulstbildung, also missverständlich, gedeutet werden.

Während diese genannte Fälle von entzündlicher, infektiöser Hyperplasie der Lymphdrüsen meist relativ einfach von den übrigen Neubildungsvorgängen des Lymphdrüsengewebes getrennt werden können, ist die Stellung der leukämischen und aleukämischen Schwellungen der Lymphdrüsen, der Milz (und des Knochenmarks) zu den echten Neoplasmen bedeutend schwieriger zu präzisieren. Da sich bei der Leukämie einerseits nicht nur mächtige Tumoren aus den eigentlichen Lymphdrüsen (und zwar im ganzen System verbreitet) entwickeln, sondern auch Knötchen und Knoten in den verschiedensten Organen und Gegenden entstehen können, welche lymphatisches Gewebe schon normalerweise enthalten (Darm, Tonsillen, Zunge, Pharynx, Larynx etc.), andererseits sich auch Geschwülste in inneren Organen bilden (Leber, Nieren, Lungen) — sog. heteroplastische Lymphome (Virchow) — so ist in ausgesprochenen Fällen dieser Erkrankung das grobe äussere Bild einer malignen, sich im ganzen Körper generalisierenden echten Geschwulstbildung gegeben. Bei den leukämischen Tumoren hiflt dem Kliniker in der Regel der charakteristische Blutbefund zur definitiven Ausscheidung derselben aus der Gruppe der Sarkome. Auch mikroskopisch können wir in diesen Fällen feststellen, dass es sich um typisch hyperplastische Vorgänge in Lymphdrüsen, Milz und gelegentlich auch im Knochenmark (Neumann) handelt, welche vorzugsweise die eigentliche Follikularsubstanz betreffen; im wesentlichen handelt es sich um eine massenhafte Neubildung typischer Lymphocyten; später wuchert auch oft das Stützgewebe,

die Bindegewebssepta werden breiter, wodurch die erst weichen Tumoren in derbere verwandelt werden können. W. Müller und v. Rindfleisch halten das Bindegewebszellennetz, welches die Lymphsinus in Mark und Rinde der Lymphdrüsen durchsetzt, für die hauptsächlichste Stätte der Neubildung, da gerade hier neue „Marklager" sich entwickelten. Dass eine echte Hyperplasie vorliegt, das bewies v. Rindfleisch durch Injektionen, welche zeigten, dass die Lymphsinus selbst bei stärkster leukämischer Schwellung der betreffenden Lymphdrüsen sowohl von zu- als abführenden Lymphgefässen her wegsam waren. In Lymphdrüsen, Milz und Knochenmark bleibt die Hyperplasie auf die Grenzen dieser Gewebe beschränkt, propagiert nicht in die Umgebung, und wenn z. B. die Lymphdrüsen trotzdem zu ganzen Paketen zusammengeschmolzen sind, so lassen sich ihre einzelnen Grenzen doch feststellen und man darf aus dem mikroskopischen Befund schliessen, dass die Verschmelzung lediglich durch irritative, entzündliche Vorgänge eingeleitet und vollendet wurde. Die „heteroplastischen" leukämischen Lymphome oder Lymphadenome stellen sich als diffuse oder umschriebene, zu Knoten heranwachsende Infiltrate mit typischen Lymphocyten dar. Man hat den Eindruck, als ob es sich um Ablagerungen von Lymphocyten aus den (bei der Leukämie von diesen Zellen überschwemmten) Blutgefässen handle. Andererseits muss man auch daran denken, dass lymphatisches Gewebe (allerdings individuell verschieden) auch in inneren Organen (Lungen, Leber) vorkommt (Arnold, Ribbert), und dass die „heteroplastischen Lymphome" durch hyperplastische Vergrösserung solcher Anhäufungen lymphadenoiden Gewebes entstehen können; in letzterem Falle würden sie allerdings nicht mehr den Namen einer heteroplastischen Neubildung verdienen.

Schwieriger als die leukämischen Tumoren sind die ähnlichen Schwellungen und Knotenbildungen, die ohne charakteristische Blutveränderung verlaufen, in ihrer Stellung zu den eigentlichen Lymphosarkomen zu beurteilen. In welch verschiedener Weise diese aleukämischen Lymphome oder Lymphadenome aufgefasst wurden, das zeigen die vielen Namen, die man dieser Erkrankung gegeben hat und von denen die hauptsächlichsten angeführt sein sollen: Pseudoleukämie (Cohnheim), Hodgkinsche Krank-

heit (Wilks), progressive multiple Lymphdrüsenhyperplasie (Wunderlich), maligne, aleukämische Lymphadenome (Orth, v. Rindfleisch), malignes Lymphom bezw. Lymphosarkom (Billroth, Winiwarter, Langhans, Lücke, Ebstein, König), Adenie (Trousseau), Hypertrophie sans leucémie (Cossy), Lymphosarkomatose (Virchow), Anämia s. Cachexia lymphatica (Wilks), Cachexie sans leucémie (Bonfils), Lymphome ganglionaire anémique (Lanceraux). Man ersieht aus diesen vielen Bezeichnungen, dass man den Prozess bald als Hypertrophie oder Hyperplasie, bald als Sarkombildung auffasste. Das klinische Bild der Pseudoleukämie habe ich oben kurz geschildert: bezüglich des Aussehens der entstehenden Geschwülste, bezüglich des Auftretens derselben im Bereich des gesamten Lymphdrüsensystems, bezüglich der Entwickelung sog. „heteroplastischer Lymphome" in inneren Organen besteht weitgehende Übereinstimmung zwischen der leukämischen und aleukämischen Lymphombildung. Ein merkwürdiges abweichendes Verhältnis der Pseudoleukämie gegenüber der Leukämie beruht darin, dass bei letzterer die Milz relativ häufig primär, oder gar überhaupt allein erkrankt ist, während bei der Pseudoleukämie die fortschreitende Erkrankung sich an das System der Lymphdrüsen hält und die Milz erst später sekundär erkrankt; in einigen Fällen (Trousseau, Ranvier, Panas etc.) war die Milz sogar völlig unbeteiligt; R. Schultz fand unter 38 Fällen 34 mal, Westphal unter 21 Fällen 17 mal die Milz beteiligt. Ganz durchgreifend ist jedoch dieser Unterschied nicht, indem auch Fälle von rein lienaler Pseudoleukämie (Anaemia splenica, Splénomegalie primitive) bekannt geworden sind (v. Strümpell, Westphal, Höflmaier, Camerer, Griesinger, Bruhl). Besonders bei Kindern ist die lienale Form der Pseudoleukämie zur Beobachtung gekommen (Anaemia pseudoleucämica infantum v. Jaksch). Paltauf meint allerdings, dass unter dieser lienalen Pseudoleukämie viele Fälle gehen, welche nichts anderes als Ausgänge von Infektionskrankheiten darstellen. Bei dieser Ähnlichkeit zwischen leukämischer und aleukämischer Lymphombildung begreift man, wie eine Reihe von Autoren zu der Meinung kam, es sei die Pseudoleukämie nichts anderes als ein aleukämisches Stadium der Leukämie (Troje, Mosler,

Westphal, Göppert). Kühnau und Weiss halten die Pseudoleukämie und die Leukämie nur für verschiedene Stadien ein und desselben Prozesses; sie beobachteten einen Fall, der zuerst wie eine Pseudoleukämie verlief und später in eine echte lymphohenale Leukämie überging. Jedoch ist es fraglich, ob man die Leukämie derart mit der Pseudoleukämie verschmelzen darf; in histologischer Beziehung bestehen bei genauerer Untersuchung mancherlei Unterschiede zwischen den leukämischen und aleukämischen Tumoren: die gröbere Struktur ist allerdings im grossen und ganzen in beiden Fällen die gleiche, indem ein retikuläres Grundgerüst in seinen Maschen die neugebildeten Parenchymzellen beherbergt; jedoch sind schon in der Ausbildung dieses Gerüstes kleine Unterschiede zu bemerken: in den aleukämischen Lymphomen ist die Ausbildung des retikulären Gewebes atypisch, d. h. unregelmässig, in der Form, Anordnung und Verteilung sowohl, wie in der besonderen Beschaffenheit: hier reichlich, dort verschwindend spärlich, hier mit gröberen Balken und weiten Maschen, dort mit zarten Bälkchen und engen Maschen; man hat daher den Eindruck, dass die Bindegewebsentwickelung bei den aleukämischen Lymphomen einen selbständigeren Charakter hat; das mag darauf zurückzuführen sein, dass die aleukämischen Tumoren fast regelmässig nach einem gewissen Zeitraum ihrer Existenz fibrös indurieren, was bei den leukämischen Geschwülsten nicht in dem Masse der Fall ist; in diesen letzteren erscheint das Retikulum typischer entwickelt, so dass wir sie als gereiftere Formen der lymphatischen Neubildung ansehen dürfen. Dies gilt aber nicht nur für das Stützgerüst, sondern vor allem auch für die Parenchymzellen. Diese sind bei den leukämischen Lymphomen gleichmässig zu der Form der Lymphocyten ausgebildet; in den aleukämischen Lymphomen kommen sehr verschiedenartige Zellen in den Maschen des Retikulums vor; kleine einkernige Zellen vom Charakter der kleinen Lymphkörperchen, grössere einkernige, mit granulierten Kernen versehene Zellen, ähnliche Zellelemente mit zwei Kernen, hie und da sogar grosse mehrkernige Zellgebilde. Ähnlich verhalten sich die „heteroplastischen“ aleukämischen Knoten und die Milz, wenn sie primär erkrankt ist.

Einigermassen charakteristisch für die Pseudoleukämie ist der häufige Beginn der Erkrankung in den Lymphdrüsen des Halses; Westphal sah unter

21 Fällen 13 mal zuerst die Halslymphdrüsen ergriffen. Gowers giebt für die zeitliche Reihenfolge des Ergriffenwerdens der einzelnen Lymphdrüsenregionen Folgendes an: Cervikal-, Axillar-, Inguinal-, Retroperitoneal-, Bronchial-, Mediastinal-, Mesenterialdrüsen. R. Schultz fand unter 38 Fällen 28 mal die Halslymphdrüsen, 21 mal die Retroperitonealdrüsen, 20 mal die inguinalen, 18 mal die mediastinalen, 14 mal die bronchialen und mesenterialen Lymphdrüsen ergriffen. Ich sah in einem weit vorgeschrittenen Falle die retroserösen Lymphdrüsen, einschliesslich der zugehörigen grossen Lymphstränge derart erkrankt, dass Aorta und Cava abdominalis in ihrem ganzen Verlauf rings von Geschwulstmassen umgeben und komprimiert waren.

Die Milz ist in den häufigen Fällen ihrer sekundären Miterkrankung stark in allen Durchmessern vergrössert, von äusserst derber Konsistenz, mit stark verdickter Kapsel versehen, die gewöhnlich allseitig mit der Umgebung stark verwachsen ist. Auf dem Durchschnitt zeigt sie eine granitähnliche Farbe, welche von einer schwarzen und dunkelbraunen Pigmentierung des Organs herrührt, wobei in das dunkel gefärbte Parenchym die Lymphomherde als weisse Massen, teils in Knötchenform, teils in verästelten Gebilden eingesprengt sind. Der bindegewebige Grundstock der Milz und zwar nicht nur die Trabeculae in ihren Verzweigungen, sondern auch die Reticula, Bälkchen und Fasern haben eine enorme Massenzunahme erfahren; infolge der gewaltigen Bindegewebshyperplasie ist von normalem Pulpagewebe wenig mehr zu sehen; die Trabekel sind in breite Fasermassen verwandelt, welche verdickte z. T. obliterierte Gefässe und massenhafte Pigmenthaufen einschliessen. Das retikuläre Gewebe der ehemaligen Pulpa zeigt ebenfalls starke Verbreiterung und da, wo man überhaupt noch etwas von den Maschenräumen des einstigen Netzes erkennen kann, stellen diese enge, spaltförmige, mit abgestossenen Endothelzellen erfüllte Räume dar. An anderen Stellen ist aber weithin nichts weiter als Bindegewebe in allen Stadien der Entwickelung zu erkennen, das überall reichlich Pigment einschliesst. In diese Bindegewebsmassen eingesprengt, insbesondere in die breiten Trabekelsysteme eingelagert, finden sich die zelligen Herde, meist in deutlicher Beziehung zu den Gefässen. Das Knochenmark ist nach Westphal nicht häufig mit erkrankt (unter 21 Fällen 7 mal); man findet Umwandlung des gelben Marks in eine dunkle, himbeergeléeartige oder gefleckte Masse und konstatiert die Anwesenheit hyperplastischer Prozesse.

Die „heteroplastischen“ Knoten entstehen mit Vorliebe in der Leber und in den Nieren.

R. Schultz fand unter 38 Fällen 18 mal, Westphal unter seinen Fällen 11 mal die Leber erkrankt. Die Nieren waren in den Fällen von R. Schultz 12 mal ergriffen. Relativ häufig werden auch die serösen Häute befallen; R. Schultz fand das in 8 Fällen vor. Seltener sind auch andere Organe in Mitleidenschaft gezogen. R. Schultz und Langhans geben bezüglich der Häufigkeit des Befallenseins folgende Reihenfolge an: Lymphdrüsen, Milz, Leber, Niere, Parotis, Tonsillen, Schleimhaut des Verdauungskanals, Zwerchfell, Knochenmark, Ovarien, Thymus, Pankreas. Arning hat multiple Haut-, Schleimhaut- und Muskelgeschwülste gesehen. Seltene Lokalisationen der Geschwulstbildung sahen Murchison (foramen magnum), Schultz, Claus (Knochen und Muskeln),

Eberth (Magen), Rosenstein (Nebenniere, Rückenmark), Falkenthal (Hoden, Herz, Muskeln, Haut, Schädeldach). Die Lungen sind also im Gegensatz zum eigentlichen Sarkom der Lymphdrüsen bei der Pseudoleukämie so gut wie niemals erkrankt. In den parenchymatösen Organen treten die aleukämischen Neubildungen in Form von kleinen Knötchen und grösseren kugeligen Knoten auf, ferner als verzweigte Infiltrate, die dem Bindegewebe bezw. den Gefässen folgen (z. B. der Pfortader in den Lebergeschwülsten). Die grösseren Knoten lösen sich bei genauerer mikroskopischer Untersuchung in eine Menge kleinerer Infiltrate auf, sind also durch Konfluenz entstanden. Die Leberzellen atrophieren bei starker lymphomatöser Infiltration unter brauner Pigmentierung; vielfach kann ihre ehemalige Anwesenheit nur aus Pigmentresten vermutet werden. In den serösen Häuten (und in häutigen Organen überhaupt) treten Knoten und plattige Verdickungen hervor; in letzteren Fällen sind diffuse Infiltrate der betreffenden Gewebe vorhanden. Die Beziehung zu Gefässen ist jedoch in allen Fällen beginnender Lymphombildung nicht zu verkennen und man kann als erstes Stadium des pathologischen Zustandes kleine perivaskuläre Zellanhäufungen betrachten, die sich reichlich zerstreut, sowohl in der Peripherie grösserer Herde, als auch mehr selbständig da und dort finden; später breiten sich die Zellen weiter in der Umgebung der Gefässe aus. Wo die Zellenanhäufungen in der Adventitia grösserer, stark verdickter, oft auch obliterierter Gefässe auftreten, scheinen sie, ihrer Anordnung entsprechend, mit den Vasa vasorum in Zusammenhang zu stehen. Zu dem Verhalten der Gefässe in den aleukämischen Lymphomen sei noch bemerkt, dass in den älteren Herden sehr häufig eine starke Verdickung sämtlicher Wände, insbesondere auch der Intima zu beobachten ist, was nicht selten die Obliteration des Gefässes oder wenigstens eine eminent starke Beeinträchtigung des Lumens verursacht. In einem Falle aus meiner Beobachtung konnte ich bezüglich der Gefässe noch Folgendes konstatieren: in den jüngeren Herden, besonders da wo die Gefässe mit einem förmlichen Mantel von Rundzellen umgeben waren, erwies sich oft das ganze Gefäss angefüllt mit der gleichen Art von Zellen, so dass nur spärliche rote Blutkörperchen zwischen ihnen zu erkennen waren. Die Endothelzellen der Intima kleinerer Gefässe und Kapillaren fanden sich sehr häufig in Proliferation begriffen und, wenn so beschaffene Gefässe mit Lymphomzellen erfüllt waren, dann war eine Unterscheidung der beiden Arten von Zellen schlechterdings nicht mehr möglich. Oft war an solchen Gefässen die Endothellage gänzlich fehlend, so dass es schien als ob sie in die das Lumen erfüllende Zellenmasse aufgegangen sei. In wieder anderen Fällen war es zu einer richtigen Thrombusbildung gekommen, wobei die Thromben sehr viele Rundzellen enthielten. In älteren Herden waren die thrombotischen Massen bereits organisiert.

Die Neigung zur regressiven Metamorphose, fettigem Zerfall, Verkäsung fehlt den aleukämischen primären und sekundären Tumoren fast völlig (Kundrat u. A.); diese stellen im Gegenteil persistentere Bildungen dar (Virchow), die fibrös verhärten. In einem typischen Fall von Pseudoleukämie aus meiner Beobachtung stellte die bindegewebige Induration der gebildeten Knoten gewissermassen

den Abschluss der Lymphomentwickelung an der jeweiligen Örtlichkeit dar, so zwar, dass jedesmal eine mächtige Hyperplasie des fibrösen Gewebes mit Zurücktreten des lymphoiden Parenchyms einem vorausgegangenen zellreichen Stadium der Geschwulst folgte. Das ist auch von anderen Seiten hervorgehoben worden (Winiwarter); unterschied ja auch Virchow bereits eine harte und eine weiche Form der pseudoleukämischen Tumoren. Es ist sogar nicht ganz unwahrscheinlich, dass an dieser besagten fibrösen Induration sich auch die Parenchymzellen des aleukämischen Lymphoms beteiligen; ich sah sie in den indurierenden Partien wenigstens längliche und spindlige Formen annehmen und man hatte an den fraglichen Stellen den Eindruck, als ob die spindlig gewordenen Zellen der Neubildung an der Entwickelung von Fasergewebe teilnähmen; sicher war das aber nicht festzustellen. Man würde sich die Möglichkeit einer derartigen Metamorphose durch die Annahme erklären können, dass die aleukämischen Tumoren vielleicht von den Endothelien der Lymphdrüsen ihren Ausgang nehmen (während die leukämischen auf einer Vermehrung der eigentlichen Lymphocyten beruhen). Winiwarter verlegt die Entwickelung der pseudoleukämischen Tumoren in das Bindegewebe, indem er den Wucherungsprozess vom Stützgerüst der Drüsen und vom perivaskulären Gewebe ausgehen lässt; er nimmt daher als wahrscheinlich an, dass die ursprünglich vom Bindegewebe ausgehende Wucherung wieder die Umwandlung in Bindegewebe durchmache. Demgegenüber steht die Ansicht Hansemanns, der bei Leukämie und Pseudoleukämie ausschliesslich die Lymphocyten vermehrt sein lässt; die Zellen seien ganz typisch, nur wenig grösser als normale Lymphocyten und liessen zahlreiche Mitosen von der typischen Form der Lymphocyten erkennen.

Da man nun die pseudoleukämischen Tumoren einerseits von den leukämischen als noch weiter atypische lymphatische Neubildungen trennen darf, andererseits aber auch gewisse sehr bedeutende Gegensätze zwischen der Pseudoleukämie und der echten Lymphosarkombildung bestehen, so ist man bezüglich einer richtigen Auffassung vom Wesen der pseudoleukämischen Erkrankung in grosser Verlegenheit. Vielfach hat man nun daran gedacht, die Pseudoleukämie den Infektionskrankheiten, und zwar den

infektiösen Granulomen, anzugliedern; man wollte den ganzen Prozess als eine fortschreitende Systemerkrankung auf infektiöser Basis aufgefasst wissen. Mit den infektiösen Granulomen bestehen ja gewiss mancherlei Ähnlichkeiten. Zunächst wurde darauf hingewiesen, dass manche Fälle von weitverbreiteter Tuberkulose des Lymphdrüsensystems (Askanazy, Wätzold, Cordua, Paltauf, Glockner) unter dem klinischen Bilde der Pseudoleukämie verlaufen können; ähnliches hat Mosler für einen Fall von Lepra tuberosa behauptet.

Dietrich behauptet sogar, dass es Fälle von tuberkulöser Lymphdrüsenerkrankung gebe, die ohne Verkäsung etc. verliefen, und derart das Bild des malignen Lymphoms (Pseudoleukämie) gäben, dass die wahre Natur nicht einmal auf dem Sektionstisch mit Sicherheit festgestellt werden könne. Jedenfalls sind manche beschriebene Fälle von Pseudoleukämie, bei welchen Riesenzellen, polymorphe epitheloide Zellen, Verkäsungen, Erweichungen etc. beobachtet wurden, wahrscheinlich tuberkulöse Formen gewesen (Paltauf).

Interessant ist auch das Zusammentreffen von aleukämischen Lymphomen und Tuberkulose der Lymphdrüsen bezw. anderer Organe (Askanazy, Cordua, Dietrich, Claus, Weisshaupt). In einem Fall von aleukämischer Schwellung der Lymphdrüsen (Fischer) fand sich Lungen- und Darmtuberkulose und tuberkulöse Lymphadenitis der Bronchialdrüsen. Ricker beschrieb einen Fall von multipler Lymphombildung, bei welchem die Knoten teils Verkäsung zeigten, teils nicht; in den verkästen Knoten fand Ricker Riesenzellen und Tuberkelbazillen. Ricker ist geneigt, das Verhältnis in diesem Falle so aufzufassen, dass die ursprünglich tuberkulöse Lymphdrüsenhyperplasie in eine metastasierende Sarkombildung (i. e. in Pseudoleukämie) umgeschlagen sei. In einem anderen Fall von Sarkom (Recidiv) der Brustdrüse bei gleichzeitig bestehender Miliartuberkulose der Lungen fand Ricker Verkäsungen (Riesenzellen und Tuberkelbazillen) und ist der Meinung, dass in den Sarkomknoten, in welche Tuberkelbazillen verschleppt worden wären, auch Verkäsung eingetreten sei. Ich bin der Meinung Dietrichs, dass eine ursächliche Beziehung zwischen Tuberkulose und den pseudoleukämischen Tumoren nicht besteht und dass es sich in den einschlägigen Fällen um ein zufälliges Zusammentreffen handelt. Bei der Häufigkeit der tuberkulösen Lymphdrüsenerkrankung werden solche Kombinationen nicht überraschen.

Weiters können für die Auffassung der Pseudoleukämie als Infektionskrankheit geltend gemacht werden die relativ häufigen Fälle, die mit intermittierendem Fieber verlaufen: infektiöse febrile Form der Pseudoleukämie (Pel), rekurrierendes Lymphosarkom (Renvers), Lymphosarcomatosis retroperitonealis maligna cum febre recurrente (Hevelka). Gowers sagt, dass ungefähr die Hälfte der Pseudoleukämiefälle mit Fieber verlaufen, Westphal fand Fieber unter 21 Fällen 13 mal. Mit Fieber verlaufende Fälle beschrieben noch Ebstein, Fischer, Hauser, Kast, Göppert, A. Klein, Hohenemser). Während einige Autoren das Fieber als den Ausdruck einer bestehenden Infektionskrankheit auffassen (Lubarsch, Puritz u. A.), bemerkte Kast, dass das intermittierende Fieber aus der Resorption von Zerfallsprodukten der Tumoren bezw. aus einem intermittierenden Aufschiessen neuer Geschwulstherde erklärbar sei. Damit würde übereinstimmen, dass Fieberbewegungen ausser bei Pseudoleukämie auch bei wirklichen Sarkomen und bei Karzinomen beobachtet wurden (Völkers, Puritz, Putiata, Hampeln, Kast, Anker, Kobler); unter den Sarkomen sind es allerdings hauptsächlich die Formen des Lympho- und Myelosarkoms, bei welchem Fieber beobachtet wurde.

Auch Bakterienbefunde wurden bei Pseudoleukämie erhoben: Dreschfeld fand kleine Bazillen, welche die Gefässe verstopften, in anderen Fällen Kokken. Verdelli, Silva, Majocchi und Picchini, Maffucci, Brigidi und Piccoli, Roux und Lannois u. A. haben den Staphylococcus aureus et albus, beziehungsweise Streptokokken, Pneumokokken oder Bazillen gefunden. Grohé und Verfasser sahen reichlich mit Kokken vollgepfropfte Gefässe. Barbacci und Gabbi weisen mit Recht darauf hin, dass es sich dabei um sekundäre Infektion in späteren Stadien der Krankheit handeln dürfte. Ähnlich urteilt Fischer, der Staphylokokken fand, jedoch bei Überimpfung der Lymphome negative Resultate erzielte. Paltauf macht bakterielle und toxische Einflüsse verantwortlich; ferner weist er auf die individuell verschiedene Entfaltung und Reizbarkeit des lymphatischen Gewebes mit Recht hin; endlich zieht er in Erwägung, ob nach schweren überstandenen Infektionskrankheiten die in den blutbildenden Organen einsetzenden Regenerationsprozesse gelegentlich in

geschwulstartige Hyperplasie oder echte autonome Geschwulstbildung ausarten können (?).

Aus dem Mitgeteilten sind die Ähnlichkeiten und Unterschiede zu erkennen, welche die pseudoleukämischen Tumoren in ihren Beziehungen zu den leukämischen Schwellungen einerseits, zu dem primären, solitären Lymphdrüsensarkom andererseits darbieten. Man wird aus der Gegenüberstellung dieser verschiedenen Prozesse den Eindruck gewonnen haben, dass die Pseudoleukämie mehr Beziehungen zu der Leukämie zeigt, als zum echten Sarkom. Das echte solitäre Sarkom der Lymphdrüsen ist eine rapid schnell zum Tode führende Geschwulst, welche frühzeitig die Drüsenkapsel durchbricht, das periglanduläre Gewebe infiltriert, bezw. die Haut durchwächst, so dass letztere alsbald an die Geschwulst fixiert, schliesslich zerstört wird, wonach die weiche Geschwulst ausgiebig ulzeriert; es wurde auch erwähnt, dass regressive Metamorphosen reichlich eintreten. Sekundäre Knoten (und zwar echte Metastasen) treten rasch und zwar in den regionären, weiter zentral gelegenen Lymphdrüsen auf, oder, wenn Verschleppung durch die Blutbahn erfolgt, in inneren Organen, vor allem in den Lungen, wie Ziegler hervorhebt. Ganz anders bei der Pseudoleukämie! Der klinische Verlauf, welcher den Charakter einer fortschreitenden Systemerkrankung zeigt, bei welcher die multiple Lokalisation des Prozesses scheinbar willkürlich und sprungweise, jedenfalls nicht nach den Gesetzen erfolgt, die wir bei der sekundären Ausbreitung echter sarkomatöser Geschwülste eingehalten sehen; die relativ späte „Metastasenbildung“ in parenchymatösen Organen (besonders in Nieren und Leber), die nach Birch-Hirschfeld bei der Pseudoleukämie erst erfolgt, wenn die Verbreitung innerhalb des lymphatischen Systems progressiv geworden ist; der Mangel an rückläufigen Metamorphosen, die Beschränkung des Prozesses auf das Gebiet der Lymphdrüsen, endlich die fast regelmässige Induration älterer aleukämischer Knoten — das sind alles Thatsachen, die sich mit der Annahme einer echten Sarkombildung schwer vereinigen lassen. Gerade das zuletzt angeführte Moment scheint mir von grosser Bedeutung: die Wucherungsvorgänge im Bindegewebe bei älteren aleukämischen Geschwülsten könnten ja als ein Analogon der begleitenden Stromaentwickelung angesehen werden, wie sie auch eine

Reihe maligner echter Geschwülste zeigt; darin besteht aber ein wesentlicher Unterschied, dass bei diesen letzteren die Stromaentwickelung niemals in Bezug auf den Stillstand des Prozesses etwas erreicht; bei der Pseudoleukämie aber hatte ich (für meine Fälle wenigstens) entschieden den Eindruck, dass die bindegewebige Verhärtung den Abschluss der Lymphomentwickelung an der jeweiligen Örtlichkeit darstellte; das ist mit dem Wesen eines Sarkoms unvereinbar. Die Vorgänge bei der ersten Entwickelung und dem weiteren Wachstum der sekundären aleukämischen Tumoren in inneren Organen erinnern allerdings sehr an die wahren Geschwulstbildungen. Man erkennt dabei eine fortschreitende Infiltration der Gewebe mit Rundzellen, bei zunächst völlig passivem Verhalten der ortsangehörigen Zellen; die spezifischen Parenchymzellen der betreffenden Organe (z. B. Leberbalken, Harnkanälchen) erhalten sich allerdings innerhalb der Infiltrate auffallend lange, können aber schliesslich auch zu Grunde gehen. Auch die engen Beziehungen der Zellinfiltrate zu Gefässen erinnern an sarkomatöse Geschwülste. Dagegen sprechen die Befunde in der nächsten Umgebung der erkrankten Lymphdrüsen nicht für Sarkom: die Drüsenkapseln werden nicht in der für das Sarkom charakteristischen Weise durchwuchert, im Gegenteil, was man hier und in dem umgebenden Bindefettgewebe an zellulären Prozessen beobachtet, deutet auf einen reaktiven, entzündlichen Vorgang hin.

Dass es sich bei den „heteroplastischen" aleukämischen Knoten um eine Verschleppung und sekundäre Ablagerung von Zellen auf dem Blutweg, also um eine echte Metastasenbildung handelt, ist unwahrscheinlich und dürften sich vielmehr die sekundären Wucherungen an Ort und Stelle entwickeln. Hier ist zunächst auf eine hyperplastische Vergrösserung des weitverbreiteten präexistierenden lymphadenoiden Gewebes (Lymphknötchen, Lymphfollikel) zu verweisen (Arnold, Ribbert, Dobrowolski); andererseits wird aber sicher auch massenhaft lymphatisches Gewebe neugebildet. In dieser Beziehung liesse sich manches angeben, was dafür spräche, dass die Gefässendothelien (s. oben) die Lieferanten der Rundzellenmassen, welche dann die Gewebe infiltrieren, darstellen. Ich fand die Endothelien gewuchert, die Gefässe mit den Wucherungsprodukten erfüllt, die Gefässwände und deren

Umgebung von gleichartigen Zellen infiltriert und konnte derartige Gefässe häufig inmitten eines frischen pseudoleukämischen Knötchens nachweisen. Neuerdings hat ja v. Notthafft über einen sehr merkwürdig gelagerten Fall von Pseudoleukämie berichtet, der durch das Vorhandensein komplizierter endothelialer Wucherungsvorgänge ausgezeichnet war. Ich muss es jedoch bei diesen Andeutungen bewenden lassen.

v. Notthaft fand in einem klinisch als Pseudoleukämie verlaufenen Falle neben Lymphomen eine „Wucherung der Endothelien des Blutgefäss-Lymphgefässapparates des Gesamtkörpers" (besonders auch in Milz und Lymphdrüsen); es hatten sich teilweise cystische und endotheliomartige Bildungen entwickelt; daneben aber auch sarkomähnliche Wucherungen; um eine zufällige Kombination von Lymphom und Endotheliom (wie in einem Falle von Eberth-Spude) handelte es sich nicht; die endothelialen und lymphomatösen Prozesse gehörten in v. Notthafft's Falle enge zusammen.

Kundrat hat nun neben den leukämischen und aleukämischen Lymphdrüsentumoren und neben dem echten Sarkom der Lymphdrüsen noch eine besondere Form der Erkrankung des lymphatischen Systems aufgestellt, die er Lymphosarcomatosis nennt, die aber von den meisten anderen Autoren unter die pseudoleukämischen Erkrankungen mit eingerechnet wurde. Die Kundrat'sche Lymphosarcomatosis geht von zusammenliegenden Gruppen von Lymphdrüsen oder lymphatischen Follikeln der Schleimhäute aus, die Wucherung überschreitet das Gebiet dieser Organe und verbreitet sich in die Umgebung. Sekundär erkranken (wiederum regionär) Gruppen von Lymphdrüsen oder Lymphknötchen an anderen Stellen. Die Neubildungen ergreifen bei der Lymphosarcomatosis mit Vorliebe die serösen Häute und Schleimhäute (besonders Magendarmkanal, Rachen), flächenhafte Infiltrate und kleine Knötchen bildend und auf dem Lymphweg fortschreitend (S. Flexner, Eisenmenger, Koschier, Pick, B. Beck, Chiari, Török — nach Paltauf). Zerfall, partielle Vernarbung, Rückbildung der Neubildungen ist möglich. Milz, Leber, Knochenmark sind nicht mitbeteiligt. Die sekundären Eruptionen in serösen Häuten und Schleimhäuten sind nicht als echte Metastasenbildung aufzufassen, sondern als Erkrankungen der in allen Organen und Geweben weitverbreiteten, allerdings individuell verschieden entwickelten Lymphknötchen. Ich habe erst kürzlich zwei solche Fälle von Lymphosarcomatosis beobachtet; der eine war von den linken axillaren Lymphdrüsen aus-

gegangen und hatte neben sekundären Gruppenerkrankungen der cervikalen, supra- und infraklavikularen Lymphdrüsenregionen beiderseits, der axillaren Drüsen der andern Seite, der bronchialen und mediastinalen Lymphdrüsen zu multiplen Knoten, Knötchen und diffusen Infiltraten der Brust- und Rippenmuskulatur des Mediastinums und der linken Pleura geführt; der andere war vom Mediastinum (Thymus) ausgegangen (ähnlich wie Fälle von Brigidi und Piccoli, Göppert) und hatte sich flächenhaft in beiden Pleuren, dem Zwerchfell, dem Peritoneum und den Magendarmwandungen ausgebreitet.

Göppert beschrieb einen Fall von Lymphosarcomatose bei einem 3jähr. Knaben mit kolossal vergrösserter Thymus, Schwellung der Tonsillen und Halslymphdrüsen, geringe Schwellung der Milz, Vergrösserung der Leber und besonders der Nieren; lymphoide Metamorphose des Knochenmarks. Die Geschwulstelemente waren kleine Rundzellen. In Leber und Nieren keine Knoten, sondern nur diffuse Infiltrate; teilweises Übergreifen der Rundzelleninfiltrate auf das Nierenbecken, den Herzbeutel, das Periost, die Gefässadventitien. Der Blutbefund bot nur geringe Vermehrung der weissen Blutkörperchen. Die Rundzelleninfiltrate der inneren Organe ist Göppert geneigt von praeexistierendem adenoidem Gewebe abzuleiten; er hält seinen Fall für Lymphosarkom. Von der Kundrat-schen Lymphosarcomatosis ist dieser Fall jedoch in Vielem abweichend: ein echtes Sarkom liegt auch nicht vor; dagegen scheint Göpperts Beobachtung eher in den Rahmen der Pseudoleukämie hineinzupassen, wenngleich auch hiegegen Einspruch erhoben werden könnte. Ich habe diesen Fall angeführt, um zu zeigen, wie weit entfernt wir noch von einem klaren Verständnis der verschiedenen hier in Betracht kommenden Prozesse sind.

Man muss zugeben, dass das grob anatomische Bild der Kundrat'schen Lymphosarcomatosis von dem der gewöhnlichen Pseudoleukämie in Vielem abweicht; auch die mikroskopische Untersuchung ergiebt keine reine Hyperplasie, sondern ein rundzelliges sarkomartiges Gewebe mit verschieden grossen Zellen. Paltauf, der die Lymphosarcomatosis Kundrats acceptiert, unterscheidet demnach ausser den einfachen Lymphomen, ausser der Leukämie und Pseudoleukämie noch das lokale echte Sarkom der Lymphdrüsen mit lymphadenoidem Bau und die Lymphosarkomatose, letztere als primär und sekundär regionäre Systemerkrankung mit Ausbreitung auf dem Lymphwege

Eine Form der Lymphosarcomatosis entwickelt sich bei den Bergarbeitern in den Kobaltgruben in Schneeberg (Sachsen); bei der Sektion findet man

Schwellungen der hinteren Mediastinal- und Bronchialdrüsen mit Übergreifen auf die Lungen, die Pleuren, auch auf Milz und Leber (Wagner, Weigert, Cohnheim, Ribbert). Ursächlich wird vielfach eine Arsenintoxikation angenommen.

Schliesslich sei noch bemerkt, dass vielfach Stimmen laut geworden sind, welche empfehlen, den Begriff der Pseudoleukämie fallen zu lassen, zumal recht verschiedenartige Krankheiten darunter subsummiert würden, so die Übergänge der Pseudoleukämie zur Leukämie (aleukämische Stadien der Leukämie), die Fälle von idiopathischem Milztumor der Erwachsenen (lienale Pseudoleukämie), Fälle von idiopathischem Milztumor der Kinder (sog. Pseudoleukämie der Kinder) und schliesslich Fälle von zweifelloser echter Lymphosarkombildung (Göppert). Jedenfalls muss man versuchen, die hyperplastischen (leukämischen und aleukämischen) mehr oder weniger atypischen Prozesse an Lymphdrüsen, Milz und Knochenmark, so sehr sie in einzelnen Punkten an die Sarkomentwickelung erinnern, von den echten Sarkomen dieser Organe scharf zu trennen: man muss also (mit Grohé) unterscheiden zwischen der multiplen Hyperplasie des Lymphdrüsensystems (der sog. generalisierten „Lymphosarkomatose") und dem lokalen, metastasierenden echten Sarkom der Lymphdrüsen; ferner zwischen den primären Hyperplasieen der Milz und dem wahren, primären, metastasierenden Milzsarkom (Grohé, Verfasser), endlich drittens zwischen der primären, multiplen Hyperplasie des Knochenmarks und dem echten myelogenen, lokalen und metastasierenden Sarkom.

Die Erwähnung der multiplen Hyperplasie des Knochenmarks führt uns zu kurzer Besprechung einer Erkrankung, die heutzutage vielfach unter der Bezeichnung multiples Myelom geht.

Die Krankheit hat die verschiedensten Namen erhalten: Maligne Osteomyelitis, sarkomatöse Erkrankung des Knochensystems (Grawitz), medulläre oder myelogene Pseudoleukämie (Runeberg, Zahn), sarkomatöse Ostitis (Hammer), Myelom (Rustizky, Klebs, Kahler), Lymphadenia ossium (Nohtnagel).

Die vielen Namen zeigen die wesentlich verschiedenen Auffassungen, welche die Autoren vom Charakter des Prozesses hatten. Rustizky hielt die Krankheit für eine relativ gutartige multiple Hyperplasie des Knochenmarks, Zahn für eine bösartige Form der Hyperplasie. Von einem echten multiplen Rundzellen-

sarkom sprechen Buch, Grawitz, Kahler; dem Lymphosarkom bezw. der Lymphosarcomatosis (Pseudoleukämie) rechnen Zahn und Runeberg die Erkrankung zu; Ewald sagt, das Myelom verhalte sich zur Lymphosarcomatosis wie die myelogene zur lymphatischen Leukämie; Grawitz trennt den Prozess ausdrücklich von dem Lymphosarkom (Pseudoleukämie). Klebs sprach von infektiösem Lymphom des Knochenmarks. Marchand hat einen Fall als allgemeine Hyperplasie des Knochenmarks mit Schwund des Knochens beschrieben und als eine Steigerung osteomalacischer Vorgänge gedeutet (teilweise nach Hammer und Paltauf zitiert).

Die Erkrankung betrifft (nach Winkler) stets das rote Knochenmark (Wirbelsäule, Rippen, Schädeldach), welches sich in eine dunkelrote oder graurötliche bis graugelbliche Geschwulstmasse verwandelt. Es handelt sich um einen primär multiplen Prozess, welcher zu gleicher Zeit in den verschiedensten Knochen auftritt; eine scharfe Abgrenzung der multiplen, bald weichen, pulpösen, bald etwas konsistenteren Herde gegen die normale Umgebung ist oft unmöglich. Der Knochen schwindet an Spongiosa und Rindensubstanz, die Geschwulstmasse kann schliesslich bis unter das Periost gelangen, hie und da ist ein Durchbruch durch das Periost gesehen worden. Infraktionen und Frakturen der erkrankten Knochen, Verkrümmungen der Wirbelsäule sind nichts Seltenes. Bemerkenswert ist, dass die Affektion auf das Knochensystem beschränkt bleibt; in den reinen Fällen tritt weder Lymphdrüsen- noch Milzschwellung auf, ebenso keine Metastasen in inneren Organen. Bisweilen verläuft die Krankheit mit intermittierendem Fieber und Schmerzen in Knochen und Gelenken. Die Blutzusammensetzung ist meist gestört: schwere Formen der Anämie, perniziöse Anämie (Grawitz). Albumosurie soll bis zu einem gewissen Grad für die Erkrankung charakteristisch sein (Seegelken, Bence Jones, Buchstab und Schaposchnikow, Kahler, Ewald, Senator, Naunyn).

In einem exquisiten Fall aus meiner Beobachtung zeigten alle Rippen mehrfache Infraktionen, in einer Clavicula war es zur Spontanfraktur, aber wieder zur Konsolidation durch periostale Knochenneubildung gekommen (!), das Sternum war durch mehrfache Tumoren aufgetrieben, die Wirbelsäule in ganzer Ausdehnung befallen, mehrfach eingeknickt, die Wirbelkörper mit dem einfachen Messer schneidbar. Die übrigen Knochen waren frei; das Mark der Röhrenknochen intakt; Lymphdrüsen sowie alle Organe einfach atrophisch; die Knochen überhaupt senil osteomalacisch. Durchschnitte durch die kranken Knochen zeigten starke Osteoporose und rötliches Mark; daneben aber dichte Durchsetzung mit

graurötlichen bis grauweisslichen, vielfach konfluierenden Knoten von meist guter Abgrenzung gegen das Gesunde hin.

Mikroskopisch hatte man, entsprechend den verschiedenen grobanatomischen und klinischen Bildern, in den einzelnen als Myelom beschriebenen Fällen keine gleichartigen Befunde: bald war die Ähnlichkeit der Tumoren mit normalem roten Knochenmark sehr gross, bald fand man lymphoide Hyperplasie des Knochenmarks, welche sich von den gewöhnlichen Formen der lymphoiden Umwandlung durch den quantitativen Excess und durch den multiplen herdförmigen Charakter auszeichnete, bald wurden „sarkomartige" Anhäufungen gleichmässig ausgebildeter kleiner Rundzellen in einem retikulären Stroma beschrieben, bald war das Stroma reichlicher und die Zellen ungleichmässig an Grösse, auch wurden neben rundlichen Formen auch Spindelzellen gesehen. Also auch in dieser Beziehung ein durchaus wechselnder Befund.

In dem von mir beobachteten Fall bestanden die Geschwülste aus einem sehr gleichmässig aufgebauten Rundzellengewebe; die Zellen waren fast durchweg gleich gross, ziemlich protoplasmareich und hatten rundliche, relativ chromatinarme, mit Kernkörperchen versehene, sehr gleichförmige Kerne; da und dort fanden sich einige grössere Zellen dieser Art mit entsprechend grösseren Kernen. Ausserdem kamen noch grosse Zellen mit lappigen oder mehrfachen Kernen vor, die ich aber mit guten Gründen als Abkömmlinge der Knochenkörperchen deuten konnte. Die Knochenbälkchen der Substantia spongiosa und compacta waren bis auf wenige Reste völlig aufgelöst. Die Rundzellen infiltrierten stellenweise auch die inneren Periostlagen, gingen jedoch nicht über die Grenze des Periosts hinaus. Zwischen den Rundzellen fanden sich verschwindend spärliche körnige und streifige Interzellularsubstanz, welche deutlich durch periphere Protoplasmaabspaltung geliefert wurde. Ferner kam der Rundzellenmasse ein spärliches netzförmiges, fibrilläres Stroma, dem Spindelzellen angehörten, zu; Kapillaren in mässiger Menge ernährten die Neubildung. In den Rundzellen fand man hie und da kleine Mitosen vom Typus der Lymphocytenmitosen. Alles in allem ein Gewebe, dem man bei seinem überaus gleichmässigen, typischen Aufbau einen hyperplastischen Charakter zuschreiben durfte.

Dem multiplen Myelom ist das früher besprochene Chlorom (s. d.) offenbar nahestehend; obwohl es sich bei letzterem um vorzugsweise periostale Neubildungen handelt, sind doch in seltenen Fällen die charakteristischen gelbgrünen Neubildungen auch im Knochenmark gefunden worden (O. Schmidt, Waldstein). Anscheinend sind sehr verschiedenartige Prozesse unter der Marke Myelom zusammengefasst worden. Einmal wirkliche primär multiple

Sarkome des Knochenmarks, welche teils als Rundzellensarkome, Spindelzellensarkome oder Alveolärsarkome auftreten können (Wieland, Spiegelberg, Ziegler) und mit Vorliebe die platten Knochen des Thorax und Beckens, sowie die Wirbelkörper befallen, wobei nicht selten auch ein Übergreifen der Neubildung von den erkrankten Knochen auf die Umgebung zu konstatieren ist. Zweitens sind endotheliale Tumoren, Lymphangioendotheliome, Peritheliome und intravaskuläre Hämangioendotheliome (Marckwald u. A.) als Myelome beschrieben. Andererseits sind Knochenmarksveränderungen, die bei schweren Anämieen, bei perniziöser Anämie, bei Leukämie etc. (Neumann) vorkommen, zu dem multiplen Myelom gerechnet worden. Auch bei der sog. Pseudoleukämie (der aleukämischen Lymphombildung kommen, wie seinerzeit erwähnt, sekundäre Knochenmarksveränderungen (diffuse und knotige hyperplastische Prozesse) vor (Schulz). Claus beschrieb solche Fälle mit ausgedehnter Knotenbildung im Mark der verschiedensten Knochen bei gleichzeitig bestehenden Lymphdrüsentumoren; auch in Kahlers Fall von Myelom waren die Lymphdrüsen miterkrankt. In dem Falle von Hammer, der vielfach auch unter das multiple Myelom gerechnet wird, bot sich ein ganz eigenartiges Bild, welches von dem des Myeloms stark abwich: alle Knochen waren erkrankt, elfenbeinartig verhärtet infolge kolossaler Knochenneubildung in der Substantia spongiosa (also Osteosklerose); in den Markräumen lag ein rundzelliges Gewebe; Auflagerungen auf den Hirnhäuten und serösen Häuten stellten sich als Rundzellensarkome dar. Diesem Fall ist sehr ähnlich eine Beobachtung Baumgartens, welcher das multiple Myelom im Sinne von Zahn und Runeberg als myelogene Pseudoleukämie aufgefasst wissen möchte. Es fanden sich aleukämische Lymphome in inneren Organen, vorzüglich in Milz und Leber, daneben in Röhren-, Rippen- und Schädelknochen die Überreste einer hyperplastischen (pseudoleukämischen) Erkrankung neben ausgedehnten Ossifikations- und Sklerosierungsprozessen in der Marksubstanz bezw. der Spongiosa; ferner teilweise auch osteophytische Wucherungen. Sehr bemerkenswert ist, dass Baumgarten die osteosklerotischen Vorgänge als Vernarbungsprozesse auffasst; man könnte sie den fibrösen Umwandlungen älterer aleukämischer Lymphome an die Seite stellen, welche früher erwähnt und für

den hyperplastischen Charakter der Lymphombildung bei Pseudoleukämie ins Feld geführt wurden. Baumgarten führt an, dass auch leukämische Knochenmarksveränderungen in Osteosklerose ausgehen können.

Winkler hat die Abgrenzung des multiplen Myeloms von der Osteomalacie, der sogenannten myelogenen Leukämie, der Pseudoleukämie und dem Lymphosarkom durchzuführen versucht.

Gegenüber dem früher besprochenen primären solitären myelogenen Sarkom unterscheidet sich das Myelom durch die Abwesenheit der Myeloplaxen, durch das primär gleichzeitige, multiple Befallenwerden des Marks, auch durch das Beschränktbleiben auf den Knochen und die fehlende Metastasenbildung. Nach meinem Dafürhalten werden die typischen, reinen Fälle von multiplem Myelom am besten der aleukämischen Lymphombildung (Pseudoleukämie) zugerechnet und als besondere (myelogene) Form derselben aufgefasst. Dafür spricht der klinische Verlauf, der mit dem Verlauf pseudoleukämischer Erkrankungen manche Ähnlichkeit hat (Blutveränderung, intermittierendes Fieber, fortschreitende Erkrankung innerhalb eines Systems etc.), ferner der grob anatomische und histologische Befund, welcher eine primär multiple hyperplastische Erkrankung des Knochenmarkes mit lokalem Beschränktbleiben der Hyperplasie auf die Grenzen des Systems feststellt.

Es ist zu hoffen, dass weitere Untersuchungen das klinische und anatomische Bild des multiplen Myeloms so scharf fixieren werden, dass mit grösserer Sicherheit, als es bisher der Fall ist, nicht hieher gehörige Krankheitsbilder ausgeschieden werden können. Freilich wird diese Sicherheit so lange ein pium desiderium bleiben, bis wir in das Wesen der leukämischen und aleukämischen Erkrankungen der blutbildenden Organe tieferen Einblick haben werden und damit auch die Stellung der hyperplastischen und echt geschwulstmässigen Neubildungen dieser Organe besser beurteilen können.

8. Angioma sarcomatosum (Fig. 73—76, Fig. 90 u. 91, Fig. 112 u. 113).

Unter der Bezeichnung Angioma sarcomatosum oder Angiosarkom sind sehr verschiedene Geschwülste zusammen-

gefasst worden, denen allen gemeinsam ist, dass sich in ihnen die Blutgefässe einer hervorragenden Ausbildung erfreuen. Bei der Besprechung der endothelialen Geschwülste wurde das Angiosarkom eingehender behandelt und dabei festgestellt, dass die Definition dieser Neubildung keine einheitliche ist, sondern dass hier der Willkür und dem persönlichen Ermessen der freieste Spielraum eingeräumt wird. Zunächst haben wir die von Waldeyer als plexiforme Angiosarkome und die von Kolaczek schlechtweg als Angiosarkome bezeichneten Neubildungen grösstenteils als Endotheliome erkannt. Insbesondere sind diejenigen Formen der Endotheliome häufig als Angiosarkome bezeichnet worden, in welchen die Endothelien von perivaskulären Lymphräumen (Fig. 112) oder die sogenannten Perithelien (bezw. adventitiellen Belegzellen) der Blutgefässe (Fig. 73, 74, 75) den Ausgangspunkt der Neoplasie bildeten; seltener wurden Geschwülste, die von den Endothelien der Blutgefässe sich entwickeln, unter den Angiosarkomen angeführt. Meiner Meinung nach gehören daher die meisten Angiosarkome dem Gebiete der Lymphangioendotheliome (insbesondere den perivaskulären Lymphangioendotheliomen) und dem Gebiet der Hämangioendotheliome (insbesondere dem Peritheliom, seltener der intravaskulären Form) einverleibt. Es lässt sich freilich darüber reden, ob man nicht die endothelialen Geschwülste überhaupt als atypische Varietäten den entsprechenden typischen Geschwulstgruppen der Bindesubstanzreihe, nämlich den Hämangiomen und und Lymphangiomen, gegenüberstellen soll. In der That bestehen ja viele und teilweise sehr innige Beziehungen zwischen den Endotheliomen der Blut- und Lymphgefässe einerseits und den Hämangiomen und Lymphangiomen andererseits. Insbesondere erinnert das Wachstum vieler Endotheliome sehr eindringlich an die Sprossungsvorgänge, wie wir sie bei der Neubildung von Blut- und Lymphgefässen und in den typischen Geschwülsten des Gefässgewebes beobachten. ' Darauf wurde an entsprechender Stelle mehrmals hingewiesen.

Es wäre also an sich durchaus nicht unbegründet, wenn man die Endotheliome den gewöhnlichen Angiomen als atypische Angiomformen (Angioma sarcomatosum, Angiosarkome) an die Seite geben wollte. Jedoch bilden, wie gezeigt wurde, die

Endotheliome eine so ausserordentlich wechselvolle Geschwulstgruppe, dass der Name Angiosarkom in der That nur auf einige Formen dieser Gruppe passen würde; finden sich doch nicht nur sarkomähnliche, sondern karzinomartige, adenomartige, ja selbst fibromähnliche Formen unter den endothelialen Gewächsen. Für das so häufige sog. Saftspaltenendotheliom würde sich die Bezeichnung Angiosarkom ebenfalls recht ungeeignet erweisen. Wenn wir nun aber sehen, dass die Bezeichnung Angiosarkom für die Gesamtheit der Endotheliome unzulänglich ist, so dürfte es sich wenig empfehlen, sie für einen kleineren Bruchteil dieser Gruppe beizubehalten und dürfte man wohl zu der Einsicht kommen, dass es besser ist, den Namen Angiosarkom fallen zu lassen. Und dies um so mehr, als kaum jemals eine Bezeichnung zu so vielen Missverständnissen Veranlassung gegeben hat als das Angiosarkom. Ich habe bei Besprechung der Endotheliome angeführt, in welch verschiedener Weise die einzelnen Autoren das Angiosarkom definieren: Waldeyers plexiforme Angiosarkome sind vorwiegend unsere heutigen Peritheliome; für Kolaczek galten nicht nur endotheliale und peritheliale Geschwülste, sondern die allerverschiedensten Neubildungen der Bindesubstanzreihe als Angiosarkome; andere Autoren liessen auch die übermässig gefässreichen, gewöhnlichen Sarkome als Angiosarkome gelten: so teilt Thoma die Angiosarkome ein in telangiektatische Sarkome und in Perithelsarkome; die ersteren sind nach diesem Autor Geschwülste mit zahlreichen Blutkapillaren, in deren Maschen dichtgedrängte Sarkomzellen liegen; sie haben oft alveoläre Struktur, wobei es sich um eine sarkomatöse Entartung des Gewebes zwischen den Gefässen handeln soll. Die Perithelsarkome sind nach Thoma pulsierende, gefässreiche Geschwülste, in welchen sich die Adventitialzellen der Gefässe zu grossen runden oder gar cylindrischen Zellen umwandeln, also unsere heutigen Peritheliome.

Manasse teilt die Angiosarkome ein: 1. in Blutgefässendotheliome (intravaskuläre Form), 2. in Lymphgefässendotheliome, 3. in perivaskuläre Sarkome; letztere entsprechen unseren Peritheliomen. Manasse lässt sie von den Adventitialzellen der Gefässe (besonders kleiner Venen) ausgehen; es bilden sich Zellmäntel aus polyedrischen, auch cylindrischen Zellen um die, teilweise hyalin

entarteten und obliterierten Gefässe. Schliesslich unterscheidet Manasse noch angiomatöse Sarkome, das sind nach ihm gewöhnliche Sarkome, welche nach dem Typus des Angioms gebaut sind.

Manasse hat ein solches „angiomatöses Sarkom" für die Niere beschrieben; der Tumor war zusammengesetzt aus vier durcheinander laufenden, dickwandigen, weiten, strotzend mit Blut gefüllten Gefässen, zwischen welchen ein völlig ungeordnetes Sarkomgewebe mit rundlichen, länglichen, dreieckigen Zellen angehäuft war.

Diese Willkür in der Begriffsbestimmung dient begreiflicherweise sehr wenig einer allgemeinen Verständigung. Es ist daher nach dem Gesagten fraglich, ob man gut thut, nach der Ausscheidung der Endotheliome und Peritheliome noch an dem Angiosarkom festzuhalten. Man könnte dann in der That nur noch die abnorm gefässreichen, telangiektatischen und kavernösen Sarkome (Fig. 90) so benennen, in welchen das Zwischengewebe zwischen den Gefässen ein rund- oder spindelzelliges Sarkomgewebe ist und in welchen häufig die Blutbahnen zum Teil von den Sarkomzellen selbst begrenzt werden. Bei alledem muss man aber auch berücksichtigen, dass in gefässreichen gewöhnlichen Sarkomen auch dadurch ein besonderer Ausschlag nach der Seite des „Angiosarkoms" hin erfolgen kann, dass die vorhandenen Gefässe weitgehender hyaliner Entartung verfallen (Fig. 91). In solchen Sarkomen treten dann die Gefässe sehr in den Vordergrund, während das zwischen den aufgequollenen Gefässen zusammengepresste eigentliche Sarkomparenchym in eine Art alveoläre Anordnung gebracht wird. Das Bild eines Angiosarkoms entsteht stellenweise in rasch wachsenden, zerfallenden Sarkomen auch dann, wenn der grösste Teil der Sarkommasse nekrotisch geworden ist und nur noch die in der nächsten Umgebung wegsamer Gefässe befindlichen Sarkomzellen erhalten geblieben sind; ferner können in nekrotische Sarkommassen von neuem Gefässe einwachsen, die von jungen Sarkomzellen umhüllt sind (Steinhaus), was ebenfalls ein angiosarkomartiges Bild giebt. Ich verzichte nach alledem auf den Namen Angiosarkom völlig, zumal jedes Sarkom in seinem Wachstum enge Beziehungen zu der nächsten Umgebung der Gefässe aufweist.

9. Myoma sarcomatosum (Fig. 102, 103).

Von den Sarkomformen, in welchen die zelligen Elemente zu Gebilden von der Beschaffenheit der glatten und quergestreiften Muskelfasern differenziert werden, war schon ausführlicher die Rede (s. u. Leio- und Rhabdomyom). Wir nennen die unreifen und malignen Geschwülste dieser Reihe Leiomyosarkome und Rhabdomyosarkome; besser wäre, wie schon früher ausgeführt wurde, Leiomyoma und Rhabdomyoma sarcomatosum, während die zuerst genannten Namen für die eigentlichen Mischgeschwülste zu reservieren wären, in welchen ein Sarkom des Bindegewebes sich mit einer Geschwulst des glatten oder quergestreiften Muskelgewebes kombiniert.

Die sarkomatösen Formen des Leiomyoms (Fig. 102) zeichnen sich durch Züge und Bündel, stellenweise auch durch ungeordnete Anhäufungen von langgestreckten Zellen aus, die teils mehr den spindligen Bindegewebszellen, teils den glatten Muskelzellen gleichen. Die Ausbildung der einzelnen Elemente ist oft in einem und demselben Bündel sehr wechselnd: die Grösse der glatten Muskelzellen ist sehr verschieden; sehr lange und relativ breite Muskelzellen wechseln mit kurzen und schmalen Elementen ab; die eigentlichen Spindelzellen sind wohl als undifferenzierte Formen aufzufassen. Es kann sich aber gelegentlich ein gewöhnliches Spindelzellensarkom mit einem sarkomatösen Leiomyom kombinieren; dann ist es oft sehr schwer, in der faszikulär gebauten Sarkommasse die Anteile des einen und des anderen Muttergewebes auseinanderzuhalten. Im übrigen bin ich der Meinung von Billroth, Birch-Hirschfeld, Hansemann, dass eine nicht kleine Reihe von Spindelzellensarkomen (Magen, Darm, Uterus, Nieren, Ovarien) mit langen und schmalen Zellen, deren Kerne oft sehr eindringlich an die stäbchenförmigen Kerne der glatten Muskelzellen erinnern, von glatter Muskulatur ihren Ausgang nimmt; es wären das die Sarkome des glatten Muskelgewebes mit sehr geringer Ausreifung (weitgehender „Anaplasie"). Die sarkomatösen Formen des Leiomyoms sind nicht häufig: sie werden am Uterus, im Ovarium, in der Niere, in der Harnblase und im Magen beobachtet; in letzterem liegen sie in der Submukosa, oft ohne innigere Beziehungen

zu Schleimhaut und Muskularis, was für die Entstehung aus abgesprengten Muskelkeimen spricht. Metastasen sind nicht immer entwickelt; Birch-Hirschfeld sah eine hierhergehörige Uterusgeschwulst in die Leber und die Bronchialdrüsen metastasieren.

Über die verschiedenen Ansichten betreffs der sarkomatösen „Entartung" der gewöhnlichen Leiomyofibrome wurde schon früher gesprochen. Die Ansicht, dass dabei die glatten Muskelzellen des Leiomyoms sich in Sarkomzellen verwandeln (v. Kahlden, Williams, Pick, Vogler), ist nicht genügend bewiesen. Für die Auffassung, dass in solchen Fällen eigentlich eine Mischgeschwulst vorliegt, d. h. dass ein gewöhnliches Sarkom sich sekundär in einem Leiomyom entwickelt und letzteres durchwächst und dass der Keim zu einer derartigen Sarkombildung schon von vornherein in dem Leiomyom eingeschlossen liegt, spricht ein eklatanter von Dobbertin veröffentlichter Fall, bei welchem in einem 38 Pfd. schweren Myofibroma uteri, ganz in dessen Mitte, ein Sarkomknoten aus Spindel- und Rundzellen, zum Teil mit alveolärer Anordnung um die Gefässe, eingeschlossen lag.

Die sarkomatöse Form des Rhabdomyoms (Fig. 103) ist häufiger als die analoge Geschwulst des glatten Muskelgewebes. Früher wurde eingehend über die histologischen Bestandteile der sarkomatösen Rhabdomyome gehandelt. Ich muss daher auf jene Darstellung verweisen. Dort wurde erwähnt, dass in den sogenannten Rhabdomyosarkomen die charakteristischen Geschwulstzellen ebenfalls gewöhnlich in Zügen und sich verflechtenden Bündeln angeordnet erscheinen oder gelegentlich diffuse, regellose Wucherungen eingehen, es wurde auch aufmerksam gemacht, dass neben fast ausgereiften quergestreiften Muskelfasern allerlei unentwickelte, an die embryonalen Phasen erinnernde Formen des quergestreiften Muskelgewebes vorkommen; insbesondere werden quer- und längsgestreifte Spindelzellen beobachtet; auch radiär und konzentrisch gestreifte Rundzellen kommen, wenn auch seltener, vor (Abortivformen). Die Querstreifung findet sich nicht selten nur in den peripheren Teilen der Zellen, während die zentralen homogenes Protoplasma enthalten; oder die Zelle zeigt nur in der Umgebung des Kernes die Streifung. Vielfach haben die Elemente die Form von mehrkernigen breiten oder schmalen, teilweise spitz zulaufenden Bändern

oder erscheinen wie Röhren und vielfach aufgetriebene Schläuche, letzteres besonders dann, wenn die zentralen Teile undifferenziertes Protoplasma enthalten. Bemerkenswert ist der starke Glykogengehalt der Zellen innerhalb der ungestreiften protoplasmatischen Teile (näheres siehe früher S. 224 ff.). Da neben den gestreiften Elementen auch ungestreifte reichlich nachgewiesen sind, hat die Frage nach einer eventuellen Metaplasie glatter Muskelzellen in quergestreifte grösseres Interesse gewonnen. Es ist die Klarlegung dieser Verhältnisse wichtig für die Anschauungen, die man sich bezüglich der Entstehung der Rhabdomyosarkome machen darf. Ist nämlich eine metaplastische Entwickelung quergestreifter Muskelelemente aus glatter Muskulatur wahrscheinlich, dann brauchen wir für die Entstehung der Geschwülste mit quergestreiften Muskelfasern nicht, wie es für die meisten Fälle üblich ist, auf eine Beziehung zu den Urwirbeln zu verweisen, d. h. an aberrierte, verlagerte Keime des Myotoms zu denken. Man wäre dann berechtigt, eine Entwickelung der Rhabdomyome aus der so weit verbreiteten glatten Muskulatur anzunehmen. Freilich sind bis heute sichere positive Anhaltspunkte für die Möglichkeit der besagten Metaplasie nicht gewonnen worden. Marchand, Ribbert u. A. haben sich für die Rhabdomyosarkome der Niere, v. Franqué für die analogen Tumoren des Uterus für eine Metaplasie ausgesprochen. Marchand erwähnt die Ansichten von O. und E. Hertwig, wonach die Entwickelung quergestreifter Muskelfasern lediglich die Folge einer lokalen, funktionellen Differenzierung ist; so findet sich z. B. im Darm der Schleie, im Magen von Gobitis, in der Iris der Vögel quergestreifte Muskulatur, was Marchand als einen durch verschiedene Anforderungen bedingten Ersatz glatter Muskulatur durch quergestreifte auffasst. Marchand ist daher, wie schon erwähnt, mit vielen Autoren der Ansicht, dass eine Metaplasie möglich ist. Er denkt dabei weniger daran, dass bereits ausdifferenzierte, fertige, normale glatte Muskelfasern in quergestreifte sich verwandeln könnten, als an einen unentwickelten, zunächst zur Bildung glatten Muskelgewebes bestimmten (verlagerten) Keim, aus welchem sich unter besonderen Verhältnissen ausser glatten auch quergestreifte Muskelelemente entwickeln sollten. Ich kann mich vorläufig nicht entschliessen, eine solche Metaplasie an-

zunehmen und denke beim Vorhandensein von quergestreifter Muskulatur an Stellen, wo sie nicht hingehört, zunächst stets an eine Keimverlagerung von seiten des Myotoms oder von dessen Derivaten. Für diese Ansicht spricht auch das ganz überwiegende Vorkommen der Rhabdomyome bei jugendlichen Individuen bezw. Kindern. Ferner das Auftreten von Knorpel, von drüsigen Gebilden etc. in Rhabdomyomen (Manasse) bezw. das Vorkommen von quergestreiftem Muskelgewebe in komplizierten embryonalen Mischgeschwülsten (s. d.). In dieser Beziehung ist wohl eine der interessantesten Beobachtungen die von Helbing, welcher ein grosses Rhabdomyom mit Knorpeleinschlüssen, drüsenartigen Wucherungen und Cysten an der Stelle einer fehlenden linken Lunge fand.

Sehr schlagend für das Zugrundeliegen von Entwickelungsstörungen bei der Entstehung von Rhabdomyomen sind auch die Fälle, in welchen diese Geschwülste in der Niere doppelseitig auftreten (Cohnheim).

Als Beweis des Überganges glatter Muskelfasern in quergestreifte hat man, wie erwähnt, die häufig zu konstatierende Thatsache angeführt, dass in den Rhabdomyosarkomen ungestreifte oder längsgestreifte Muskelzellen neben quergestreiften liegen. Es ist jedoch nicht ausgemacht, dass die ungestreiften muskulösen Elemente nun auch sicher identisch sind mit wirklichen glatten Muskelzellen; es kann sich auch um ungestreifte, noch nicht völlig gereifte und fertig differenzierte Abkömmlinge quergestreiften Muskelgewebes handeln. Dafür spricht eine Beobachtung von Fujinami, der die Querstreifung nicht an der Peripherie, sondern im Zentrum der Spindelzellenkomplexe auftreten sah, also an den älteren Spindelzellen; es gingen also die quergestreiften Spindeln aus ungestreiften (glatten) Zellen hervor.

Das Wachstum der Rhabdomyosarkome geschieht aus eigenen Mitteln. Sogar wenn ein Rhabdomyosarkom normale quergestreifte Muskulatur durchwächst, beteiligen sich die normalen Muskelelemente nicht an der Sarkomwucherung, sondern gehen zu Grunde. Interessant ist, dass hie und da eine Kombination von gewöhnlichem Spindelzellensarkom mit einem sarkomatösen Rhabdomyom vorkommt. Manasse hat einen solchen Fall beschrieben; für solche Mischgeschwülste sollte, wie gesagt, der Name Rhabdomyo-Sarkom reserviert bleiben. Schliesslich ist noch zu erwähnen, dass von

zur Bildung quergestreifter Muskulatur bestimmten Keimen wahrscheinlich auch ganz niedrige Sarkomformen ausgehen können (grosszellige Rund- oder Spindelzellensarkome der Körpermuskulatur), in welchen von Querstreifung der Elemente u. dgl. nichts zu sehen ist. Solche undifferenzierte (stark anaplastische) Geschwülste kann man natürlich ebenso wenig Rhabdomyosarkome nennen, als man nicht Knochensubstanz bildende Sarkome der Knochen als Osteosarkome bezeichnen darf.

10. Neuroma sarcomatosum.

Unter dem Namen Neuroma sarcomatosum oder Neurosarkom werden gelegentlich jene schon früher (s. u. Neurom) erwähnten, aus dem endo- bezw. perineuralen Nervenbindegewebe hervorgehenden solitären oder multiplen Geschwülste (sog. falsche Neurome) bezeichnet, die sich vor den einfachen Fibromen der Nerven durch rasches Wachstum, hartnäckige Recidivfähigkeit und durch ihren bedeutenden Zellreichtum auszeichnen. Der Name Neurosarkom ist ganz ungeeignet; das Nervengewebe selbst ist in diesen Fällen an der Geschwulstbildung absolut unbeteiligt, es erliegt ihr sogar allmählig. Gerade in letzterem Moment liegt sogar ein relativ brauchbarer diagnostischer Anhaltspunkt gegenüber den typischen, gutartigen fibrösen Geschwülsten der Nerven (s. d.); bei den letzteren erhalten sich die Nervenfasern (Axencylinder), so dass die Leitungsfähigkeit selbst mit Geschwülsten übersäter Nerven erhalten sein kann. Da es sich bei den sog. Neurosarkomen um eine zellreiche Neubildung des Nervenbindegewebes handelt, ist einzig und allein die Bezeichnung der Geschwulst als ein Sarkom der Nerven korrekt. Es handelt sich dabei gewöhnlich entweder um Fibrosarkome, Spindelzellensarkome oder Myxosarkome (Sternzellensarkome). Klinischerseits hat man versucht die primären Nervensarkome von den sekundären zu trennen, welch letztere durch sarkomatöse „Entartung“ vorher gutartiger solitärer oder multipler, auch plexiformer Nervengeschwülste (Fibrome) entstehen sollen (Herczel, Genersich, Czerny, Winiwarter, Westphalen, Garré). Garré betont, dass die primären Nervensarkome sich wie die gewöhnlichen Sarkome verhalten, d. h. dass sie schnell (auch infiltrativ) wachsen und metastasieren; die sekundären Sarkome

der Nerven wüchsen zuerst lange als abgekapselte Geschwülste, recidivierten meist regionär und multipel und erreichten die angeführten malignen Eigenschaften der primären erst relativ spät. Diese Unterscheidung hält Finotti nicht für alle Fälle zutreffend. Für die sekundären, also aus Fibromen etc. hervorgegangenen Sarkome der Nerven ist es schwierig, sich eine Vorstellung von der Art dieser Metamorphose zu machen. Thatsache ist, dass die Malignität, besser gesagt die Degeneration des Wachstums dieser Geschwülste mit den (gewöhnlich multiplen) Recidiven mehr und mehr zunimmt, so dass gerade das wiederholte Operieren solcher Tumoren den Geschwulstprozess erst recht zur Entfaltung bringt. Man muss sich wohl vorstellen, dass die Bedingungen für ein degeneratives Wachstum von vornherein schon in den scheinbar gutartigen Neubildungen enthalten sind und dass es durch fortgesetzte äussere Einwirkungen gelingt, diese Bedingungen zur Entfaltung zu bringen. Dass das bis dahin entwickelte typische Gewebe sich bei Beginn der „malignen Entartung" nun wirklich selbst mehr und mehr in Sarkomgewebe verwandelt, kann ich nicht annehmen, sondern ich stelle mir vor, dass neues Gewebe entsteht, welches nun sarkomatöse Eigenschaften aufweist und das bis dahin vorhandene typische Gewebe durchwächst. Dafür sprechen auch die mikroskopischen Befunde in den sarkomatös gewordenen Fibromen der Nerven, welche gereiftes Bindegewebe neben ungereiftem (Sarkomgewebe) konstatieren lassen. Diese Befunde werden allerdings meist in dem Sinne eines Übergangs des („gutartigen") Fibromgewebes in das Sarkom gedeutet. Gerade bei den Sarkomen der Nerven, die aus Fibromen hervorgehen, ist es naheliegend, an von der Nervensubstanz selbst ausgehende Ursachen zu denken, die den stärkeren, fesselloseren Wachstumstrieb entfachen.

Die an und für sich seltenen wahren Neurome (s. d. früher) haben kaum jemals eine sarkomatöse Abart aufzuweisen. Die wenigen diesbezüglichen positiven Behauptungen sind nicht einwandsfrei. Nur eine Schilderung Benekes scheint stichhaltig; dieser Autor sah in einem ganglionären Neurom die Ganglienzellen in maligne, syncytiumartige Tumorzellen übergehen.

Billroth, Birch-Hirschfeld warfen die interessante Frage auf, ob nicht gewisse Sarkome der Nerven, welche aus Fasern

und Spindelzellen bestehen, als echte amyelinische Neurosarkome aufzufassen wären, bei welchen infolge mangelhafter Differenzierung der produzierten Elemente ein an die embryonalen Stadien erinnerndes, neuroblastisches, markloses Gewebe gebildet würde. Das wären also dann sarkomatöse Neurome mit geringster Gewebsreife.

11. Glioma sarcomatosum (Fig. 104—106).

Auch von den zellulären Gliomen, den sog. Gliosarkomen (besser Glioma sarcomatosum), war schon früher die Rede und ich muss daher auf das damals Gesagte verweisen. Wir nennen so zellreiche, rasch wachsende, blutgefässreiche Geschwülste des Hirns und Rückenmarks und der Retina, welche aus Fortsätze tragenden Gliazellen zusammengesetzt sind. Bei ihrer Beurteilung muss man sich gegenwärtig halten, dass die Glia schon normalerweise an einzelnen Orten zellreicher ist, wie an anderen Stellen, z. B. im Kleinhirn, in der Retina (Hansemann). In den Gliosarkomen finden sich allerdings neben übermässigem Zellreichtum auch gröbere Abweichungen vom Typus der ausgereiften Gliazelle: es finden sich grosse und kleine Rundzellen, allerlei spindelförmige Zellen, mehrkernige, polymorphe, epitheloide Zellelemente, auch förmliche Riesenzellen (vom Charakter der Parenchymriesenzellen); die Kerne sind dementsprechend variabel, entweder klein, rundlich, chromatinreich, oder oval, oder in die Länge gestreckt, häufig bläschenförmig, hell, zart granuliert; vielgestaltige Protoplasmakörper mit grossen Kernen kommen vor, die an die Ganglien erinnern. Ausser der wechselnden Form von Zellleib und Zellkern ist die Entwickelung der Zellfortsätze grossen Schwankungen unterworfen. Typische Pinsel- oder Sternzellen sind selten in sarkomatösen Gliomen; vor allem ist die Zahl und die Verästelung der Fortsätze hinter dem physiologischen Ziel zurückbleibend; vielfach findet man auch statt der geschwungenen, glatten, physiologischen Fortsätze mangelhaft differenzierte Ausläufer vom Charakter gewöhnlicher Protoplasmafortsätze. Sehr interessant ist die Frage, ob es auch Gliosarkome giebt, in welchen die Ausbildung von Gliafasern (Fortsätzen der Gliazellen) gänzlich unterbleibt, in denen also die Ausreifung der Elemente auf einer sehr niedrigen Stufe der Entwickelung Halt macht. Es ist schon früher hingewiesen worden, dass es Sarkomformen

im Zentralnervensystem giebt, die bezüglich des infiltrativen Wachstums und wegen des mangelnden Hinausgreifens über die, durch die äusserste Lamelle der Pia gegebenen Grenzen sich wie Gliome verhalten, Sarkomformen, die aber der fortsatzreichen Astrocyten entbehren, überhaupt keine Gliafasern entwickeln. Angesichts solcher Formen ist es fraglich, ob es nicht doch auch faserlose Gliosarkome giebt. Allerdings muss man mit der Diagnose hier äusserst vorsichtig sein.

Die Geschichte des Gliosarkoms der Netzhaut zeigt, dass selbst in den rasch wachsenden, sich durchaus wie kleinzellige Rundzellensarkome mit perivaskulärer Anordnung der Sarkomelemente verhaltenden Geschwülsten bei geeigneter Untersuchung fortsatztragende Elemente zu finden sind (Virchow, Rompe, Leber, Lemke, Vetsch). Greeff fand an Gliomen, welche die Sklera durchbrochen hatten, dass die perivaskuläre Anordnung der Rundzellenmasse an den extrabulbären Geschwulstknoten nicht mehr nachzuweisen ist und dass dann die Geschwulst mehr den Hirngliomen gleicht. Die perivaskuläre Zellcylinderbildung ist nach ihm die Folge der Ernährungsstörungen, welchen die intrabulbär wachsende Geschwulst wegen des hochgradigen Druckes, unter dem sie zu wachsen gezwungen ist, ausgesetzt ist; deshalb sind nur die dicht um die Gefässe gelegenen Geschwulstzellen lebensfähig; alles Übrige erleidet rapiden Zerfall. An den extrabulbären Knoten fällt die hochgradige Raumbeschränkung und damit die starke Druckwirkung, welche die gespannte Sklera ausübt, weg; deshalb kommt hier mehr das Bild der gewöhnlichen Gliome des Zentralnervensystems zum Vorschein.

Andererseits ist bemerkt worden, dass die perivaskuläre Anordnung auch auf folgende Weise zu stande kommen könne: in völlig nekrotische Geschwulstmassen wachsen aufs Neue junge Gefässe ein, welche von frischen, lebenskräftigen Sarkom(Gliom)zellen begleitet sind (Steinhaus). In solchen Fällen sei die Grenze der perivaskulären Zellmasse gegen die nekrotische Substanz scharf und unvermittelt, während in den Fällen, in welchen es sich um einen sekundären Zerfall der von den Gefässen mehr und mehr abrückenden älteren Zellen handle, der Übergang in die Nekrose ein ganz allmählicher sei.

Greeff hat aber auch durch Anwendung der Golgi-Cajalschen Methoden die Zugehörigkeit der Rundzellensarkom-ähnlichen Retinageschwülste zu den gliösen Neubildungen bewiesen, ja auf

Grund des Befundes von allen möglichen Formen unentwickelter Nervenzellen die Stellung dieser Geschwülste zu dem Neuroglioma ganglionare (s. d. früher) angestrebt.

Greeff fand sternförmige, ovale Zellen mit langen, wenig verzweigten Fortsätzen (Spinnenzellen) vom Charakter embryonaler Neurogliazellen des Sehnerven; diese bildeten stellenweise einen sehr dichten Faserfilz. Ausserdem beschreibt Greeff riesenhaft grosse, vielkantige, mit reichen, dichotomisch geteilten und weithin verästelten Fortsätzen versehene Ganglienzellen, ferner mittelgrosse und kleine, vielgestaltige, verzweigte und sehr einfache uni- oder bipolare Nervenzellen ohne Protoplasmafortsätze und alle Übergänge von den einfachsten zu den kompliziertesten Formen.

Greeff macht ausdrücklich auf den embryonalen Charakter der von ihm in den sarkomähnlichen Retinageschwülsten gefundenen Glia- und Nervenzellen aufmerksam bezw. auf die vorherrschenden unentwickelten Formen. Wie ich schon früher ausgeführt habe, sprechen die Thatsachen sehr eindringlich für die Entwickelung der Gliome und Gliosarkome überhaupt, ganz besonders aber für die der Retina, aus unverbrauchten oder ungereiften, embryonal versprengten Keimen. Greeff führt an, dass Cajal in der Retina verhältnismässig oft versprengte Zellen gesehen habe, welche aus einer Schicht der Retina in eine andere verlagert waren, ohne dass eine Geschwulst vorhanden war oder irgend andere Störungen bestanden; Wintersteiner fand bei beginnendem Gliom solche Verlagerungen. Nimmt man die Befunde Greeffs von embryonalen Gliazellen und von fast ausgebildeten und in Entwickelung begriffenen Ganglienzellen und Nervenfasern hinzu, so ist die Wahrscheinlichkeit, dass den Gliosarkomen der Retina eine lokale Missbildung der Netzhaut zu Grunde liegt, in der That eine ausserordentlich grosse.

Im allgemeinen müssen aber die Befunde von verästelten Gliazellen (sogar von Ganglienzellen) in den sarkomartigen Netzhautgeschwülsten, die so sehr gewöhnlichen Rundzellensarkomen zu gleichen scheinen, vorsichtig machen in der Annahme, dass es überhaupt sarkomartige Wucherungen der Neuroglia gäbe, welchen fortsatztragende Gliaelemente ganz fehlen. Jedenfalls sind in zweifelhaften Fällen die von Greeff mit so überraschendem Erfolge angewandten Methoden von Golgi und Cajal mit in den Kreis der Untersuchung zu ziehen.

Henneberg, der in einem Hirngliom epithelbekleidete Räume vorfand, traf einzelne Stellen von durchaus sarkomatösem Habitus. Da eine komplizierende

Sarkombildung seitens des Blutgefässbindegewebsapparates ausgeschlossen war, blieb nichts übrig, als die Sarkomwucherung auf die Gliazellen selbst zurückzuführen; in diesen zellreichen, sarkomähnlichen Partien war nach der Ansicht Hennebergs infolge rascheren Wachstums die typische Reifung des gliösen Geschwulstgewebes ausgeblieben. Vielleicht waren jedoch an der Geschwulst von vornherein Gewebe von verschiedener Degenerationsfähigkeit beteiligt.

Die schon früher für die Gliome erwähnten, aus cylindrischen Zellen gebildeten rosettenförmigen Figuren, welche hie und da einen tubulösen Bau der betreffenden Neubildung vortäuschen, findet man gelegentlich auch in Gliosarkomen in rudimentärer Ausbildung wieder.

Eine gliöse Geschwulst der pars ciliaris retinae mit derartigen Rosetten, in welcher die primären Geschwulstelemente Cylinderzellen waren, welche „Schlingen und Kränze" bildeten, teilte neuerdings Emanuel mit. Dass sich auch in den (merkwürdigerweise) häufigen Gliomen der pars ciliaris solche Rosetten finden, erklärt Emanuel aus der ursprünglichen, entwickelungsgeschichtlichen Gleichartigkeit der indifferenten Retinazellen; später entwickelten sich diese Zellen, welche ursprünglich im Bereich der ganzen Ausdehnung der Retina eine einzige Lage bildeten, im hinteren Abschnitt des Auges kompliziert weiter, während sie an der pars ciliaris mehr zurückblieben. Andererseits könnte aber auch eine Versprengung von Zellen des hinteren Abschnittes nach vorne in die Pars ciliaris als Grundlage der Geschwulstbildung angenommen werden.

Das Wachstum der Gliosarkome, wie das der Gliome, geschieht nicht durch eine fortgesetzte Umwandlung vorher normaler Gliazellen in Geschwulstzellen (Henneberg), sondern durch ein diffuses Vordringen der letzteren in die normale Umgebung; die präexistierenden Gliazellen in der Umgebung können dabei allerdings reaktive Veränderungen (Vergrösserung der Kerne, des Protoplasmas etc.) zeigen.

TAFELN.

I. BAND.

TAFELN A—R MIT FIGUREN I—XCIV

UND

TAFELN I—XXI MIT FIGUREN 1—116.

TAFEL A.

FIGUR I—XX.

TAFEL A.

Mitosen aus bösartigen Geschwülsten.

(Vergr. $\frac{570}{1}$)

Fig. I—V, VII—VIII, XX entstammen einem Oberkieferkrebs.
Fig. VI, IX, XI, XIII, XIV ebenfalls einem Oberkieferkrebs.
Fig. X, XII, XV, XVI einem dritten Oberkieferkrebs.
Fig. XVII einem polymorphzelligen Sarkom der Wange.
Fig. XVIII und XIX einem Krebs der Nasenschleimhaut.

I. Mitose mit wenig Chromosomen (hyochromatisch). Verlangsamtes Wandern der Chromosomen nach den Polen. Man sieht einen grossen Teil der Chromosomen noch im Bereich der Äquatorialplatte; einige Chromosomen sind bereits nach den Polen übergetreten.

II. Mitose mit ungleicher Verteilung der Chromosomen; die Teilung ist jedoch noch nicht beendet, da eine Reihe von Chromosomen noch in der Äquatorialplatte liegt.

III. Tripolare Mitose; Protoplasma schon eingeschnürt.

IV. Mitose mit sechs Tochtersternen, die durch chromatische Fäden verbunden sind. Keine Protoplasmateilung.

V. Tripolare Mitose: ein Stern von oben, zwei von der Seite gesehen.

VI. Monaster; einige Chromosomen ausserhalb des Teilungsraumes (versprengt).

VII. Vierteilige Mitose, die Tochtersterne durch lange chromatische Fäden verbunden; die ganze Teilungsfigur in der Form eines Tetraeders angeordnet.

VIII. Vierteilige Mitose, beginnende Protoplasmaeinschnürung.

IX. Sechsteilige Mitose.

X. Asymmetrische Mitose.

XI. do.

XII. do.

XIII. Mitose, bei welcher die Chromosomen des einen Tochtersterns in zwei getrennten, ungleich grossen Häufchen angeordnet sind.

XIV. Riesenhafte, ganz unregelmässige Kernteilungsfigur mit unzählig vielen Chromosomen.

XV. Verklumpung des Chromatins.

XVI. Zerfall des Chromatins in Körner und Bruchstücke; teilweise Auslaugung des Chromatins.

XVII. Degenerierende, in Auflösung begriffene Mitose. Chromatinkörner im Protoplasma verstreut, z. Teil stark gequollen (in der unteren Hälfte der Zelle).

XVIII. Kernschwund; Verwischung des Unterschieds zwischen Kern und Protoplasma; in dem sich auflösenden Kern eigenartig angeordnete Chromatinkörner (abortive Mitose).

XIX. Hypertrophischer Riesenchromatinknäuel; in derselben Zelle sind zwei andere Zellen eingeschlossen, eine hat zwei Kerne.

XX. Hyperchromatische Mitose mit Verklumpung der Schleifen.

Fig. I.

Fig. II.

Fig. III.

Fig. IV.



Fig. V.

Fig. VI.

Fig. VII.

Fig. VIII.

Fig. IX.

Fig. X.

Fig. XI.

Fig. XII.

Fig. XIII.

Fig. XIV.

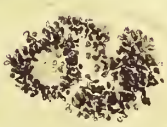

Fig. XV.

Fig. XVI.

Fig. XVII.

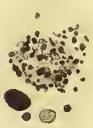

Fig. XVIII.

Fig. XIX.

Fig. XX.

Verlag v. J. F. Bergmann, Wiesbaden.

Kgl. Univers.-Druckerei v. H. Stürtz, Würzburg.

TAFEL B.

FIGUR XXI—XXXI.

TAFEL B.

Verschiedene celluläre Vorgänge im Parenchym von Geschwülsten.
(„Einschlüsse").

Fig. XXI. Zellen aus einem Oberkieferkarzinom. (Vergr. $\frac{165}{1}$) Man achte auf die höchst wechselvolle Ausbildung der Kerne und Zellen. Die Kerne zeigen verschiedenste Grösse und Form, viele mehrkernige Zellen sind vorhanden; bei a) ein Riesenkern, bei b) vielkernige Riesenzellen; bei c) tripolare Mitose, zu jedem Stern gehört ein chromatisches Körperchen, bei c_1) tetrapolare Mitose, die Sterne in Form eines Tetraeders angeordnet (der vierte Stern liegt zwischen den beiden rechts gelegenen in der Tiefe). d) pathologische Mitosen; e) Riesenmitose in einer Zelle, deren Protoplasma konzentrisch gestreift ist (s. Fig. XLII).

Fig. XXII. Zelle aus einem grosszelligen Sarkom der Haut. (Vergr. $\frac{570}{1}$) Der Kern in Auflösung zu feinen und gröberen Chromatinkörnern; Verwischung der Grenze zwischen Protoplasma und Kern.

Fig. XXIII. Oberkieferkrebs. (Vergr. $\frac{570}{1}$) Zelle mit Riesenkern und 4 Kernkörperchen; eines der letzteren liegt in einer Vakuole des Kernes.

Fig. XXIV. Oberkieferkrebs. (Vergr. $\frac{570}{1}$) Zelle mit zwei Riesenkernen, welche unregelmässig geformte Riesenkernkörperchen haben.

Fig. XXV. Oberkieferkrebs. (Vergr. $\frac{570}{1}$) Zelle, deren Kern zu klumpigen Chromatinbröckeln zerfallen ist (abortive Mitose?).

Fig. XXVI. Endotheliom der Lunge. (Vergr. $\frac{570}{1}$) Platte Zelle mit Kern; an Stelle des Kernkörperchens eine Vakuole a).

Fig. XXVII. Aus derselben Geschwulst. (Vergr. $\frac{570}{1}$) Zelle, in deren Kern a) sich zwei grosse Vakuolen finden, welche hyaline Körperchen b) beherbergen (hyalinisierte Kernkörperchen?)

Fig. XXVIII. Aus derselben Geschwulst. (Vergr. $\frac{570}{1}$) Grosse Plattenzelle mit kleinen Vakuolen a). In den Vakuolen b) sind Zellen mit kernartigen Gebilden gelegen; in der Vakuole c) eine Zelle, welche unregelmässige, grobe Chromatinkörner enthält; d) Kerne, benachbarten Zellen angehörig. e) Zelle, welche von der grossen Plattenzelle zur Hälfte umfasst wird.

Fig. XXIX. Oberkieferkrebs. (Vergr. $\frac{570}{1}$) Zelle mit Riesenkern a) u. grossem Kernkörperchen. b) Leukocyten in Vakuolen liegend, in allen Stadien der Degeneration bis zu blassen, kaum mehr färbbaren bezw. hyalinen b_1) Körperchen. c) Verblassender Kern, einer Nachbarzelle angehörig.

Fig. XXX. Kankroid der Nase. (Vergr. $\frac{275}{1}$) a) Verhornte periphere Teile der Plattenepithelien zu einem Gerüstwerk verschmolzen; in den Maschen des Gerüstwerks liegen: b) Kernhaltige Zelle, von unverhorntem Protoplasmarest umgeben; c) Zellen, deren Protoplasma zum grössten Teil verhornt ist. d) Zelle, deren Peripherie verhornt ist; der Kern mit einem Rest unverhornten Protoplasmas d_1) hat sich nochmals von der verhornten Partie zurückgezogen. e) Unverhorntes, z. T. kernhaltiges Protoplasma, hyalinisiert, eigenartig verzweigte, kolbige und kugelige Körper in den Maschen des Keratinnetzes bildend.

Fig. XXXI. Adenoma carcinomatosum des Duodenums. (Vergr. $\frac{135}{1}$) Dicht gedrängte Drüsenschläuche, mit einschichtigem Cylinderepithel; eigenartiger Inhalt der Lumina; a) ungefärbte, b) mit Hämatoxylin stark tingierte, fein granulierte Körper (Sekretprodukte); bei c) ein körniger Körper, der teils gefärbt, teils ungefärbt ist.

Fig. XXI.

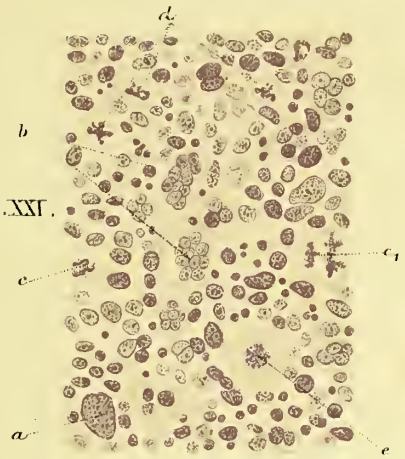

Fig. XXII.

Fig. XXIII.

Fig. XXIV.

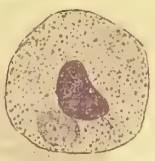

Fig. XXV.



Fig. XXVIII.

Fig. XXVI.

Fig. XXVII.



Fig. XXIX.

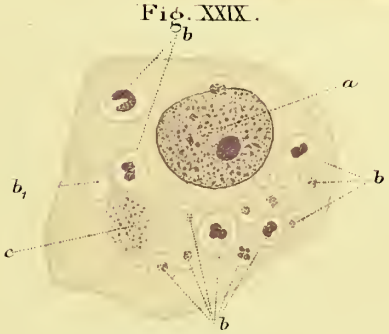

Fig. XXX.

Fig. XXXI.

Verlag v. J. F. Bergmann, Wiesbaden.

Kgl. Universitäts-Druckerei v. H. Stürtz, Würzburg.

TAFEL C.

FIGUR XXXII—XLII.

TAFEL C.

Verschiedene celluläre Vorgänge im Parenchym von Geschwülste („Einschlüsse").

(Vergr. $\frac{570}{1}$)

Fig. XXXII. Endotheliom der Lunge. Zelle mit unregelmässigem Kern a, der drei degenerierte Kernkörperchen enthält; ein Kernstück b hat sich abgeschnürt; c) verblassender, sich auflösender Kern. d) Vakuolen mit protoplasmatischen Körperchen, bei d_1) verzweigtes hyalines Gebilde mit kolbigen Anschwellungen, bei e) grosse Vakuole mit kernhaltiger Zelle als Inhalt.

Fig. XXXIII. Aus derselben Geschwulst. Hyalinisierte Platte mit a) grosser leerer Vakuole; b) Vakuole mit hyalinem Körper, der Chromatinkörner (zerfallener Kern) enthält; bei c) eine benachbarte Zelle teilweise von der grossen Platte umfasst.

Fig. XXXIV. Oberkieferkrebs. Zelle mit 2 Vakuolen, in einer a) ein grosser Monaster, in der anderen b) eine kernhaltige Zelle.

Fig. XXXV. Karzinom der Nasenschleimhaut. Zwei Zellen mit grossen Chromatinklümpchen im Protoplasma (wahrscheinlich Leukocytenkernreste).

Fig. XXXVI. Plattenepithelkrebs der Nase. a) Zwei Plattenepithelien, welche auf dem Körper b) aufgeschichtet sind. Dieser letztere stellt eine Zelle dar, deren Peripherie hyalinisiert bezw. rudimentär verhornt ist und sich von dem zentralen Abschnitt c zurückgezogen hat. Die hyaline Peripherie bildet einen scharf konturierten Ring (eine „Kapsel"), welcher den von Chromatinbröckeln (degenerierte Mitose?) besetzten, ebenfalls hyalinen Körper c einschliesst.

Fig. XXXVII. Endotheliom der Lunge. Sehr eigenartiges Gebilde; bei a) feinfibrillär zerspaltete, wie verhornte Peripherie; bei b) hyaline Körper mit blassen Kernen; bei c) ein hyalines Gebilde mit keulenförmiger Anschwellung. d) Leukocyten, bei e) 3 kleine Vakuolen in dem hyalinen Körper b, welche feine Chromatinkörnchen enthalten (Reste von Leukocytenkernen).

Fig. XXXVIII. Oberkieferkrebs. Zelle mit hyalinem Einschluss b); bei a) der zur Seite gedrückte, abgeplattete Kern.

Fig. XXXIX. Endotheliom der Lunge. Hyaline Platte; das Protoplasma hat sich mehrfach gesondert; bei b) der geschrumpfte Kern. a) Ein Kern, der einer tiefer liegenden, nicht gezeichneten Zelle angehört.

Fig. XL. Endotheliom der Lunge. Zelle, deren Protoplasma konzentrische Streifung a) zeigt; b) Kern mit 4 hyalinisierten Körperchen c, welche wahrscheinlich aus Kernkörperchen hervorgegangen sind.

Fig. XLI. Aus derselben Geschwulst. Hyaline Platte; bei a) in einer Vakuole eine hyaline kernhaltige Zelle; in einer zweiten, grösseren Vakuole liegt ein Körper b, welcher eine Reihe von Kernen c (z. T. mit Kernkörperchen), ferner massenhaft abgeblasste Chromatinbröckel d enthält, die wahrscheinlich Reste von degenerierten Leukocyten darstellen. Bei e) eine Vakuole in dem Körper b, welche ein hyalines Gebilde mit Kernrudiment (degenerierte Mitose?) enthält. Bei f) Chromatinbröckel innerhalb der grossen hyalinen Platte (Leukocytenreste).

Fig. XLII. Oberkieferkrebs. Konzentrisch gestreifte Zelle mit Riesenmitose.

Fig. XXXII.

Fig. XXXIII.

Fig. XXXIV.

Fig. XXXV.

Fig. XXXVI.

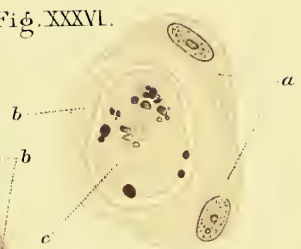

Fig. XXXVII.

Fig. XXXVIII.



Fig. XXXIX.

Fig. XL.

Fig. XLI.

Fig. XLII.



Verlag v. J. F. Bergmann, Wiesbaden.

Kgl. Univers.-Druckerei v. H. Stürtz, Würzburg.

TAFEL D.

FIGUR XLIII—XLVII.

TAFEL D.

Fig. XLIII.

Carcinoma adenomatosum der Gallenblase.
Metastase in der Lunge. Schleimsekretion.

(Vergr. $\frac{135}{1}$)

a) Bindegewebiges Stroma.
b) Drüsenschläuche mit sog. Becherzellen.
c) Becherzellen.
d) Mitosen.

Fig. XLIV.

Sog. Hornkrebs. (Karzinom der Haut).
Typischer Bau der Krebszapfen.

(Vergr. $\frac{47}{1}$)

a) Bindegewebiges Stroma, einen Krebszapfen begrenzend.
b) Stratum germinativum, bei
b_1) cylindrische Fusszellen.
c) Stratum granulosum.
d) Stratum corneum, geschichtete Hornmasse.
e) Kleine Schichtungsgebilde, von keratohyalingekörnten Zellen umgeben.

Fig. XLV.

Hyalines Endotheliom (Cylindrom) der Orbita.

(Vergr. $\frac{165}{1}$)

a) Stroma.
b) Endotheliale Zellkörper.
c) Hyaline Massen (von feinsten Fasern durchzogen) innerhalb der Zellkörper.

Fig. XLVI.

Endotheliom der Parotis.
Blutfarbstoffverarbeitung seitens der Geschwulstzellen.

(Vergr. $\frac{165}{1}$)

a) Zarte, verzweigte, sprossende Zellstränge, an die Sprossung von Blut- bezw. Lymphgefässen erinnernd.
b) Breitere Strängchen epitheloider Zellen, bei
b_1) gabelig geteilt.
c) Mit gelbbraunen feinsten Pigmentkörnchen erfüllte Zellen (verarbeiteter Blutfarbstoff).

Fig. XLVII.

Hornkrebs der Zunge.
Auflösung der Hornkörper durch Leukocyten und Granulationsgewebe (Riesenzellen).

(Vergr. $\frac{78}{1}$)

a) Zellreiches Stroma, bei
a_1) stark gewuchert. Das Stroma umschliesst den Krebszapfen b.)
b) Krebszapfen mit lose liegenden Plattenepithelien und deutlicher Keimschicht b_1.
c) Geschichtete Hornmasse, die links in Auflösung durch Granulationsgewebe begriffen ist.
d) Riesenzellen (Fremdkörperriesenzellen).

Fig. XLIII.

Fig. XLIV.

Fig. XLV.

Fig. XLVI.

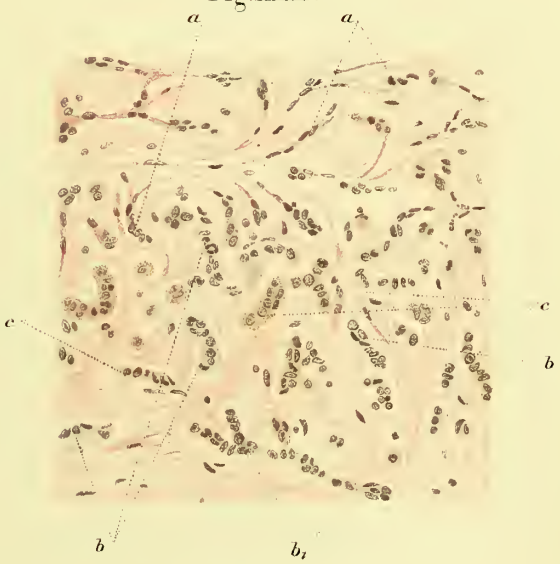

Fig. XLVII.

Verlag v. J. F. Bergmann, Wiesbaden.

Kgl. Univers.-Druckerei v. H. Stürtz, Würzburg.

TAFEL E.

FIGUR XLVIII—L.

TAFEL E.

Fig. XLVIII.

Karzinom der Haut.
Starke Reaktion des Stromas.

(Vergr. $\frac{33}{1}$)

a) Fibrilläres Bindegewebe als Stroma.
b) Plattenepithelzapfen, die in
c) granulierendem Bindegewebe liegen.

Fig. XLIX.

Karzinom des Kehlkopfs
(sog. Carcinoma granulosum).

(Vergr. $\frac{78}{1}$)

a) Krebszapfen, z. T. konzentrische Schichtung der platten Zellen zeigend.
b) Mächtiges Granulationsgewebe als Stroma.
c) Gefässe.

Fig. L.

Carcinoma medullare des Dickdarms.
Vereiterung.

(Vergr. $\frac{50}{1}$) Karmin.

a) Krebszellennest.
b) stark von Leukocyten infiltrierte und dadurch teilweise aufgelöste Krebskörper.
c) Fast total vereiterter Krebskörper.
d) Von Leukocyten durchsetztes, junges, spindelzellenreiches Stroma.

Fig. XXXVIII.

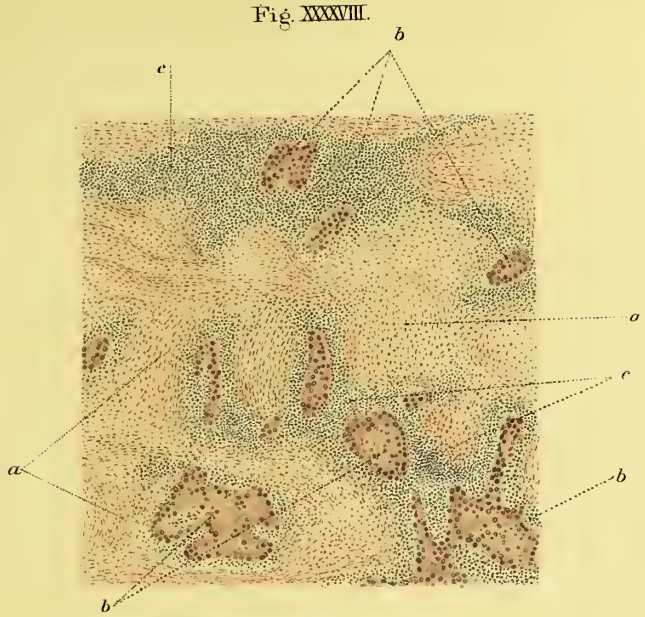

Fig. XXXIX.

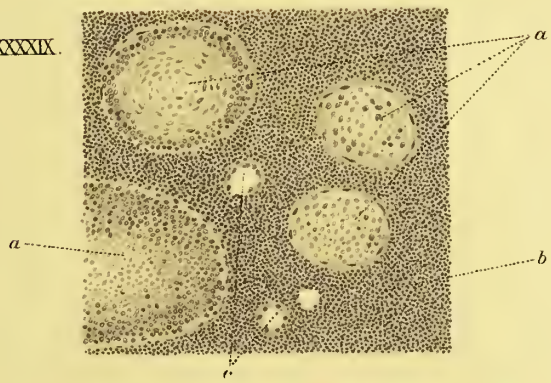

Fig. L.

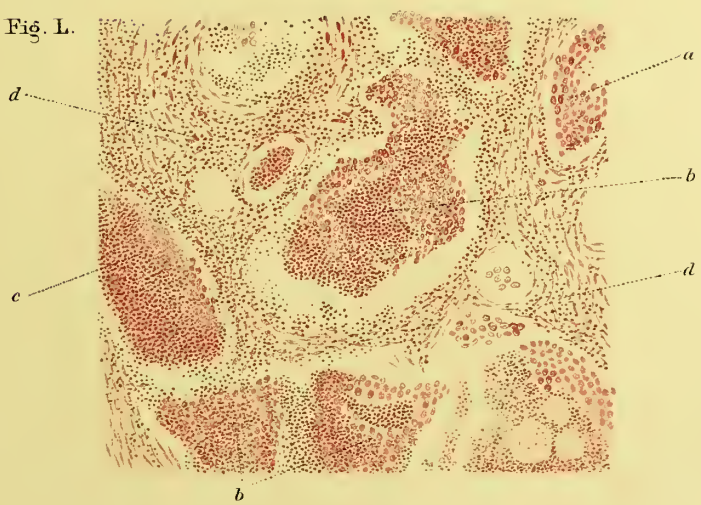

Verlag v. J. F. Bergmann, Wiesbaden.

Kgl. Univers.-Druckerei v. H. Stürtz, Würzb

TAFEL F.

FIGUR LI—LIII.

TAFEL F.

Fig. LI.

Carcinoma mammae, eine Rippe durchwachsend.
(van Gieson.)

(Vergr. $\frac{47}{1}$)

a) Alte Knochenbälkchen der Rippe, bei
a_1) nekrotisch.
b) Neugebildetes Knochengewebe (Osteoidgewebe) mit schönen Osteoblastensäumen.
c) Bindegewebiges (neugebildetes) Stroma mit Gefässen.
d) Parenchymkörper des Karzinoms, bei
d_1) in Knochenkanälen liegend.

Fig. LII.

Sog. osteoplastisches Karzinom.
(Metastase von Magenkrebs, eine Rippe umwachsend). Karmin-Pikrinsäure.

(Vergr. $\frac{15}{1}$)

a) Korticalis der Rippe.
b) Neugebildete Knochen- bezw. Osteoidbälkchen.
b_1) Junge Osteoidbälkchen mit deutlichen Osteoblastensäumen.
c) Zellreiches Markgewebe (z. T. mit Krebszellen untermischt.)
c_1) Hämorrhagisches Markgewebe.
d) Junges, zartes Markgewebe.
e) Drüsenschläuche des Karzinoms.

Fig. LIII a.

Metastase eines Osteosarkoms des Femur in der Lunge.

(Vergr. $\frac{33}{1}$)

a) Rundzelliges Sarkomgewebe.
b) Weite Gefässe, von Sarkomgewebe umgeben.
c) Deutliche feinbalkige Interzellularsubstanz.
d) Verkalkte, feinstreifige Substanz (rudimentäre Knochensubstanz).

Fig. LIII b.

Dasselbe Präparat.

(Vergr. $\frac{110}{1}$)

a) Rundzelliges Sarkomgewebe.
b) Gefäss (kleine Vene) von Sarkomgewebe umgeben.
c) Eigenartige Zwischensubstanz: feinste Bälkchen, z. T. die einzelnen Sarkomzellen umspinnend.
d) Verkalktes Bälkchen.

Fig. LII.

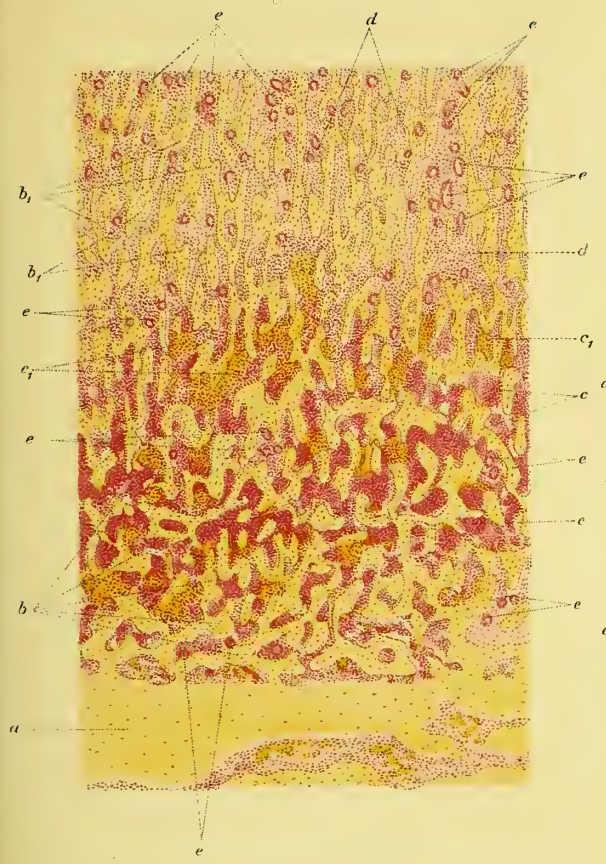

Fig. LI.

Fig. LIII[a].

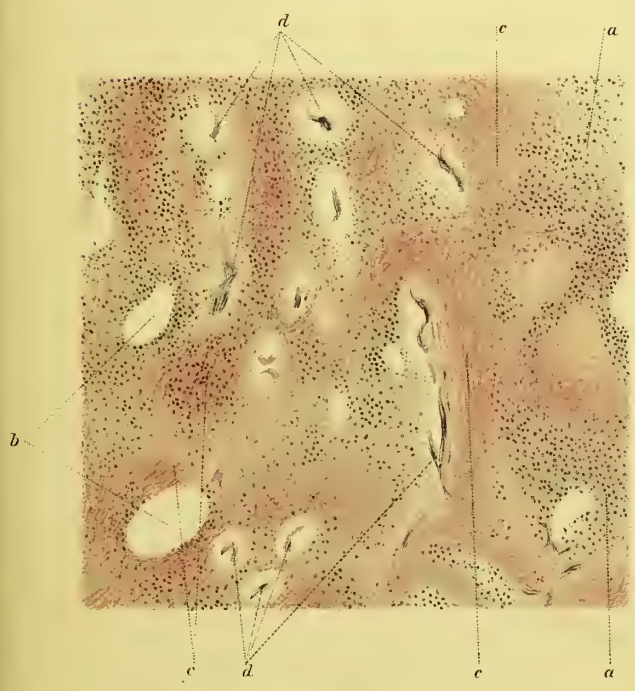

Fig. LIII[b].

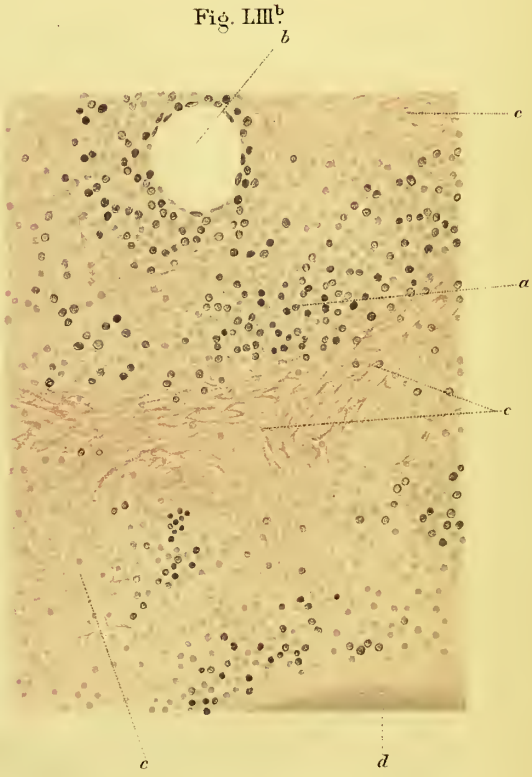

Verlag v. J. F. Bergmann, Wiesbaden.

Kgl. Univers.-Druckerei v. H. Stürtz, Würzburg.

TAFEL G.

FIGUR LIV—LVI.

TAFEL G.

Fig. LIV.

Metastase eines Spindelzellensarkoms der Niere in der Leber.
(Expansives Wachstum.)

(Vergr. $\frac{25}{1}$)

a) Karzinomknoten, über dessen Peripherie
b) die Leberzellenbalken gestreckt und parallel aufgeschichtet sind; allmähliger Übergang in das
c) nicht komprimierte Lebergewebe.
d) Venula centralis.

Fig. LV.

Verkalktes Kavernom der Leber.

(Vergr. $\frac{25}{1}$)

a) Normales Leberparenchym.
b) Breite bindegewebige Kapsel gegen die Geschwulst hin.
c) Verkalktes Stützgerüst des Kavernoms.
d) Die ehemals mit Blut gefüllten Räume der Geschwulst (verödet).

Fig. LVI.

Kleines Adenom der Niere.
(Durchbruch durch die Kapsel; Wachstum.)

(Vergr. $\frac{33}{1}$)

a) Adenomknoten: verzweigte Tubuli in spärlichem (rosa gefärbtem) Stroma.
b) Breite bindegewebige Kapsel der Neubildung.
c) Extrakapsulär, im Nierengewebe wuchernde Tubuli, in neugebildetes Bindegewebe eingebettet.
d) Durchwachsung der Kapsel seitens der Adenomschläuche.
e) Harnkanälchen (in trüber Schwellung); bei
e_1) atrophisch, in das neugebildete Bindegewebe eingeschlossen.
f) Glomeruli; bei
f_1) atrophischer Glomerulus.

Fig. LIV.

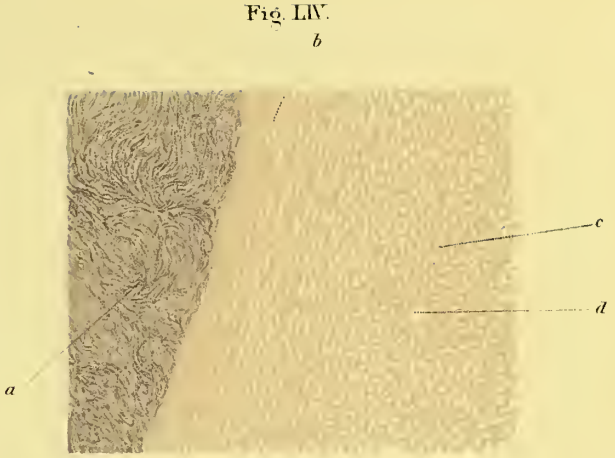

Fig. LV.

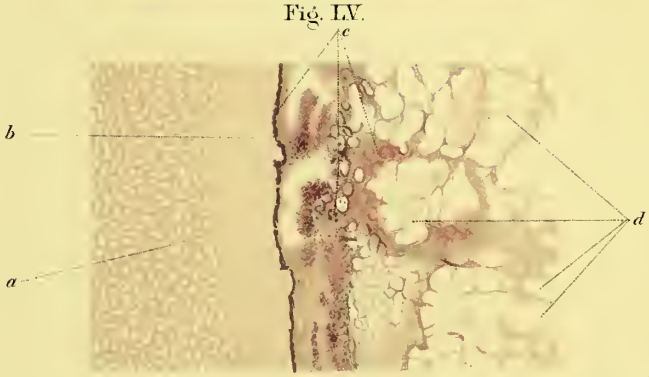

Fig. LVI.

Verlag v. J. F. Bergmann, Wiesbaden. Kgl. Univers.-Druckerei v. H. Stürtz, Würzburg.

TAFEL H.

FIGUR LVII—LXI.

TAFEL H.

Fig. LVII.

Sarkom des Hodens. Infiltratives Wachstum.
(Querschnitt durch den sarkomatös infiltrierten Samenstrang.)
(Karmin — Weigerts Elastinfärbung.)

$\left(\text{Vergr. } \frac{33}{1}\right)$

a) Rundzelliges Sarkomgewebe.
b) Ringe aus elastischen Fasern (Reste von Venenwandungen).
c) Elastische Fasern einer von Sarkom durchwachsenen Wand eines grösseren Blutgefässes.

Fig. LVIII.

Endotheliom der Lunge (Pleura).
Einzeln liegende Zellen.

$\left(\text{Vergr. } \frac{135}{1}\right)$

a) Vereinzelt liegende Geschwulstzellen, z. T. mit Kernfragmentation.
b) Verdicktes pleurales Bindegewebe.
c) Gefässe (Kapillaren).

Fig. LIX.

Rundzellensarkom, in der Uteruswand wachsend.

$\left(\text{Vergr. } \frac{165}{1}\right)$

a) Rundzelliges Sarkomgewebe.
b) Züge von glatten Muskelfasern.
b_1) Vereinzelt liegende, durch das Sarkom versprengte glatte Muskelzellen.

Fig. LX.

Brustdrüsenkrebs, in der Pektoralismuskulatur wachsend.

$\left(\text{Vergr. } \frac{78}{1}\right)$

a) Quer- und Schrägschnitte durch Muskelfaserbündel.
b) Komprimierte, atrophische Muskelfaserbündel; interstitielles Bindegewebe zellig infiltriert.
c) Atrophische und in Zerfall begriffene Muskulatur.
d) Zellig infiltriertes Muskelbindegewebe.
e) Krebszellennester.
f) Durch die Präparation ausgefallene Muskelfasern.

Fig. LXI.

Metastase eines Rundzellensarkoms in einer Lymphdrüse.

$\left(\text{Vergr. } \frac{135}{1}\right)$

a) Kapsel der Lymphdrüse, bei
a_1) in beginnender sarkomatöser Infiltration.
b) Randlymphgefässe der Lymphdrüse, von rundzelligem Sarkomgewebe erfüllt; Endothel der Lymphgefässe schön erhalten.

Fig. LVII.

Fig. LVIII.

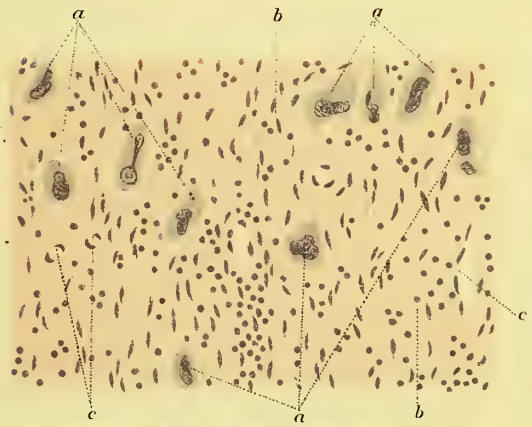

Fig. LIX.

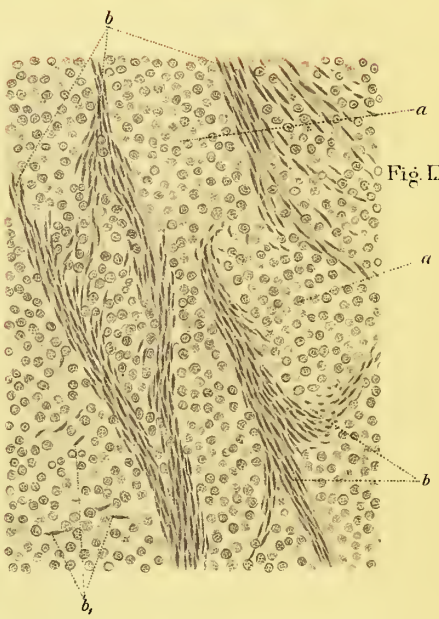

Fig. LXI.

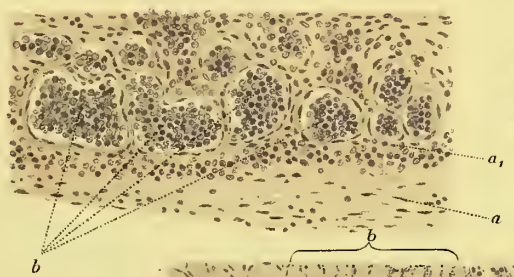

Fig. LX.

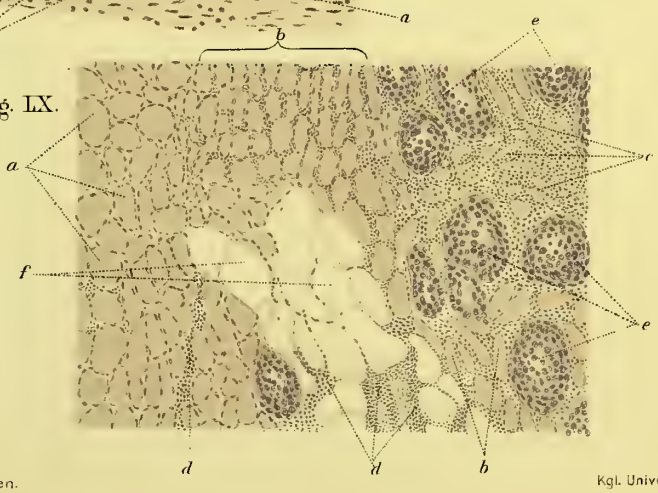

Verlag v. J. F. Bergmann, Wiesbaden.

Kgl. Univers.-Druckerei v. H. Stürtz, Würzburg.

TAFEL J.

FIGUR LXII—LXIII.

TAFEL J.

Fig. LXII.

Metastatische Karzinomentwickelung im Peritoneum. Peritonitis productiva.
(s. Borst, Habilitationsschrift, Würzburger Verhandlungen. N. F. Bd. XXXI).

(Vergr. $\frac{185}{1}$)

a) Vom Peritoneum ausgehende gefässhaltige Sprosse, die einen kontinuierlichen, vom Peritonealendothel gelieferten Zellbelag besitzt.
b) Solche Sprossen, von peritonealen Deckzellen bekleidet, auf Quer- und Längsschnitten.
c) Mächtig proliferiertes Peritonealendothel auf einer kleinen Papille.
d) Sprossung des Peritonealendothels, unabhängig von einer subendothelialen Bindegewebswucherung.
e) Peritonealoberfläche mit gewuchertem Endothel.
f) Karzinommassen, die vom überhängenden Rande einer pilzförmigen Wucherung des Peritoneums (die nicht im Präparat gezeichnet ist) gegen die Peritonealoberfläche hereinwuchern.
g) Abgestossenes Zellmaterial (peritoneale Deckzellen), mit roten Blutkörperchen gemischt.

Fig. LXIII.

Herzmetastase einer Geschwulst der Parotisgegend (Endotheliom).
(s. Borst, Habilitationsschrift, Würzburger Verhandlungen. N. F. Bd. XXXI).

(Vergr. $\frac{185}{1}$)

a) Verschleppte Geschwulstzellen, in lymphatischen, intermuskulären Spalten vordringend.
b) Mitosen in den Geschwulstzellen.
c) Gewuchertes Endothel der Saftspalten; diese letzteren bedeutend erweitert.
d) Mitose in dem (entzündlich) proliferierten Endothel (Diaster).
e) Stark erweiterte intermuskuläre Saftspalten mit epitheloidem Zellbelag (gewuchertem Endothel).

Fig. LXII.

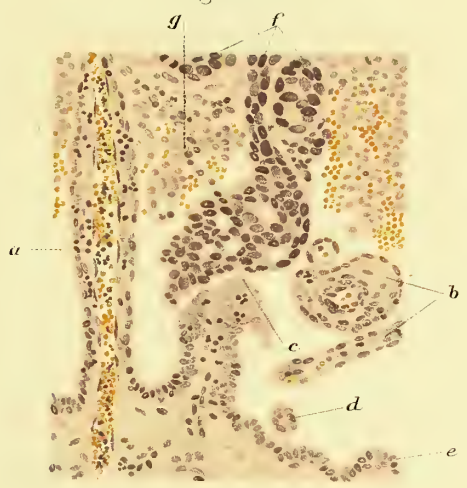

Fig. LXIII.

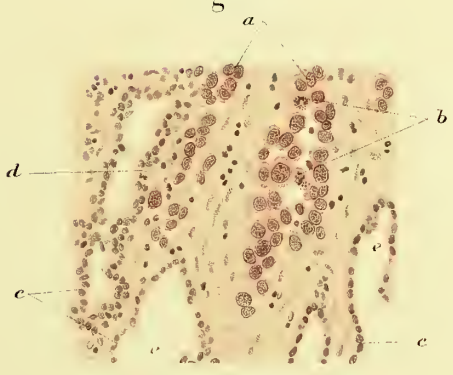

Verlag v. J. F. Bergmann, Wiesbaden. Kgl. Univers.-Druckerei v. H. Stürtz, Würzburg.

TAFEL K.

FIGUR LXIV—LXV.

TAFEL K.

Fig. LXIV.

Lungenmetastasen eines Gallertkrebses des Magens.
(s. Borst, Habilitationsschrift, Würzburger Verhandlungen N. F. Bd. XXXI.)

$\left(\text{Vergr. } \frac{370}{1}\right)$

a) Krebsherde.
b) Lymphspalte mit epitheloidem mehrschichtigem Zellbelag (entzündlich gewucherte Endothelien).
c) Im Lumen des Lymphgefässes eine Krebszelle, umgeben von Leukocyten und abgestossenen Endothelien.

Fig. LXV.

Peritonealmetastase einer Parotisgeschwulst (Endotheliom).
(s. Borst, Habilitationsschrift, Würzburger Verhandlungen N. F. Bd. XXXI.)

$\left(\text{Vergr. } \frac{246}{1}\right)$

a) Verschleppte primäre Geschwulstzellen; bei
a_1) eine solche im Lumen einer erweiterten Lymphspalte.
b) Gewuchertes Endothel (entzündliche Reaktion!) dieser Lymphspalte.

Fig. LXIV.

Fig. LXV.

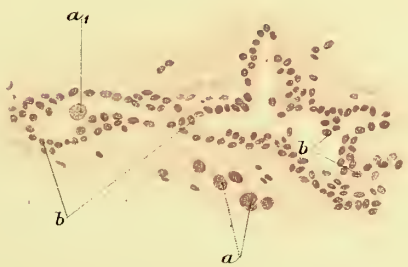

Verlag v. J. F. Bergmann, Wiesbaden.

Kgl. Univers.-Druckerei v. H. Stürtz, Würzburg.

TAFEL L.

FIGUR LXVI—LXXI.

TAFEL L.

Fig. LXVI.

Drüsenmetastase einer Parotisgeschwulst (Endotheliom).

(s. Borst, Habilitationsschrift, Würzburger Verhandlungen N. F. Bd. XXXI.)

(Vergr. $\frac{370}{1}$)

a) Verschleppte primäre Geschwulstzellen.
b) Retikulumzellen.
c) Proliferierte Endothelzellen der Retikulumbälkchen.

Fig. LXVII.

Carcinoma solidum mammae. Wachstum in Lymphgefässen.

(Vergr. $\frac{110}{1}$)

a) Krebszellenmassen in einem Lymphgefäss.
b) Gewucherte Endothelien (Spindelzellen) dieses Lymphgefässes, z. T. die Krebsmasse durchsetzend. Die Endothelien sehr deutlich zu sehen, da sich die Krebsmasse von der Wand des Lymphgefässes stark retrahiert hat.
c) Bindegewebe.

Fig. LXVIII.

Carcinoma solidum mammae.

(Vergr. $\frac{135}{1}$)

a) Krebszellenmassen an der Wand eines grösseren Lymphgefässes aufgeschichtet; von der Wand ist nur ein Stück im Bild zu sehen.
a_1) Mitose in einer Karzinomzelle. Bei
b) ist das Lumen des Lymphgefässes zu decken.
c) Bindegewebe.
d) Gewucherte Lymphgefässendothelien, die Krebsmasse als Spindelzellen durchsetzend; bei
e) breiten sich die Endothelien flach aus und bilden gewissermaassen eine neue endotheliale Abgrenzung der Krebsmasse gegen das Lumen des Lymphgefässes.

Fig. LXIX.

Carcinoma solidum mammae.

(Vergr. $\frac{135}{1}$)

a) Krebsmasse in einem quergeschnittenen Lymphgefäss.
b) Gewucherte Endothelien dieses Lymphgefässes, welche die Krebsmasse auch in Form eines zarten Gerüstes aus Spindelzellen b_1) durchsetzen.
c) Bindegewebe.

Fig. LXX.

Carcinoma solidum mammae.

(Vergr. $\frac{135}{1}$)

a) Bindegewebe.
b) Fettzellen.
c) Karzinomzellen in kleinen Lymphgefässen liegend, das Endothel der letzteren gewuchert und in Spindelzellenform zwischen die Krebszellen einwachsend.

Fig. LXXI.

Carcinoma solidum mammae.

(Vergr. $\frac{135}{1}$)

a) Krebsmasse, ein grosses Lymphgefäss ganz erfüllend (es ist nur die Hälfte des Gefässes gezeichnet).
b) Gewucherte Endothelien, welche in Spindelzellenzügen in die Krebsmasse einwachsen und ein feines Stroma etablieren.
c) Bindegewebe.

Fig. LXVI.

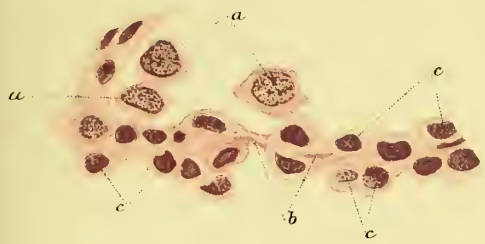

Fig. LXVII.

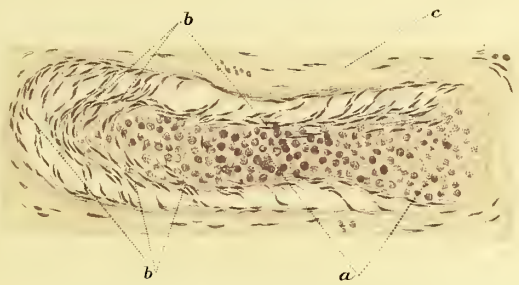

Fig. LXVIII.

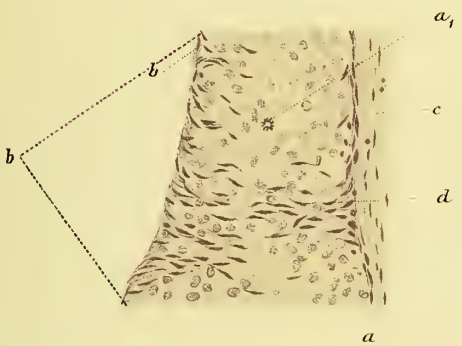

Fig. LXIX.

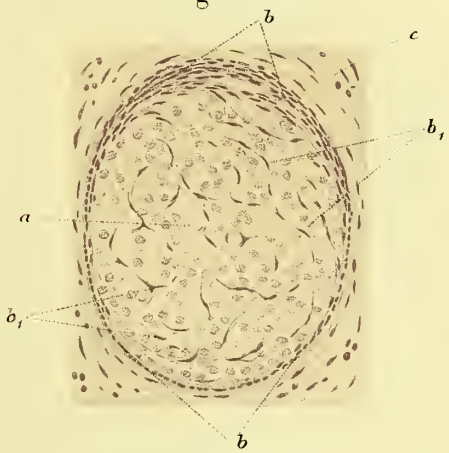

Fig. LXX.

Fig. LXXI.

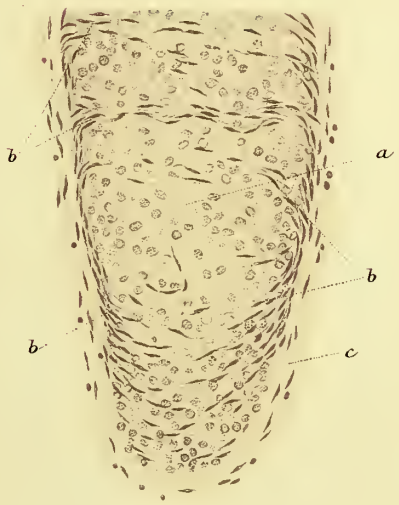

Verlag v. J. F. Bergmann, Wiesbaden.

Kgl. Univers.-Druckerei v. H. Stürtz, Würzburg.

TAFEL M.

FIGUR LXXII—LXXV.

TAFEL M.

Fig. LXXII.

Lungenmetastase eines Carcinoma simplex mammae.
(Lymphangitis carcinomatosa der Lunge).
Schnitt durch eine Vene mit direkt unter dem Intimaendothel gelegenem Krebsherd.
(s. Borst, Habilitationsschrift, Würzburger Verhandlungen. N. F. Bd. XXXI.)

(Vergr. $\frac{185}{1}$)

a) Intimaendothel, bei
b) bedeutend proliferiert, zwischen die Krebsmassen (f) eindringend.
c) Schwellung und Vermehrung der Endothelzellen.
d) Gewucherte Endothelien, zwischen die Krebsherde eingewachsen.
e) Lymphräume, die von Karzinomkeimen besetzt sind. Endothelien derselben erhalten.
f) Karzinomzellennester.

Fig. LXXIII.

Lymphangitis carcinomatosa der Lunge,
nach primärem Brustkrebs.

(Vergr. $\frac{25}{1}$)

a) Arterie
b) Bronchus
} in einem grösseren Bindegewebsseptum der Lunge liegend.
c) Lungenalveolen (leer).
d) Lymphgefässe mit Krebsmassen vollgestopft; bei
d_1) ist der Inhalt ausgefallen.

Fig. LXXIV.

Lymphdrüsenmetastase eines Mammakrebses.

(Vergr. $\frac{33}{1}$)

a) Markstränge.
b) Lymphsinus bezw. Trabekel.
c) Krebszellenherde in bindegewebiges Stroma eingebettet; bei
d) Krebszellen in Lymphsinus vordringend; bei
e) ein Krebszapfen in einem Gefäss mit deutlichem Endothel.

Fig. LXXV.

Karzinom des Uteruskörpers
in den Lymphgefässen der Uteruswand sich verbreitend.

(Vergr. $\frac{25}{1}$)

a) Glatte Muskulatur der Uteruswand.
b) Venen.
c) Leere, erweiterte Lymphgefässe.
d) Mit Krebsmassen total erfüllte Lymphgefässe.
e) Lymphgefässe, welche nur teilweise vom Karzinom besetzt sind.

Fig. LXXII.

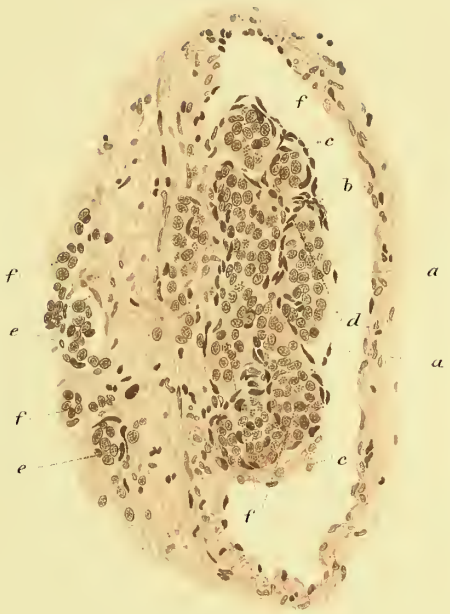

Fig. LXXIII.

Fig. LXXIV.

Fig. LXXV.

Verlag v. J. F. Bergmann, Wiesbaden.

Kgl. Univers.-Druckerei v. H. Stürtz, Würzburg.

TAFEL N.

FIGUR LXXVI—LXXIX.

TAFEL N.

Fig. LXXVI.

Sarkom der Niere, in die Vena cava einwachsend.

(Vergr. $\frac{10}{1}$)

a) Sarkommasse.
b) Wand der Vena cava, von Sarkomzellen infiltriert.
c) Zapfenförmiger Sarkomthrombus, der die Wand der Vena cava (wahrscheinlich im Bereich einer einmündenden kleinen Vene) durchsetzt und frei ins Lumen der Vena cava hineinragt; bei
c_1) Blutgerinnsel (Fibrin etc.)

Fig. LXXVII.

Primäres Sarkom der Milz; Sarkomzellen in Gefässen.

(Vergr. $\frac{60}{1}$)

a) Längsgetroffenes kleines Gefäss (Vene).
b) Sarkomzellen (Rundzellen), das Gefäss dicht umgebend; bei
c) ist die Gefässwand defekt.
d) Wand einer grösseren Vene.
e) Sarkomzellen im Lumen dieser Vene.
f) Sarkomzellen in der nächsten Umgebung der Vene.

Fig. LXXVIII.

Metastase eines Spindelzellensarkoms in der Leber.

(Vergr. $\frac{275}{1}$)

a) Intraacinöse Kapillaren, z. T. mit deutlichen Endothelkernen.
b) Kapillaren mit Spindelzellen erfüllt; letztere teils quer, teils längs getroffen.
c) Leberbalken.

Fig. LXXIX.

Metastase eines Magenkrebses in der Leber.

(Vergr. $\frac{165}{1}$)

a) Intraacinöse Kapillaren, z. T. mit deutlichem Endothel.
b) Solide Krebszellenhaufen innerhalb der erweiterten intraacinösen Leberkapillaren; das Endothel der vom Krebs besetzten Kapillaren meist deutlich erhalten.
b_1) Einzelne, in einer Kapillare vordringende Krebszellen; das Endothel dieser Kapillare wohl erhalten.
c) Komprimierte
d) In Auflösung begriffene } Leberbalken.
e) Normale Leberzellenbalken.

Fig. LXXVI.

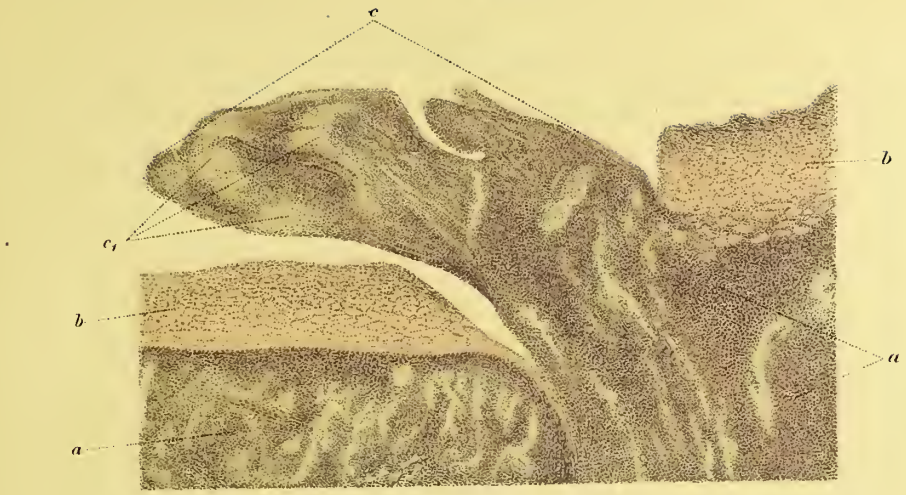

Fig. LXXVII.

Fig. LXXVIII.

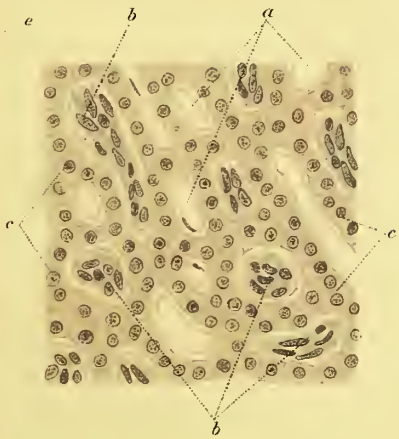

Fig. LXXIX.

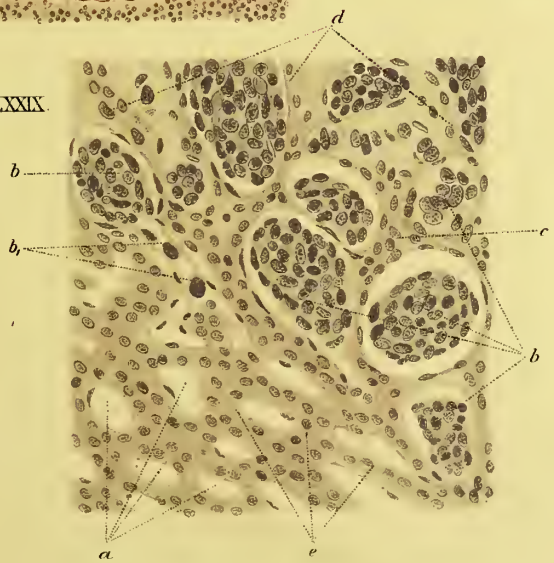

Verlag v. J. F. Bergmann, Wiesbaden.

Kgl. Univers.-Druckerei v. H. Stürtz, Würzburg.

TAFEL O.

FIGUR LXXX—LXXXIII.

TAFEL O.

Fig. LXXX.

Metastatischer Krebs (Adenokarzinom) des Peritoneums. Wachstum in durchbluteten Lymphgefässen des Zwerchfells.

(Vergr. $\frac{33}{1}$)

a) Bluterfüllte und von Drüsenschläuchen durchwachsene Lymphgefässe des Zwerchfells.
b) Entzündlich infiltriertes Bindegewebe mit stark gefüllten Blutgefässen.
c) Pleurale Oberfläche des Zwerchfells.

Fig. LXXXI.

Metastase eines Magenkrebses im Knochenmark des Femur.

(Vergr. $\frac{33}{1}$)

a) Wand eines grösseren Blutgefässes des Knochenmarks.
b) Thrombotischer Inhalt des Gefässes (rote Blutkörperchen, Fibrin, Leukocyten).
c) Mit Cylinderepithel ausgekleidete Drüsenschläuche, an der Wand und im Lumen des Gefässes ausgebreitet, mit jungem Stroma versehen; bei
d) Durchbruch der Drüsenschläuche durch die Gefässwand.
e) Im Markgewebe wuchernde Schläuche.
f) Fettmark, bei
f_1) in lymphoider Metamorphose.

Fig. LXXXII.

Metastase eines Melanosarkoms der Haut im Gehirn.

Erste Entwickelung.

(Vergr. $\frac{33}{1}$) Karmin.

a) Pia mater.
b) Hirnrinde.
c) Marksubstanz eines Hirngyrus.
d) Kapillaren, deren Lymphscheiden mit Pigmentzellen (Sarkomzellen) erfüllt sind.
e) Kapillaren, von pigmentlosen Sarkomzellen umgeben; bei
f) zeigt die Umgebung der Kapillare noch keine Sarkomwucherung.

Fig. LXXXIII.

Metastase eines Hornkrebses der Haut in einer Lymphdrüse.

(Vergr. $\frac{47}{1}$)

a) Markstränge der Lymphdrüse.
b) Schmale Plattenepithelzapfen, in Lymphsinus liegend.
c) Dicke Zapfen geschichteten Plattenepithels, bei
c_1) in Verhornung übergehend.
d) Lymphfollikel, rings von
e) geschichtetem Plattenepithel umgeben.
f) Zerfallene Krebsmasse: Hornschüppchen, Plattenepithelien, fettkörnige Massen, Leukocyten.

Fig. LXXX.

Fig. LXXXI.

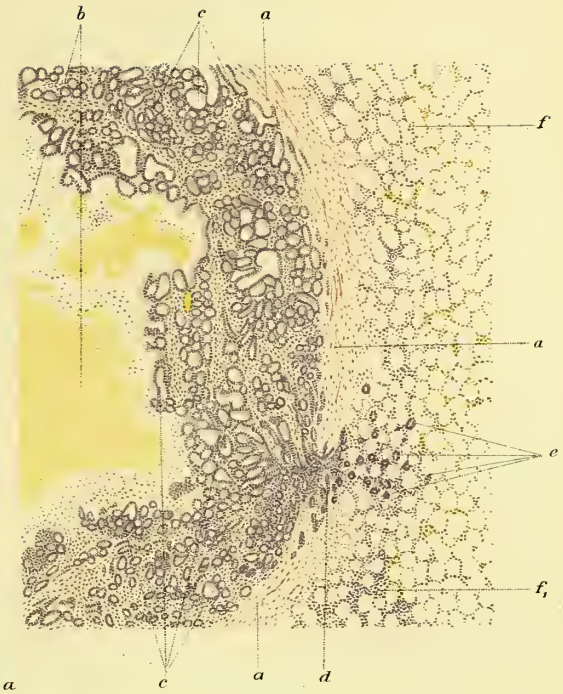

Fig. LXXXII.

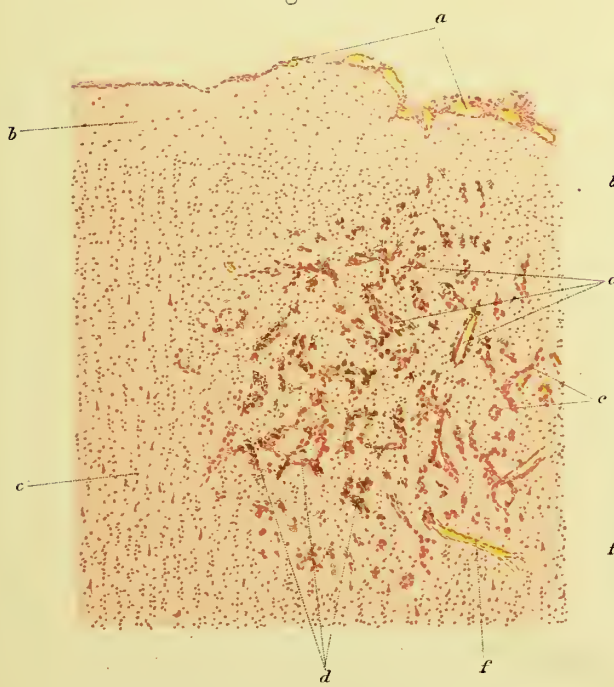

Fig. LXXXIII.

Verlag v. J. F. Bergmann, Wiesbaden.

Kgl. Univers.-Druckerei v. H. Stürtz, Würzburg.

TAFEL P.

FIGUR LXXXIV—LXXXVIII.

TAFEL P.

Fig. LXXXIV.

Primäres, diffuses Karzinom der Niere.

(Vergr. $\frac{165}{1}$)

a) Krebszellennester in Lymphgefässen; bei
a_1) deren Endothel deutlich erhalten.
b) Komprimierte, atrophische Harnkanälchen.
c) Komprimiertes Epithel eines Harnkanälchens, das ganz mit Krebsmasse ausgefüllt und stark erweitert ist.
d) Mitosen in der ausfüllenden Krebsmasse.

Fig. LXXXV.

Primärer, diffus infiltrierender Nierenkrebs.

(Vergr. $\frac{165}{1}$)

a) Glomerulus.
b) Kapselraum, von
c) Krebszellen erfüllt.
d) Kapselepithel.

Fig. LXXXVI.

Nierenmetastase bei Brustkrebs.

(Vergr. $\frac{165}{1}$)

a) Völlig zerstörter, zerfallener Glomerulus (Kerntrümmer, Leukocyten).
b) An der Wand des Kapselraumes ausgebreitete Krebszellen.
c) Krebszellen innerhalb des Vas afferens des zerstörten Glomerulus.
d) Krebszellen innerhalb des Kapselraums.
e) Mitosen in Krebszellen.
f) Krebsnester.
g) Krebszellen in dem Tubulus contortus, der von dem (mit Krebszellen gefüllten) Kapselraum d) abgeht.

Fig. LXXXVII.

Lungen-Metastase bei Cylinderzellenkrebs des Magens.
Krebsige Pneumonie.

(Vergr. $\frac{47}{1}$) Karmin.

a) Leere Alveolen.
b) Von Krebszellen besetzte Alveolen; z. T. bilden die Krebszellen einen mehrschichtigen Cylinderepithelbelag an der Wand der Alveole.
c) Alveolen mit roten Blutkörperchen u. soliden Häufchen von Krebszellen erfüllt.

Fig. LXXXVIII a und b.

Aus einem primären Cylinderzellenkrebs der Lunge.

(Vergr. $\frac{275}{1}$)

α) Mehrschichtiges Cylinderepithel (Krebszellen) an der Wand einer Alveole.
β) Gequollene Alveolarepithelien in situ (das Krebsepithel kriecht darunter).
β_1) Abgestossene Alveolarepithelien.
γ) Alveolarwand.
δ) Fibrinfasern.

Fig. LXXXIV.

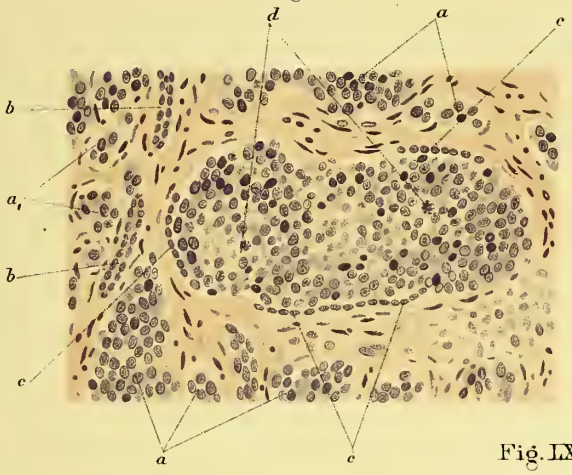

Fig. LXXXV.

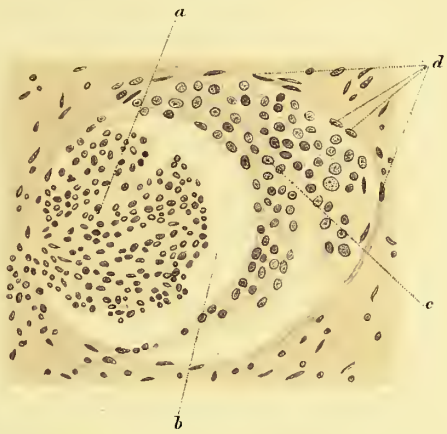

Fig. LXXXVI.

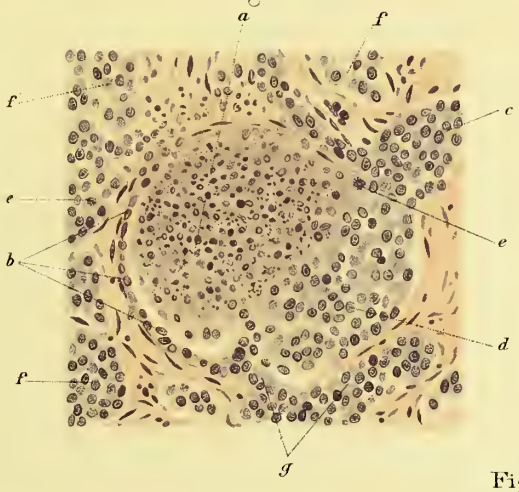

Fig. LXXXVII.

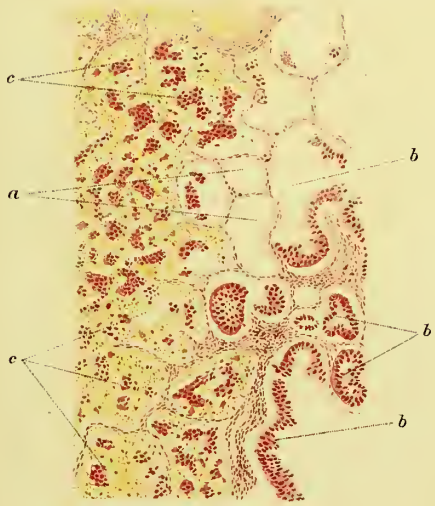

Fig. LXXXVIII.

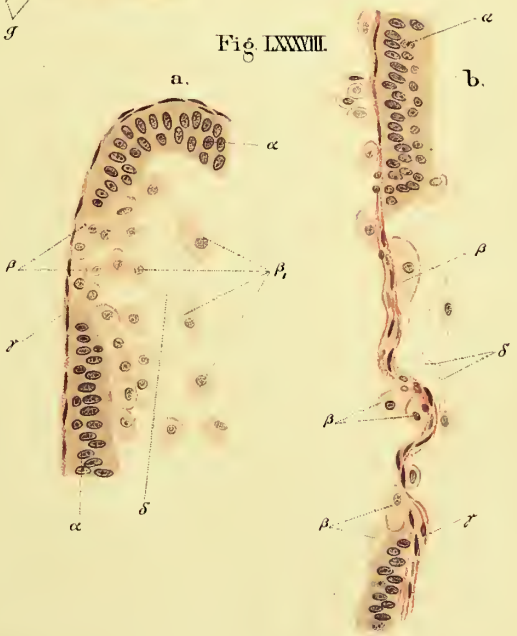

Verlag v. J. F. Bergmann, Wiesbaden.

Kgl. Univers.-Druckerei v. H. Stürtz, Würzburg.

TAFEL Q.

FIGUR LXXXIX—XCI.

TAFEL Q.

Fig. LXXXIX.

Hautkrebs, gegen normale Epidermis vordringend.

(Vergr. $\frac{30}{1}$)

a) Normale Epidermis mit normal entwickeltem Papillarkörper.
b) Papillarkörper durch Druck der von unten her andrängenden Geschwulst verstrichen.
c) Lange Epithelleiste, zwischen Krebsmassen stark komprimiert und atrophisch.
d) Karzinomzapfen aus Plattenepithelien mit peripherer Keimschicht; bei
d_1) Schichtungen.
e) Stroma.

Fig. XC.

Magenkrebs, in der Magenwand sich flächenhaft verbreitend.

(Vergr. $\frac{110}{1}$)

a) Magenschleimhaut, von krebsigen Drüsenschläuchen in ihren unteren Schichten durchwachsen. Man sieht deutlich die Magendrüsen, zwischen welchen sich die Krebsschläuche verbreiten.
a_1) Drüsenschläuche des Karzinoms nur am Boden der Schleimhaut, dicht über der Muscularis mucosae.
b) Muscularis mucosae.
c) Krebsschläuche in der Mukosa.
d) Krebsschläuche in Lymphgefässen der Submukosa.

Fig. XC a.

Dasselbe Präparat.

(Vergr. $\frac{135}{1}$)

α) Magendrüsen.
β) Krebsschläuche, in Lymphgefässen der Mukosa; die Fundi der Magendrüsen zur Seite geschoben.
γ) Muscularis mucosae.
δ) Krebszellen in Lymphgefässen der Submukosa.

Fig. XCI a.

Mammakrebs, innerhalb von Mammaläppchen wachsend.

(Vergr. $\frac{33}{1}$)

α) Solide Krebszellennester,
β) Erhaltener Mammatubulus mit seitlichen Sprossen.

Fig. XCI b.

Dieselbe Geschwulst.

(Vergr. $\frac{33}{1}$)

α) Krebszellennester.
β) Reste der Mammatubuli; z. T. atrophisch.
β_1) Erweiterte Mammatubuli.

Fig. XCI c.

Dieselbe Geschwulst.

(Vergr. $\frac{78}{1}$)

α) Krebszellennester.
β) Mammatubulus (erweitert) mit
β_1) komprimierten und atrophierenden Zweigtubulis, die kein Lumen mehr besitzen.

Fig. LXXXIX.

Fig. XC.a

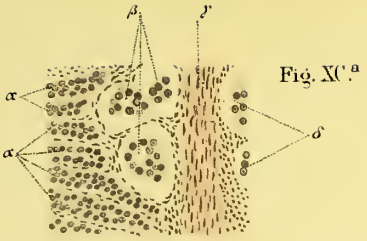

Fig. XC.

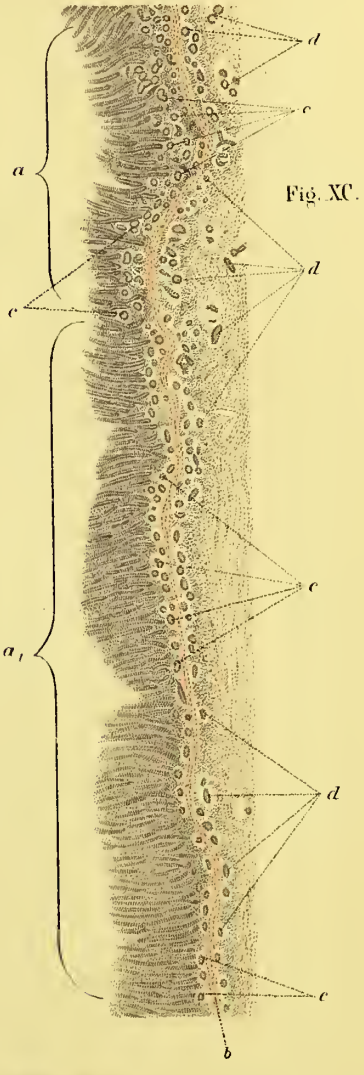

Fig. XCI.a

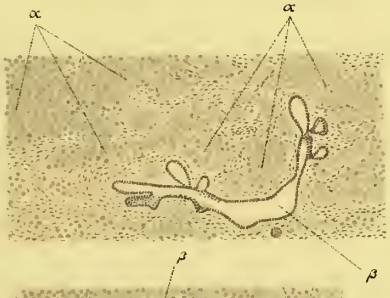

Fig. XCI.b

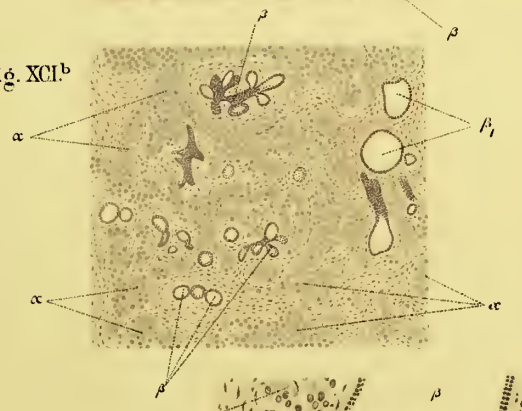

Fig. XCI.c

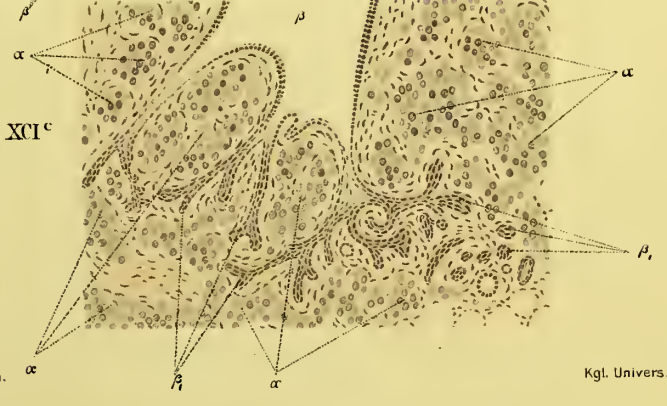

Verlag v. J. F. Bergmann, Wiesbaden.

Kgl. Univers.-Druckerei v. H. Stürtz, Würzburg.

TAFEL R.

FIGUR XCII—XCIV.

TAFEL R.

Fig. XCII.

Coccidenkrankheit der Kaninchenleber.

(Vergr. $\frac{47}{1}$) Karmin.

a) Erweiterter Gallengang mit verzweigten Papillen.
b) Papillen.
c) Coccidienkörperchen.
d) Entzündlich infiltriertes periportales Bindegewebe.
e) Kleine Gallengänge.

Fig. XCII a.

Dasselbe Präparat.

(Vergr. $\frac{78}{1}$)

α) Papille.
β) Coccidienkörperchen.

Fig. XCIII.

Krebs und Tuberkulose der Lunge.
Lungenmetastase eines Brustkrebses.

(Vergr. $\frac{33}{1}$)

a) Verkästes Tuberkelknötchen.
b) Riesenzellen.
c) Krebsnester; bei
c1) bis in die verkäste Zone vorgedrungene Krebszellen.

Fig. XCIV.

Recidiv eines Lippenkrebses (12 Jahre nach der Exstirpation).
(Übersichtsbild über einen Teil der nach der Operation entstandenen Narbe).

(Vergr. $\frac{7}{1}$)

a) Strafffaseriges, kernarmes Narbengewebe.
b) Schmale, atrophische Krebsnester, in der Narbe zerstreut (alle Krebsnester sind durch dunkelviolette Farbe angedeutet).
c) Verkalkte Krebsnester.
d) Mächtige karzinomatöse Wucherung an der Peripherie der Narbe.
e) Angrenzendes Fettgewebe.

LEO & ALSTROEMS
ON PHILOSOPHICAL SOCIETY

Fig. XCII.

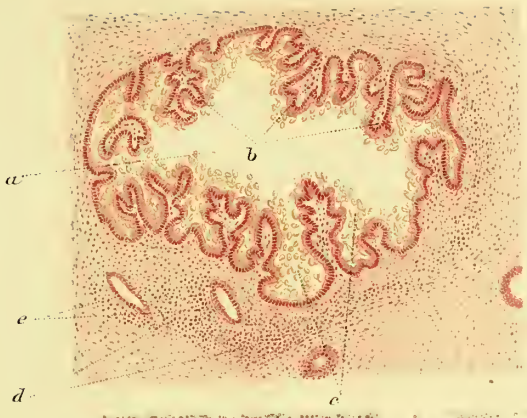

Fig. XCII a.

Fig. XCIII.

Fig. XCIV.

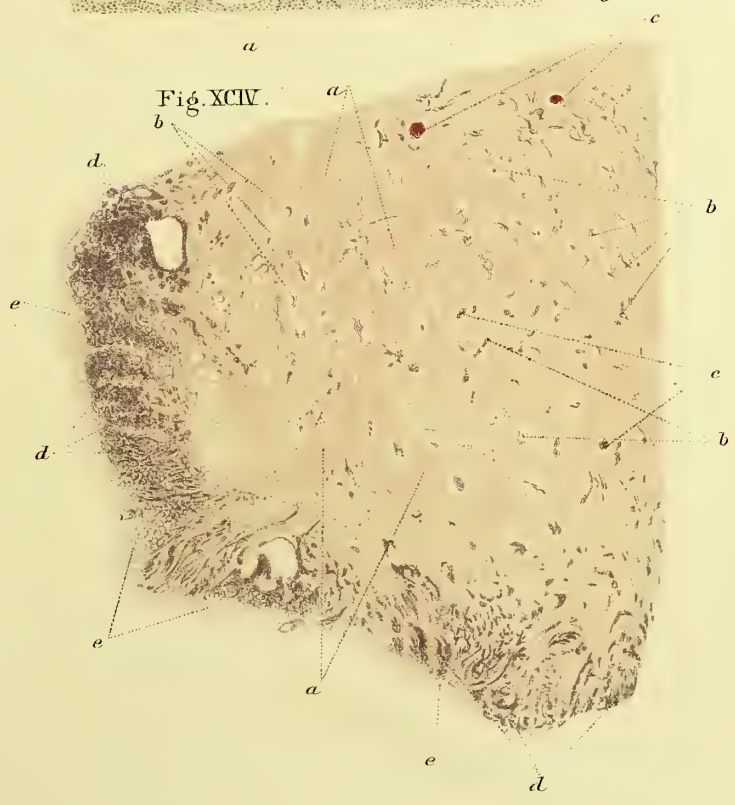

Verlag v. J. F. Bergmann, Wiesbaden.

Kgl. Univers.-Druckerei v. H. Stürtz, Würzburg.

TAFEL I.

FIGUR 1—6.

TAFEL I.

Fig. 1.

Fibroma durum der Haut.

(Vergr. $\frac{275}{1}$)

a) Dichtes, fibrilläres Bindegewebe mit spärlichen spindligen Kernen.
b) Kapillaren.
c) Kleines Blutgefäss mit spindelzellenreicher Wand.

Fig. 2.

Fibrom (mit Ganglienzellen) vom Uterus.
(Nach einem Präparat von Geh.-Rat Prof. v. Rindfleisch.)

(Vergr. $\frac{110}{1}$)

a) Längsgetroffene Züge fibrillären, an spindligen Kernen reichen Gewebes.
b) Ganglienzellen (auch zweikernige), z. T. mit Fortsätzen. In der Geschwulst fanden sich auch marklose Nervenfasern, so dass die Geschwulst den wahren (amyelinischen) Neuromen nahe steht. Die Beziehungen gewisser spindelzellenreicher Fibrome zu den amyelinischen Neuromen sollen durch dieses Präparat hervorgehoben werden.

Fig. 3.

Fibroma durum (Fibröser Polyp des Stimmbandes).

(Vergr. $\frac{13}{1}$)

a) Geschichtetes Plattenepithel.
b) Fibrilläres Bindegewebe.
c) Kapillaren.
d) Stark erweiterte Gefässe (Venen).
e) Thrombus in einem erweiterten Gefäss, mehrfach mit der Wand des Gefässes verbunden.

Fig. 4.

Hartes Fibrom (Desmoid) der Bauchdecken.

(Vergr. $\frac{275}{1}$)

Züge langer Spindelzellen, zwischen denen reichlich fibrilläre Substanz zu sehen ist.

Fig. 5.

Fibroma cavernosum (Nasenmuschel).

(Vergr. $\frac{22}{1}$)

a) Fibromgewebe, bei
a_1) starke zellige Infiltration.
b) Bluträume, erweitert, grossenteils mit Blut gefüllt. Die Ektasie der Blutgefässe nimmt in den älteren Teilen der Geschwulst (rechts) zu, während sie in den zellig infiltrierten, jüngeren Partien (links) noch relativ gering ist.
c) Arterie mit muskulöser Wand.

Fig. 6.

Fibroma lymphangiectaticum (hartes, polypöses Fibrom des Nasenrachenraums).

(Vergr. $\frac{33}{1}$)

a) Fibromgewebe mit grossen sternförmigen Zellen (zwischen denen sich bei starker Vergrösserung derbfibrilläre Zwischensubstanz findet).
b) Lymphgefässe, erweitert; bei
b_1) mit stark verdickten Wandungen versehen.

Fig. 1.



Fig. 2.

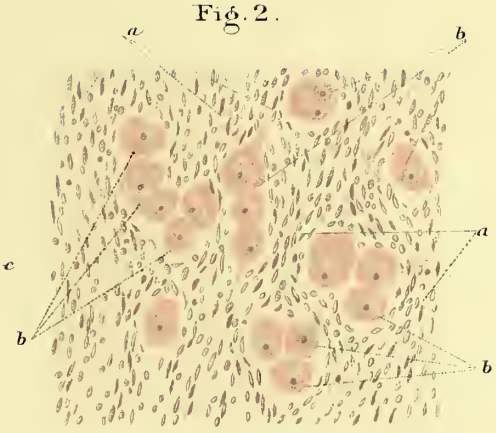

Fig. 3.

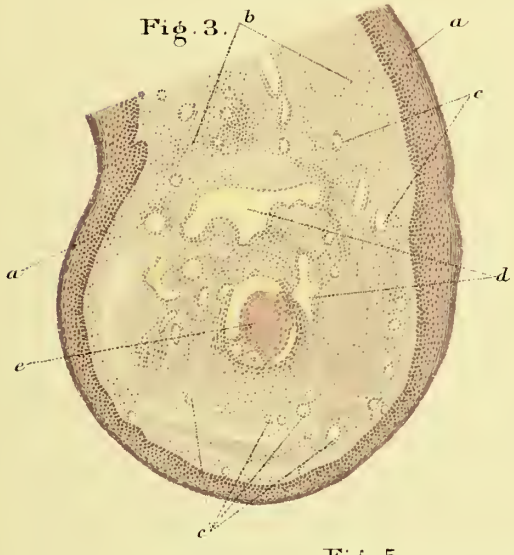

Fig. 4.

Fig. 5.

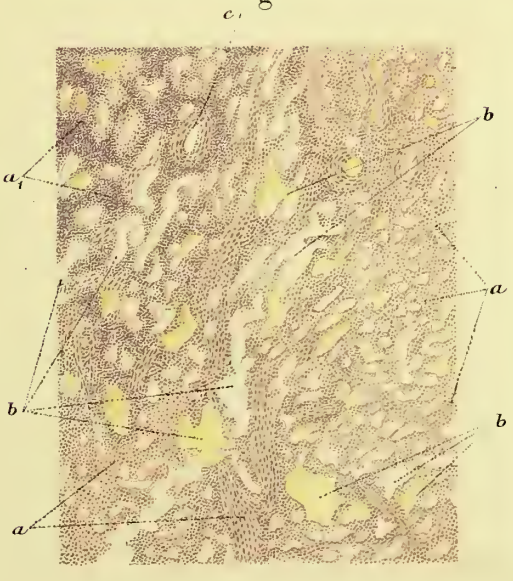

Fig. 6.

Verlag v. J. F. Bergmann, Wiesbaden.

Kgl. Univers.-Druckerei v. H. Stürtz, Würzburg.

TAFEL II.

FIGUR 7—12.

TAFEL II.

Fig. 7.

Fibroma ossificans (Oberschenkel).

(Vergr. $\frac{33}{1}$) van Gieson.)

a) Fibromgewebe.
b) osteoide Bälkchen, aus dem Fibromgewebe hervorgegangen.
c) Knöcherne Bälkchen.
d) Fettgewebe.
e) Blutgefässe.

Fig. 7a.

(Vergr. $\frac{78}{1}$)

Zeigt die metaplastischen Vorgänge im Bindegewebe, welche zur Bildung von osteoiden u. knöchernen Bälkchen führen, bei stärkerer Vergrösserung.

α) Beginnende Homogenisierung des Bindegewebes.
β) Osteoides Gewebe.
γ) Knochenbälkchen; rechts noch osteoid.

Fig. 8.

Fibroma molle
(multiple Fibrombildung an den Nerven der Haut).

(Vergr. $\frac{22}{1}$)

a) Epidermis.
b) Kutis.
c) Kleiner zellreicher Fibromknoten; bei
c_1) Übergang in einen Nerven (welliger Verlauf der Fasern).
d) Blutgefässe mit zellreicher Umgebung.

Fig. 9.

Keloid (vom Ohr).

(Vergr. $\frac{33}{1}$)

a) Züge fibrillären Gewebes; bei
a_1) Übergang in breite homogene Fasern.
b) Längsgetroffene } homogene
c) Quer- und schräggetroffene } Fasern.

Fig. 9a.

(Vergr. $\frac{78}{1}$)

Zeigt die homogenisierten Fasern mit den an deren Oberfläche gelegenen Kernen bei starker Vergrösserung. Nach unten Übergang in gewöhnliches fibrilläres Gewebe.

Fig. 10.

Zellreiches Fibrom (sog. Fibrosarkom) der Kreuzgegend.

(Vergr. $\frac{78}{1}$)

a) Längsgetroffene } Spindelzellen-
b) Quergetroffene } faszikel.
c) Lymphatische Spalten im Fibromgewebe.

Fig. 10a.

(Vergr. $\frac{165}{1}$)

Die starke Vergrösserung zeigt zwischen den quer- und längsgetroffenen Spindelzellen fibrilläre Substanz.

Fig. 11.

Xanthom (vom Finger).
(Tumorförmiges Xanthom mit Riesenzellen.)

(Vergr. $\frac{47}{1}$)

a) Epidermis.
b) Geschwulstfreie Zone des Koriums.
c) Grenze der Neubildung.
d) Nester und strangförmige Zellwucherungen, Riesenzellen und gelblich-bräunliches Pigment enthaltend. Zwischen den Nestern und Strängen das zellig infiltrierte Gewebe der Kutis.

Fig 11a.

(Vergr. $\frac{165}{1}$)

Zeigt bei starker Vergrösserung die Zusammensetzung der Nester und Stränge aus rundlichen und spindligen Zellen mit Pigmentgehalt. Bei
α) eine Riesenzelle.

Fig. 12.

Naevus pigmentosus
(vom Arme eines 3jährig. Kindes).

(Vergr. $\frac{33}{1}$)

a) Epidermis, in der Keimschicht stark pigmentiert.
b) Pigmentanhäufung im Korium.
c) Lymphgefässe, erweitert und mit (z. T. pigmentierten) Zellen angefüllt, Endothel stellenweise deutlich.
d) Nester und Stränge von „Naevuszellen" (fast durchweg ohne Pigment).
e) Haarbalg;
f) glatte Muskelfasern.
g) Subkutanes Fettgewebe.

Fig. 7.

Fig. 7a

Fig. 8.

Fig. 9.

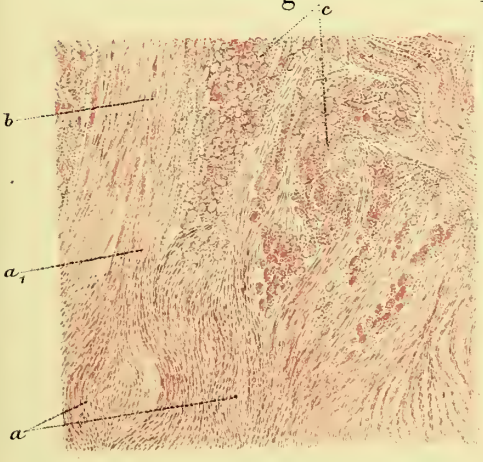

Fig. 9a

Fig. 10.

Fig. 10a

Fig. 12.

Fig. 11.

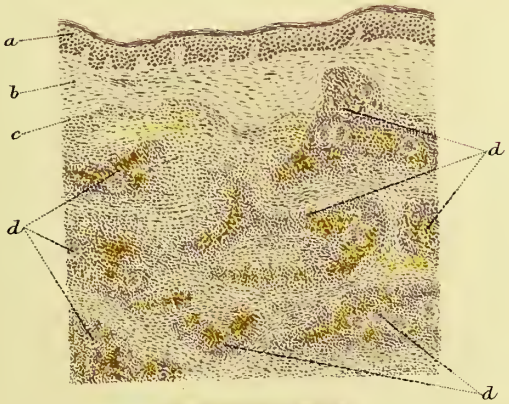

Fig. 11a

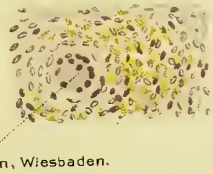

Verlag v. J. F. Bergmann, Wiesbaden.

Kgl. Univers. Druckerei v. H. Stürtz, Würzburg.

TAFEL III.

FIGUR 13—18.

TAFEL III.

Fig. 13.

Naevus pigmentosus (vom Arme eines 9jähr. Kindes).

(Vergr. $\frac{33}{1}$)

a) Epidermis, in der Basalschicht stark pigmentiert; auch die oberflächlichen Epidermisschuppen zeigen die braune Pigmentierung.
b) Pigmentanhäufung im Korium.
c) Kleine und grosse Naevuszellenhaufen (grösstenteils unpigmentiert); dazwischen das Bindegewebe der Kutis.
d) Stark pigmentierte Naevuszellenhaufen.
e) Haarbälge (zwei davon mit Haaren).
f) Subkutanes Fettgewebe.

Fig. 14.

Xanthom (Augenlid).

(Vergr. $\frac{78}{1}$)

(Das Originalpräparat ist mit Osmium behandelt, ungefärbt; in der Zeichnung ist es in Hämatoxylinfärbung wiedergegeben. Die durch Osmiumsäure geschwärzten Fettkörner sind daher in dunkelblauer Farbe dargestellt.)

a) Epidermis.
b) Von Geschwulst freie Zone des Koriums.
c) Gefässe mit homogenen Thromben, die sich mit Osmiumsäure schwarz färbten.
d) Bindegewebszüge.
e) Grosse fetthaltige Xanthomzellen mit (meist mehreren) Kernen (der Fettgehalt ist durch die feine Körnung des Protoplasmas ausgedrückt).
f) Kleine fetthaltige Xanthomzellen.
g) Junge Zellen, noch ohne Fettinfiltration.

Fig. 15.

Weiches, sog. ödematöses Fibrom. (Polyp der Nasenschleimhaut).

(Vergr. $\frac{47}{1}$)

a) Oberflächenepithel (geschichtetes Plattenepithel. Metaplasie!)
b) Maschiges Bindegewebe; in d. Maschen ödematöse Flüssigkeit. Bei
b_1) Sehr weite Maschen.
c) Blutgefässe mit stark zellig infiltrierter Umgebung.

Fig. 16.

Kleines Fibrolipom (der Niere).

(Vergr. $\frac{13}{1}$)

a) Zellreiches Fibromgewebe. In den peripheren Teilen des Fibroms sind Harnkanälchen eingeschlossen.
b) Fettgewebe.
c) Angrenzendes Nierenparenchym.
d) Glomeruli.
e) Blutgefässe.

Fig. 17.

Myxom (Polyp der Nasenhöhle).

(Vergr. $\frac{275}{1}$)

a) Sternförmige Schleimgewebszellen mit reichlichen Ausläufern.
b) Lymphocyten.
c) Blutgefäss, von Lymphocyten und jungen Gewebszellen umgeben.

Fig. 18.

Lipom (retroperitoneal).

(Vergr. $\frac{33}{1}$)

a) Fettzellen in verschiedenster Grösse.
b) Derbfaseriges Bindegewebe; bei
b_1) Stärkere Entwickelung des Bindegewebes.
c) Kleine Arterien.

Fig. 13.

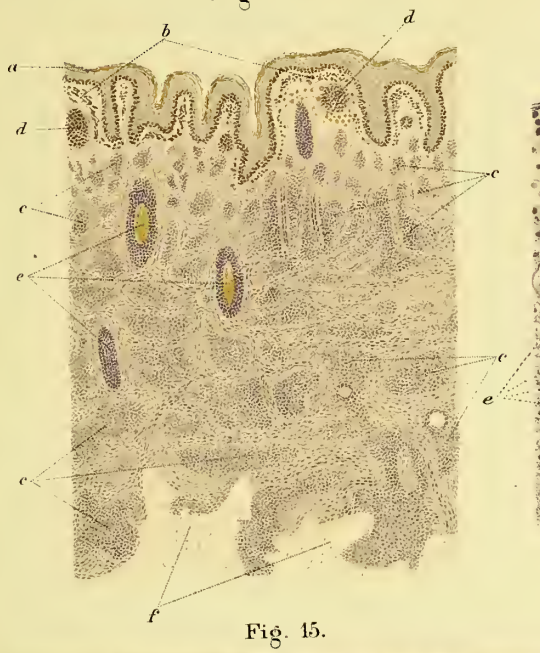

Fig. 14.

Fig. 15.

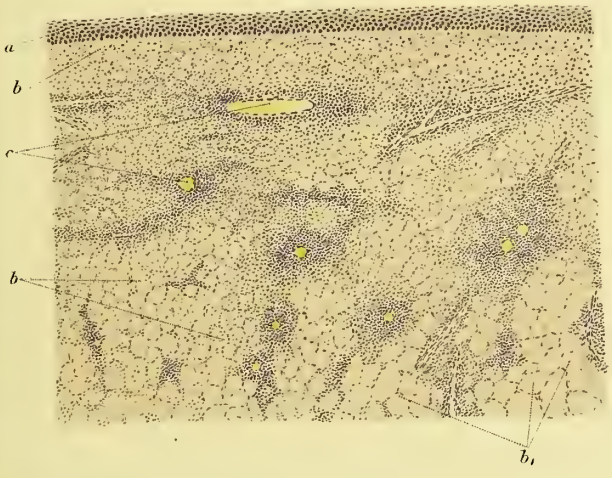

Fig. 16.

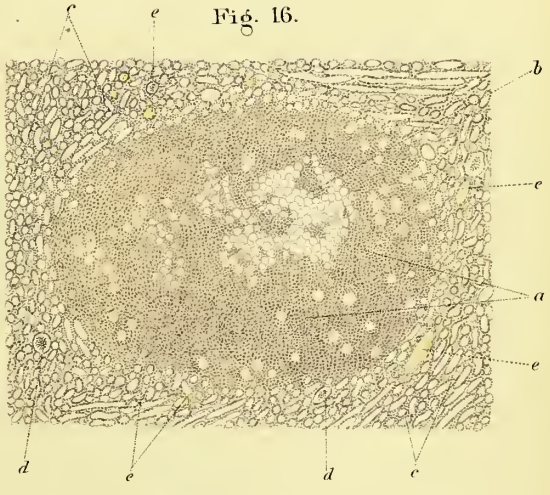

Fig. 17.



Fig. 18.

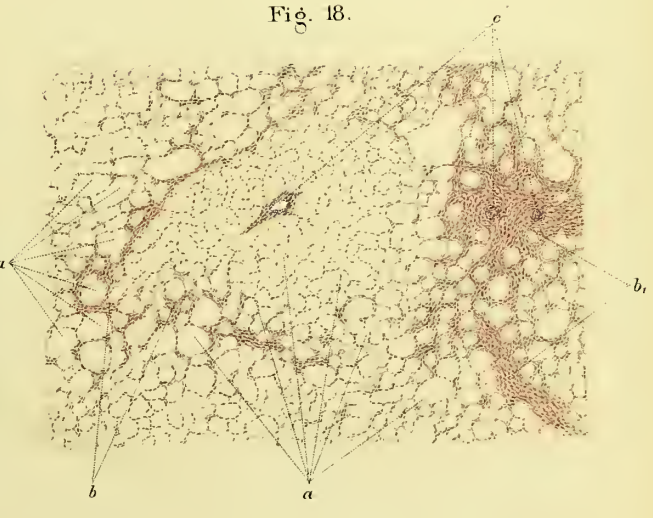

Verlag v. J. F. Bergmann, Wiesbaden.

Kgl. Univers.-Druckerei v. H. Stürtz, Würzburg.

TAFEL IV.

FIGUR 19—24.

TAFEL IV.

Fig. 19.

Lipom (Dasselbe wie Fig. 18).

(Vergr. $\frac{275}{1}$)

a) Bindegewebe, ein alveoläres Gerüst bildend.
b) Alveoläre Räume, aus denen die
c) fettig infiltrierten Zellen grösstenteils ausgefallen sind.
d) Zellen mit mehreren Kernen.
e) Gruppen wuchernder Zellen in allen Stadien der Fettinfiltration.
f) Alveole, mit fettinfiltrierten Zellen grösstenteils erfüllt.

Fig. 20.

Chondrom (Lunge).

(Vergr. $\frac{22}{1}$)

a) Knorpelinseln.
b) Leere Räume, aus denen der Knorpel ausgefallen ist.
c) Knorpel in Gefässen mit deutlicher Wandung, welch letztere glatte Muskelfasern enthält (Venen).
d) Gefäss, nur teilweise von Knorpelgewebe ausgefüllt.
e) Komprimiertes und induriertes Lungengewebe.

Fig. 21 a.

Chondrom (Femur).

(Vergr. $\frac{110}{1}$)

a) Knorpelgrundsubstanz, bei
a_1) verdichtet.
b) Knorpelzellen, in deutlichen Kapseln liegend.
c) Junge Knorpelzellen ohne Kapsel.
d) Zwei kleine Knorpelzellen in einer Kapsel.
e) Zwei grosse, blasig degenerierte Knorpelzellen in einer Kapsel.
f) Blasig degenerierte Knorpelzellen.

Fig. 21 b.

Chondrom (Lunge).

(Vergr. $\frac{275}{1}$)

a) Perichondrium.
b) Junge Knorpelzellen ohne oder mit nur angedeuteter Kapsel.
c) Ältere Knorpelzellen mit teilweise sehr dicken Kapseln.
d) Zerfallene Knorpelzellen.
e) Zweikernige Knorpelzelle.
f) Zwei Knorpelzellen in einer Knorpelhöhle.
g) Gruppe dicht bei einander gelegener Knorpelzellen.

Fig. 22.

Chondroma ossificans periostale (Humerus).

(Nach einem Präparat von Geh.-Rat Prof. v. Rindfleisch.)

(Vergr. $\frac{22}{1}$) (Karmin-Pikrinsäure).

a) Kortikalis des alten Knochens.
b) Knorpelmassen.
c) Neugebildete osteoide Bälkchen.
d) Haverssche Kanäle und Volkmannsche Kanäle mit Knorpelzellen erfüllt.
d_1) Eindringen der Knorpelzellen in die Kanäle des präformierten Knochens.
e) Knochenkanäle ohne Knorpelinhalt.

Fig. 23.

Osteophyten.

(Nach einem Präparat von Geh.-Rat Prof. v. Rindfleisch.)

(Vergr. $\frac{13}{1}$)

a) Präformirter Knochen.
b) dessen Markräume (lymphoides Mark).
c) Neugebildete zarte Knochenbälkchen; bei
c_1) mit der Oberfläche des alten Knochens in Zusammenhang.
d) Markgewebe zwischen den neugebildeten Bälkchen (mit reichlichen Gefässen).

Fig. 24.

Osteoma (Exostosis) compactum.

(Nach einem Präparat von Geh.-Rat Prof. v. Rindfleisch.)

(Vergr. $\frac{78}{1}$) (Karmin).

a) Längsgetroffene } Knochen-
b) Quergetroffene } lamellen.
c) Blutgefässe, um welche die Lamellen vielfach konzentrisch angeordnet erscheinen.

Fig. 19.

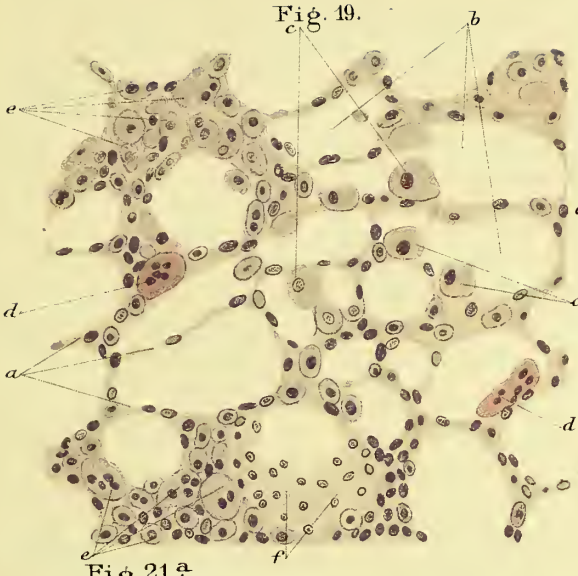

Fig. 20.

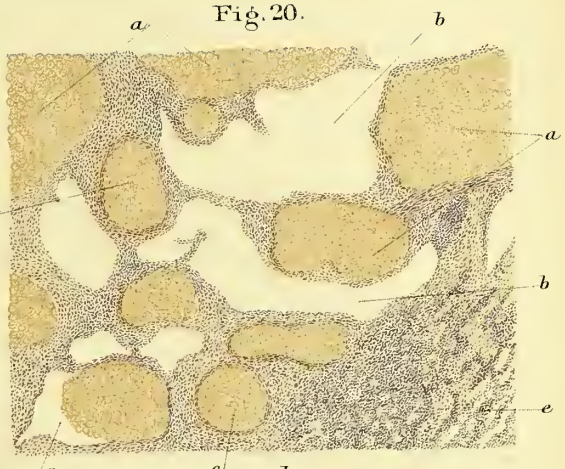

Fig. 21a

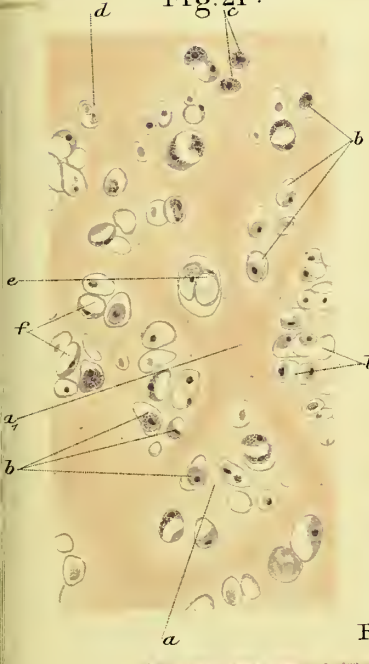

Fig. 21b

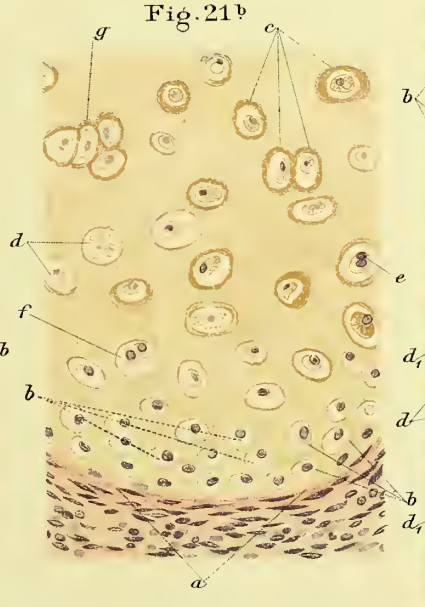

Fig. 22.

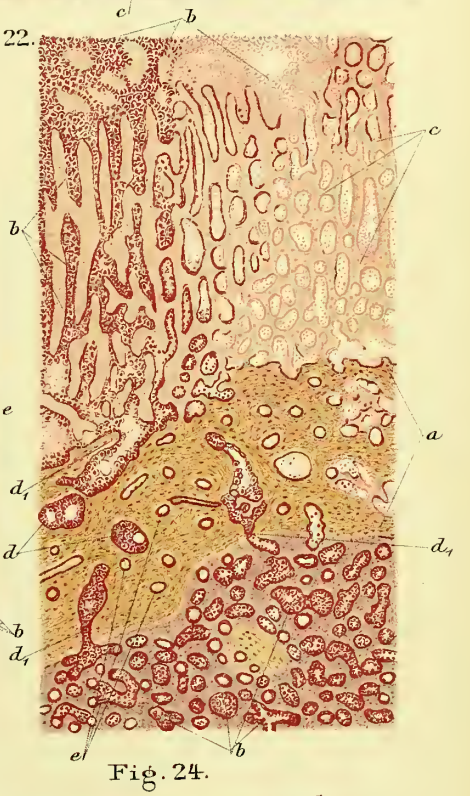

Fig. 23.

Fig. 24.

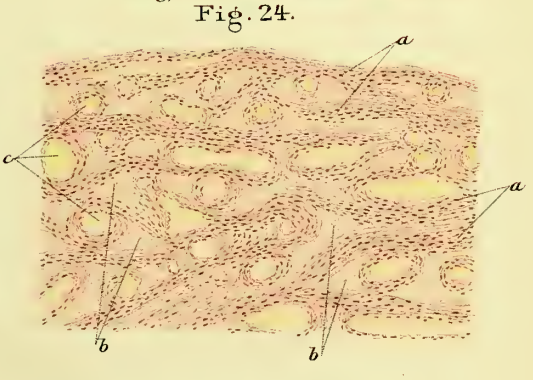

Verlag v. J. F. Bergmann, Wiesbaden.

Kgl. Univers.-Druckerei v. H. Stürtz, Würzburg.

TAFEL V.

FIGUR 25—30.

TAFEL V.

Fig. 25.

Exostosis eburnea (clavata). (Schädeldach).
(Nach einem Präparat von Geh.-Rat Prof. v. Rindfleisch.)

(Vergr. $\frac{13}{1}$)

a) Parallel aufgeschichtete Knochenlamellen.
b) Markräume.
c) Niveau des alten Knochens.

Fig. 26.

Osteoma compactum (Exostosis). (Unterkiefer).
(Nach einem Präparat von Geh.-Rat Prof. v. Rindfleisch.)

(Vergr. $\frac{78}{1}$)

a) Verästelte Knochenhöhlen (Knochenzellen), bei
a_1) Dichte Anhäufungen von Knochenhöhlen (Zellen).
b) Blutgefässe (Havers'sche Kanäle); bei dem rechten quergeschnittenen Gefäss ist die radiäre Anordnung der Ausläufer der Knochenhöhlen deutlich, ebenso die Ausmündung der Ausläufer an der inneren Oberfläche der Havers'schen Kanäle.
c) Endothelkerne der Gefässe.

Fig. 27.

Angioma hypertrophicum (Naevus vasculosus der Haut).

(Vergr. $\frac{275}{1}$)

a) Faseriges Bindegewebe mit spindligen Kernen (Stroma).
b) Quergetroffene Blutgefässe mit übereinandergelegenen protoplasmareichen Endothelzellen.
c) Erweiterte Gefässe mit hypertrophischem Endothel, Blutkörperchen enthaltend.
d) Ein Gefäss längs getroffen, die Wandung angeschnitten.

Fig. 28.

Kapillarangiom (des Chorion).
(Nach einem Präparat von Dr. Bollenhagen.)

(Vergr. $\frac{275}{1}$)

a) Chorion-Epithel.
b) Bindegewebe (Stroma).
c) Blutgefüllte Kapillarröhren mit deutlichem Endothel.

Fig. 29.

Kavernöse Kapillarektasie (der Leber).

(Vergr. $\frac{33}{1}$)

a) Normales Leberparenchym.
b) Venula centralis, in deren Umgebung blutgefüllte Kapillaren und bräunliche Pigmentierung der Leberzellen (Stauung und braune Atrophie).
c) Fettinfiltriertes Leberparenchym.
d) Kavernöse Ektasie der Leberkapillaren.
d_1) Die Ektasie im Beginne.
e) Die atrophischen Leberbalken zwischen den erweiterten Kapillaren.
f) Pigment in den atrophierenden Leberbalken.

Fig. 30.

Kavernom (der Leber).

(Vergr. $\frac{22}{1}$)

a) Normales Lebergewebe.
b) Capsula Glissonii, in die bindegewebige Begrenzung der kavernösen Bildung (e) übergehend.
c) Portalvene.
d) Gallengänge.
e) Bindegewebige „Kapsel" des Kavernoms.
f) Kavernöse Bluträume.
g) Bindegewebige Septen dazwischen.

LEEDS & MIDDLETON

Fig. 25.

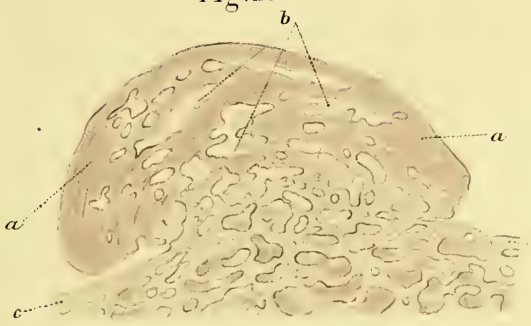

Fig. 26.



Fig. 27.

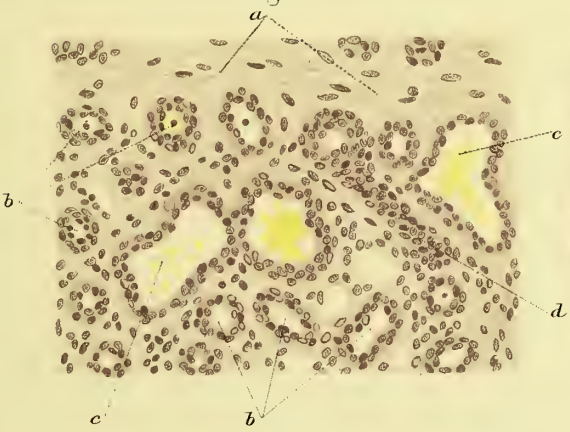

Fig. 28.

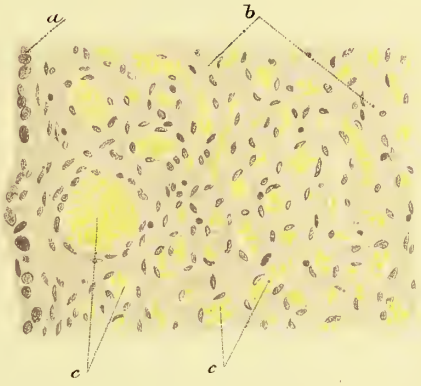

Fig. 29.

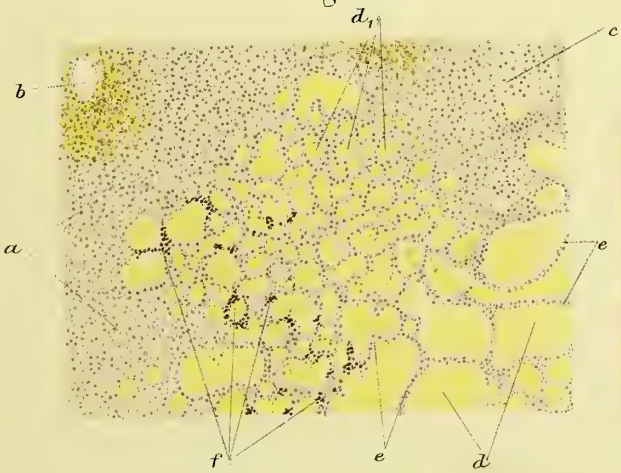

Fig. 30.



Verlag v. J. F. Bergmann, Wiesbaden.

Kgl. Univers.-Druckerei v. H. Stürtz, Würzburg.

TAFEL VI.

FIGUR 31—35.

TAFEL VI.

Fig. 31.

Kavernöse Geschwulst (subkutanes Fettgewebe — Brusthaut). (Naevus cavernosus).

(Vergr. $\frac{33}{1}$)

a) Epidermis.
b) Kutis.
c) Subkutanes Fettgewebe.
d) Bindegewebe zwischen den einzelnen Fettläppchen.
e) Blutgefässe (quer-, schräg- und längsgetroffen) mit verdickten Wandungen (Spindelzellige Neubildung in der Wand der Gefässe); bei
e_1) Mässige } Erweiterung der Blutgefässe.
e_2) Starke }
f) Mässige } bindegewebige Metamorphose des Fettgewebes.
f_1) Starke }

Man sieht, wenn man die 3 gezeichneten Fettläppchen von links nach rechts verfolgt, wie mit zunehmender fibröser Metamorphose des Fettgewebes die Ektasie der Blutgefässe zunimmt.

Fig. 32.

Fibroma lymphangiectaticum. (Nasenschleimhaut).

(Vergr. $\frac{13}{1}$)

a) Weiches, zellreiches Bindegewebe, ein zierliches Septenwerk zwischen den
b) b_1) b_2) b_3) Lymphräumen bildend, welch letztere sich in allen Stadien der Ektasie befinden.

Fig. 33.

Kavernöses angiomatöses Fibrom (Nasenschleimhaut). (Karmin).

(Vergr. $\frac{22}{1}$)

a) Quer- und längsgetroffene Blutgefässe, bei
a_1) Beginnende Erweiterung.
b) Stark erweiterte Gefässe, strotzend mit Blut gefüllt.
c) Fibrilläres Bindegewebe.
c_1) Stark zellig infiltriertes Bindegewebe; an den Stellen stärkster Infiltration ist auch die Ektasie am weitesten vorgeschritten.

Fig. 34.

Lymphangioma hypertrophicum (Papilläre Warze (Naevus) vom Augenlid).

(Vergr. $\frac{22}{1}$)

a) Papillen mit kontinuierlichem Epidermisüberzug (ein Papillarkörper fehlt meist).
b) Lymphgefässe mit gewucherten Endothelien ausgefüllt (sog. Naevuszellenhaufen, ohne jeden Zusammenhang mit der Epidermis); bei
b_1) In deutlichem endothelbekleidetem Lymphgefäss.
c) Grössere Lymphgefässe, ebenfalls durch Zellwucherung obliteriert.
d) Zellige Infiltration der Kutis.
e) Gefässe.

Fig. 35.

Makroglossie.

(Vergr. $\frac{33}{1}$)

a) Erweiterte Blutgefässe (mit roten Blutkörperchen erfüllt.).
b) Erweiterte Lymphgefässe.
c) Ödematöses Bindegewebe.
d) Quergestreifte Muskelfasern der Zunge, durch ödematöses Bindegewebe auseinander gedrängt.

Fig. 31.

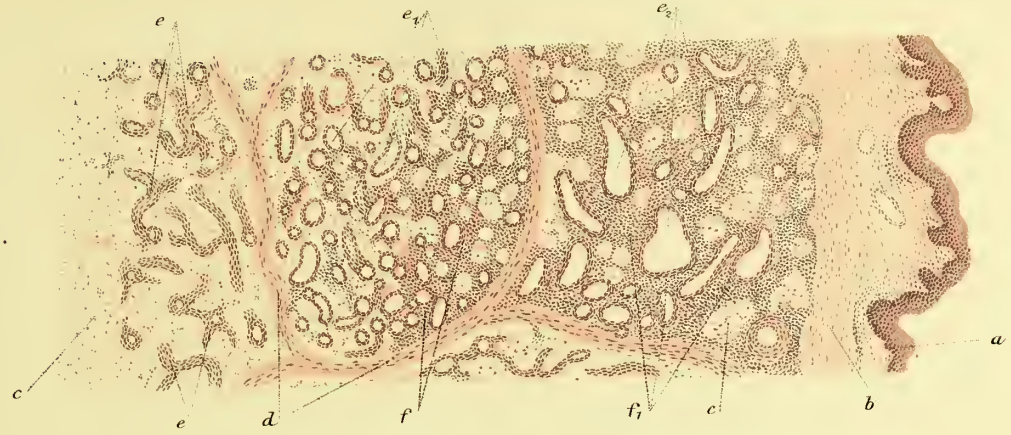

Fig. 32.

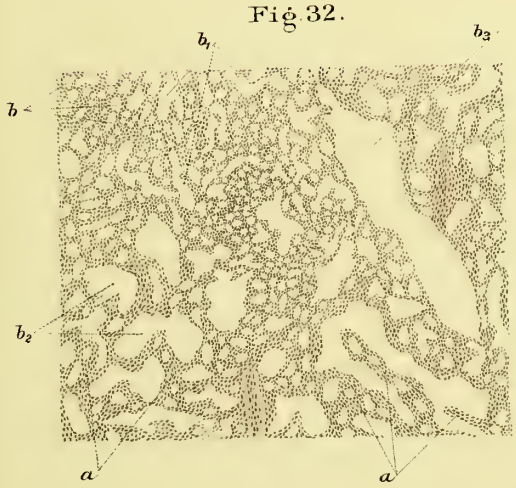

Fig. 33.

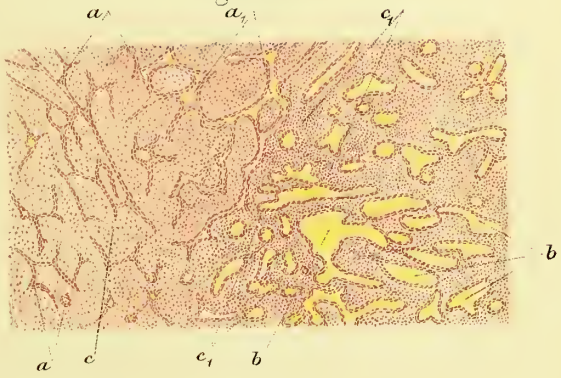

Fig. 34.

Fig. 35.

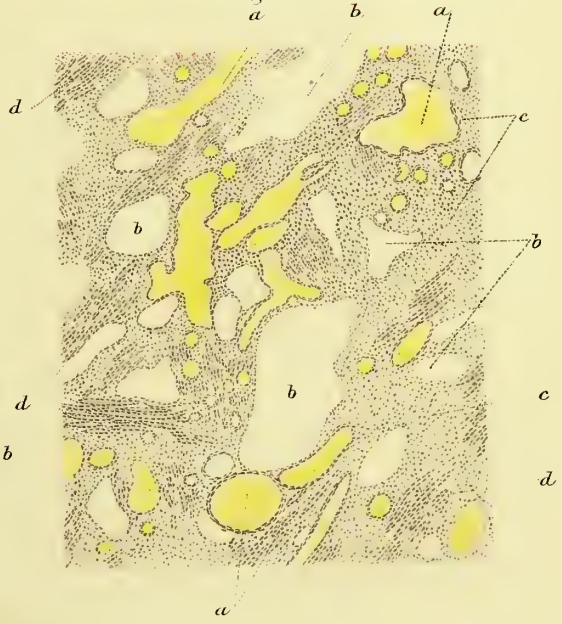

Verlag v. J. F. Bergmann, Wiesbaden.

Kgl. Univers.-Druckerei v. H. Stürtz, Würzburg.

TAFEL VII.

FIGUR 36—39.

TAFEL VII.

Fig. 36.

Lymphangioma simplex (Rückenhaut).

(Vergr. $\frac{22}{1}$)

a) Fibröses, derbes Bindegewebe.
b) Lymphgefässe, varikös, in die Fläche und nach der Tiefe verzweigt.
b_1) Stark erweiterte variköse Lymphgefässe.

Fig. 37.

Lymphangioma congenitum. (Mammagegend eines j. Mannes).

(Vergr. $\frac{33}{1}$)

a) Derbes, fibröses Bindegewebe.
b) Junges, zellreiches Bindegewebe (lymphocytenhaltig), bei
b_1) in Form von kleinen Knötchen entwickelt.
c) Züge glatter Muskelfasern.
d) Erweiterte Lymphgefässe mit deutlicher Wand inmitten der herdförmigen Anhäufung jungen Bindegewebes, welche von dem derben Bindegewebe a) umfasst wird.
d_1) Junge, neugebildete Lymphgefässe an der Peripherie des Herdes; teilweise ist der Zusammenhang mit den erweiterten Lymphgefässen im Zentrum deutlich.
e) Anhäufungen von Hämosiderinpigment.

Fig. 38.

Lymphangiolipoma (Ellenbogenregion).
(nach einem Präparat von Geh.-Rat Prof. v. Rindfleisch.)

(Vergr. $\frac{78}{1}$)

a) Fettgewebe (Lipomgewebe).
b) Derbes, fibröses Bindegewebe.
b_1) Zellreiches, junges Bindegewebe, im Fettgewebe entwickelt (fibröse Metamorphose des Fettgewebes).
c) Ein knotenförmiger Herd, der ein Netz neugebildeter Lymphgefässe darstellt.

Fig. 39.

Lymphangioma congenitum cavernosum (vgl. Fig. 37).

(Vergr. $\frac{15}{1}$)

a) Fibrilläres Bindegewebe, derbfaserig.
b) Neugebildete Lymphgefässe, dicht gedrängt, in allen Stadien der Ektasie; Konfluenz benachbarter ektatischer Räume. Die neugebildeten Lymphgefässe liegen in zellreichem, jungen Bindegewebe.

Fig. 36.

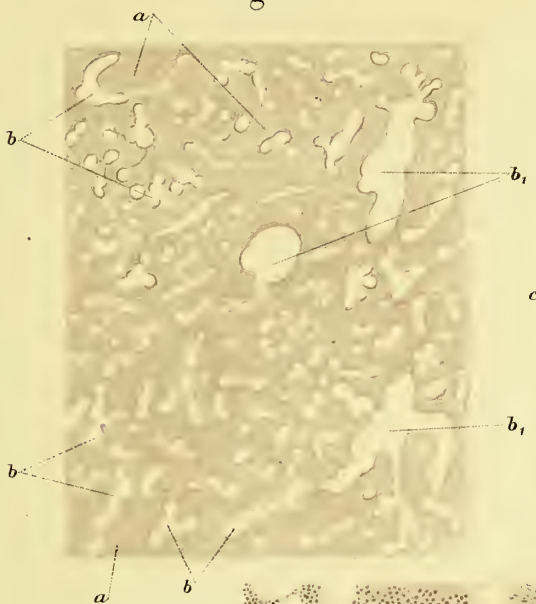

Fig. 37.

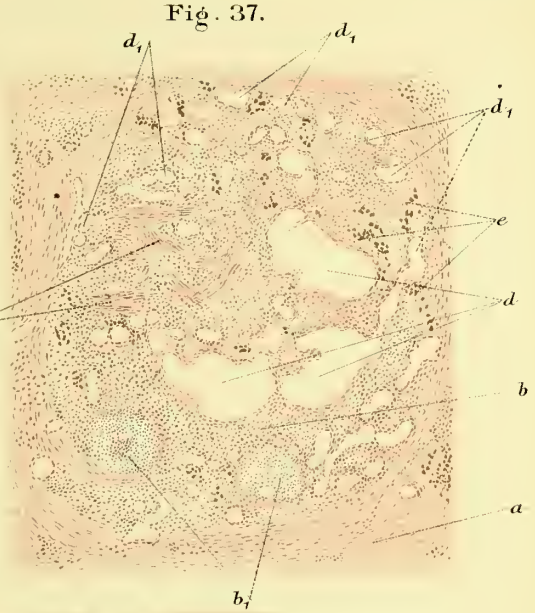

Fig. 38.

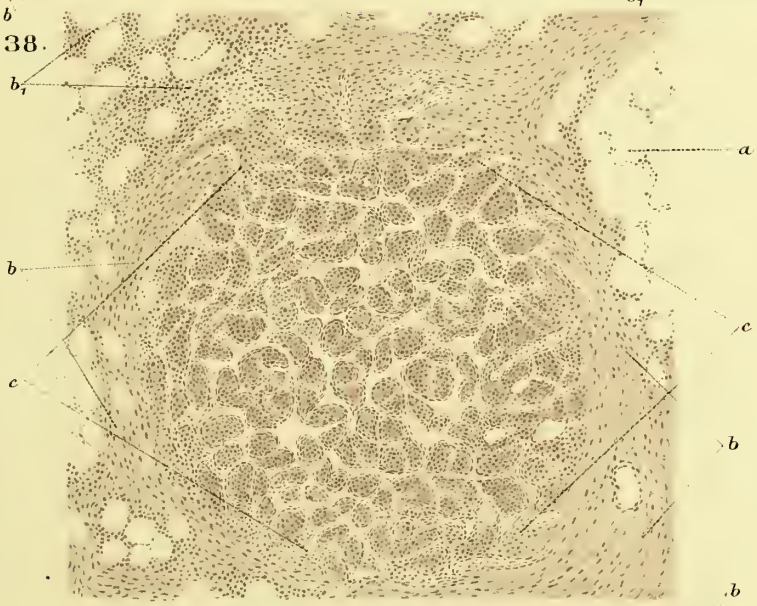

Fig. 39.

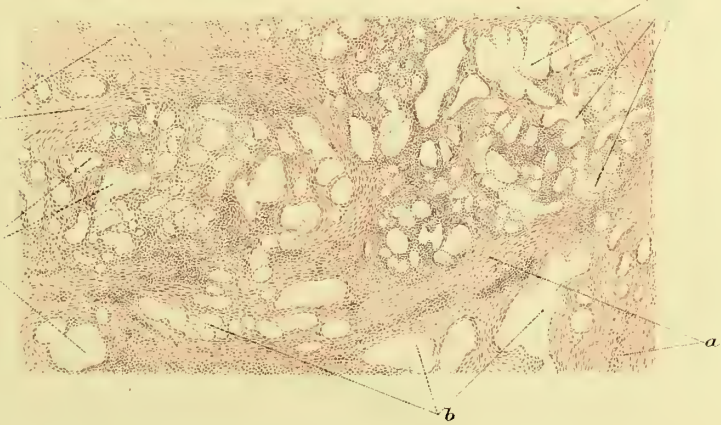

Verlag v. J. F. Bergmann, Wiesbaden.

Kgl. Univers.-Druckerei v. H. Stürtz, Würzburg

TAFEL VIII.

FIGUR 40—45.

TAFEL VIII.

Fig. 40.

Lymphangioma (Haut).

(Vergr. $\frac{78}{1}$)

a) Bindegewebe.
b) Neugebildetes Lymphgefäss, verzweigt in die Umgebung aussprossend, mit starker Proliferation des Endothels.

Fig. 41.

Uteruspolyp (submuköser).

(Vergr. $\frac{33}{1}$)

(Der Gehalt an glatter Muskulatur war vorwiegend auf die Gefässwände und deren nächste Umgebung beschränkt).

a) Züge fibrösen Gewebes.
b) Blutgefässe mit stark hyperplastischer Muskelschicht, z. T. erweitert.
c) Zellige Infiltrate.

Fig. 42.

Leiomyoma uteri (interstitielles).

(Vergr. $\frac{47}{1}$) Karmin.

a) Längsgetroffene Faszikel glatter Muskelfasern; bei
a_1) gegenseitige Durchflechtung.
b) Quergeschnittene Faszikel.
c) Blutgefässe.

Fig. 42a.

(Vergr. $\frac{275}{1}$)

α) Längsgetroffene
β) Schräg- und quergetroffene } glatte Muskelzellen.

Fig. 43.

Sog. Rankenneurom (Nervenmyxom) (Steissgegend).

(Vergr. $\frac{13}{1}$)

a) Nervenbündel.
b) Gewuchertes perineurales Bindegewebe (Schleimgewebe).
c) Epineurales Bindegewebe mit Gefässen.
d) Fettgewebe.

Fig. 44.

Sog. Neurofibrom (Nervenfibrom) (vom Finger).

(Vergr. $\frac{10}{1}$) (van Gieson).

a) Fibrös entartete, variköse, gewundene Nervenbündel (fibröse Wucherung des Endoneuriums).
b) Zellreiches perineurales Bindegewebe.
c) Epineurium.

Fig. 45.

Neuroma ganglionare verum (Bruststrang des Sympathicus).

(Vergr. $\frac{275}{1}$)

a) Faseriges Gewebe (Bindegewebsfasern und marklose Nervenfasern).
b) Ganglienzellen mit bipolaren Fortsätzen, z. T. mehrkernig, in kernhaltigen Hüllen gelegen.
b_1) Vielkernige Ganglienzelle in kernhaltiger Hülle; nach rechts oben geht ein Fortsatz ab.
c) Blutgefäss.

Fig. 40.



Fig. 41.

Fig. 42.

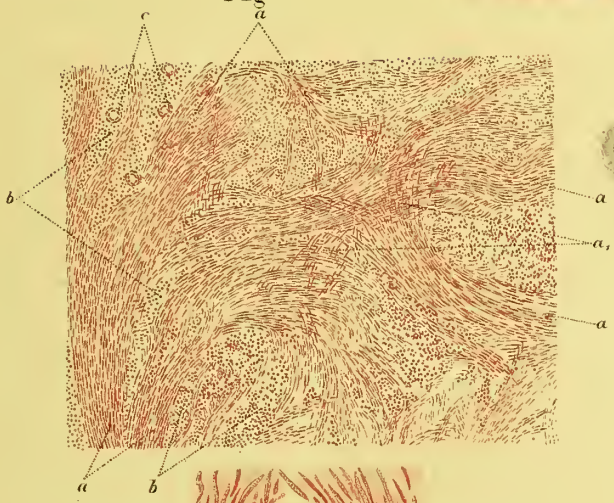

Fig. 42a.

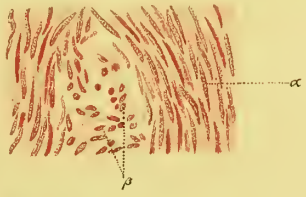

Fig. 43.

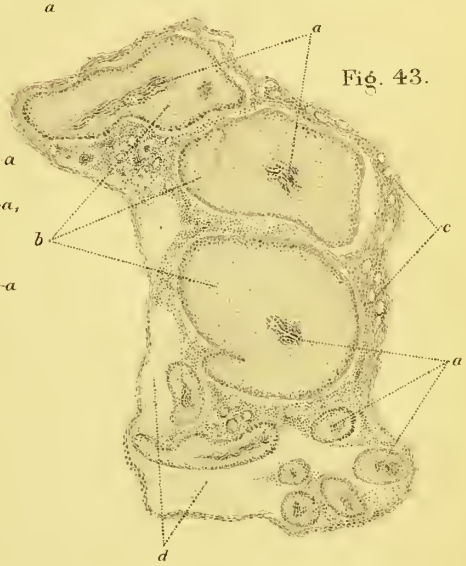

Fig. 44.

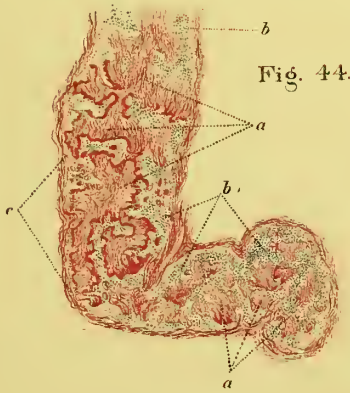

Fig. 45.

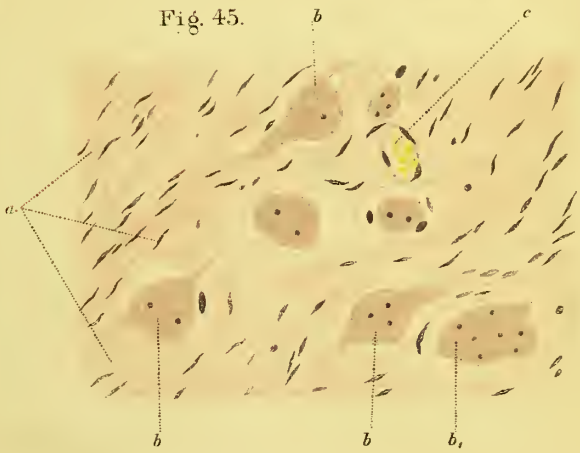

Verlag v. J. F. Bergmann, Wiesbaden.

Kgl. Univers.-Druckerei v. H. Stürtz, Würzburg.

TAFEL IX.

FIGUR 46—51.

TAFEL IX.

Fig. 46.

Neuroma ganglionare verum.
(vgl. Fig. 45.)

(Vergr. $\frac{78}{1}$)

(Das Präparat war nach Weigerts Markscheidenfärbemethode behandelt; aus technischen Rücksichten wurde es in Hämatoxylinfärbung wiedergegeben; die markhaltigen Teile sind daher statt schwarz dunkelviolett gehalten, die marklosen Fasern, das Bindegewebe und die Zellen statt braun hell violett, die roten Blutkörperchen statt schwarz gelb).

a) Ganglienzellen (ohne Fortsätze).
b) Ganglienzellen, welche in ihrem Leib Körner zeigen, die sich nach Weigerts Markscheidenmethode schwarz färben; in die eine der Ganglienzellen mündet eine markhaltige Faser ein.
c) Ganglienzellen, welche in markhaltige Nervenfasern auslaufen.
d) Markhaltige Nervenfasern in allen möglichen Kalibern, z. T. varikös, oder in kolbige Anschwellungen auslaufend.
d_1) Eine markhaltige Nervenfaser, durchs ganze Gesichtsfeld verlaufend.
e) Unvollkommene, körnige Myelinscheiden.
f) Gefässe.

Fig. 47.

Neuroma ganglionare verum.
(vgl. Fig. 45 und 46.)

(Vergr. $\frac{275}{1}$)

Einzelne Formen von Ganglienzellen aus der Geschwulst.

Fig. 47a.

α) Ganglienzelle mit einem breiten Fortsatz, der sich alsbald in zwei teilt.
β) Zartes Neurilemma mit zugehörigen Kernen.

Fig. 47b.

α) Ganglienzelle mit 10 Kernen; bei
α_1) geht der Fortsatz ab.
β) Kernhaltige Hülle.

Fig. 47c.

Ganglienzelle mit einem
α) Achsencylinderfortsatz und
β) drei Protoplasmafortsätzen.

Fig. 47d.

Ganglienzelle mit 6 Kernen und
α) drei Fortsätzen.
β) Kernhaltige Hülle.

Fig. 48.

Glioma (cerebri).

(Vergr. $\frac{22}{1}$)

a) Gliomgewebe.
b) Normales Hirngewebe (weisse Substanz).
c) Gefässe.
(Ganz allmähliger Übergang des Glioms in die gesunde Umgebung).

Fig. 49.

Zentrale Gliomatose (des Rückenmarks).

(Vergr. $\frac{22}{1}$) (Karmin).

a) Septum anterius des Rückenmarks.
b) Vorderhörner.
c) Hinterhörner.
d) Vorderstränge.
e) Hinterstränge.
f) Gliomgewebe.
g) Mit Zentralkanalepithel ausgekleidete Hohlräume.
(Die soliden Zellhäufchen in dem Gliomgewebe sind Gruppen gewucherter Ependymzellen).

Fig. 50.

Glioma (cerebelli) durum.

(Vergr. $\frac{275}{1}$)

a) Vielstrahlige Gliazellen, bei
a_1) mit zwei Kernen.
b) u. b_1) Kapillaren (längs und quer getroffen).

Fig. 51.

Glioma (cerebri).
Erweichungsstelle.

(Vergr. $\frac{275}{1}$)

a) Gewirr von Gliafasern.
b) Kleine einkernige, bei
b_1) zweikernige Zellen } ohne Fortsätze (Gliazellen).
c) Fettkörnige Gliazellen (ohne Kern).
d) Mit grossen Fetttropfen beladene Zellen.

Fig. 46.

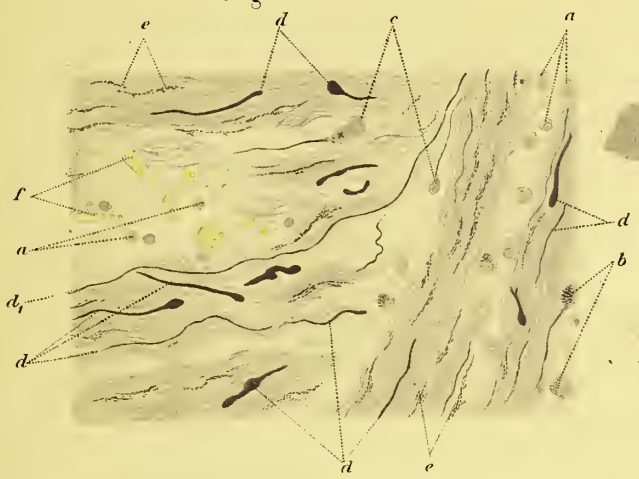

Fig. 47a

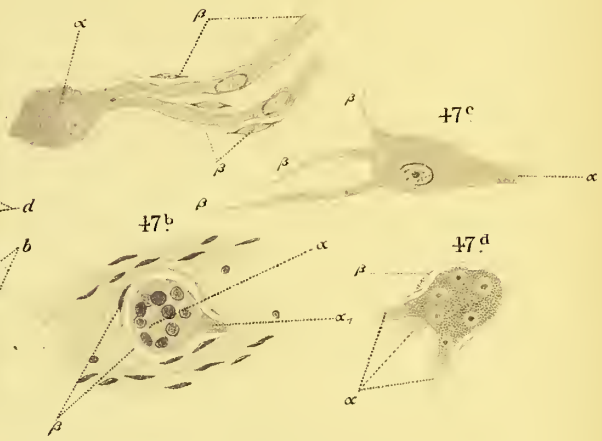

Fig. 48.

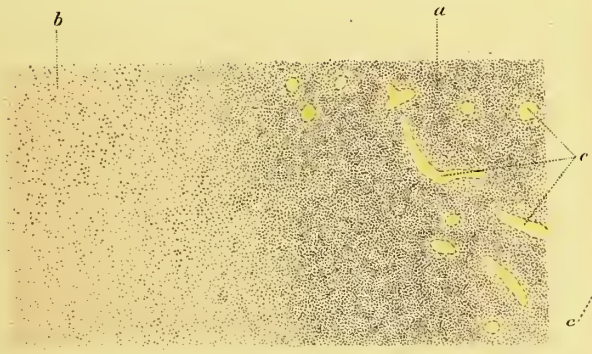

Fig. 49.

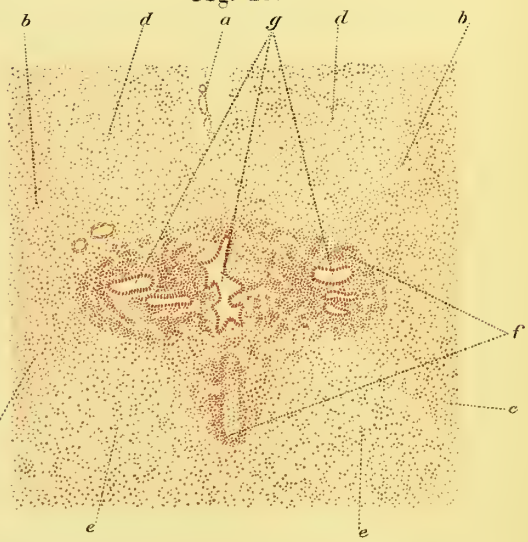

Fig. 50.

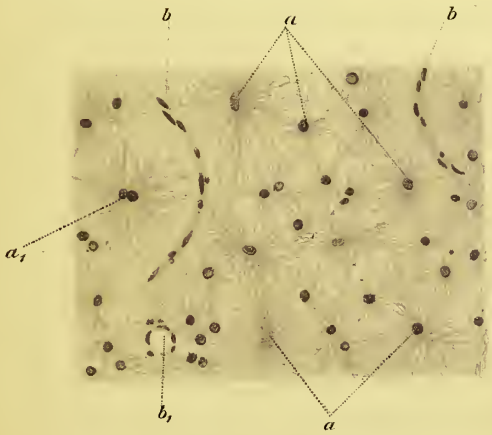

Fig. 51.



Verlag v. J. F. Bergmann, Wiesbaden.

Kgl. Univers.-Druckerei v. H. Stürtz, Würzburg.

TAFEL X.

FIGUR 52—56.

TAFEL X.

Fig. 52.

Endotheliom (der Parotis).

(Vergr. $\frac{33}{1}$)

a) Bindegewebiges Stroma.
b) Zellstränge, auf Quer-, Schräg- und Längsschnitten, vielfach netzartig miteinander verbunden; bei
b_1) Lumina in den Zellsträngen.
c) Hyaline Ausscheidungen.
d) Schichtungskugel.

Fig. 53.

Endothelioma psammosum (der Dura mater).

(Vergr. $\frac{33}{1}$) Karmin.

a) Bindegewebiges Stroma.
b) Zellstränge.
c) Konzentrische Zellschichtungen innerhalb der Stränge.
d) Verkalkte grössere Schichtungskugeln.
e) Blutgefässe.

Fig. 54.

Faszikuläres Endotheliom (der Pia)
(sog. Plattenzellensarkom).

(Vergr. $\frac{78}{1}$)

a) Faszikel flächenhaft getroffener platter Endothelien.
b) Faszikel, in welchen die Endothelien von der Kante her getroffen sind (wie Spindelzellenzüge aussehend).
c) Gefässe, um welche die Faszikel angeordnet sind.

Man achte auf das innige Geflecht der Bündel.

Fig. 55.

Endotheliom (der Haut)
(sog. Saftspalten- und Lymphgefässendotheliom).

(Vergr. $\frac{47}{1}$)

a) Schmale, feinste Zellstränge
b) Breitere Zellstränge } netzartig, wie ein Saftspaltensystem verbunden.
c) Mächtige Zellkörper, grossenteils mit Luminibus versehen (wie zellig erfüllte Lymphgefässe imponierend), ebenfalls netzartig verzweigt und mit dem Netz der schmalen und breiteren Zellstränge verbunden (bei c_1).
d) Reichlicheres bindegewebiges Stroma in den knotenförmigen Komplexen von grösseren Zellkörpern.

Fig. 56.

Endotheliom mit schleimigem Stroma und hyaliner Entartung (Parotis).

(Vergr. $\frac{22}{1}$) van Gieson.

a), a_1), a_2) Netzartig verbundene, schmale und breitere Zellstränge; bei a) aus langgestreckten, bei a_1) und a_2) aus rundlichen bezw. polymorphen Zellen gebildet.
b) Schleimiges Stroma.
c) Hyalin entartetes Stroma.

Fig. 52.

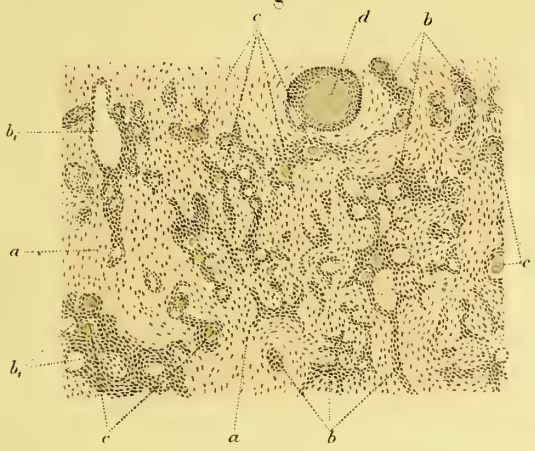

Fig. 53.

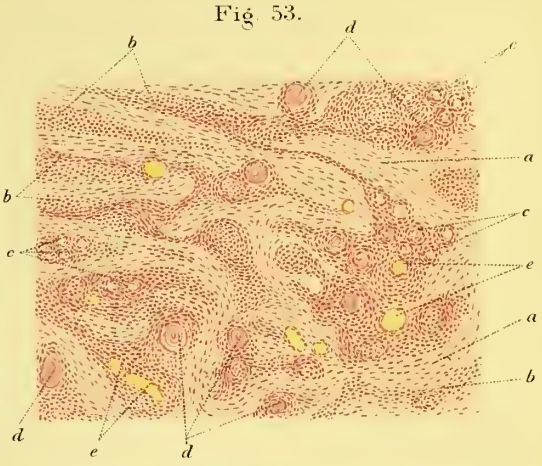

Fig. 54.

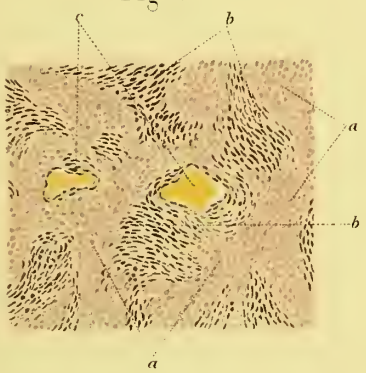

Fig. 55.

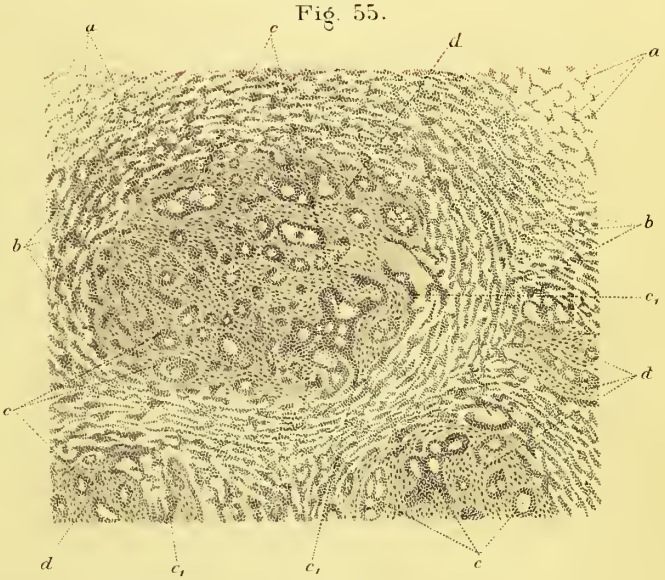

Fig. 56.

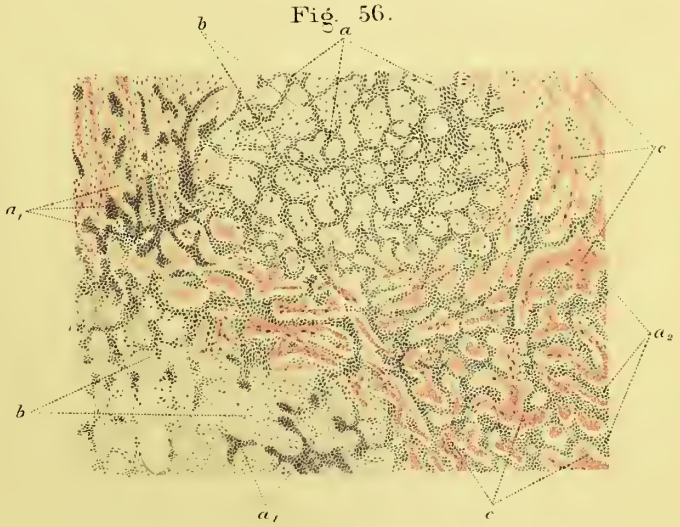

Verlag v. J. F. Bergmann, Wiesbaden.

Kgl. Univers.-Druckerei v. H. Stürtz, Würzburg.

TAFEL XI.

FIGUR 57—62.

TAFEL XI.

Fig. 57.

Multiple, endotheliale, psammöse Neubildungen des Peritoneums (Peritonitis arenosa).

(Vergr. $\frac{78}{1}$) (Karmin).

a) Netz von Zellsträngen.
b) Schichtungskugeln, aus konzentrischen Schichtungen gewucherter Endothelien von Lymphräumen entstanden.
b_1) Verkalkte Schichtungskugeln.

Fig. 58.

Endothelioma cylindromatosum.
(Cylindrom d. Orbita).

(Vergr. $\frac{13}{1}$)

a) Bindegewebiges Stroma.
b) Solide Zellstränge auf allen möglichen Durchschnitten.
c) Lumenhaltige Stränge, meist quergeschnitten.
d) Grosse Geschwulstkörper, von vielen rundlichen Lichtungen durchsetzt.
e) Junge Zellstränge, im Bindegewebe vorwachsend.
(In den Luminibus ist eine hyaline Masse als Inhalt zu denken).

Fig. 59.

Endothelioma cylindromatosum (Orbita).

(Vergr. $\frac{47}{1}$)

a) Bindegewebiges Stroma.
b) Blutgefässe.
c) Blutungen.
d) Kolbige und variköse Zellcylinder verschiedenen Kalibers, von rundlichen Lichtungen (Hyalin) durchbrochen. Verzweigungen und gegenseitige Verbindungen der Cylinder.
d_1) Solche Cylinder grösseren Umfanges.

Fig. 60.

Endotheliom (des Beckenzellgewebes).

(Vergr. $\frac{110}{1}$)

a) Bindegewebiges Stroma.
b) Kleinere endotheliale Zellnester.
c) Grosser, geschichteter, endothelialer Parenchymkörper, in einem weiten Lymphraum liegend; bei
c_1) ist die Wucherung der Wandendothelien sehr ausgesprochen.
d) Konzentrische Schichtungen in dem grossen Parenchymkörper c).

Fig. 61.

Endotheliom der Parotis.
(Wachstum).

(Vergr. $\frac{47}{1}$)

a) Schleimgewebe.
b) Feine Zellstränge, in zarte Sprossen auslaufend, die ins Schleimgewebe vorwachsen.
c) Querschnitte durch solide Zellstränge.
d) Beginn einer Lumenbildung in den Zellsträngen bezw. -cylindern.
e) Erweiterte Lumina in den älteren Parenchymkörpern, bei
e_1) hyaline Inhaltsmassen.
f) Fibrilläres Stroma.

Fig. 62.

Metastatisches Endotheliom (Metastase im Herzmuskel, nach Parotisendotheliom).

(Vergr. $\frac{110}{1}$)

a) Bindegewebiges Stroma.
b) Verschleppte Endotheliomzellen in Lymphgefässen, deren platte Wandendothelien deutlich erhalten und unverändert sind.

Fig. 57.

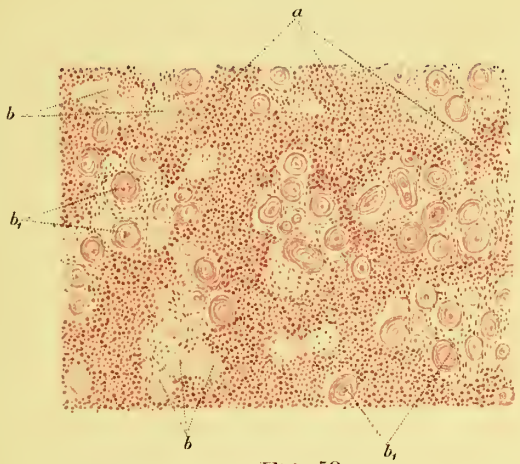

Fig. 58.

Fig. 59.

Fig. 60.

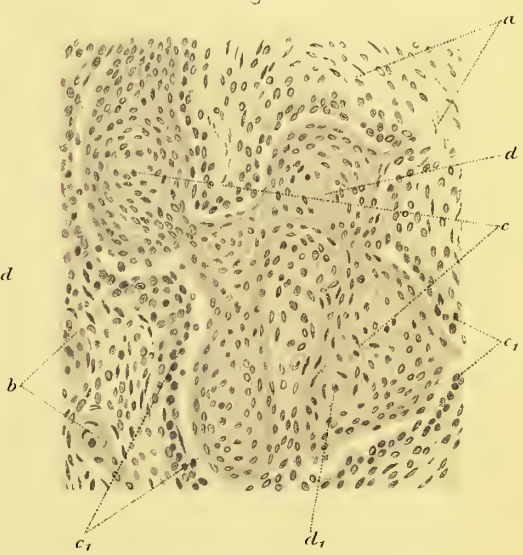

Fig. 62.

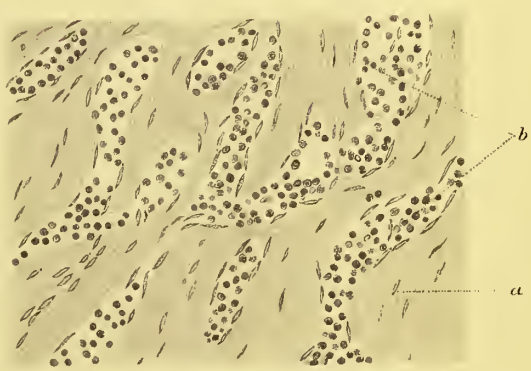

Fig. 61.

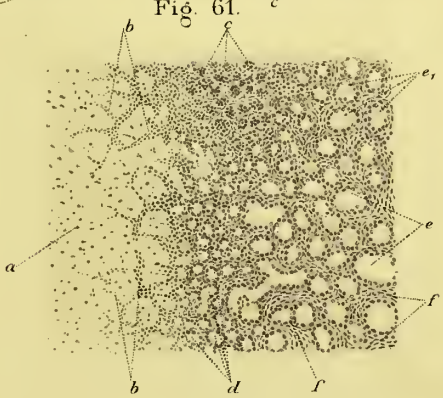

Verlag v. J. F. Bergmann, Wiesbaden.

Kgl. Univers.-Druckerei v. H. Stürtz, Würzburg.

TAFEL XII.

FIGUR 63—66.

TAFEL XII.

Fig. 63.

Chondroendotheliom (der Submaxillaris).

(Vergr. $\frac{78}{1}$)

a) Endotheliale Zellstränge, bei
a_1) beginnende endotheliale Wucherung.
b) Knorpelzellen.
c) Saftstrassen, die einzelnen Knorpelzellenterritorien umgehend.

Fig. 63a.

(Vergr. $\frac{165}{1}$)

α) Knorpelzellen; mit den Knorpelhöhlen stehen feine Kanälchen in Verbindung, welche je ein Knorpelzellenterritorium radiär durchsetzen.
β) Breitere Saftstrassen, die Knorpelzellenterritorien rings umfassend.

Fig. 64.

Endotheliale Mischgewulst (der Parotis).
(Fibro-myxo-lipo-endothelioma cysticum).

(Vergr. $\frac{33}{1}$)

a) Fibrilläres Bindegewebe; bei
a_1) hyalin entartet; bei
a_2) kleine Bindegewebsknötchen.
b) Schleimgewebe.
c) Fettgewebe.
d) Solide Zellstränge.
d_1) Zellstränge mit Luminibus.
d_2) Zellstränge mit hyalinen Ausscheidungen.
e) Cystisch erweiterte, vielgestaltige, endothelbekleidete Räume, mit den Zellsträngen in Zusammenhang.
f) Konzentrisch geschichtete Körper.
g) Corpora amylacea in einem breiten Zellstrang.

Fig. 65.

Sarco-Endothelioma (Ellenbeuge).
(Nach einem Präparat von Geh.-Rat Prof. v. Rindfleisch).

(Vergr. $\frac{78}{1}$)

a) Sarkomatöses Gewebe (Spindelzellensarkom).
b) Unregelmässig verzweigte Gänge, von besonders differenzierten Elementen des Sarkomgewebes ausgekleidet; bei
b_1) Querschnitte durch diese Gänge.
c) Blutgefäss.

Fig. 66.

Sog. Sarcoma carcinomatodes (Brustdrüse).

(Vergr. $\frac{47}{1}$)

a) Sarkomatöses Gewebe.
b) Solide Stränge epitheloider Zellen (Endothelien?)

LEEDS & WEST RIDING

Fig. 63.

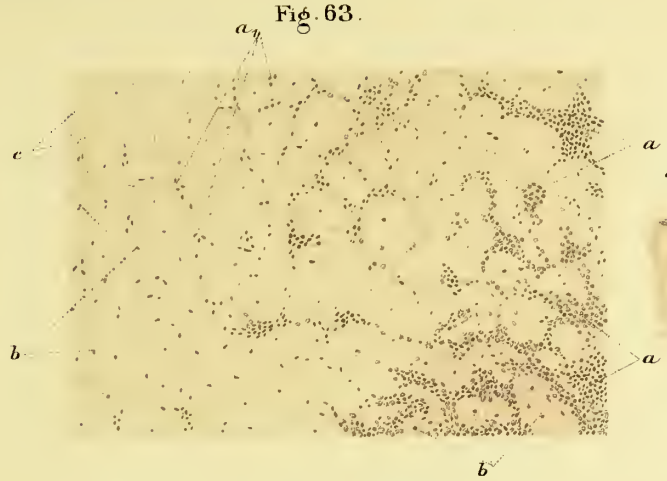

Fig. 63a

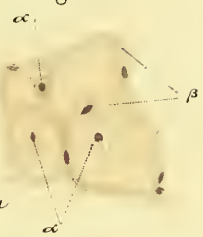

Fig. 64.

Fig. 65.

Fig. 66.

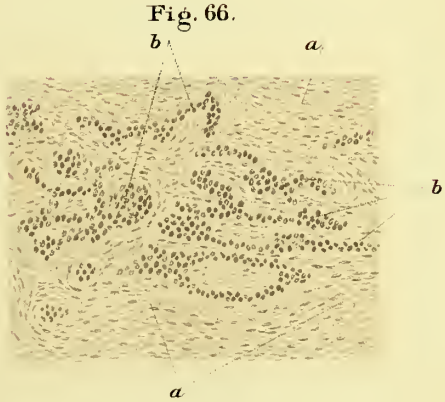

Verlag v. J. F. Bergmann, Wiesbaden.

Kgl. Univers.-Druckerei v. H. Stürtz, Würzburg.

TAFEL XIII.

FIGUR 67—71.

TAFEL XIII.

Fig. 67.

Psammoma (piae matris).

(Vergr. $\frac{33}{1}$)

a) Fibrilläres Stroma.
b) Blutgefässe.
c) Verkalkte (endotheliale) Schichtungskugeln.

Fig. 68.

Psammoma (piae matris).

(Vergr. $\frac{78}{1}$)

a) Fibrilläres Bindegewebe, feinmaschig angeordnet.
b) Geschichtete Endothelkörper in allen Grössen.
c) Verkalkte Schichtungskugeln.

Fig. 69.

Endotheliom (der Haut), mit Epidermiszapfen in Verbindung tretend.
(Nach einem Präparat von Geh.-Rat Prof. v. Rindfleisch.)

(Vergr. $\frac{33}{1}$)

a) Epidermis.
b) Endotheliale Zellstränge, die bei
c) mit Epidermiszapfen zusammentreffen.

Fig. 70.

Endothelioma cysticum (ovarii).

(Vergr. $\frac{10}{1}$)

a) Fibrilläres Bindegewebe (Stroma).
b) Mit flachem Endothel ausgekleidete Spalten und Räume der verschiedensten Grösse und Gestalt.
b_1) Endothelbekleidete cystische Räume.

Fig. 71.

Endothelioma cysticum (ovarii).

(vgl. Fig. 70).

(Vergr. $\frac{47}{1}$)

a) Fibrilläres Bindegewebe als Stroma.
b) Solide Zellstränge.
c) Parenchymkörper mit Luminibus, solide Sprossen an der Peripherie treibend.
d) Cystisch erweiterte, mit flachem Endothel ausgekleidete, vielgestaltige Räume.

Fig. 67.

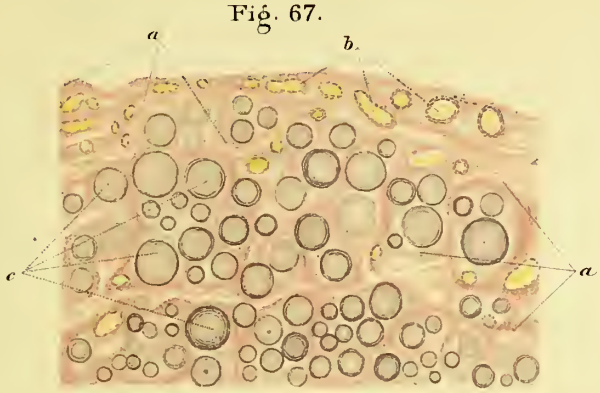

Fig. 68.

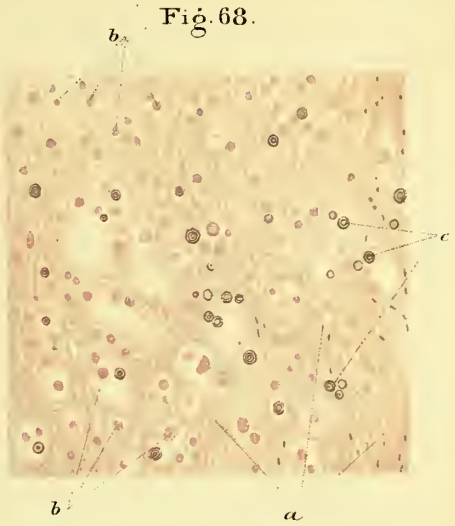

Fig. 71.

Fig. 69

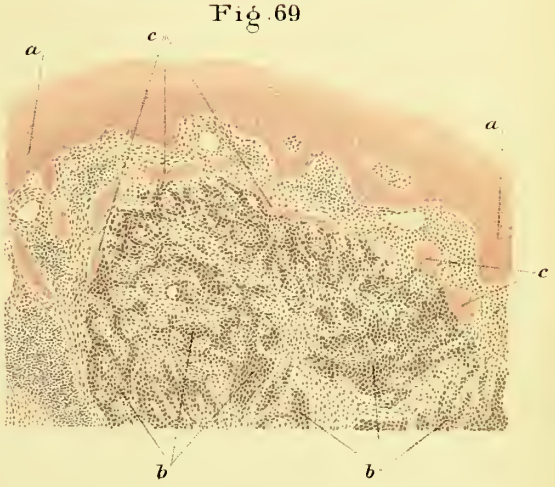

Fig 70.

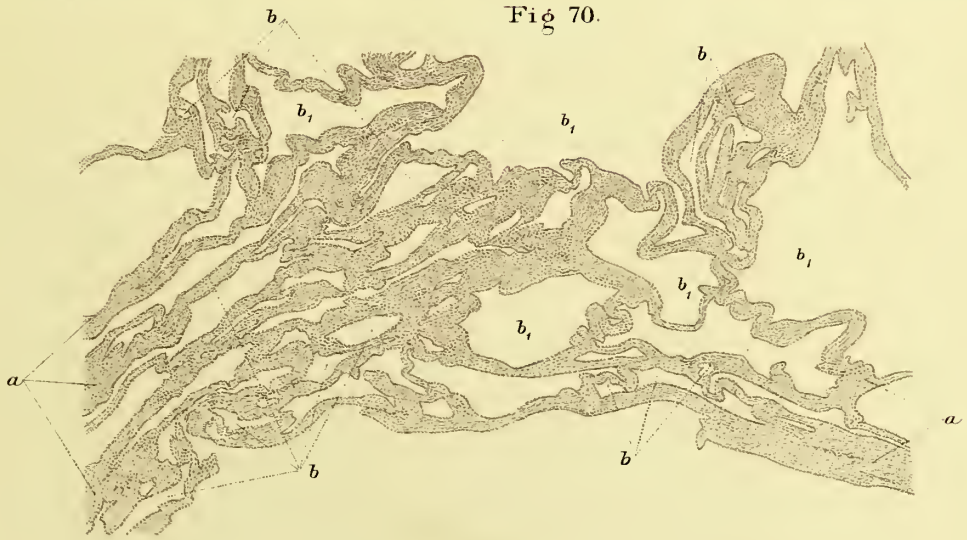

Verlag v. J. F. Bergmann, Wiesbaden.

Kgl. Univers.-Druckerei v. H. Stürtz, Würzburg

TAFEL XIV.

FIGUR 72—76.

TAFEL XIV.

Fig. 72.

Peritheliom (Papillom) des plexus chorioides.

(Vergr. $\frac{90}{1}$)

a) Hirnsubstanz, bei
a1) erweicht.
b) Verzweigte Papillen, deren fibrilläres Bindegewebe von einem einschichtigen, kubischen Epithel bekleidet ist.
c) Gefässe in den Papillen,
c1) ein grösseres Gefäss, von welchem Zweige abgehen.

Fig. 73.

Perithelioma (glandulae caroticae).

(Dieselben Präparate lagen einer Arbeit von Dr. v. Heinleth (s. Cbl. f. Pathologie XI) zu grunde.)

(Vergr. $\frac{47}{1}$)

a) Kapillaren, netzförmig angeordnet, von Endothelien ausgekleidet.
b) Zellmassen, den Kapillaren aufliegend (Perithelien).
c) Unregelmässige Hohlräume innerhalb der perithelialen Zellmassen (Lymphräume?)

Fig. 74.

Perithelioma (glandulae caroticae).

(vgl. Fig. 73.)

(Vergr. $\frac{78}{1}$)

a) Kapillaren, deren Endothel deutlich sichtbar ist.
b) Peritheliale Zellwucherungen; die Achsen der Zellen stehen meist senkrecht auf der Gefässwand.
c) Unregelmässige Räume an der Grenze zusammentreffender perithelialer Zellmäntel.

Fig. 75.

Perithelioma (glandulae caroticae).

(vgl. Fig. 73 u. 74).

Jüngste Partieen der Neubildung.

(Vergr. $\frac{275}{1}$)

a) Kapillaren (enge Endothelröhren); das Lumen nicht überall sichtbar.
b) Protoplasmareiche, epithelartige Zellen (Perithelien) in den Maschen des Kapillarnetzes.

Fig. 76.

Endothelioma (der Parotis)

mit starker hyaliner Entartung der Gefässe (Cylindrom).

(Vergr. $\frac{78}{1}$) (van Gieson).

a) Gefässe, grossenteils mit hyalin entarteter, gequollener Wand.
b) Solide Zellstränge.
c) Hyaline Massen; sie färbten sich in dem Pikrinsäurefuchsingemisch gelb.

Fig. 72.

Fig. 73.

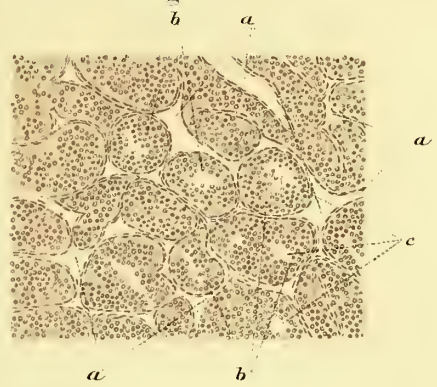

Fig. 74.

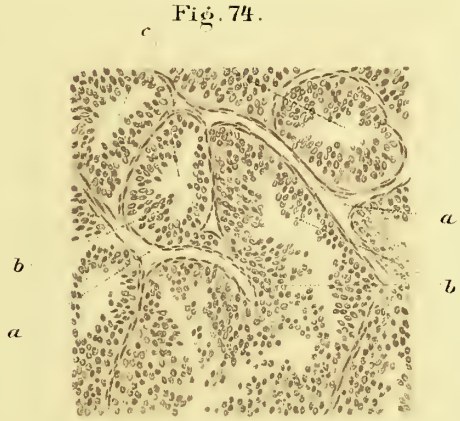

Fig. 75.

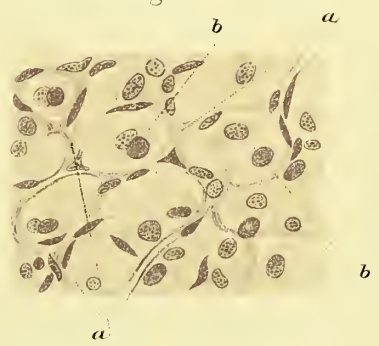

Fig. 76.

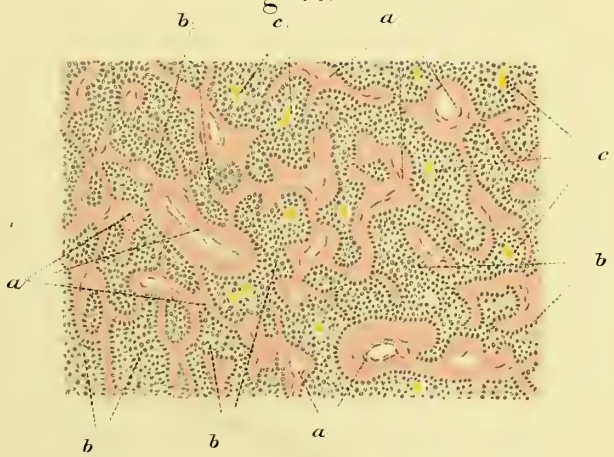

Verlag v. J. F. Bergmann, Wiesbaden. Kgl. Univers.-Druckerei v. H. Stürtz, Würzburg.

TAFEL XV.

FIGUR 77—84.

TAFEL XV.

Fig. 77.

Aus einem kleinzelligen Rundzellensarkom.

(Vergr. $\frac{275}{1}$)

a) Kapillaren mit schön erhaltenem Endothel.
b) Rundzellensarkomgewebe, bei
b_1) Sarkomzellen im Lumen der Kapillare.

Fig. 78.

Kleinzelliges, lymphoidzelliges Rundzellensarkom (der Lunge).

(Vergr. $\frac{370}{1}$)

a) Sarkomzellen.
b) Kapillaren, von spindligen Bindegewebszellen umgeben.
c) mit Kohlenstaub beladene Zellen.

Fig. 79a.

Rundzellensarkom mit mittelgrossen Zellen.

(Vergr. $\frac{370}{1}$)

Zwischen den Zellen feinfaserige Zwischensubstanz und Spindelzellen (Stroma).

Fig. 79b.

(Vergr. $\frac{370}{1}$)

Grosszelliges (epitheloidzelliges) Rundzellensarkom. Bei

α) ein Stromazug mit spindligen Bindegewebszellen.

Fig. 80.

Rundzellensarkom (Pseudoangiosarkom) (der Bauchdecken).

(Vergr. $\frac{78}{1}$)

a) Blutgefäss mit deutlichem Endothel, das an einzelnen Stellen fehlt.
b) Sarkomzellen, das Gefäss wie ein Mantel umgebend, bei
c) Einwachsen der Sarkomzellen in das Gefässlumen.
d) Ungefärbte (zerfallende) Sarkommasse.

Fig. 81.

Rundzellensarkom mit lymphadenoider Struktur.

(Primäres Milzsarkom).

(Vergr. $\frac{78}{1}$) [Karmin].

Zwischen den lymphoiden Rundzellen sieht man ein zartes Retikulum, dem
a) verästelte Zellen zugehören.
b) Feine Kapillaren, deren längliche Endothelkerne sichtbar sind.

Fig. 82.

Grosszelliges Rundzellensarkom.

(Wachstum im Muskel).

(Vergr. $\frac{110}{1}$)

a) Sarkomzellen.
b) Leukocyten.
c) Muskelfasern, quergestreift, längsgestreift, in Bruchstücke zerfallen; Sarkolemm hie und da deutlich abgehoben; bei
c_1) atrophische Muskelfasern; bei
d) Sarkomzellen zwischen Muskelfaser und Sarkolemm.

Fig. 83.

Kleinzelliges Spindelzellensarkom.

(Vergr. $\frac{275}{1}$)

a) Sarkomspindelzellen zu Faszikeln geordnet; bei
a_1) quergeschnittene Spindelzellen.
b) Unregelmässige Spalträume ohne eigene Wandzellen zwischen den Spindelzellen (lymphatische Spalten?)

Fig. 84.

Grosszelliges Spindelzellensarkom.

(Vergr. $\frac{275}{1}$)

Man achte auf die verschiedene Grösse der Kerne.

Fig. 77.

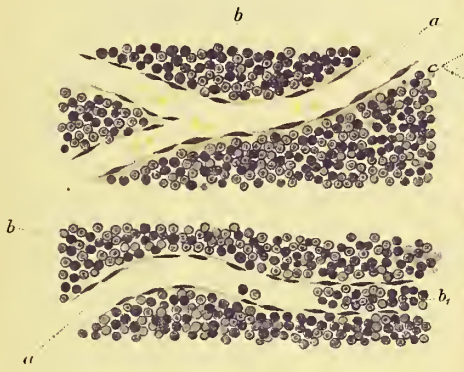

Fig. 78.

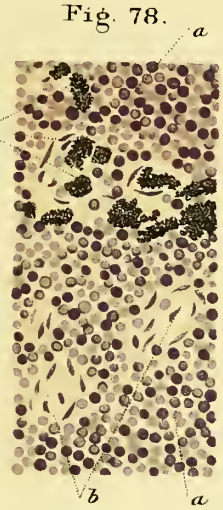

a. Fig. 79. b.

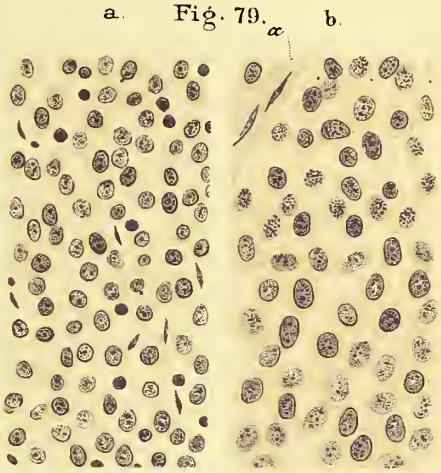

Fig. 80.

Fig. 81.

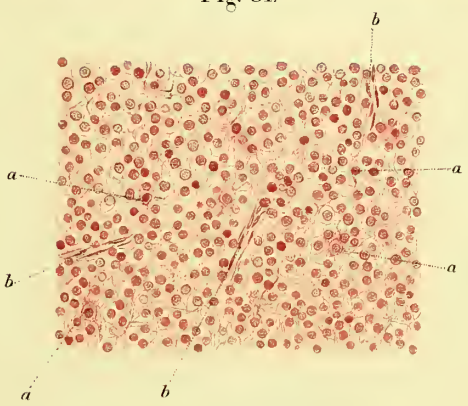

Fig. 82.

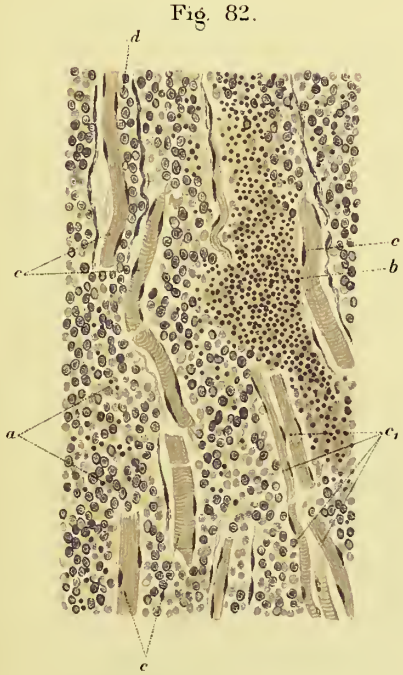

Fig. 83.

Fig. 84.

Verlag v. J. F. Bergmann, Wiesbaden.

Kgl. Univers.-Druckerei v. H. Stürtz, Würzburg.

TAFEL XVI.

FIGUR 85—92.

TAFEL XVI.

Fig. 85.

Spindelzellensarkom (mit mittelgrossen Zellen). Mitosen.

(Vergr. $\frac{370}{1}$)

Fig. 86.

Spindelzellensarkom (mit grossen Zellen). Mitosen.

(Vergr. $\frac{370}{1}$)

Fig. 87.

Spindelzellensarkom (mit kleinen Zellen).

(Vergr. $\frac{370}{1}$)

Fig. 88.

Sarkom mit vielgestaltigen Zellen (Uterus).

(Vergr. $\frac{110}{1}$)

Man achte auf die verschiedene Grösse der Kerne.

a) Riesenzellen.
b) Weite Bluträume ohne Endothel.

Fig. 89.

Riesenzellensarkom (Sog. Epulis).

(Vergr. $\frac{78}{1}$)

a) Spindelzellensarkomgewebe.
b) Riesenzellen (mit kernfreier Peripherie—Myeloplaxentypus!).

Fig. 90.

Sarcoma cavernosum (Nasenmuschel).

(Vergr. $\frac{31}{1}$)

a) Rundzelliges Sarkomgewebe.
b) Bluträume in allen Stadien der Ektasie; die Sarkomzellen bilden die Wand der Bluträume.

Fig. 91.

Rundzellensarkom mit hyaliner Degeneration der Gefässe. (Hirn.)

(Vergr. $\frac{60}{1}$)

a) Sarkomgewebe.
b) Hyalin entartete Gefässe.

Fig. 92.

Myxoma sarcomatodes (Leistengegend).

(Vergr. $\frac{33}{1}$)

a) Zellreiches Schleimgewebe.
b) Gefässe mit sarkomatösen Zellmänteln, die allmählig in das zellreiche Schleimgewebe übergehen.

Fig. 85.

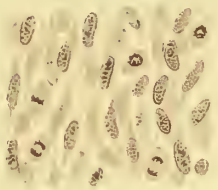

Fig. 86.

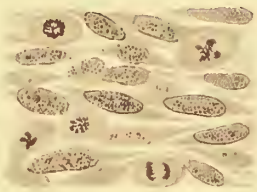

Fig. 88.

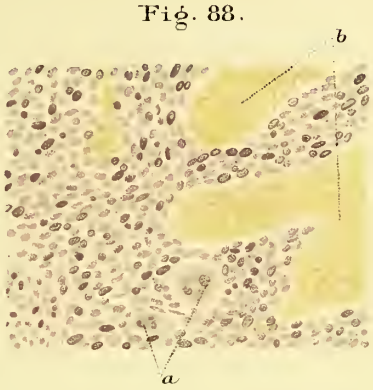

Fig. 87.

Fig. 90.

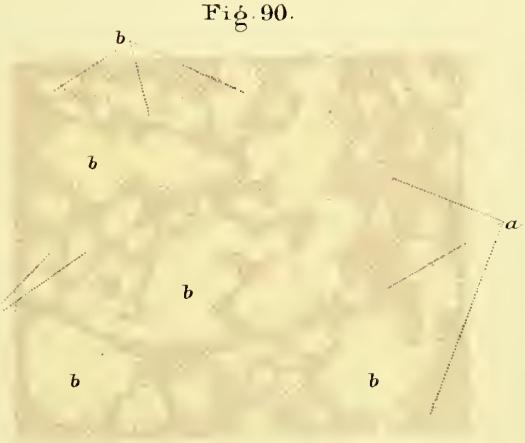

Fig. 89.

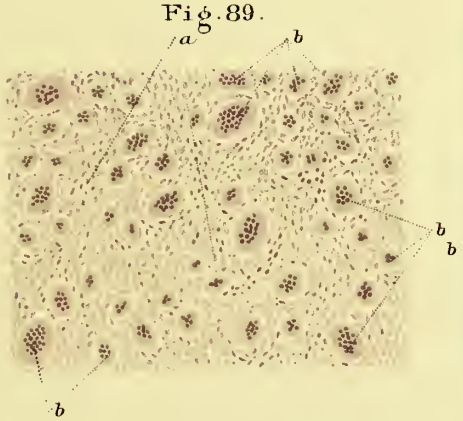

Fig. 91.

Fig. 92.

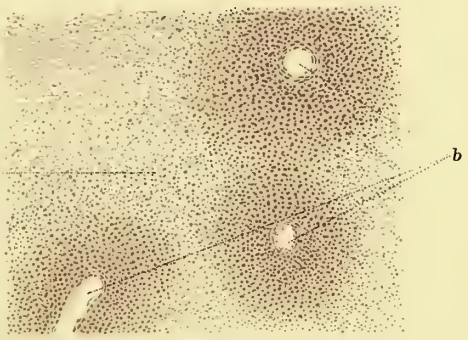

Verlag v. J. F. Bergmann, Wiesbaden.

Kgl. Univers. Druckerei v. H. Stürtz, Würzburg.

TAFEL XVII.

FIGUR 93—98.

TAFEL XVII.

Fig. 93.

Aus einem Myxo(chondroosteoid)sarkom des Stirnbeins,
(Hämatoblasten).
(Vergr. $\frac{110}{1}$)

a) Blutgefäss, das von
b) lymphocytenartigen Sarkomzellen eingescheidet ist.
c) Sternförmig verästelte Sarkomzellen (Myxosarkom).
d) Kleine und grössere Formen von kernhaltigen roten Blutkörperchen.

Fig. 94.

Rundzellensarkom (im Fettgewebe wachsend — **falsches Liposarkom**).
(Vergr. $\frac{22}{1}$)

a) Fibrilläres Bindegewebe zwischen Fettläppchen, bei
a_1) sarkomatös infiltriert.
b) Fettläppchen, bei
b_1) beginnende Sarkominfiltration; bei
b_2) starke Sarkominfiltration.
c) Gefäss.

Fig. 95.

Chondroma sarcomatodes. (Femur).
(Vergr. $\frac{22}{1}$)

a) Fibrilläres Bindegewebe (Periost).
b) Sarkomgewebe, bei
b_1) mit reichlicherer Interzellularsubstanz.
c) Knorpelgewebe (zellreich), bei
c_1) Verkalkung der Grundsubstanz.

Fig. 95a.

(Vergr. $\frac{78}{1}$)

α) Knorpelhöhlen mit einer einzigen Zelle.
β) Knorpelhöhlen, weit, mit vielen Zellen erfüllt.
γ) Stark erweiterte, zellerfüllte Knorpelhöhlen.
δ) Anhäufung gewöhnlicher Sarkomzellen.

Fig. 96.

Chondroma sarcomatodes (Femur), erweichend.
(Vergr. $\frac{22}{1}$)

a) Zellreiches Knorpelgewebe, bei
a_1) verkalkt.
b) Bildung von unregelmässigen Hohlräumen durch Erweichung und Zerfall.
c) Kleine Erweichungscysten.
d) Bälkchen des vom Sarkom durchwachsenen Knochens, in
e) zellreiches Sarkomgewebe eingelagert.

Fig. 96a.

(Vergr. $\frac{275}{1}$)

α) Sarkomgewebe mit vielgestaltigen Zellen.
β) Knochenbälkchen (vgl. Fig. 96 d.).
γ) Riesenzellen (Osteoklasten) in Lakunen liegend (lakunäre Resorption).

Fig. 97.

Spindelzellensarkom des Knochens. (Femur).
(Vergr. $\frac{33}{1}$) (Karmin).

Man achte darauf, dass die Spindelzellenzüge, welche homogene Interzellularsubstanz aufweisen, um die
a) Blutgefässe fast genau dieselbe Anordnung zeigen, wie die Knochenlamellen um die Havers'schen Kanälchen im normalen Knochen; bei
b) quergeschnittene Spindelzellenzüge.

Fig. 98.

Riesenzellenhaltiges Fibrosarkom im Knochen wachsend.
(Vergr. $\frac{33}{1}$)

a) Knochen-(Osteoid-)bälkchen (z. T. neugebildet).
b) Spindelzellengewebe zwischen den Bälkchen, bei
b_1) Riesenzellen enthaltend.
c) Riesenzellen (Osteoklasten), in Lakunen der Knochenbälkchen liegend (Resorption).
d) Fettmark, in welches das Sarkomgewebe einwächst.

Fig. 93.

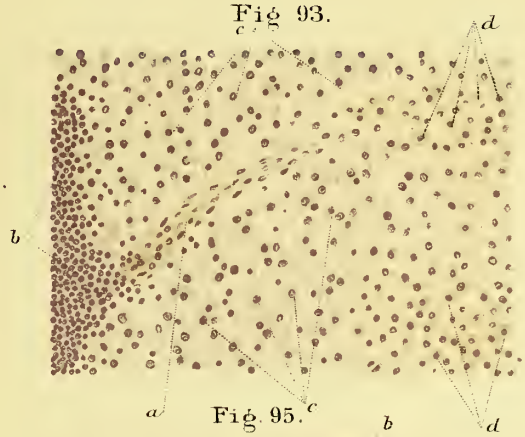

Fig. 94.

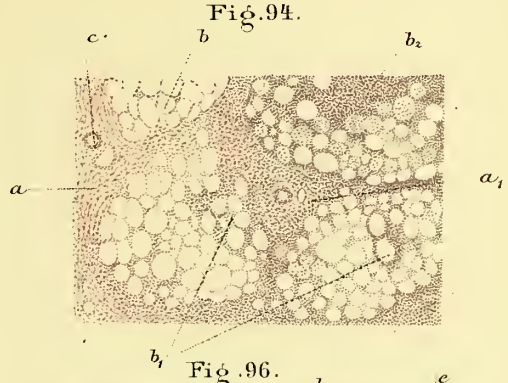

Fig. 95.

Fig. 96.

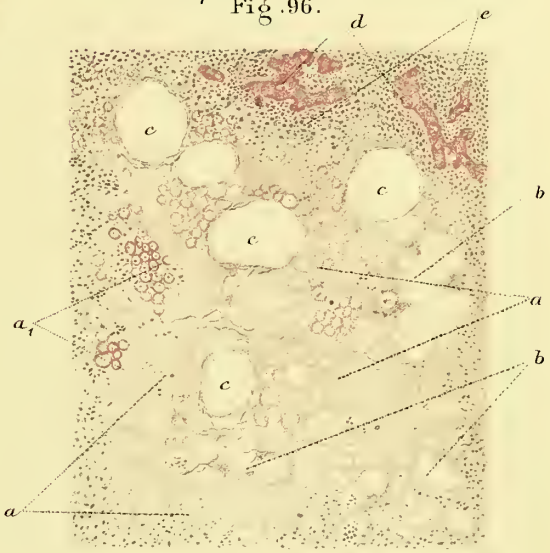

Fig. 95a

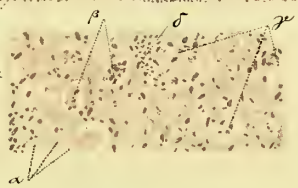

Fig. 96a



Fig. 97.



Fig. 98.

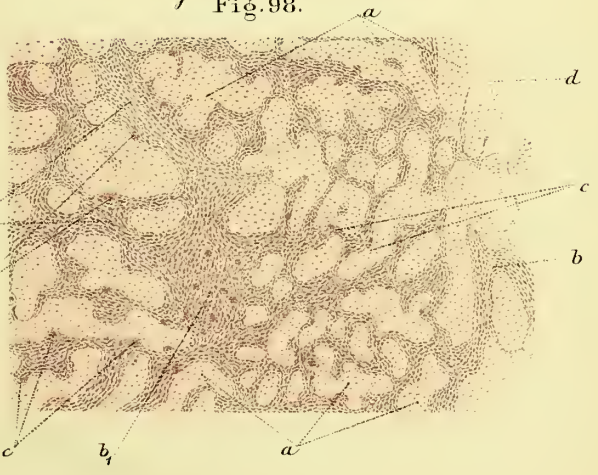

Verlag v. J. F. Bergmann, Wiesbaden.

Kgl. Univers.-Druckerei v. H. Stürtz, Würzburg.

TAFEL XVIII.

FIGUR 99—103.

TAFEL XVIII.

Fig. 99.

Osteoma sarcomatodes (Femur).

(Vergr. $\frac{78}{1}$) (van Gieson).

a) Kleine Rundzellen (Sarkomgewebe).
b) Zierlich spongiöse, verkalkte Substanz (rudimentäre Knochenbildung).

Fig. 100.

Sarcoma myelogenes (Femur).

(Verhalten des praeexistierenden Knochens.)

(Vergr. $\frac{78}{1}$) Karmin.

a) Kapillaren mit rundlichen Sarkomzellen in der Umgebung.
b) Knochenbälkchen (des vom Sarkom durchwachsenen Knochens) mit Osteoblastensäumen.
c) Knochenbälkchen mit Osteoklasten (Riesenzellen), letztere in Lakunen liegend — lakunäre Resorption.
d) Osteoklasten.

Fig. 101.

Osteoidsarkom.

(Vergr. $\frac{110}{1}$) (Karmin-Pikrinsäure).

a) Osteoides Gewebe; in den zackigen Höhlen liegt je eine Zelle.
b) Die Höhlen erweitert und mit drei, fünf und mehr Zellen erfüllt; bei
b_1) säulenförmige Anordnung der gewucherten Zellen.
c) Durch Zellwucherung ist die Grundsubstanz stark reduziert.
d) Anhäufungen von Sarkomzellen (Grundsubstanz fehlt fast völlig).
e) Riesenzellen.
f) Erweitertes, bluterfülltes Gefäss.

Fig. 102.

Leiomyoma sarcomatodes (Niere).

(Vergr. $\frac{78}{1}$)

a) Faszikel von langen Spindelzellen, welche glatten Muskelzellen sehr ähnlich sehen; bei
a_1) um Gefässe ringförmig angeordnet; bei
a_2) Auslaufen der Faszikel in die Umgebung in Form feinster Zellzüge.
b) Pigment- (Hämosiderin) und Leukocytenansammlungen innerhalb des Stromas.

Fig. 103.

Zellen aus einem Rhabdomyoma sarcomatodes (Uterus).

(Nach einem Präparat von Prof. v. Franqué).

(Vergr. $\frac{390}{1}$)

a) Quergestreifte Fasern.
b) Längsgestreifte Fasern.
c) Teils quer-, teils längsgestreifte Faser.
d) Ungestreifte Faser.
e) Quer- und schräggeschnittene Fasern.
f) Rundzelle.

Fig. 99.

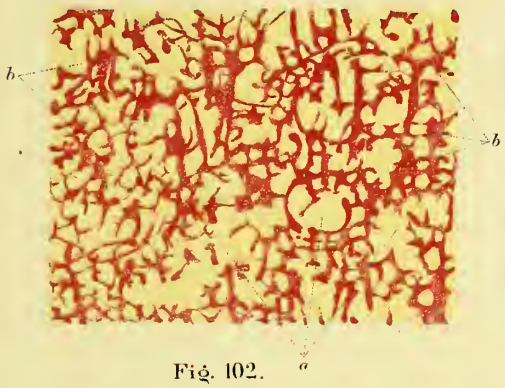

Fig. 100.

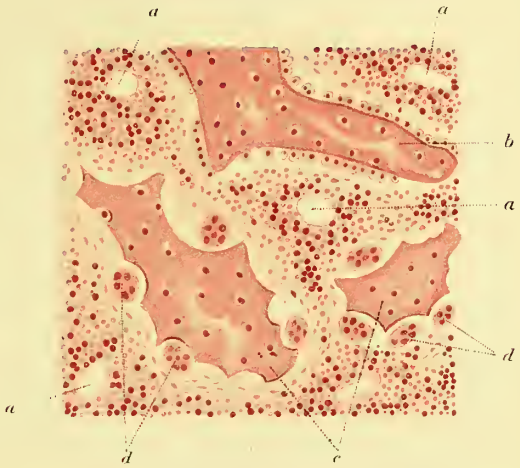

Fig. 102.

Fig. 101.

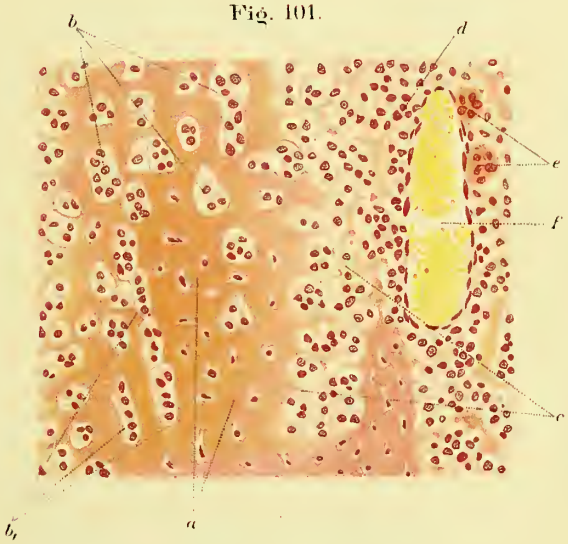

Fig. 103.

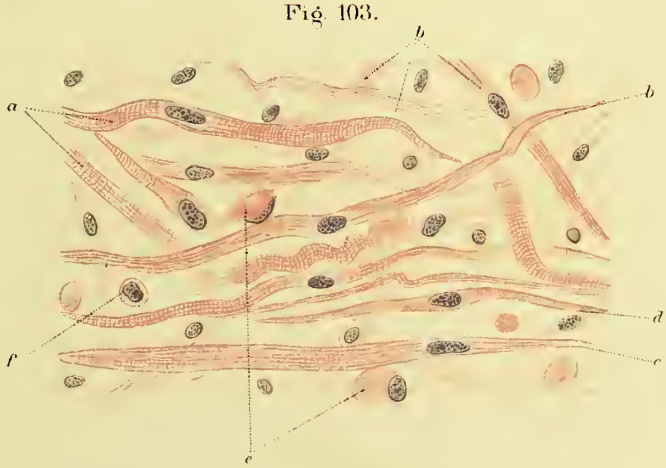

Verlag v. J. F. Bergmann, Wiesbaden.

Kgl. Univers.-Druckerei v. H. Stürtz, Würzburg.

TAFEL XIX.

FIGUR 104—107.

TAFEL XIX.

Fig. 104.

Glioma sarcomatodes (Grosshirn).

(Vergr. $\frac{78}{1}$)

a) Zellreiches Gliomgewebe.
b) Blutgefässe.
c) Riesenzellen (sog. Parenchymriesenzellen).

Fig. 104a.

Glioma sarcomatodes (Grosshirn).

(Vergr. $\frac{135}{1}$)

a) Gliazellen (mit meist länglichen Kernen); zwischen ihnen Gliafasern.
b) Riesenzelle mit verschieden grossen Kernen, die z. T. durch chromatische Fäden noch zusammenhängen.
c) Mitosen in Gliazellen.

Fig. 105.

Glioma sarcomatodes der Retina.

(Vergr. $\frac{33}{1}$)

a) Blutgefässe, in deren Umgebung Gliomzellen angehäuft sind.
b) Durchblutetes und zerfallenes Gliomgewebe.
Um das Gefäss a_1) erweist sich das gliöse Sarkomgewebe von massenhaften feinsten Lücken durchbrochen.

Fig. 105a.

Glioma sarcomatodes der Retina.

(vgl. Fig. 105).

(Vergr. $\frac{275}{1}$)

Die Lücken sind dicht umsäumt von Gliomzellen, welche feine Fortsätze in die Lücken hinein entsenden (rosettenförmige Gruppierung der Gliomzellen).

Fig. 106.

Glioma sarcomatodes der Retina.

(Vergr. $\frac{570}{1}$)

Isolierte Gliomzellen mit rudimentären Fortsätzen.

Fig. 107.

Sarkomentwickelung in einem papillären Pigmentnaevus.

(Vergr. $\frac{13}{1}$)

a) Epidermis (verhornend).
b) Pigment im Korium.
c) Sarkomgewebe mit netzförmigem Stroma, bei
c_1) bis unter die Epidermis infiltrativ vordringend.
d) Sarkomzellenhaufen innerhalb der Epidermis.

Fig. 104.

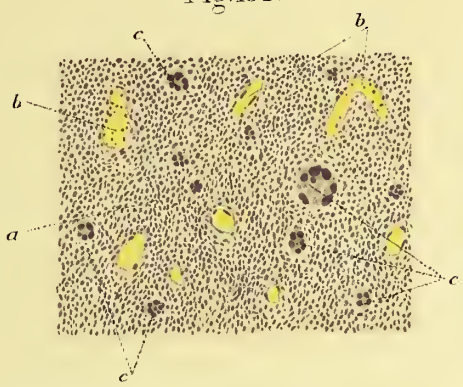

Fig. 104 a

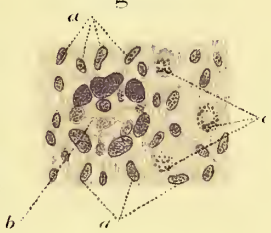

Fig. 105.

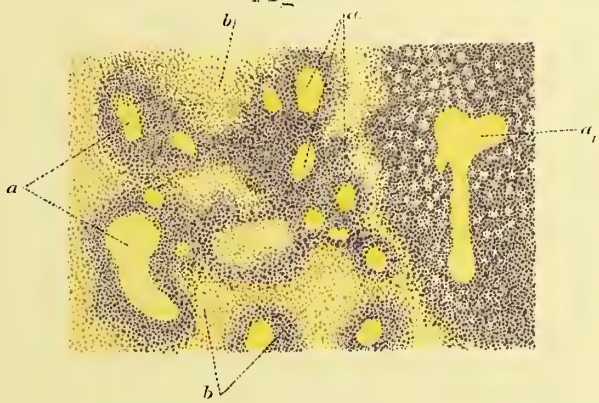

Fig. 105 a

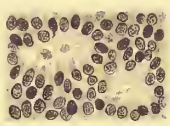

Fig. 106.

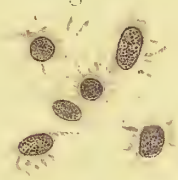

Fig. 107.

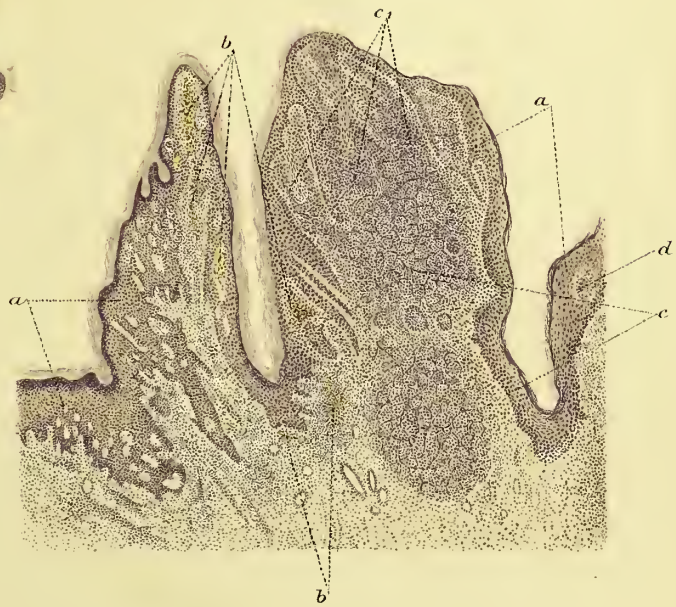

Verlag v. J. F. Bergmann, Wiesbaden.

Kgl. Univers. Druckerei v. H. Stürtz, Würzburg.

TAFEL XX.

FIGUR 108—113.

TAFEL XX.

Fig. 108.

Sarcoma melanodes
(Haut des Oberarms)

$\left(\text{Vergr. } \frac{275}{1}\right)$

Ungefärbtes Präparat.

a) Chromatophoren mit langen, pigmentierten, bei
a_1) verzweigten Fortsätzen. Die Stelle der Kerne tritt hell hervor.
b) Stark pigmentirte Rundzellen; auch hier sieht man teilweise noch die Stelle des Kernes als hellen Fleck.

Fig. 109.

Sarcoma melanodes (Haut)
(von lymphadenoider Struktur).

$\left(\text{Vergr. } \frac{275}{1}\right)$

a) Retikulum mit zugehörigen Spindelzellen.
b) Epitheloide Sarkomzellen verschiedenster Grösse und Gestalt, in den Maschen des Retikulums liegend, in allen Stadien der Pigmentinfiltration (Kerne meist deutlich erhalten); bei
b_1) sind die Zellen mit Pigment ganz erfüllt.
c) Unpigmentierte Zellen.
d) Unpigmentierte zweikernige Zellen.

Fig. 110.

Sarcoma melanodes (Haut)
(Alveolärsarkom).

$\left(\text{Vergr. } \frac{110}{1}\right)$

a) Zellreiches, granulierendes Stroma, bei
a_1) mit stark pigmentierten rundlichen Zellen;
a_2) Stroma mit pigmentierten Spindelzellen.
b) Haufen von epitheloiden, unpigmentierten Sarkomzellen.

Fig. 111.

Sarcoma melanodes (Haut)
(Alveolärsarkom). Karmin.

$\left(\text{Vergr. } \frac{275}{1}\right)$

a) Stroma mit pigmentierten Spindelzellen, bei
a_1) stark pigmentierte Rundzellen im Stroma.
b) „Alveolen" mit epithelartigen Sarkomzellen erfüllt, die grösstenteils unpigmentiert sind; bei
c) Pigmentierte Sarkomzellen.
d) Mitosen in Sarkomzellen.

Fig. 112.

Sarcoma perivasculare (Parotis)
(sog. Angiosarkom; vielleicht als Endotheliom der perivaskulären Lymphscheiden aufzufassen. Peritheliom).

$\left(\text{Vergr. } \frac{22}{1}\right)$

a) Bindegewebiges Stroma.
b) Quer und schräg geschnittene Gefässe mit Zellmänteln.
c) Ein längs getroffenes solches Gefäss.

Fig. 113.

Sarcoma intravasculare
(Nasenmuschel)
(sog. Angiosarkom; als Hämangioendothelioma intravasculare aufzufassen).

$\left(\text{Vergr. } \frac{110}{1}\right)$

a) Bluträume; deren
b) Endothelien in starker Wucherung befindlich.
c) Stroma mit Spindelzellen.
d) Mitosen.
d_1) Mitosen in frei im Blut schwimmenden Zellen.

Fig. 108.

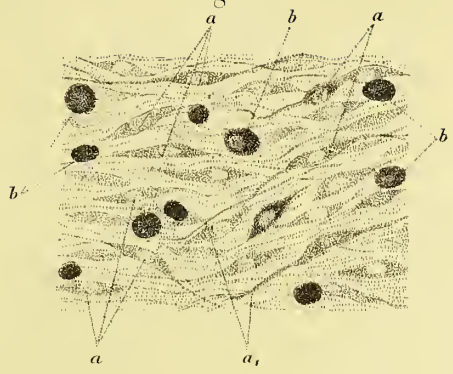

Fig. 109.

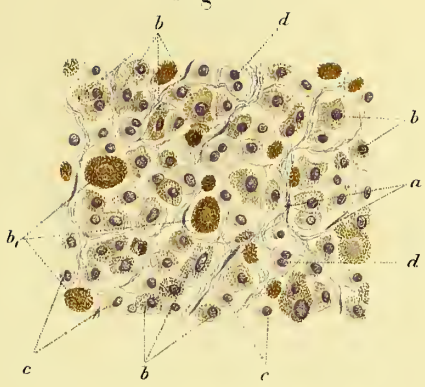

Fig. 110.

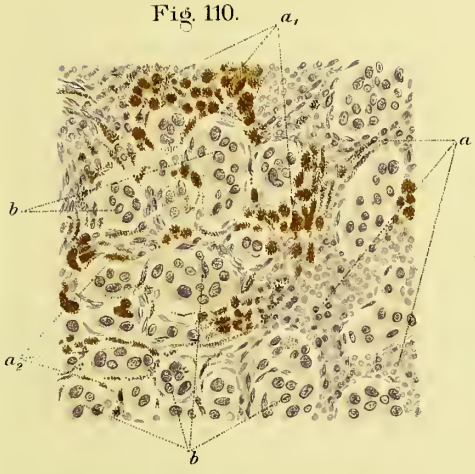

Fig. 111.

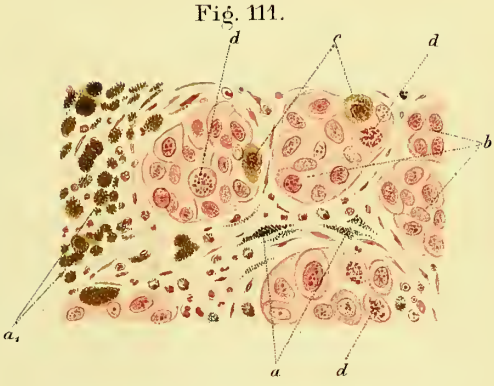

Fig. 112.

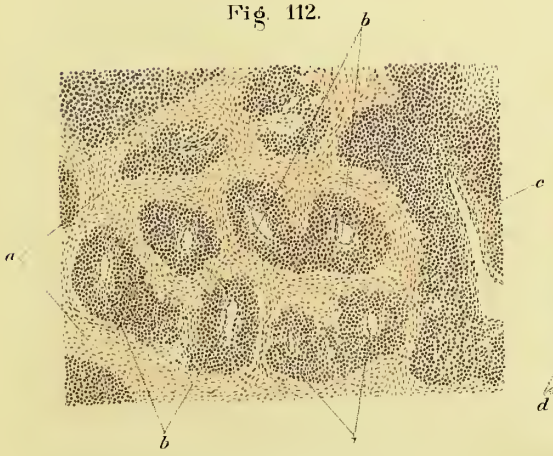

Fig. 113.

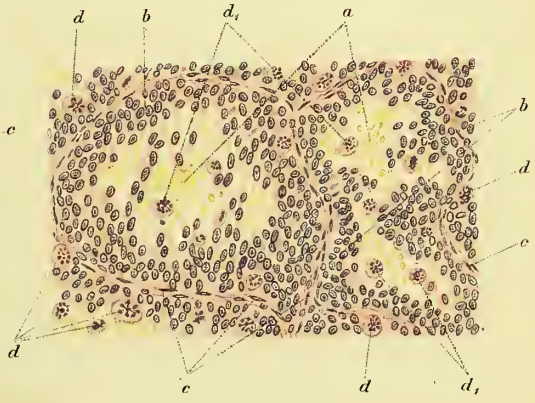

Verlag v. J. F. Bergmann, Wiesbaden.

Kgl. Univers.-Druckerei v. H. Stürtz, Würzburg.

TAFEL XXI.

FIGUR 114—116.

TAFEL XXI.

Fig. 114.

Melanotische Geschwulst der Haut.
(Endothelioma melanodes? Melanocarcinoma?)

(Vergr. $\frac{11}{1}$)

a) Epidermis mit teilweise stark abgeflachtem und verstrichenem Papillarkörper.
b) Schweissdrüsenreste.
c) Haufen pigmentierter Zellen.
d) Haufen unpigmentierter bezw. nur wenig pigmentierter Zellen.
e) Haufen und Stränge teils pigmenthaltiger, teils pigmentloser Zellen, teilweise konzentrische Schichtungen (gelber Ton!) aufweisend.
f) Grössere Schichtungskugeln.
f_1) Umfangreiche Schichtungen in den Geschwulstkörpern, in stark pigmentiertes Stroma eingebettet.
g) Stark pigmentiertes Stroma mit geschichteten Parenchymkörpern.

Fig. 115.

Pigmentierte Sprossen der Epidermis (und scheinbare Abschnürung derselben)
(bei einem von unten gegen die Haut vorrückenden Karzinom beobachtet).

(Vergr. $\frac{33}{1}$)

a) Epidermis mit tiefreichenden, auch verzweigten Sprossen der pigmentierten Keimschicht.
b) Sehr tief gelegene, scheinbar völlig isolierte Pigmentzellenhaufen.
c) Talgdrüsen.
d) Entzündliche Zellinfiltrate der Kutis.

Fig. 116.

Lymphoma sarcomatodes (axillare Lymphdrüse, ausgeschütteltes Präparat).

(Vergr. $\frac{33}{1}$)

a) Retikulum.
b) Maschen des Retikulums, grösstenteils (infolge Ausschüttelns) leer, nur an den Retikulumbälkchen hängen noch die kleinen rundlichen Sarkomzellen.

Fig. 114.

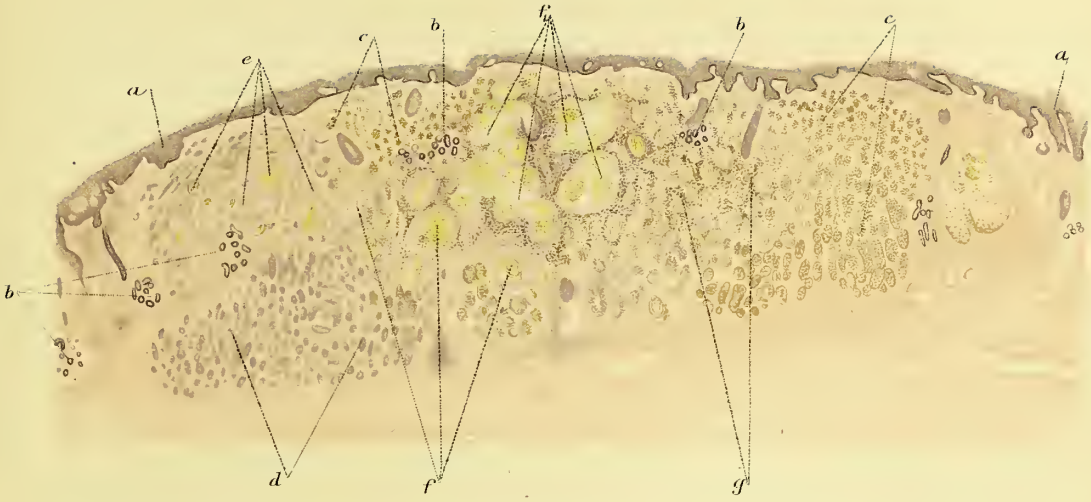

Fig. 115.

Fig. 116.

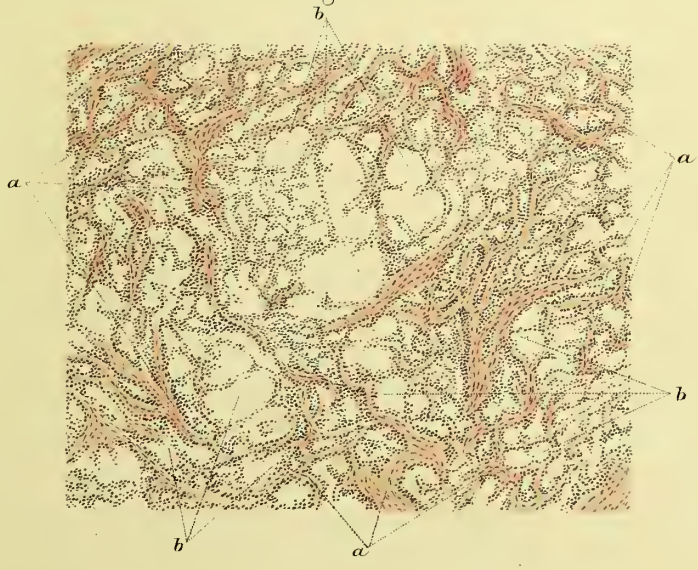

Verlag v. J. F. Bergmann, Wiesbaden.

Kgl. Univers.-Druckerei v. H. Stürtz, Würzburg.